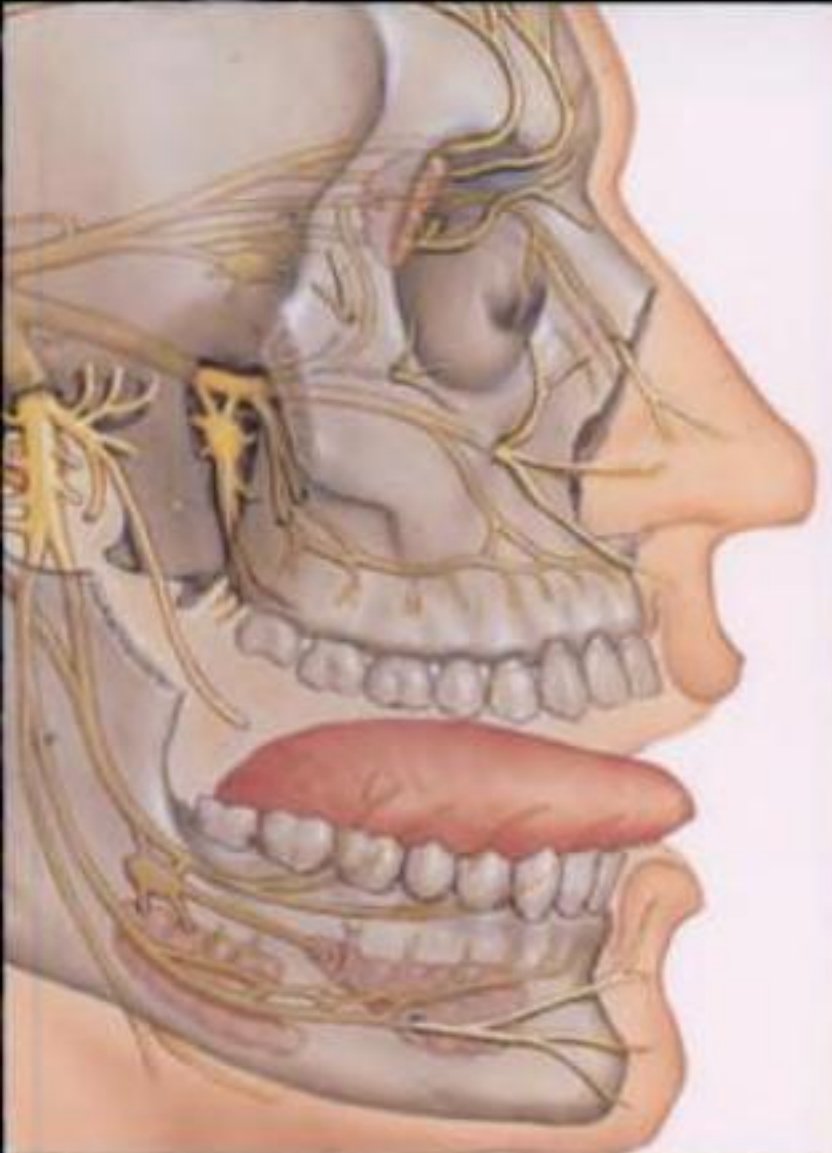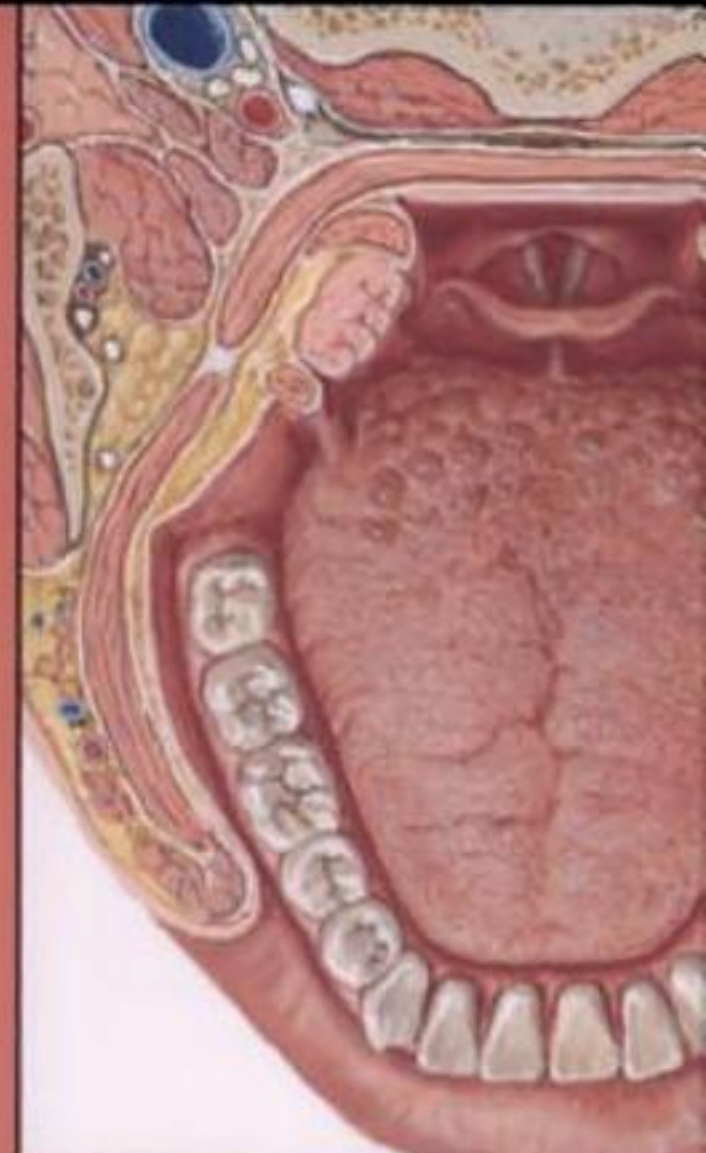
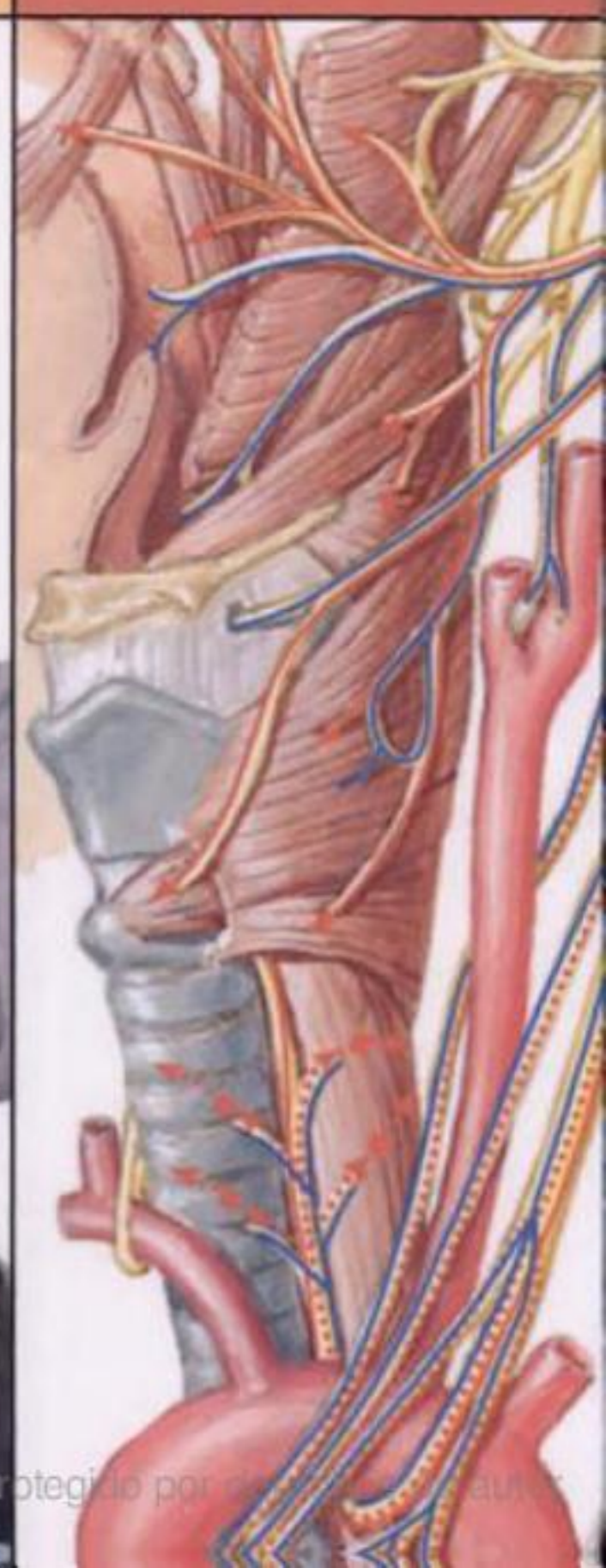



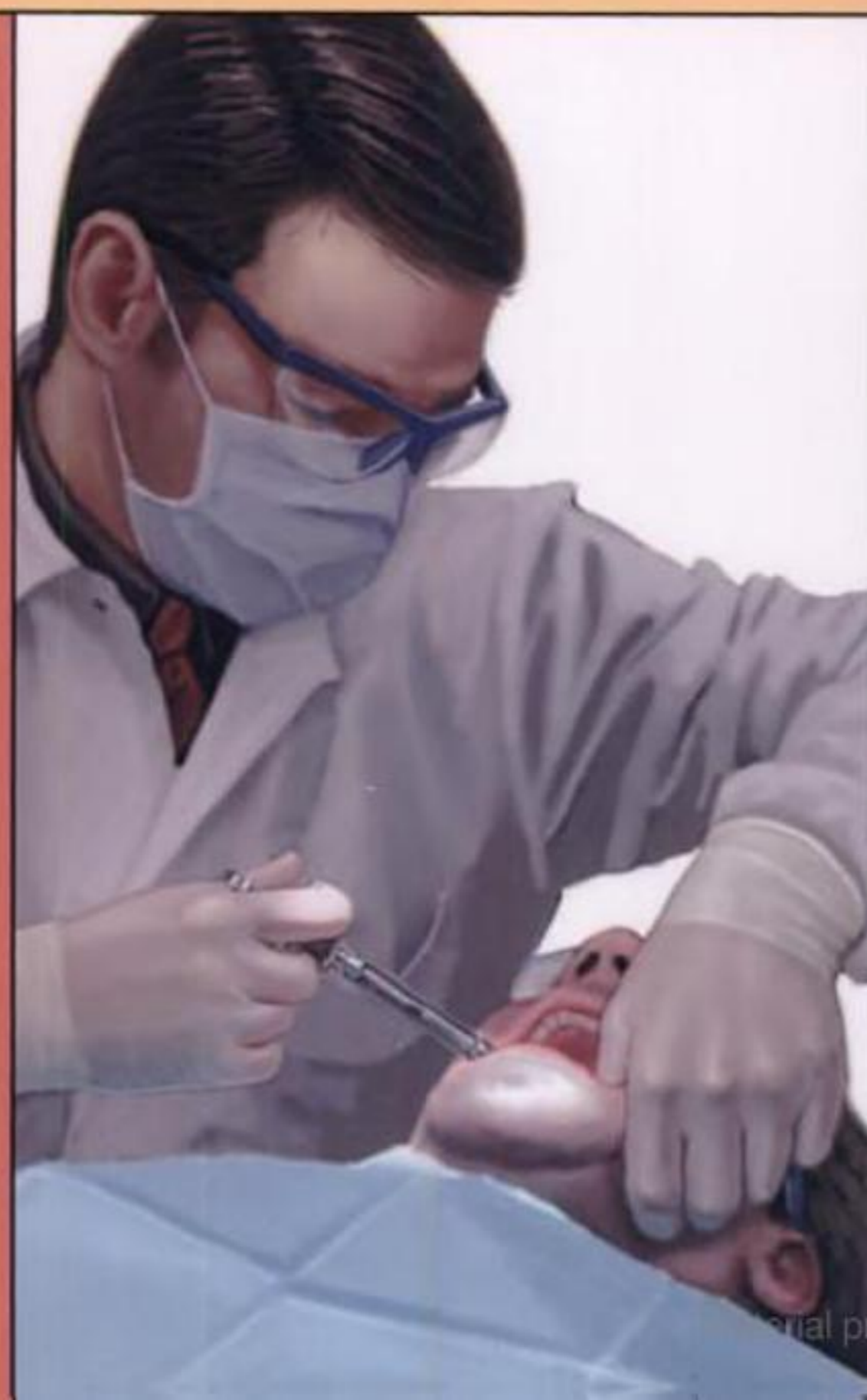Neil S.
Norton



Netter. Anatomía de cabeza y cuello para odontólogos

*F. Netter
M.D.*




ELSEVIER
MASSON

Desarrollo de la cabeza y cuello

Visión general	2
Arcos faríngeos	4
Bolsas, membranas y hendiduras faríngeas	7
Cráneo	10
Cara	13
Paladar	15
Lengua	17
Glándula tiroides	18
Correlaciones clínicas	19

Visión general

INFORMACIÓN GENERAL:

Tres capas germinales principales establecen el desarrollo inicial del embrión:

- Ectodermo.
- Mesodermo.
- Endodermo.

El mesodermo se diferencia en:

- Mesodermo paraaxial.
- Mesodermo intermedio.
- Mesodermo de la placa lateral.

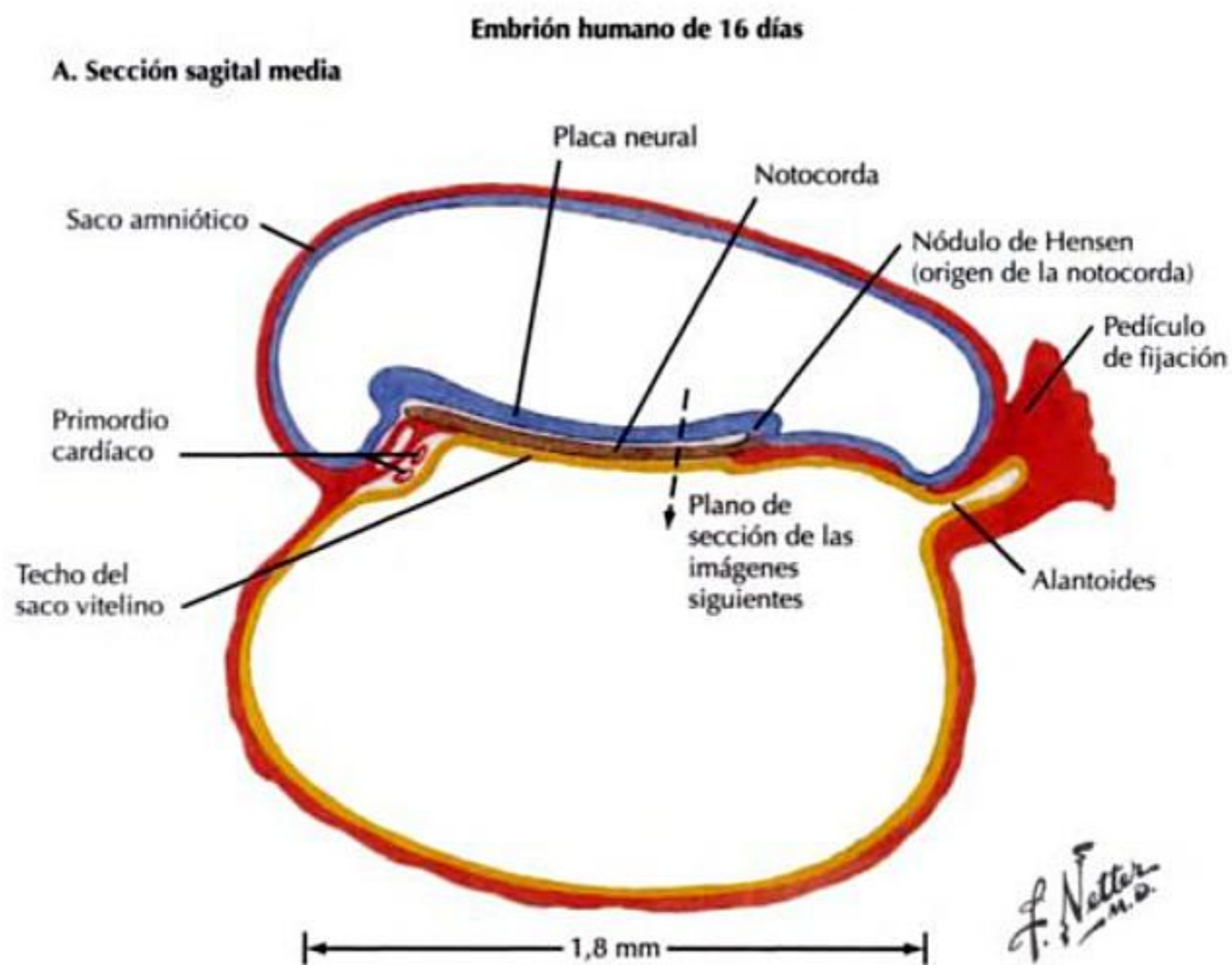
El ectodermo da origen a 2 capas:

- Neuroectodermo.
- Cresta neural.

La cabeza y el cuello se forman mediante:

- Mesodermo paraaxial.
- Mesodermo de la placa lateral.
- Cresta neural.
- Placodas ectodérmicas.

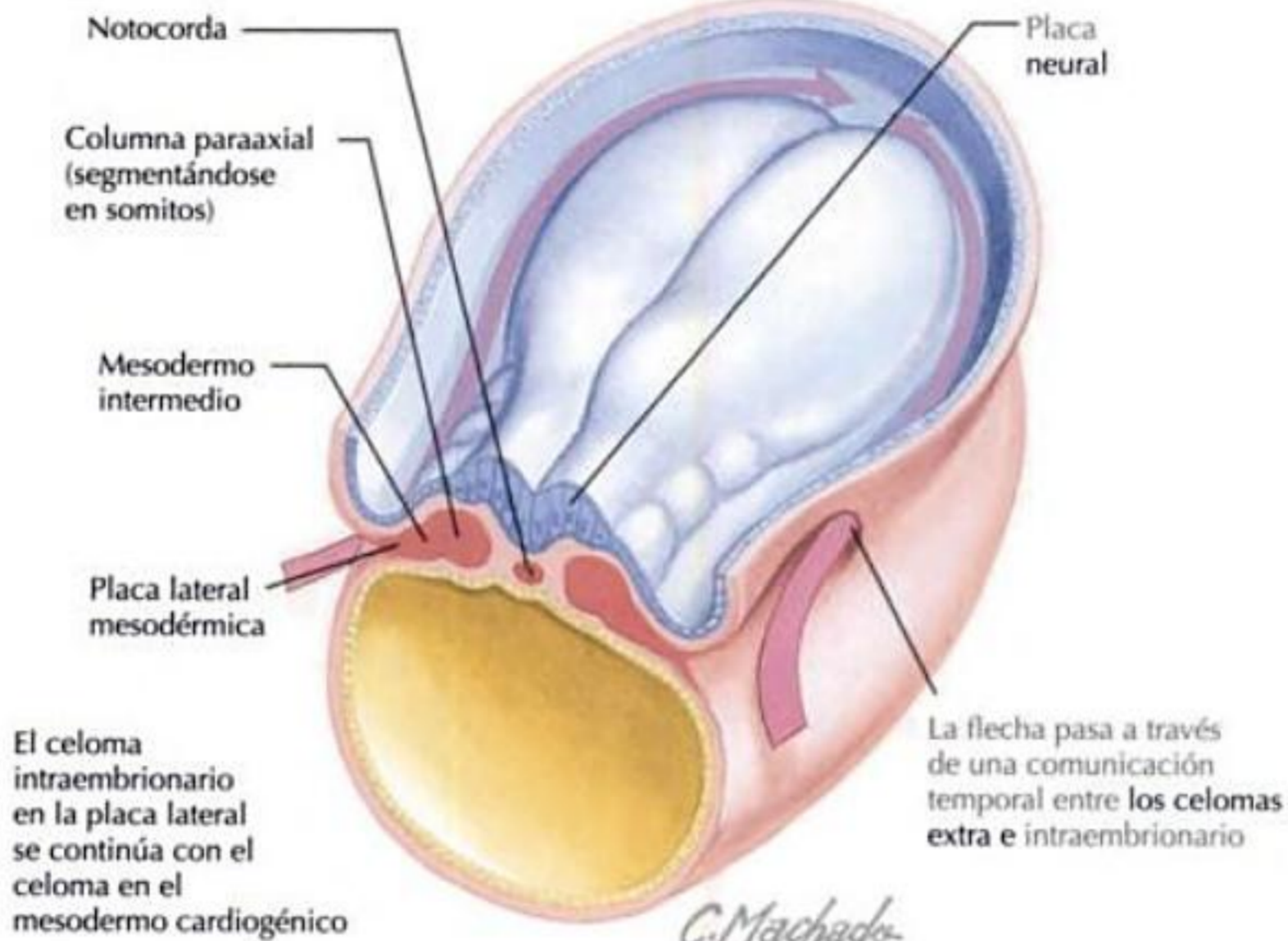
Una gran parte de la cabeza y el cuello se forma a partir de los arcos faríngeos.



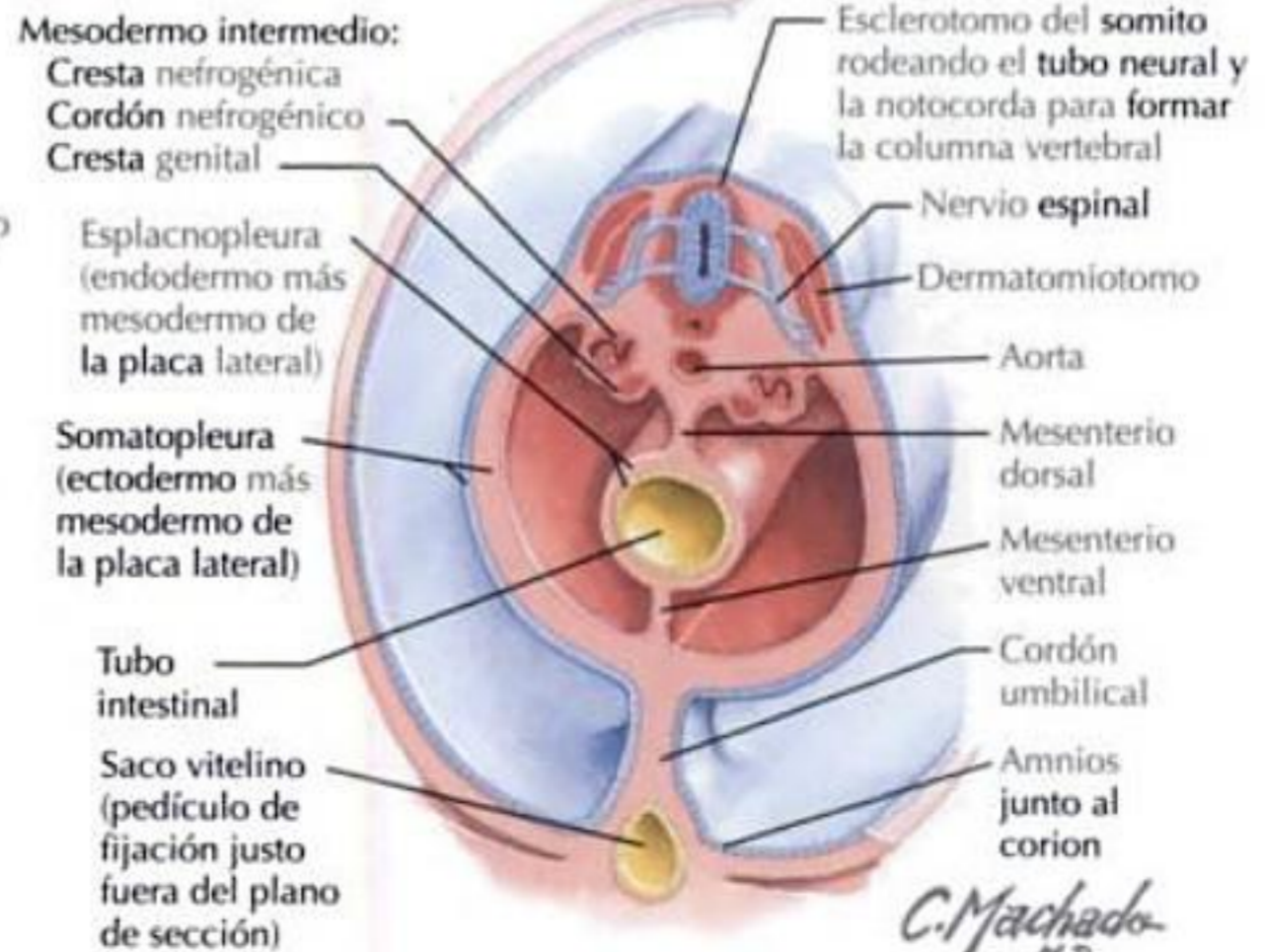
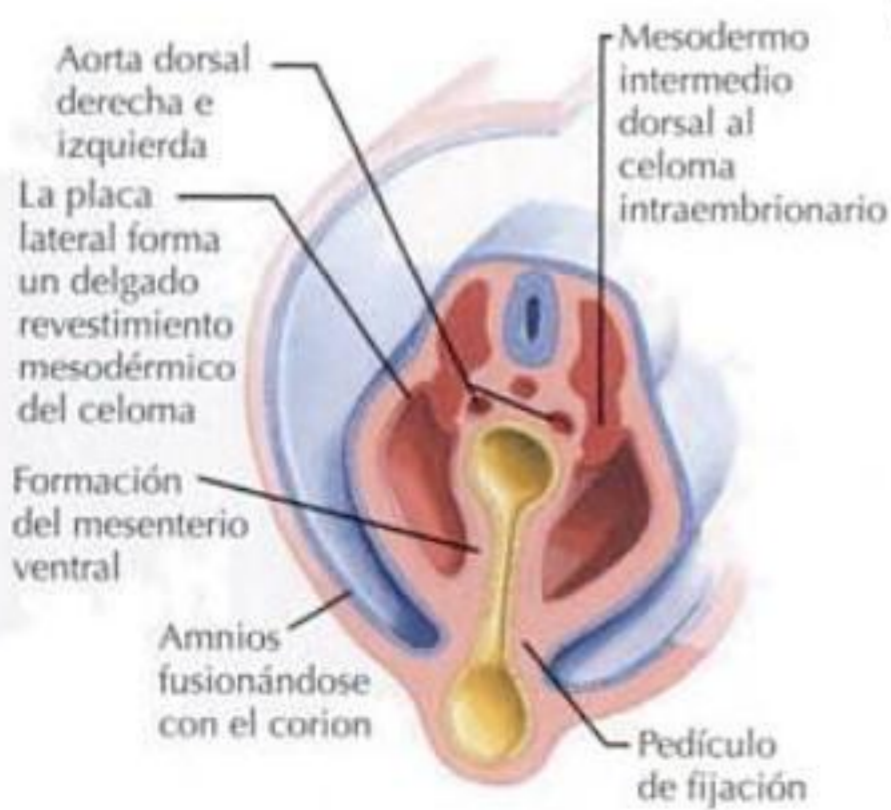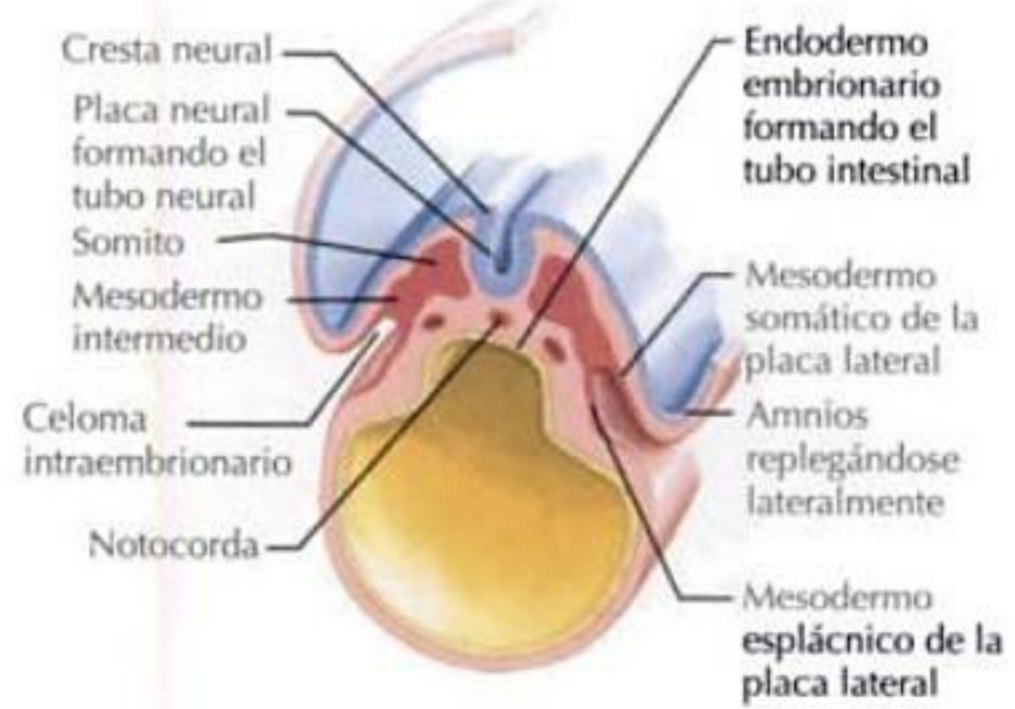
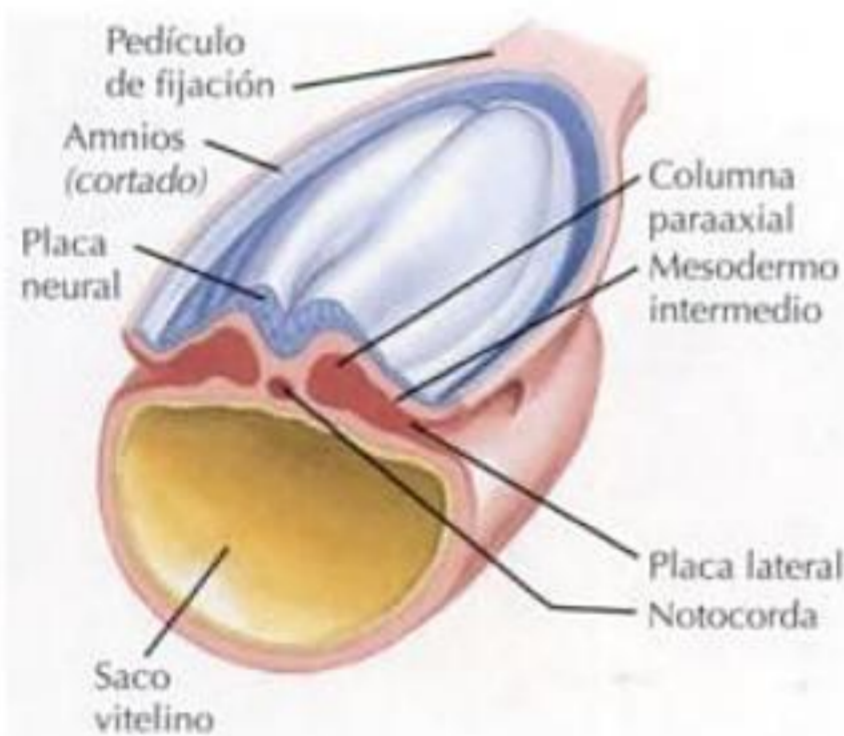
Visión general

INFORMACIÓN GENERAL CONTINUACIÓN

Sección transversal del embrión



Plano corporal a las 4 semanas



Arcos faríngeos

INFORMACIÓN GENERAL

Empiezan a formarse en la 4.^a semana del desarrollo.

Se desarrollan como bloques separados por las hendiduras faríngeas.

Inicialmente, se desarrollan 6 arcos, aunque el 5.^o experimenta regresión.

Desde el endodermo se originan unos compartimientos, denominados *bolsas faríngeas*, que se extienden hacia las hendiduras faríngeas.

Contribuyen a la formación de 4 de los 5 relieves de la cara:

- 2 procesos mandibulares (arco faríngeo).
- 2 procesos maxilares (arco faríngeo).
- 1 prominencia frontonasal.

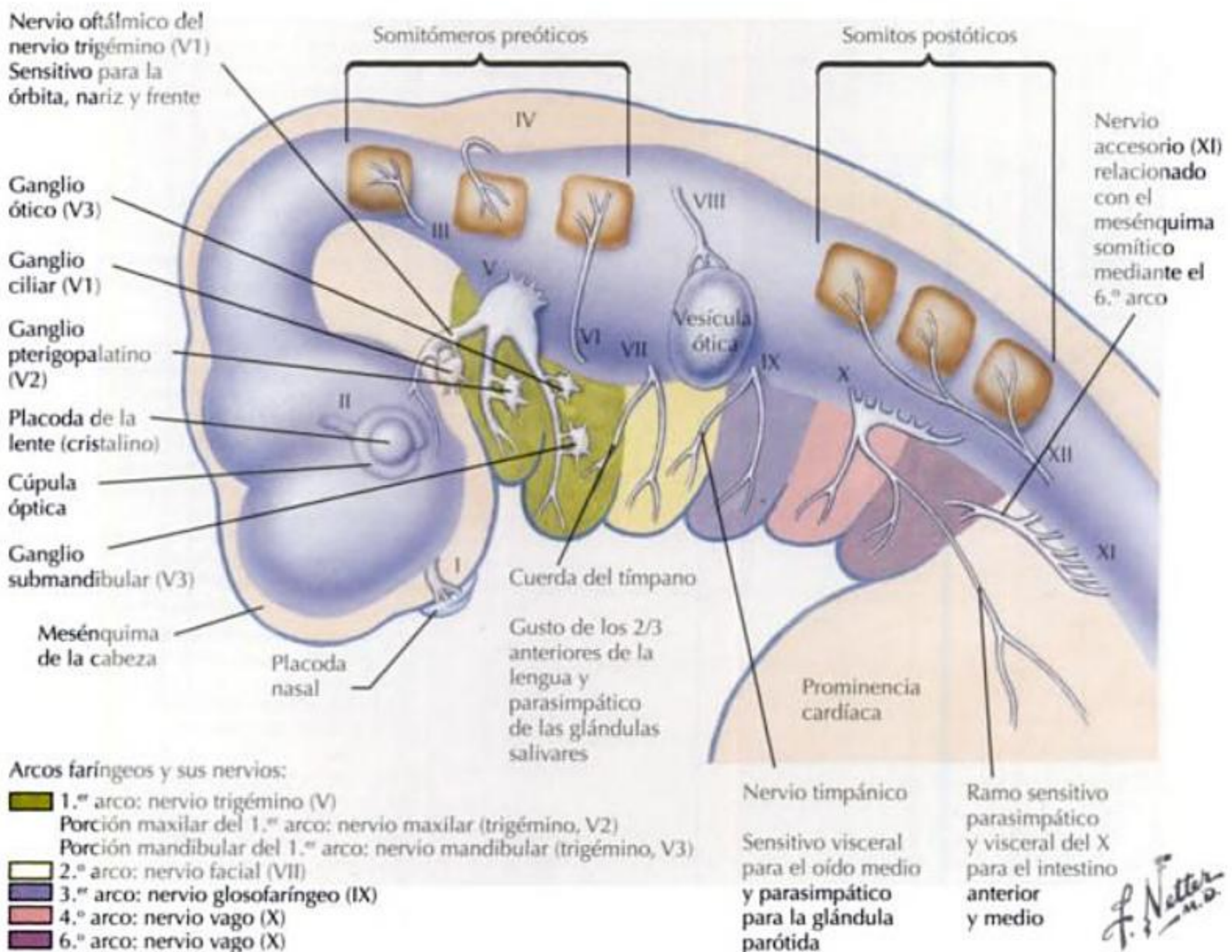
Están formados por una:

- Superficie externa: ectodermo.
- Superficie interna: endodermo.
- Porción central: mesodermo de la placa lateral, mesodermo paraaxial, cresta neural.

Los componentes esqueléticos se desarrollan a partir de tejido de la cresta neural.

Las estructuras musculares se desarrollan colectivamente del mesodermo.

Cada arco está inervado por un nervio craneal que migra junto con los músculos.



Arcos faríngeos

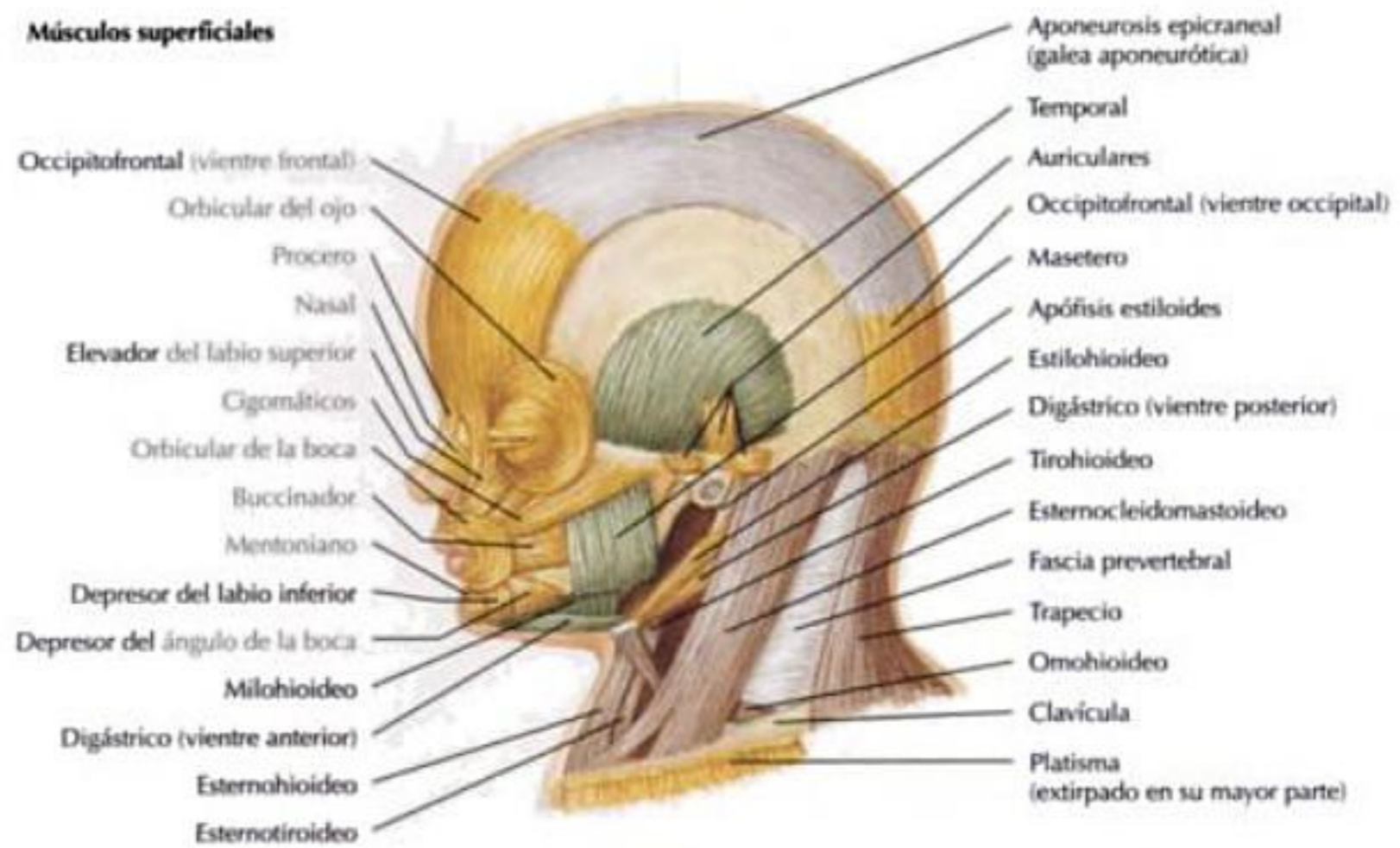
DERIVADOS DE LOS ARCOS FARÍNGEOS

Arco	Músculos del mesodermo	Estructuras esqueléticas de la cresta neural	Estructuras cartilaginosas	Estructuras de tejido conectivo	Nervio
1 Desarrolla el: • Proceso maxilar • Proceso mandibular	Masetero Temporal Pterigoideo lateral Pterigoideo medial Milohioideo Digástrico, vientre anterior Tensor del tímpano Tensor del velo del paladar	Maxilar Temporal (porción escamosa) Cigomático Mandíbula Martillo Yunque	Cartilago de Meckel (finalmente degenera)	Ligamento esfenomandibular Ligamento anterior del martillo	Trigémino
2	Músculos de la expresión facial Digástrico, vientre posterior Estilohioideo Estapedio	Asta menor del hioides Parte superior del cuerpo del hioides Apófisis estiloides Estribo	Cartilago de Reichert	Ligamento estilohioideo Tejido conectivo de la tonsila	Facial
3	Estilofaríngeo	Asta mayor del hioides Parte inferior del cuerpo del hioides		Tejido conectivo del timo y glándula paratiroides inferior	Glossofaríngeo
4	Músculo de la úvula Elevador del velo del paladar Palatofaríngeo Palatogloso Constrictor superior de la faringe Constrictor medio de la faringe Constrictor inferior de la faringe Salpingofaríngeo Cricotiroideo		Tiroides (del mesodermo de la placa lateral)	Tejido conectivo de las glándulas paratiroides superior y tiroides	Vago
5	Tiroaritenoides Vocal Cricoaritenoides lateral Aritenoides oblicuo Aritenoides transverso Cricoaritenoides posterior Aritenoepiglótico Tiroepiglótico		Epiglotis Aritenoides Cricoides Cuneiforme Corniculado (del mesodermo de la placa lateral)		Vago

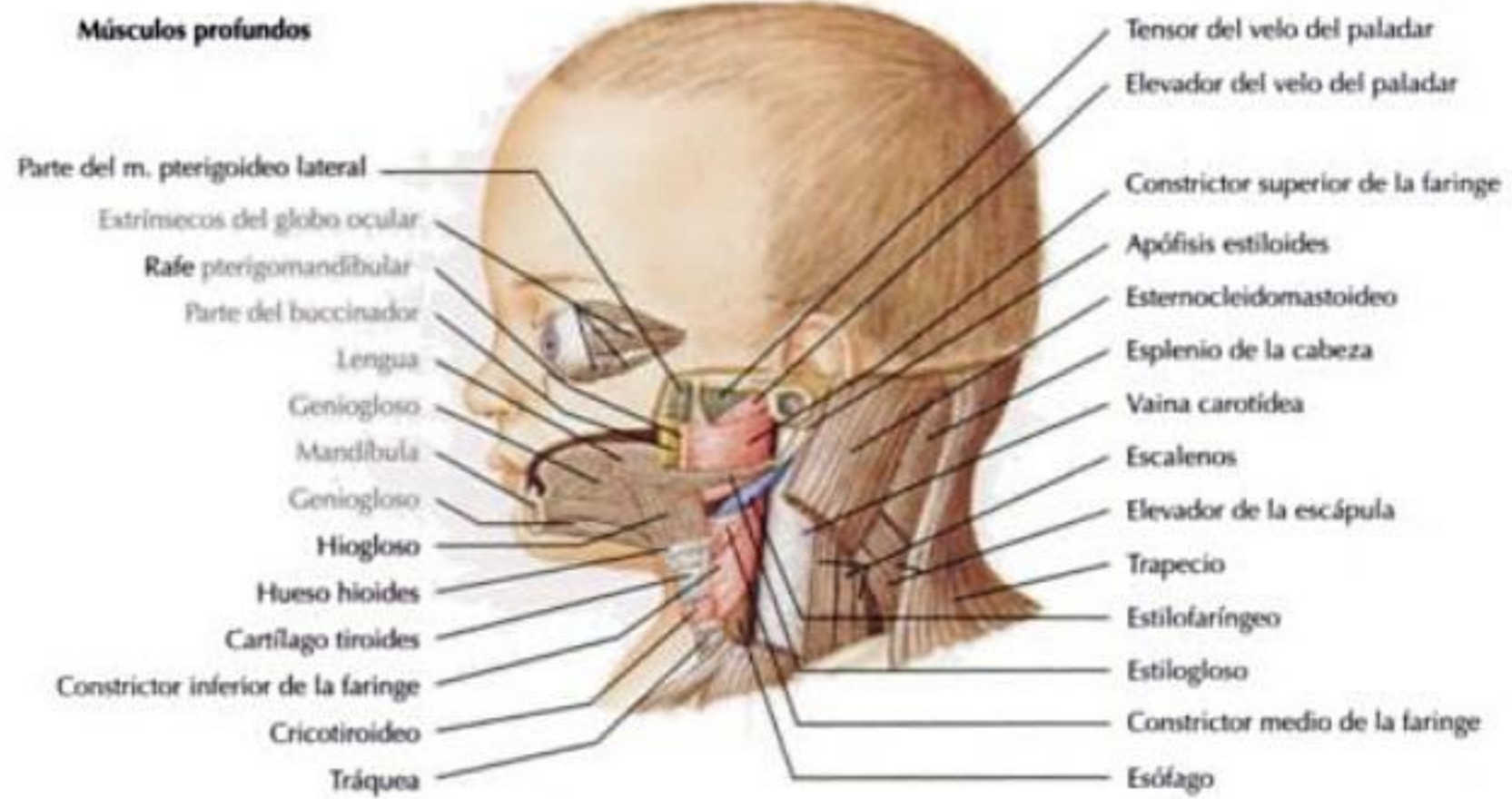
Arcos faríngeos

DERIVADOS DE LOS ARCOS FARÍNGEOS CONTINUACIÓN

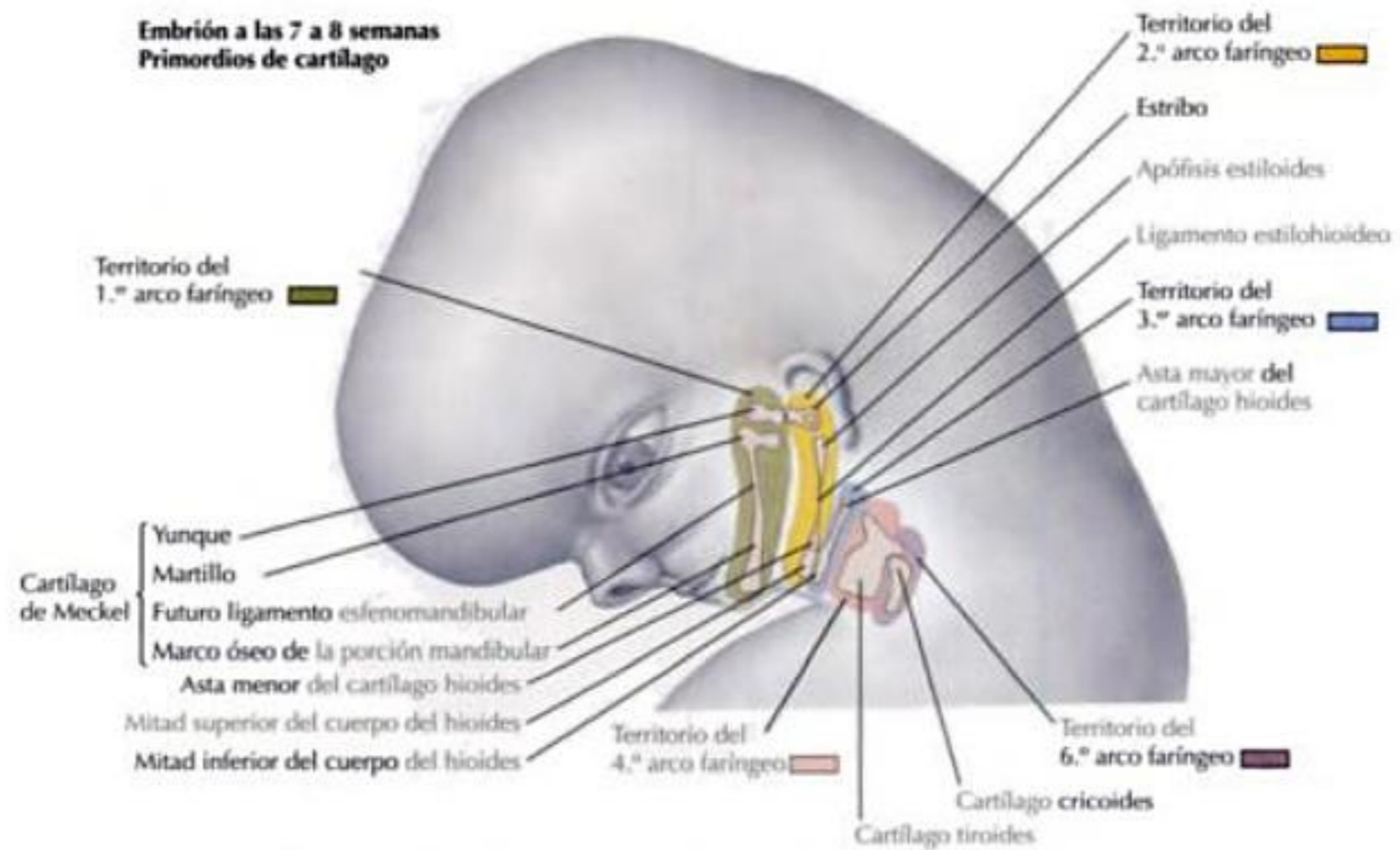
Músculos superficiales



Músculos profundos



Embrión a las 7 a 8 semanas Primordios de cartilago



HUESOS Y CARTÍLAGOS DE LOS ARCOS FARÍNGEOS

N.º de arco	Derivados de los cartílagos de los arcos
1	Martillo, yunque, ligamento esfenomandibular
2	Estribo, apófisis estiloides, ligamento estilohioideo, mitad superior del hioides
3	Mitad inferior y astas mayores del hioides
4	Cartílagos tiroides y epiglótico de la laringe
6	Cartílagos cricoides, aritenoides y corniculados de la laringe

F. Navarro

Bolsas, membranas y hendiduras faríngeas

INFORMACIÓN GENERAL

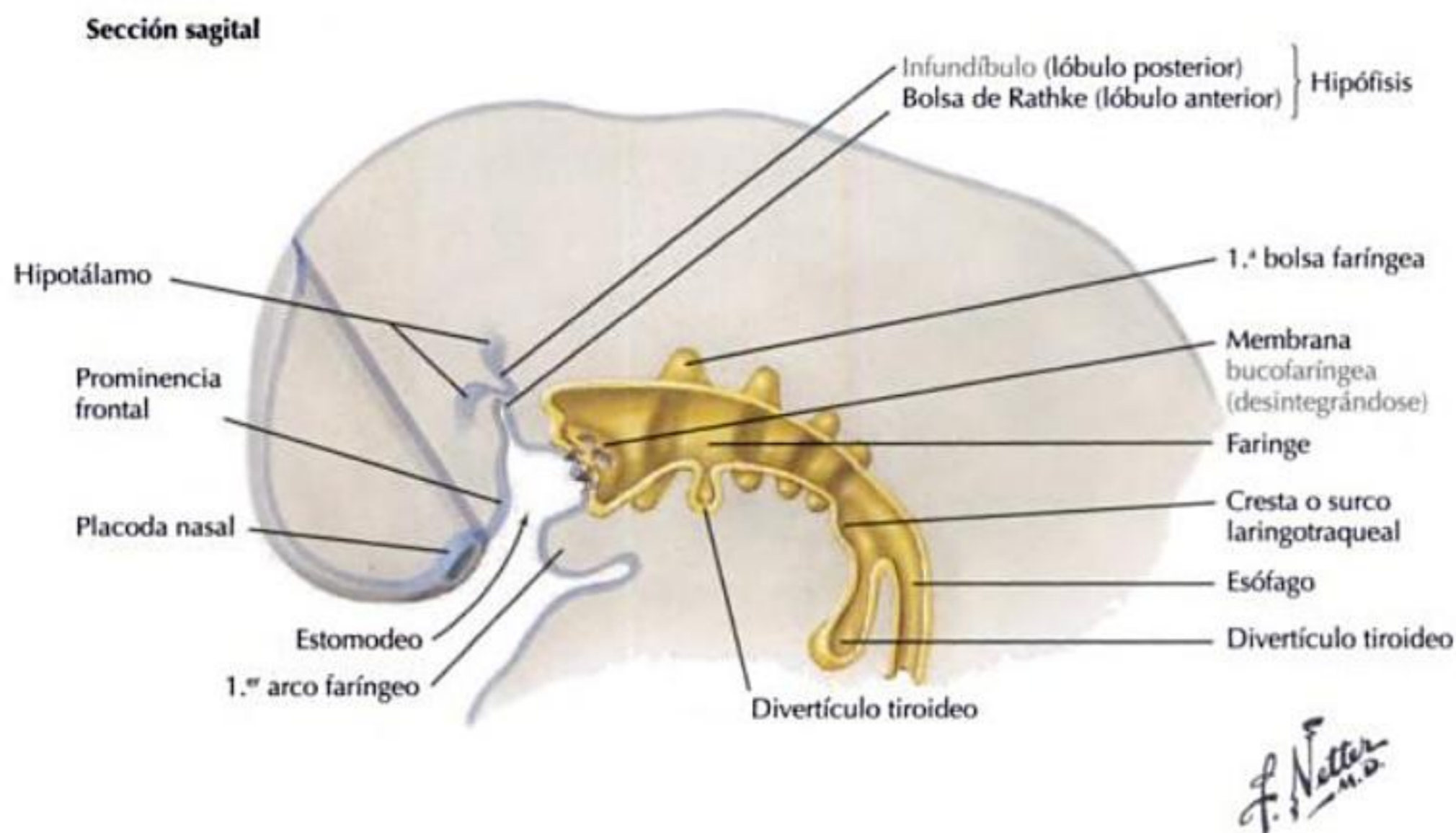
Bolsas faríngeas: 4 desarrolladas del endodermo.

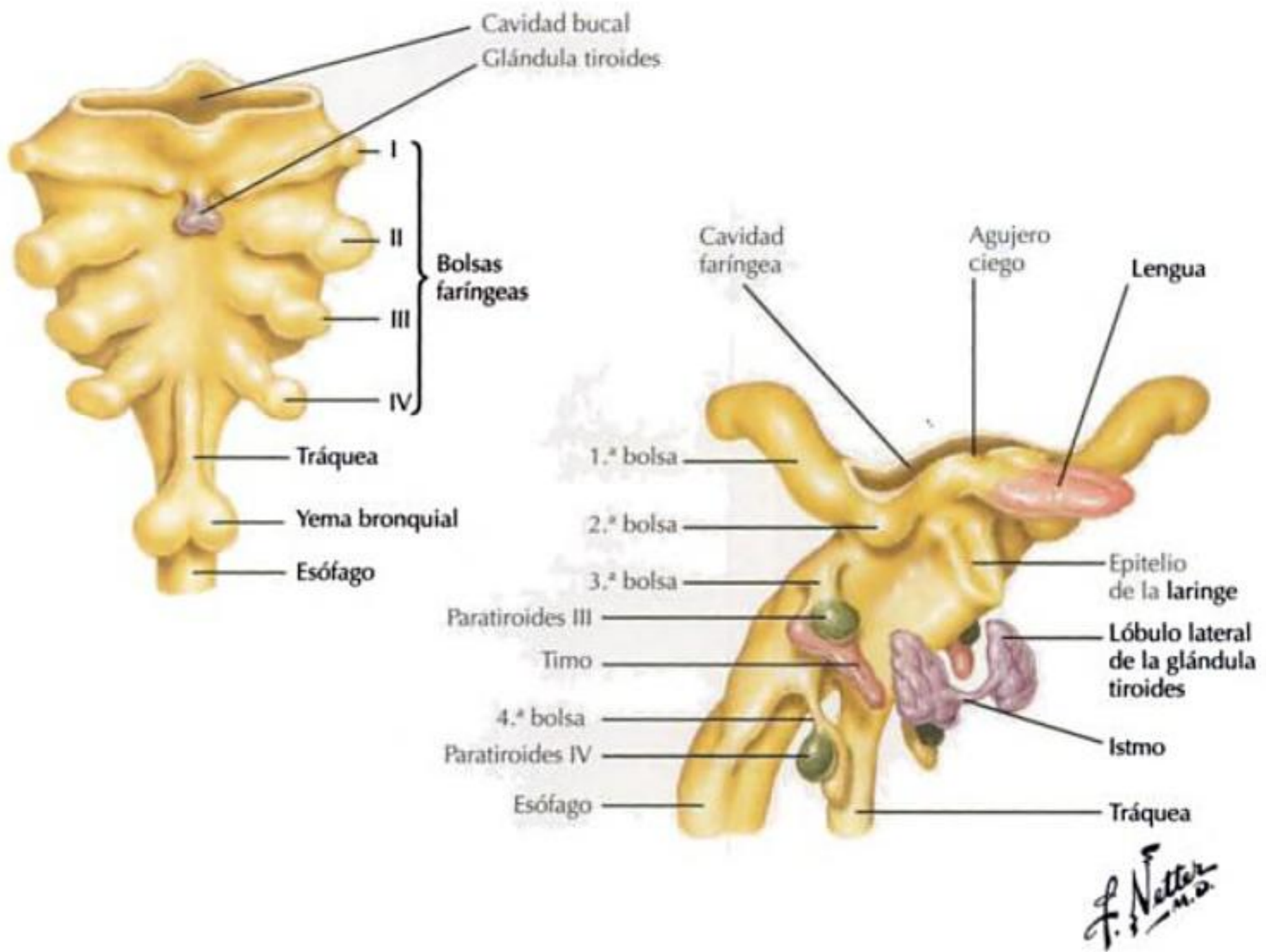
Hendiduras faríngeas: cada una es un surco formado en el ectodermo.

Membranas faríngeas: cada una está compuesta por tejido localizado entre una bolsa faríngea y una hendidura faríngea; formadas por ectodermo externamente, mesodermo y cresta neural en el centro y un revestimiento interno de endodermo.

BOLSAS FARÍNGEAS

Bolsa	Localización	Estructura embrionaria	Estructura definitiva
1	Opuesta a la 1. ^a hendidura faríngea, separada por la 1. ^a membrana faríngea	Receso tubotimpánico	Epitelio de la trompa auditiva y cavidad timpánica
2	Opuesta a la 2. ^a hendidura faríngea, separada por la 2. ^a membrana faríngea	Tonsilas palatinas primitivas	Fosa tonsilar Epitelio de la tonsila palatina
3	Opuesta a la 3. ^a hendidura faríngea, separada por la 3. ^a membrana faríngea	Se divide en una porción dorsal y una ventral La porción dorsal migra inferiormente hacia el tórax	Glándula paratiroides inferior (de la porción dorsal) Tímo (de la porción ventral)
4	Opuesta a la 4. ^a hendidura faríngea, separada por la 4. ^a membrana faríngea	Se divide en una porción dorsal y una ventral La porción ventral es invadida por la cresta neural para formar las células parafoliculares	Glándula paratiroides superior (de la porción dorsal) Cuerpo ultimobranquial (de la porción ventral)





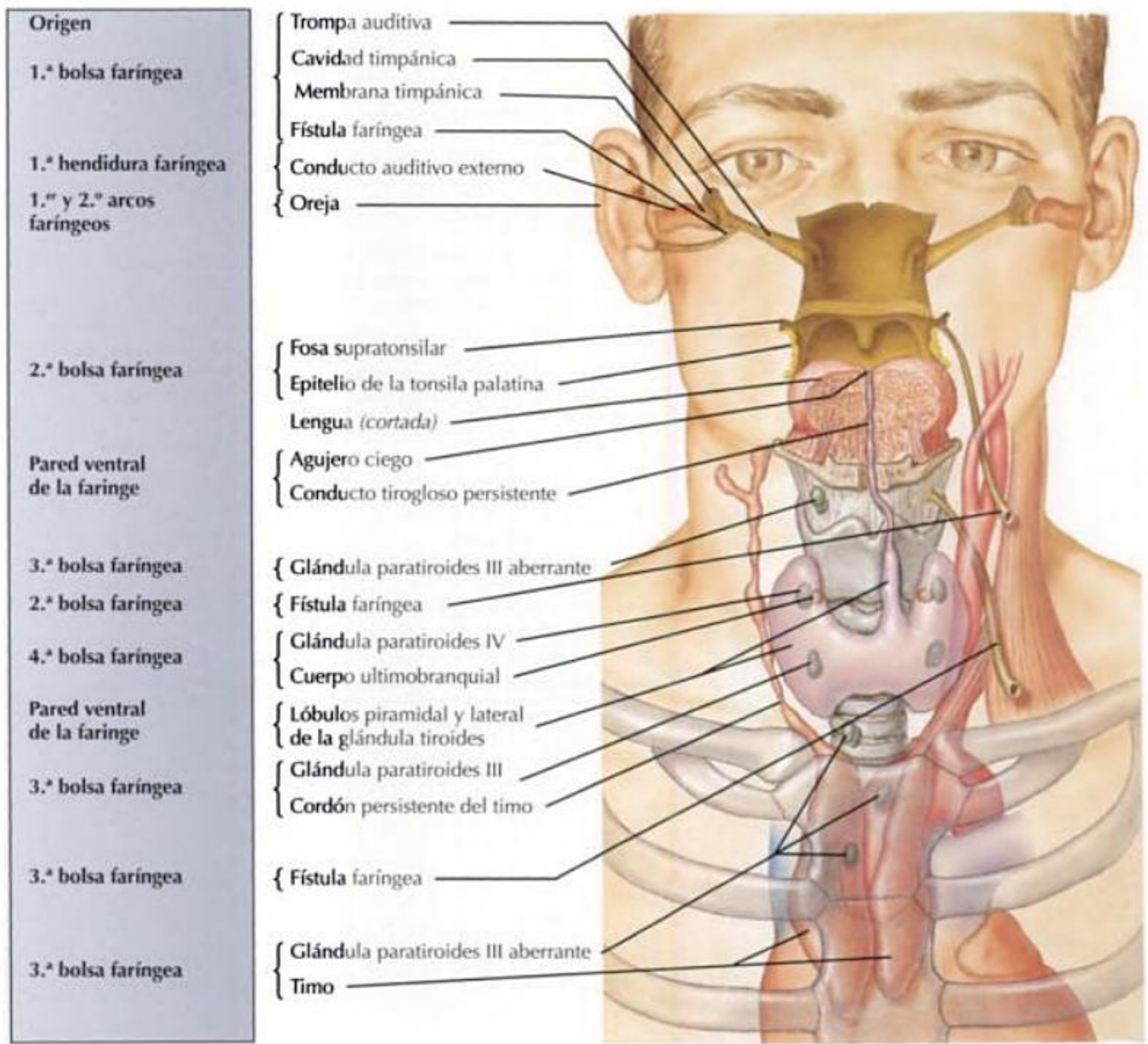
Bolsas, membranas y hendiduras faríngeas

MEMBRANAS FARÍNGEAS

Membrana	Localización	Estructura definitiva
1	Entre la 1. ^a hendidura faríngea y la 1. ^a bolsa faríngea	Membrana timpánica
2	Entre la 2. ^a hendidura faríngea y la 2. ^a bolsa faríngea	
3	Entre la 3. ^a hendidura faríngea y la 3. ^a bolsa faríngea	
4	Entre la 4. ^a hendidura faríngea y la 4. ^a bolsa faríngea	

HENDIDURAS FARÍNGEAS

Hendidura	Localización	Estructura definitiva
1	Surco entre los arcos faríngeos 1. ^o y 2. ^o	Conducto auditivo externo
2	Surco entre los arcos faríngeos 2. ^o y 3. ^o	Seno cervical obliterado por el 2. ^o arco faríngeo, que crece sobre la hendidura
3	Surco entre los arcos faríngeos 3. ^o y 4. ^o	
4	Surco entre los arcos faríngeos 4. ^o y 6. ^o	



F. Netter M.D.

Cráneo

INFORMACIÓN GENERAL

El cráneo se forma a partir de:

- Mesodermo de la placa lateral (región del cuello).
- Mesodermo paraaxial.
- Cresta neural.

Los huesos del cráneo se forman mediante uno de los 2 siguientes mecanismos:

- Osificación intramembranosa.
- Osificación endocondral.

El desarrollo del cráneo se divide en 2 partes:

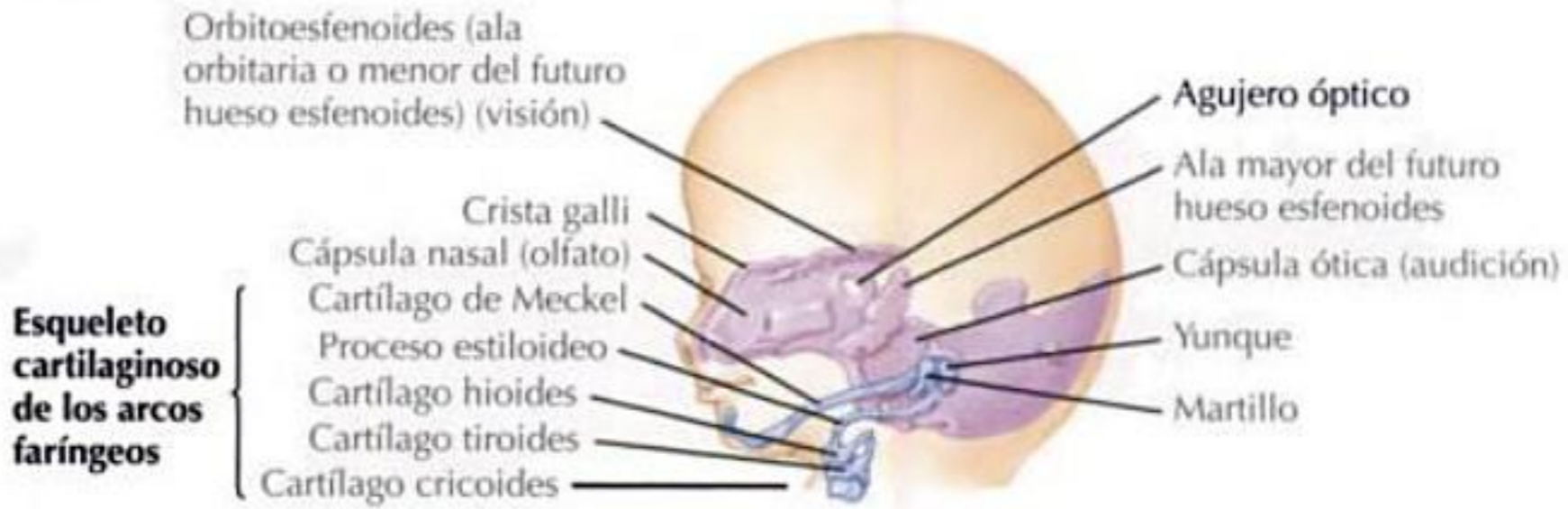
- Viscerocráneo o esplanocráneo: forma los huesos de la cara.
- Neurocráneo: forma los huesos de la base del cráneo y bóveda craneal, y puede dividirse en neurocráneo membranoso y neurocráneo cartilaginoso.

VISCEROCRÁNEO O ESPLANOCRÁNEO

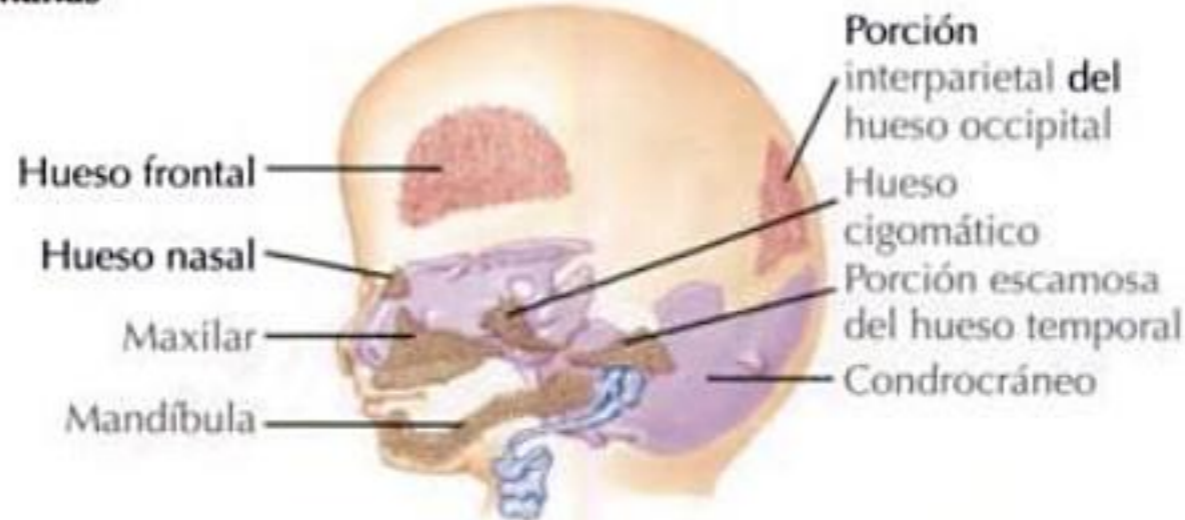
Capas germinales	Orígenes	Estructura definitiva	Osificación
Cresta neural	1.º arco faríngeo		
	• <i>Proceso maxilar</i>	Maxilar	Intramembranosa
		Hueso temporal	
		Cigomático	
		Palatino	
		Lagrimal	
		Vómer	
		Nasal	
		Concha (cornete) nasal inferior	
	• <i>Proceso mandibular</i>	Mandíbula	Intramembranosa y endocondral
		Ligamento esfenomandibular	No se osifica
		Martillo	Endocondral
		Yunque	
	2.º arco faríngeo	Apófisis estiloides	Endocondral
Estribo			
Hioides			
Ligamento estilohioideo		No se osifica	

VISCEROCRÁNEO O ESPLACNOCRÁNEO CONTINUACIÓN

Condrocráneo a las 9 semanas

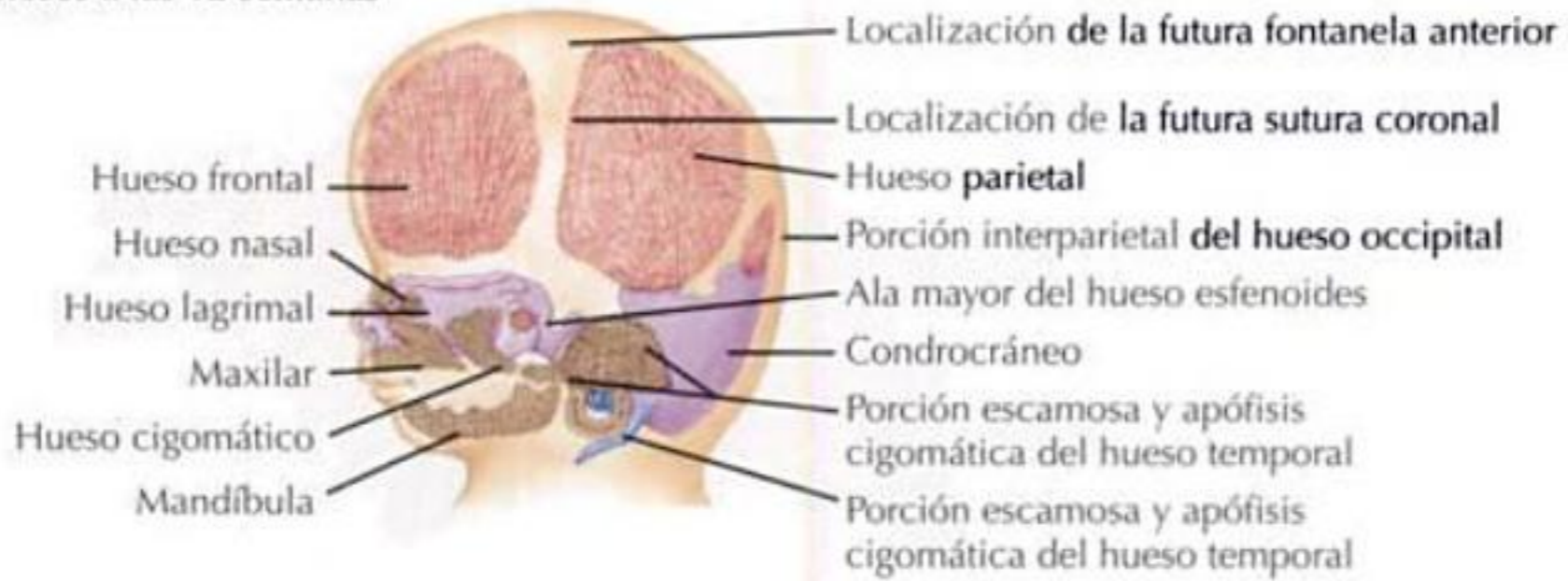

Huesos membranosos a las 9 semanas



<ul style="list-style-type: none"> Mesénquima del arco faríngeo para el viscerocráneo Mesénquima de la cabeza para el neurocráneo 	<ul style="list-style-type: none"> Osificación intramembranosa (ambos de la cresta neural) 	<ul style="list-style-type: none"> Cartilago de los arcos faríngeos para el viscerocráneo y cartilagos del cuello Cartilago de los esclerotomos de los somitos y cresta neural anteriormente para la base del neurocráneo 	<ul style="list-style-type: none"> Osificación endocondral
---	---	---	---

Huesos membranosos a las 12 semanas



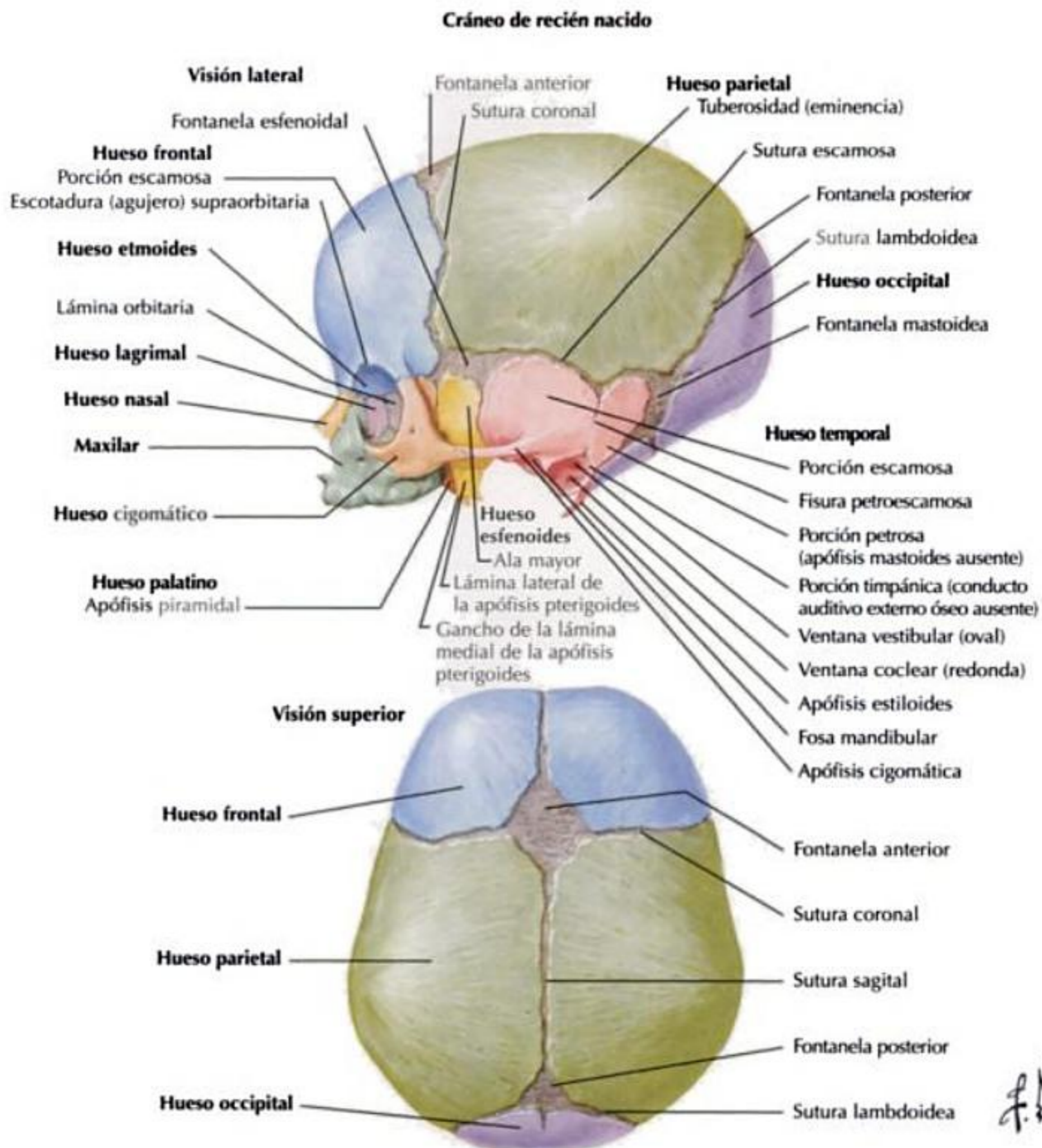
F. Netter M.D.

NEUROCRÁNEO MEMBRANOSO

Capa germinal	Partes del neurocráneo	Estructura definitiva	Osificación
Cresta neural	Porción principal del techo y caras laterales de la bóveda craneal	Hueso frontal Porción escamosa del hueso temporal	Intramembranosa
Mesodermo paraaxial		Hueso parietal Hueso occipital (porción intraparietal)	

NEUROCRÁNEO CARTILAGINOSO

Capa germinal	Partes del neurocráneo	Estructura definitiva	Osificación
Cresta neural	Precordial Anterior a la silla turca	Etmoides Esfenoides	Endocondral
Mesodermo paraaxial	Cordal Posterior a la silla turca	Porción petrosa del hueso temporal Apófisis mastoides del hueso temporal Hueso occipital	



Cara

INFORMACIÓN GENERAL

La cara se forma principalmente a partir de la cresta neural, que da lugar a 3 relieves que rodean el estomodeo:

- Prominencia frontonasal.
- Prominencia maxilar (del 1.º arco faríngeo).
- Prominencia mandibular (del 1.º arco faríngeo).

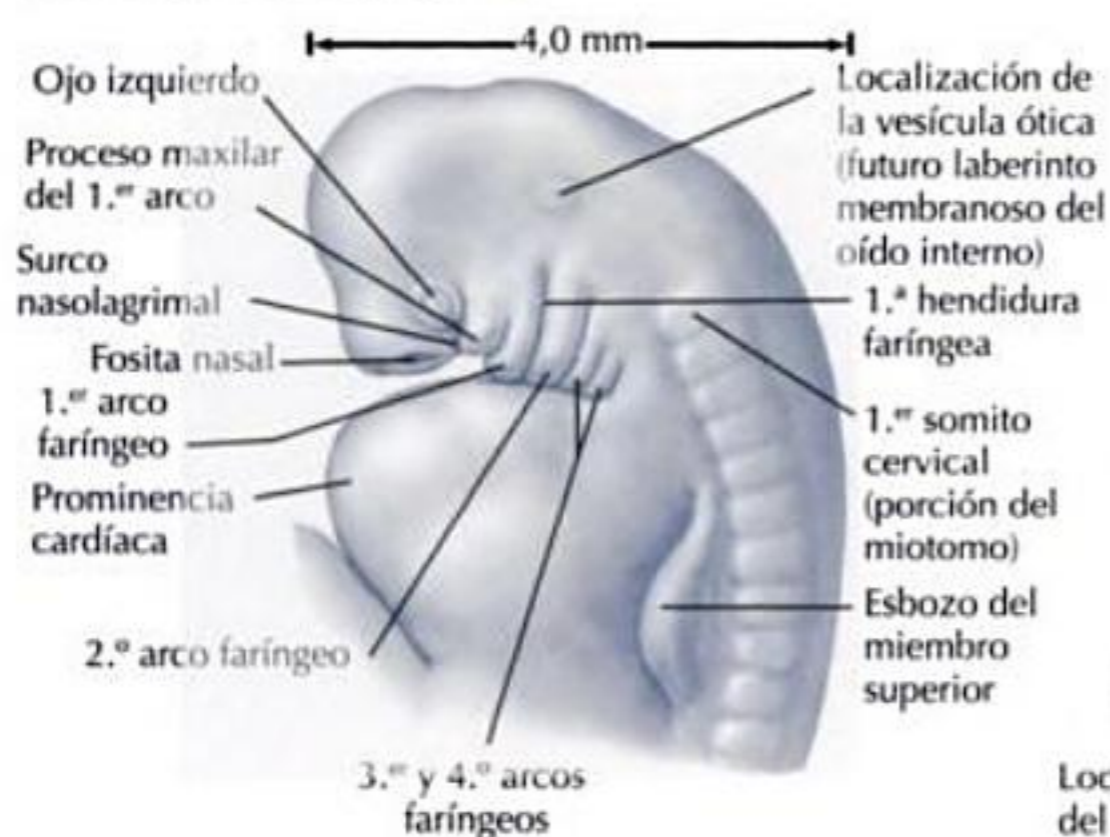
Laterales a la prominencia frontonasal, 2 áreas adicionales de ectodermo forman las 2 placodas nasales que se invaginan en el centro para formar las fositas nasales, que crean crestas de tejido a cada lado de las fositas:

- Prominencia nasal lateral.
- Prominencia nasal medial.

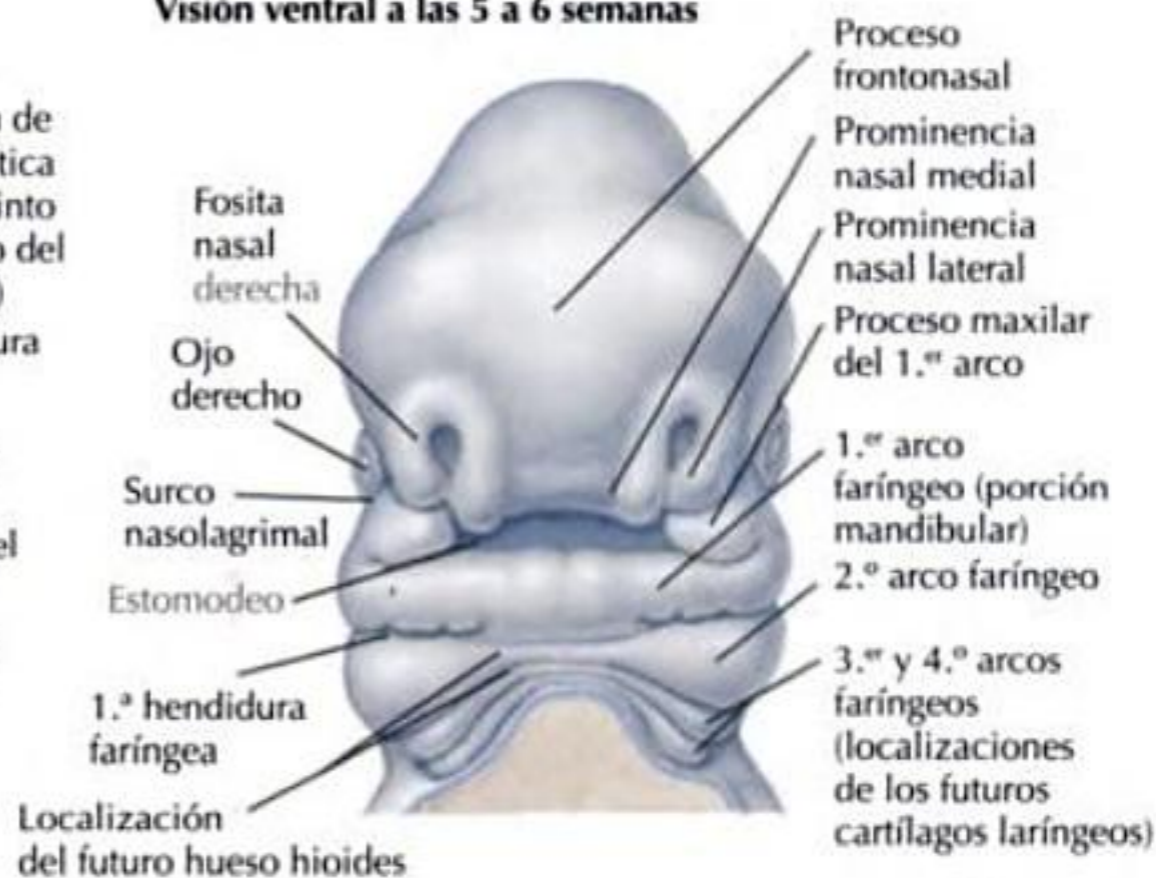La fusión de las prominencias nasales mediales en la línea media forma el segmento intermaxilar.

ESTRUCTURAS DEFINITIVAS DE LA CARA	
Estructura(s)	Desarrollada(s) de
Labio superior	Prominencia maxilar Prominencia nasal medial
Labio inferior	Prominencia mandibular
Saco lagrimal Conducto nasolagrimal Nariz	Un surco nasolagrimal que separa la prominencia nasal lateral y la prominencia maxilar Prominencia frontonasal Prominencia nasal medial Prominencia nasal lateral
Mejillas	Prominencia maxilar
Filtro Paladar primario Porción del maxilar que contiene los incisivos centrales y laterales	Segmento intermaxilar

Visión lateral a las 5 a 6 semanas

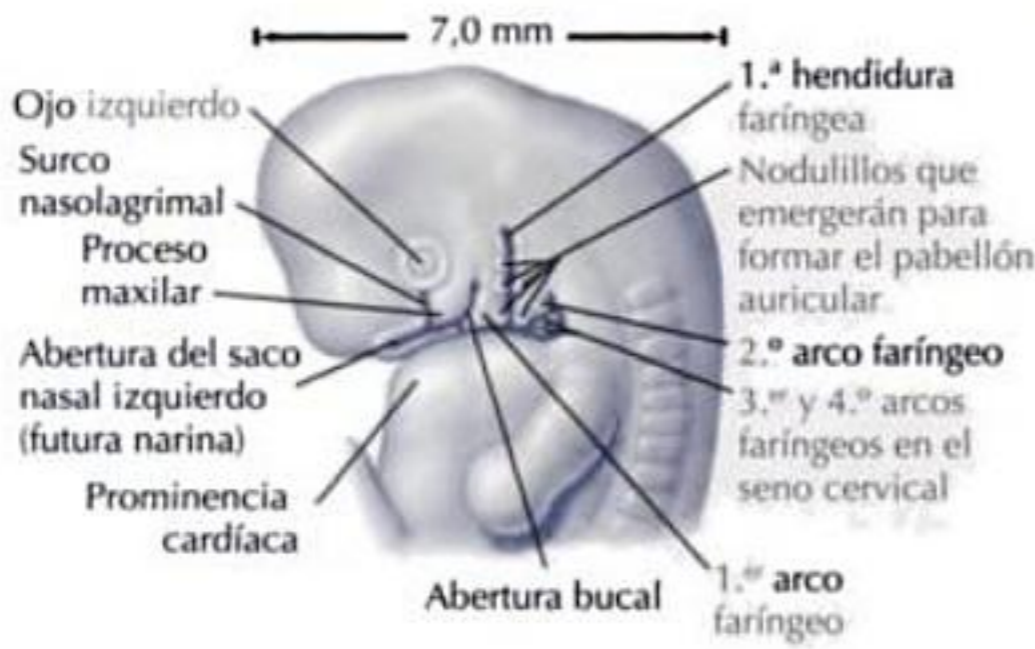


Visión ventral a las 5 a 6 semanas

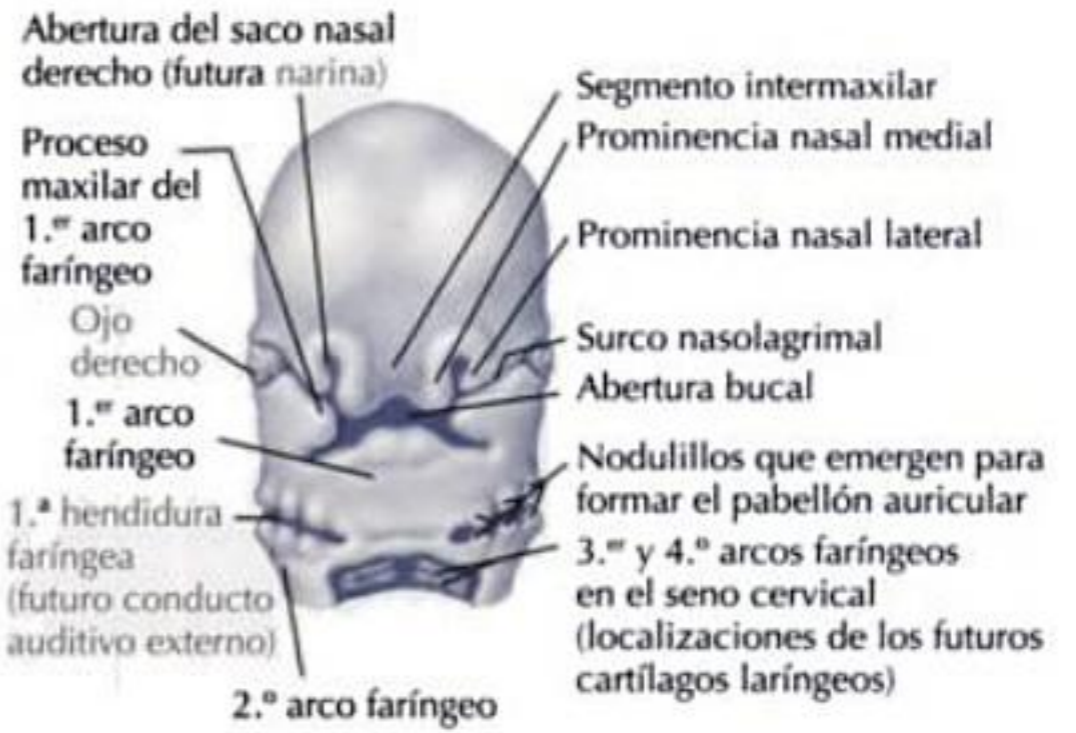

F. Netter M.D.

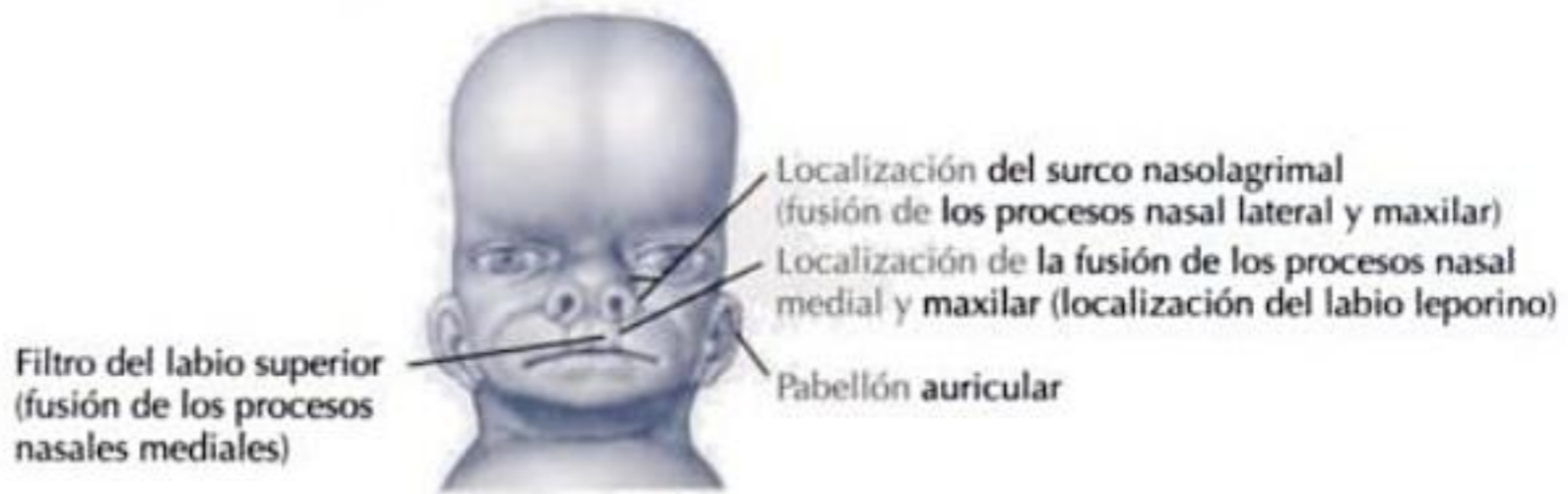Visión lateral a las 6 a 7 semanas



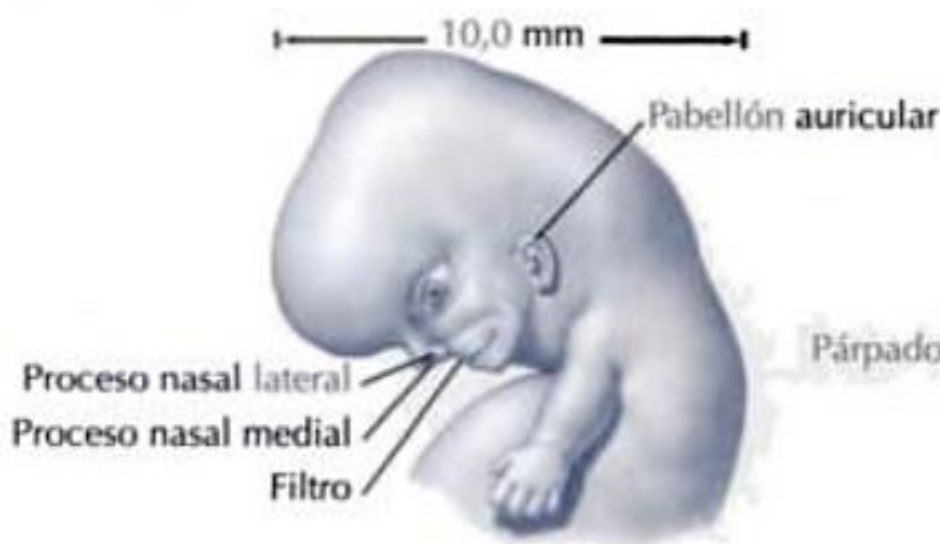Visión ventral a las 6 a 7 semanas



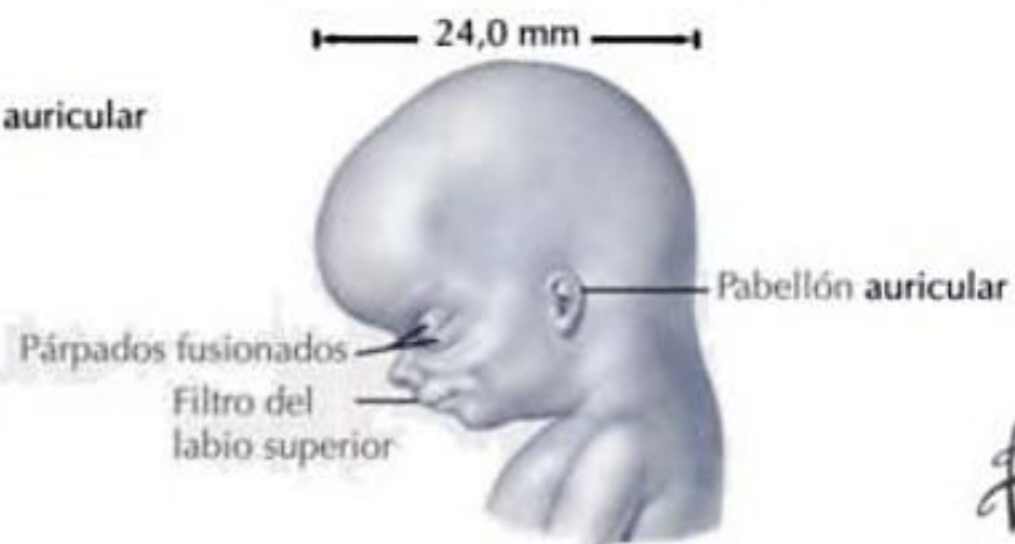Visión ventral a las 7 a 8 semanas



Visión lateral a las 7 a 8 semanas



Visión lateral a las 8 a 10 semanas



F. Netter M.D.

Paladar

INFORMACIÓN GENERAL

Formado por:

- Paladar primario (segmento intermaxilar).
- Paladar secundario (protrusiones de las prominencias maxilares).

Segmento intermaxilar: porción inicial del paladar en desarrollo; contiene los incisivos centrales y laterales.

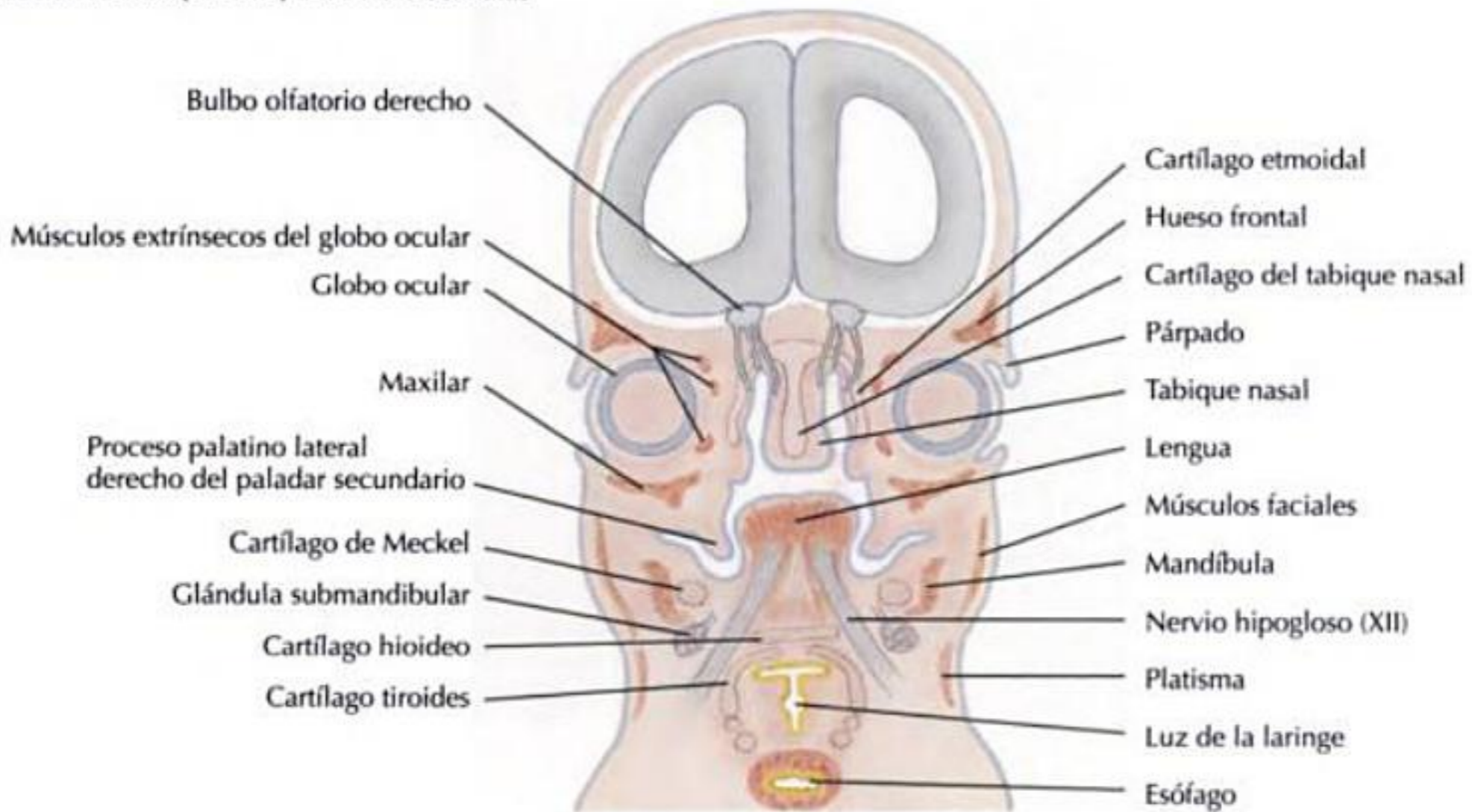
Los relieves de la prominencia maxilar forman unos procesos que se proyectan medialmente y están separados por la lengua.

Cuando la lengua ya no ocupa el espacio entre los procesos palatinos, estos procesos se fusionan entre sí para formar el paladar secundario.

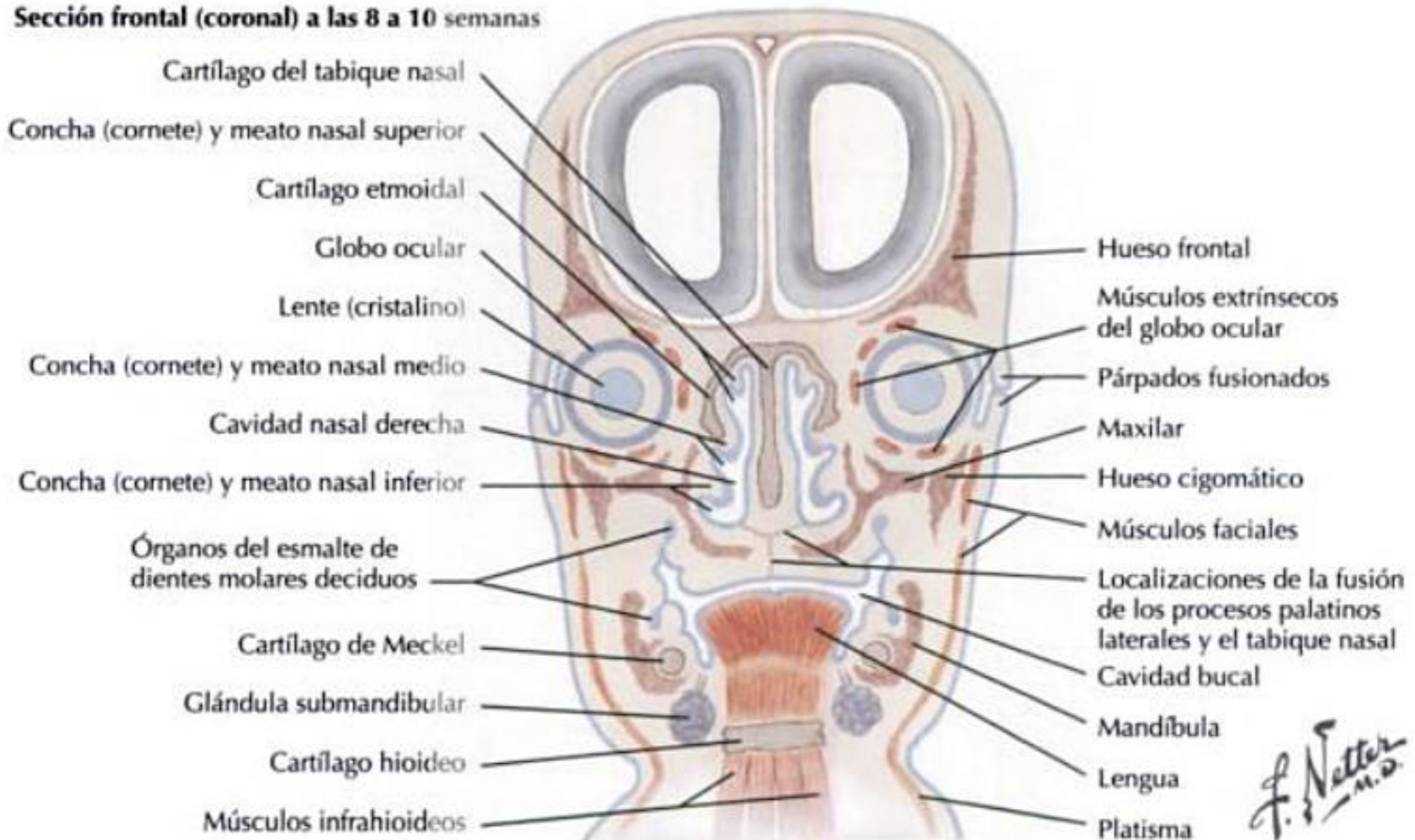
Todos los tejidos del paladar primario y secundario se unen en el agujero incisivo.

Los paladares primario y secundario y el tabique nasal se fusionan para formar el paladar definitivo.

Sección frontal (coronal) a las 7 a 8 semanas

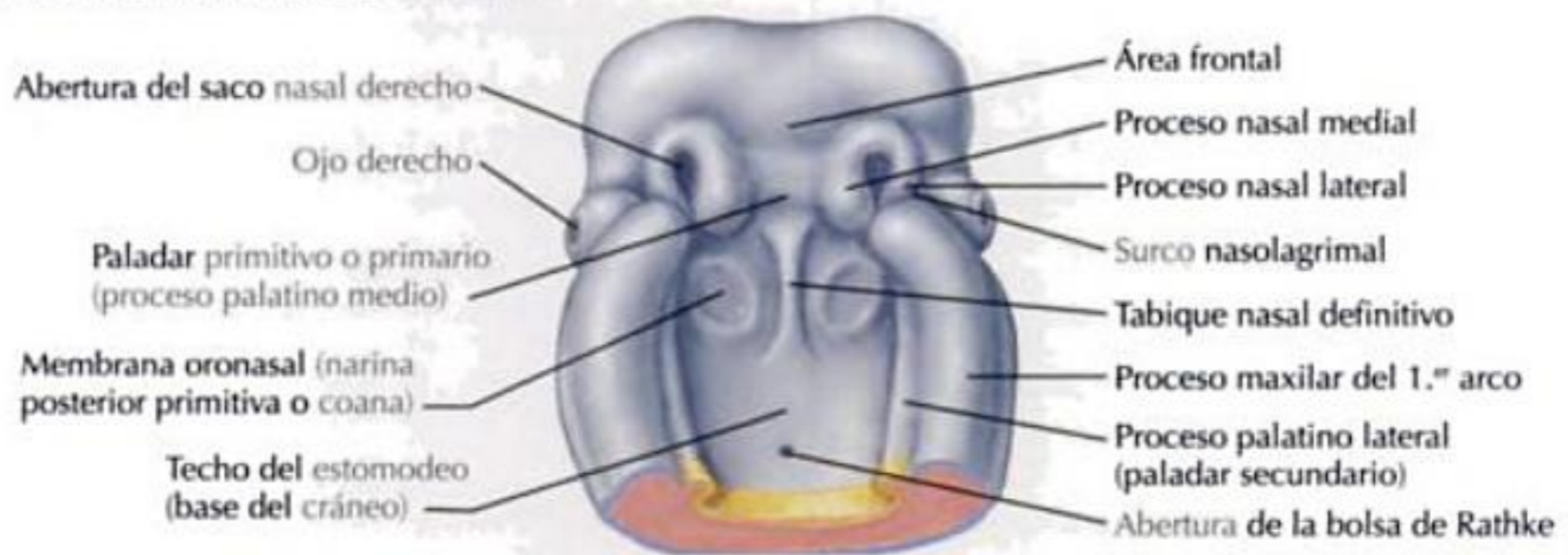


Sección frontal (coronal) a las 8 a 10 semanas

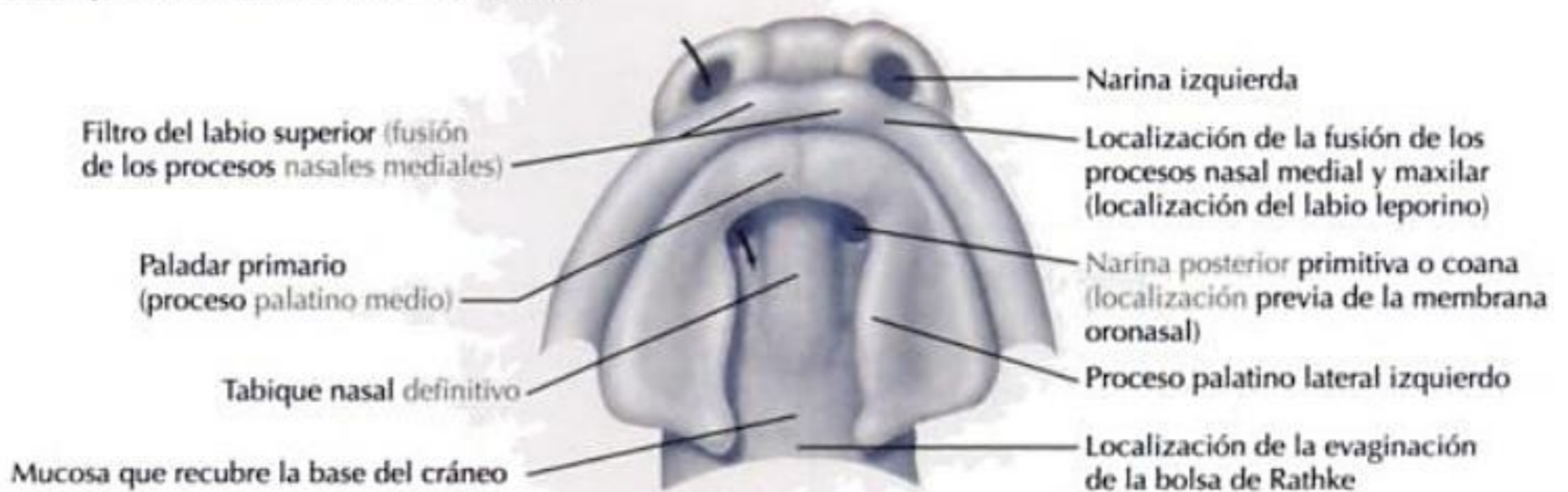


INFORMACIÓN GENERAL CONTINUACIÓN

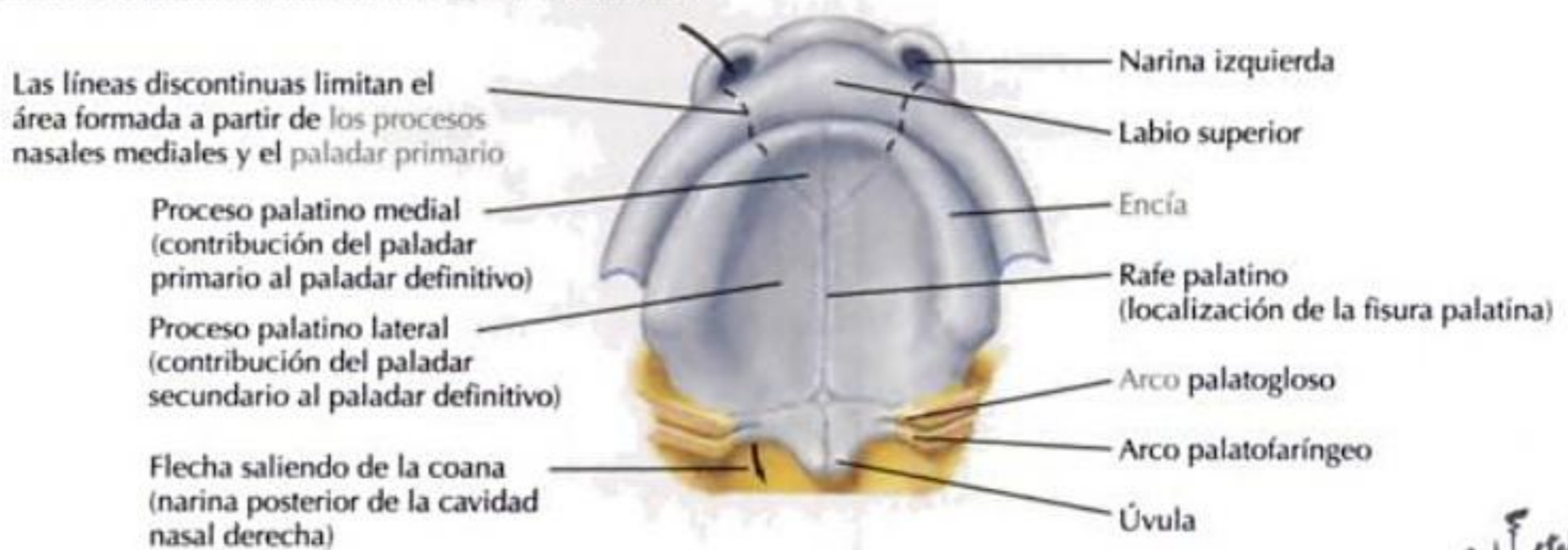
Techo del estomodeo (visión inferior; 6 a 7 semanas)



Formación del paladar (visión inferior; 7 a 8 semanas)



Techo de la cavidad bucal (visión inferior; 8 a 10 semanas)



F. Netter M.D.

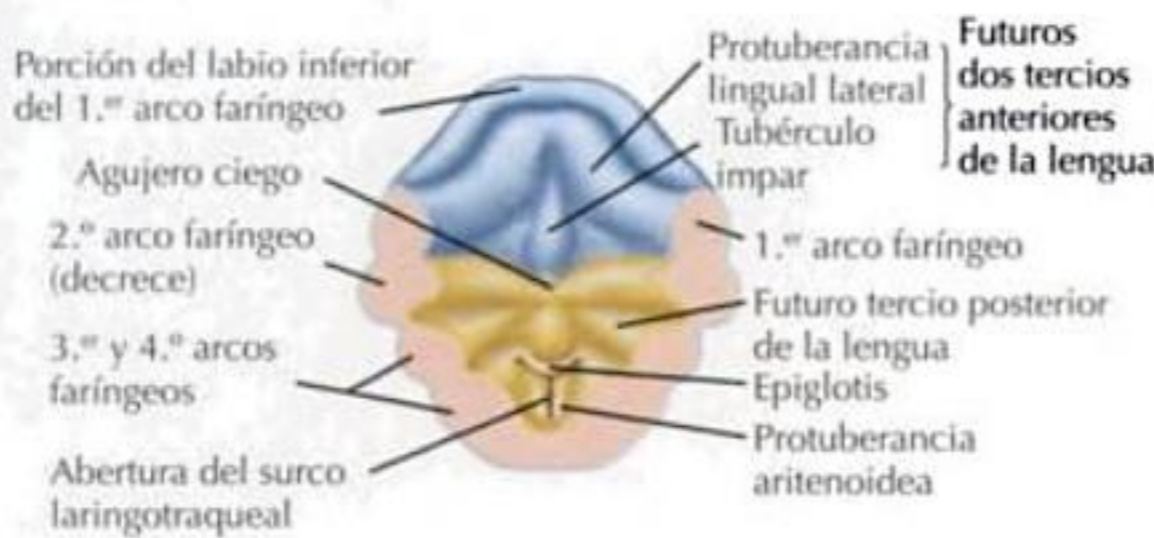
INFORMACIÓN GENERAL

Arco faríngeo	Estructura(s) embrionaria(s)	Estructura definitiva	Inervación
1	2 protuberancias linguales laterales Tubérculo impar	2/3 anteriores de la lengua	Sensibilidad general: ramo lingual del n. mandibular del n. trigémino Gusto: cuerda del tímpano del n. facial
2	Está cubierto por el 3.º arco; no contribuye a la lengua definitiva Contribuye un poco a la eminencia hipobranquial	No contribuye a la lengua definitiva	
3	Eminencia hipobranquial	1/3 posterior de la lengua	Sensibilidad general: n. glosofaríngeo Gusto: n. glosofaríngeo
4	Eminencia hipobranquial Protuberancia epiglótica Protuberancia aritenoidea Surco laringotraqueal	Raíz de la lengua	Sensibilidad general: ramo interno del n. laríngeo superior del n. vago Gusto: ramo interno del n. laríngeo superior del n. vago

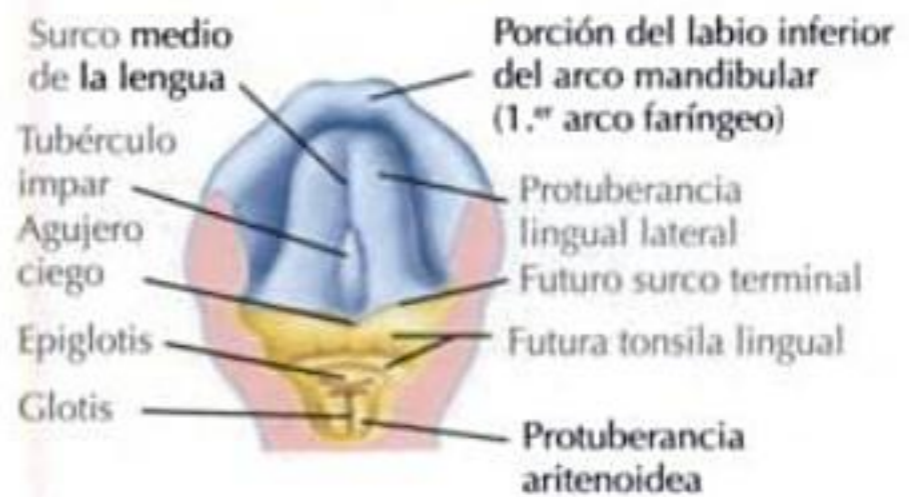MÚSCULOS

El mesodermo de los somitos occipitales migra anteriormente con el nervio hipogloso para formar los músculos extrínsecos e intrínsecos de la lengua

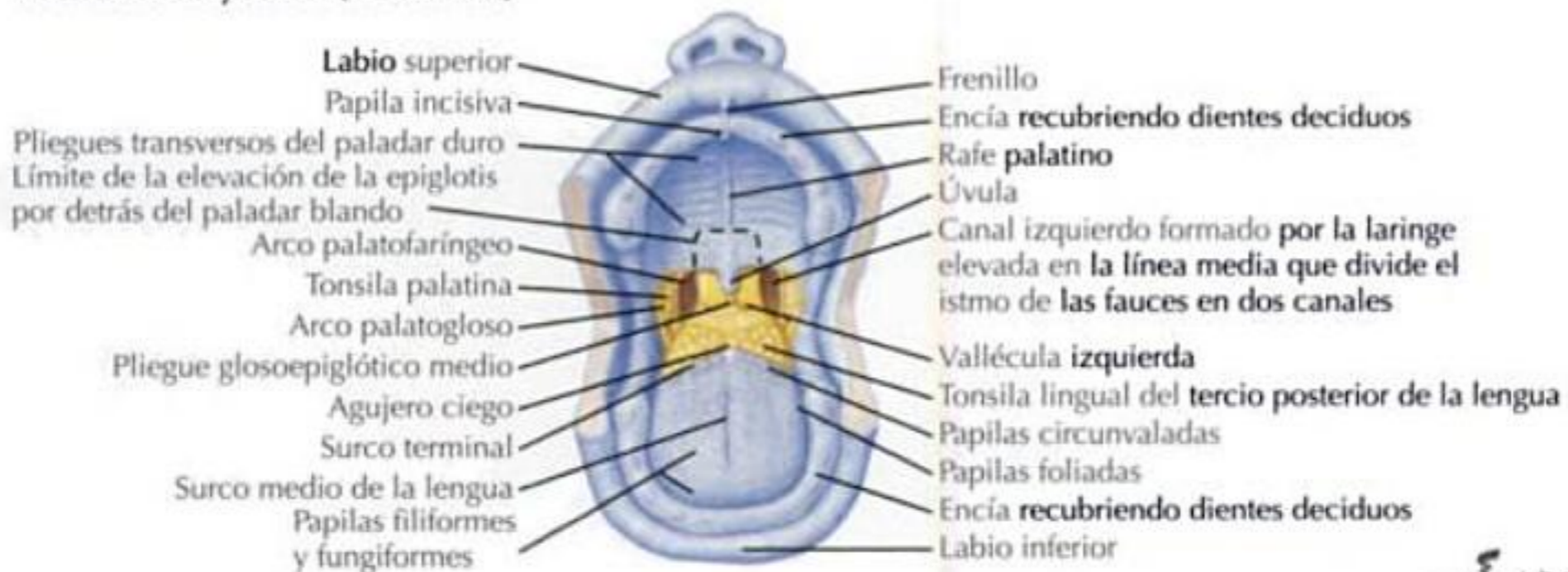
Suelo de la cavidad oral y faríngea (visión superior; 5 a 6 semanas)



Suelo de la cavidad oral y faríngea (visión superior; 6 a 7 semanas)



Cavidad bucal y fauces (36 semanas)



F. Netter M.D.

Glándula tiroides

INFORMACIÓN GENERAL

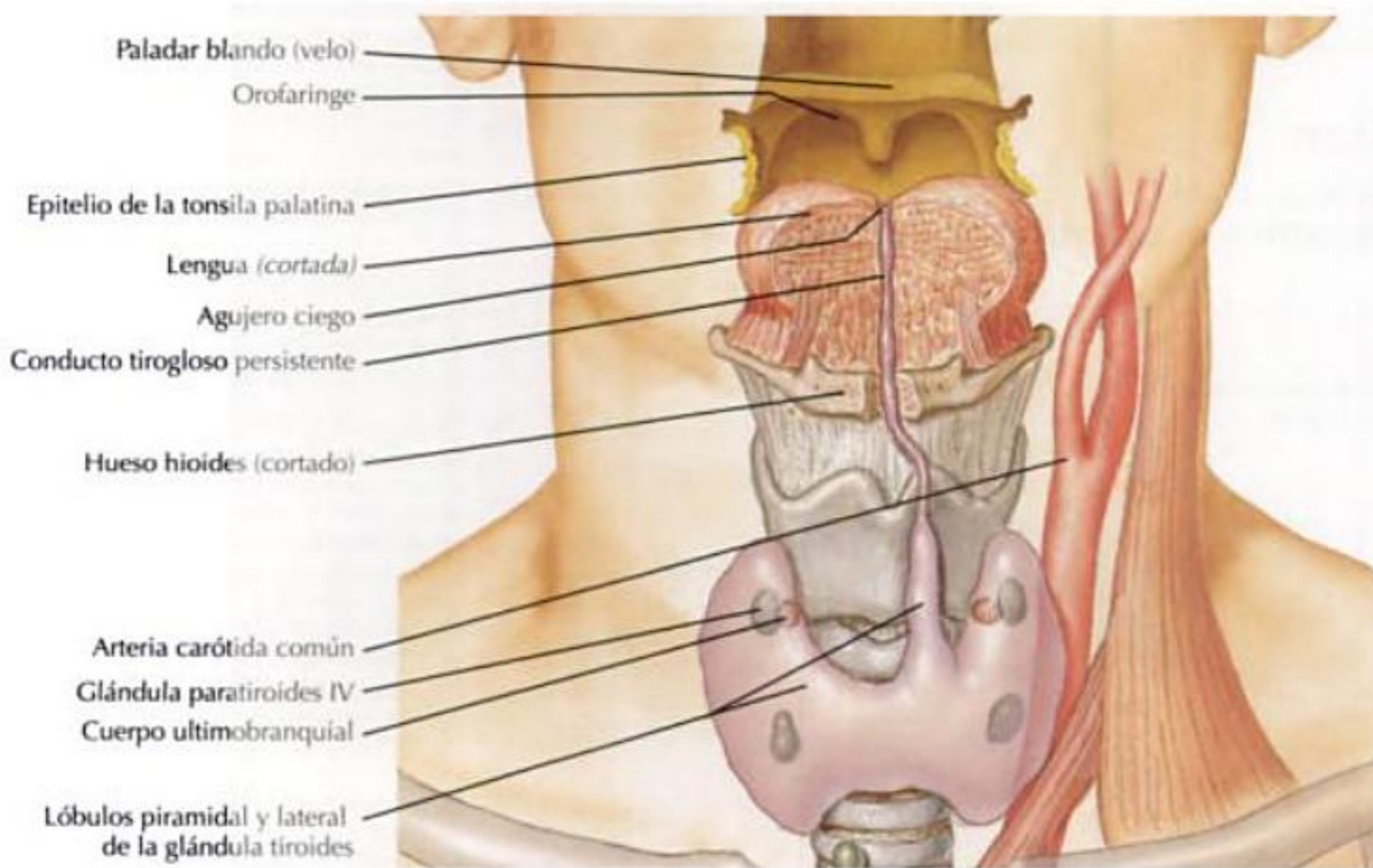
Se inicia, como una invaginación, en el agujero ciego.

Desciende inferiormente a lo largo de la laringe hasta su posición final.

Puede estar conectada con el agujero ciego por el conducto tirogloso.

Se divide en 2 lóbulos laterales conectados por un istmo, del que a veces se desarrolla un lóbulo piramidal.

Las células foliculares derivan del endodermo; las células parafoliculares derivan del cuerpo ultimobranquial.



F. Natter
M.D.

Correlaciones clínicas

ANOMALÍAS DE LAS BOLSAS FARÍNGEAS

TIROIDES ECTÓPICA

Tejido tiroideo en una localización aberrante.

A menudo es el único tejido tiroideo en la persona afectada.

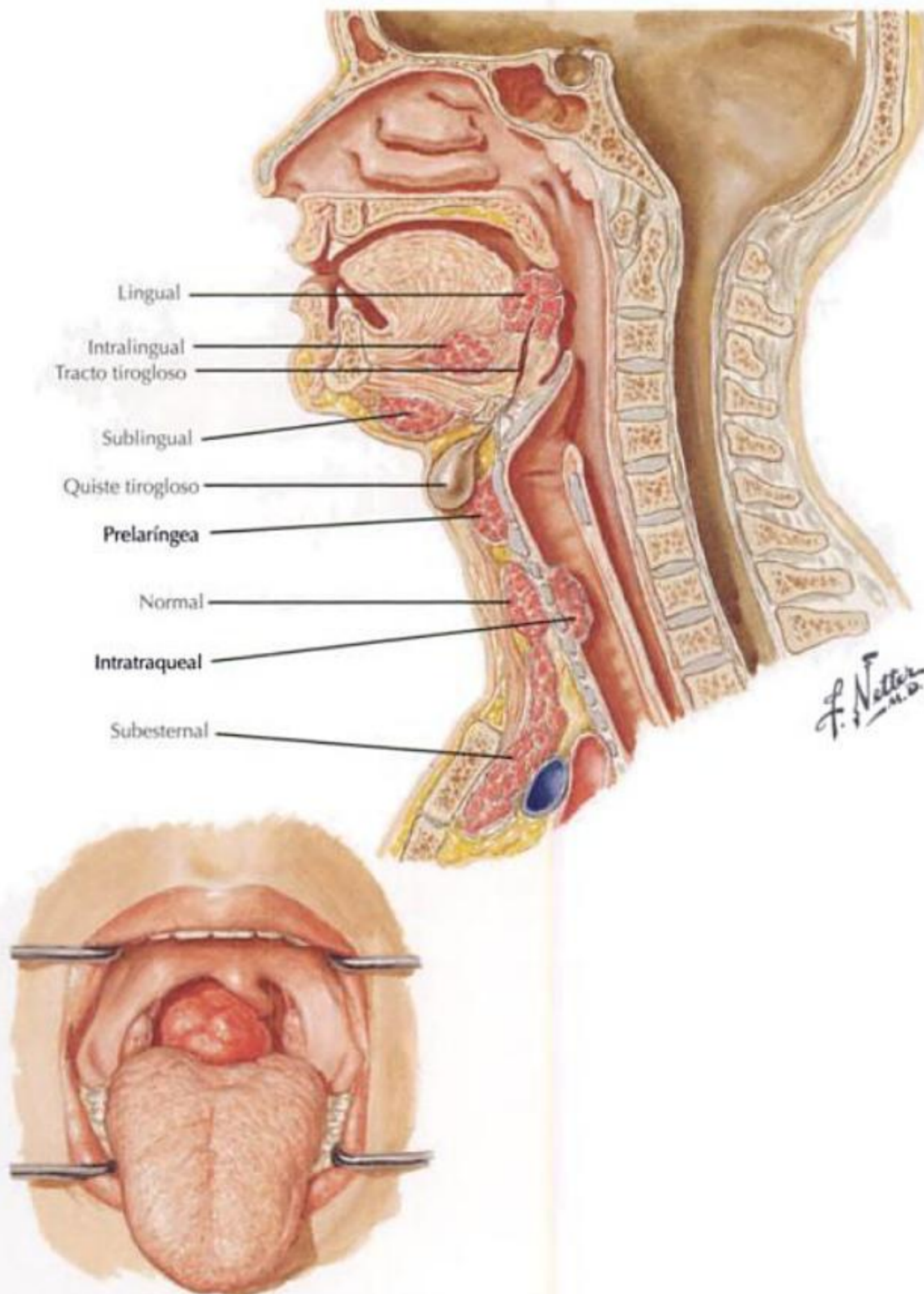
Susceptible de patologías tiroideas iguales que las del tejido tiroideo normal.

Puede localizarse en cualquier lugar a lo largo de la vía de migración de la glándula tiroides que se inicia en el agujero ciego.

Normalmente se localiza en la base de la lengua (tiroides lingual).

Localizaciones frecuentes son:

- Tiroides lingual.
- Tiroides sublingual.
- Restos del conducto tirogloso.
- Mediastino anterior.
- Prelaríngea.
- Intralingual.
- Intratraqueal.



Correlaciones clínicas

ANOMALÍAS DE LOS ARCOS FARÍNGEOS

SÍNDROME DE PIERRE ROBIN

Descrita primero como una enfermedad caracterizada por micrognatia, fisura palatina y glosoptosis.

Actualmente incluye cualquier proceso con una serie de anomalías causadas por sucesos iniciados a partir de una única malformación.

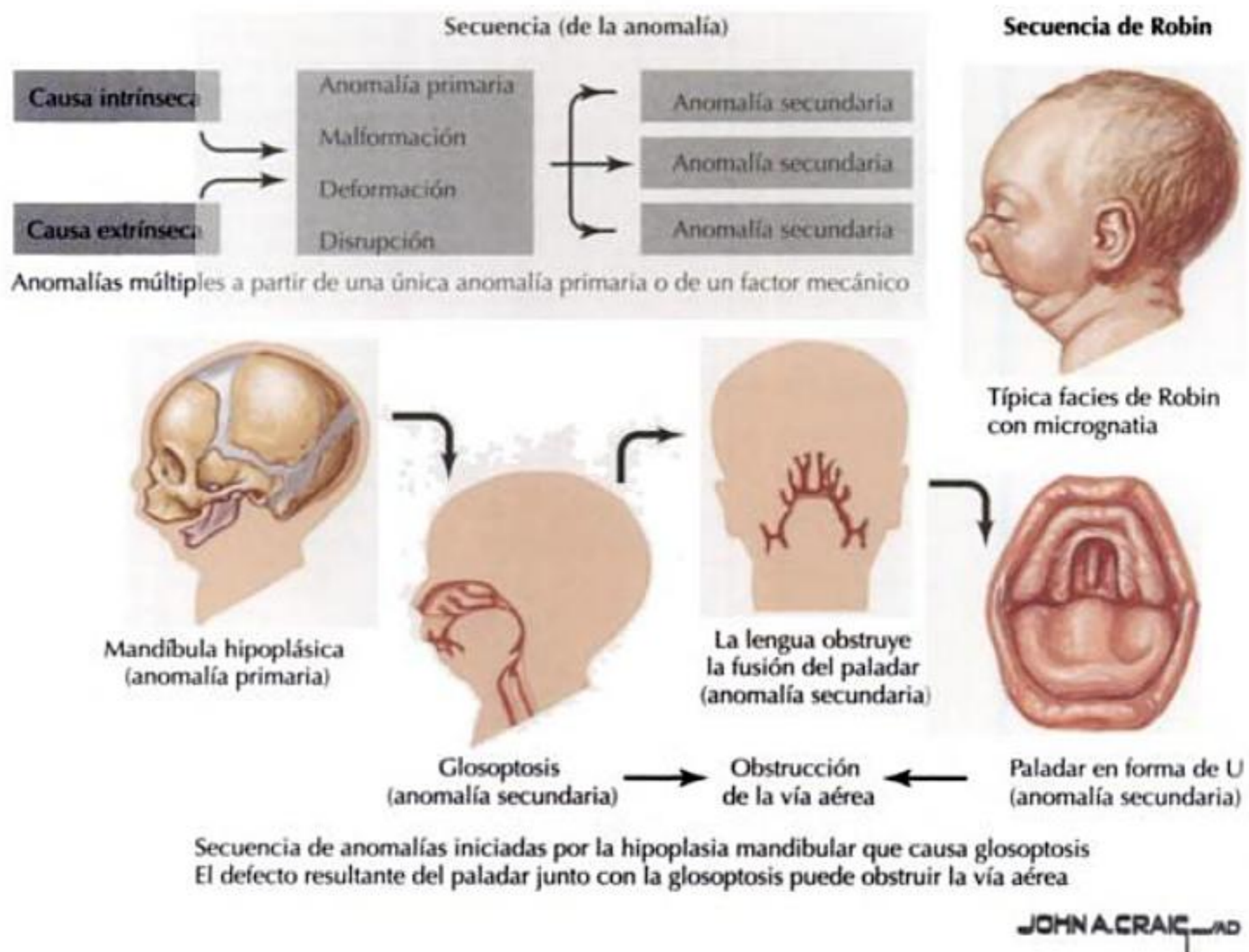
En esta micrognatia, el arco dental inferior es posterior al arco superior.

La fisura palatina puede afectar al paladar duro y al blando.

La glosoptosis (desplazamiento posterior de la lengua) puede provocar obstrucción de la vía aérea o apnea.

Normalmente, durante la niñez, la mandíbula crece bastante rápidamente.

Habitualmente se requieren múltiples intervenciones quirúrgicas para corregir la fisura palatina y ayudar al desarrollo del habla en el niño.



Correlaciones clínicas

ANOMALÍAS DE LOS ARCOS FARÍNGEOS CONTINUACIÓN

SÍNDROME DE TREACHER COLLINS

Enfermedad hereditaria que afecta a cabeza y cuello.

Se cree que está causada por un defecto en el gen o cromosoma 5.

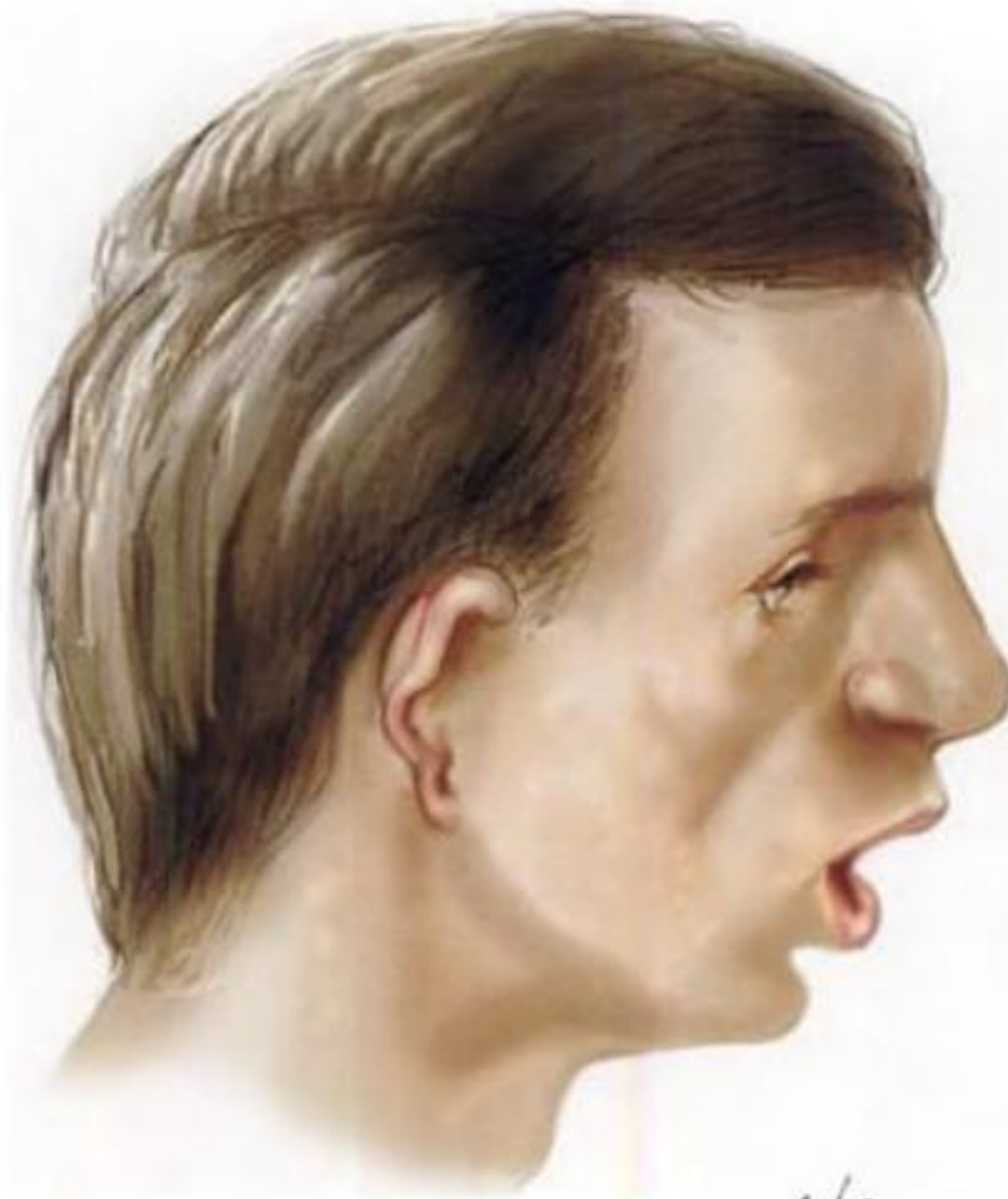Los hijos de un progenitor afectado tienen un 50% de riesgo de presentar el síndrome.

Las manifestaciones clínicas incluyen:

- Ojos inclinados hacia abajo.
- Fisuras (colobomas) de los párpados inferiores.
- Hipoplasia mandibular.
- Huesos cigomáticos hipoplásicos.
- Destacan las orejas subdesarrolladas o malformadas, o «apéndices preauriculares», o ambas formas.

Otros problemas asociados frecuentes son:

- Pérdida de audición.
- Dificultades de deglución/respiración.
- Fisura palatina.



Síndrome de Treacher Collins

Winn

Correlaciones clínicas

ANOMALÍAS DE LOS ARCOS FARÍNGEOS CONTINUACIÓN

SÍNDROME DE DIGEORGE

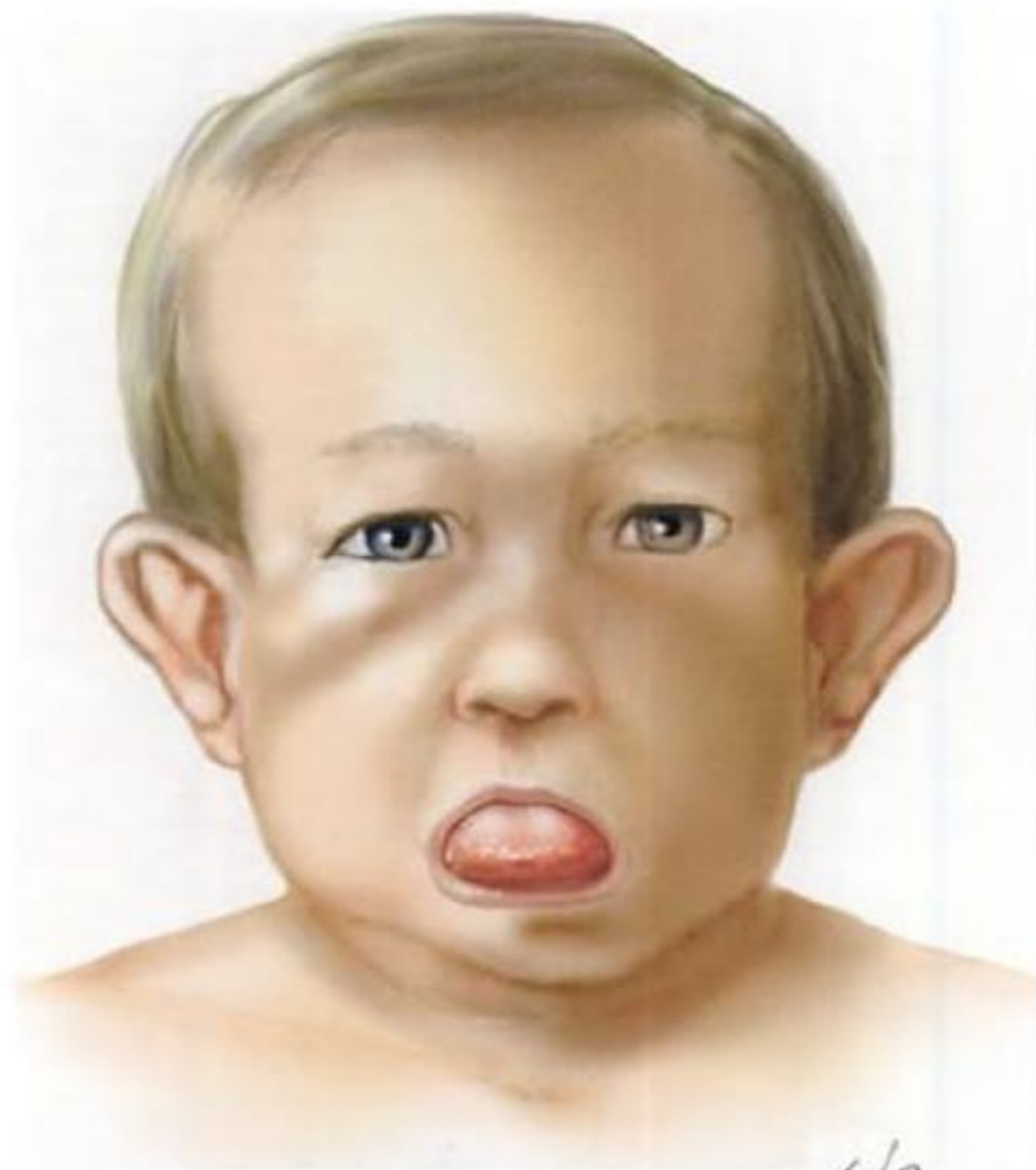Es una enfermedad rara causada por una deleción en el cromosoma 22, que se caracteriza por una amplia variedad de manifestaciones clínicas.

Explicación posible: el desarrollo adecuado depende de la migración de las células de la cresta neural hacia el área de las bolsas faríngeas.

Aunque algunos investigadores describen el síndrome como un desarrollo anómalo de las bolsas faríngeas 3.^a y 4.^a, se ha observado que los defectos implican de la 1.^a a la 6.^a bolsas faríngeas.

Otros posibles problemas asociados incluyen:

- Malformaciones congénitas cardíacas (como tetralogía de Fallot, estenosis infundibular derecha, tronco arterioso persistente, arteria subclavia izquierda aberrante y defectos del tabique interventricular).
- Defectos faciales (como fisura palatina, microstomía, ojos inclinados hacia abajo, orejas de implantación baja o hipertelorismo).
- Aumento de la vulnerabilidad a las infecciones (debido a deficiencia del sistema inmunitario por disminución de células T asociada con ausencia o hipoplasia del timo).



Síndrome de DiGeorge

Winn

Correlaciones clínicas

LABIO LEPORINO Y FISURA PALATINA

Labio leporino: fisura o hendidura en el labio superior.

Fisura palatina: hendidura en el paladar.

La clasificación del defecto del desarrollo se realiza en relación con el agujero incisivo:

- Fisura primaria.
- Fisura secundaria.
- Fisura completa.

El labio leporino y la fisura palatina a menudo provocan dificultades para la alimentación y eventualmente el habla.

PRIMARIA

Se encuentra anterior al agujero incisivo y es el resultado de una insuficiencia del mesénquima del proceso palatino lateral para fusionarse con el segmento intermaxilar (paladar primario).

Varietades frecuentes de fisura primaria:

- Labio leporino unilateral.
- Fisura alveolar unilateral.
- Fisura labial y del paladar primario unilateral.
- Fisura labial y del paladar primario bilateral.

SECUNDARIA

Se encuentra posterior al agujero incisivo, es el resultado de una insuficiencia de los procesos palatinos laterales para fusionarse entre sí.

Varietades frecuentes de fisura secundaria:

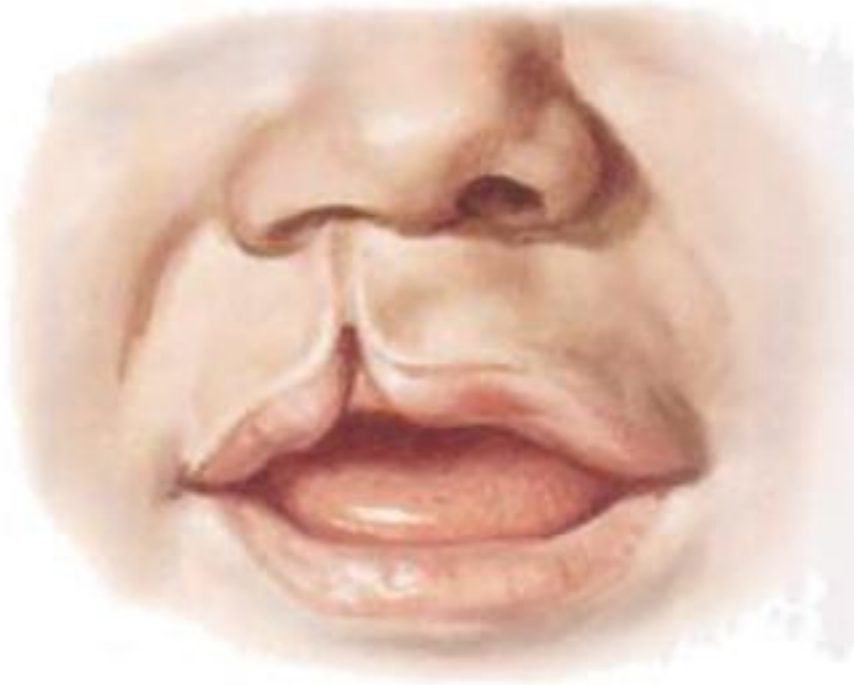- Fisura en el paladar blando.
- Fisura unilateral del paladar duro y blando.
- Fisura bilateral del paladar duro y blando.

COMPLETA

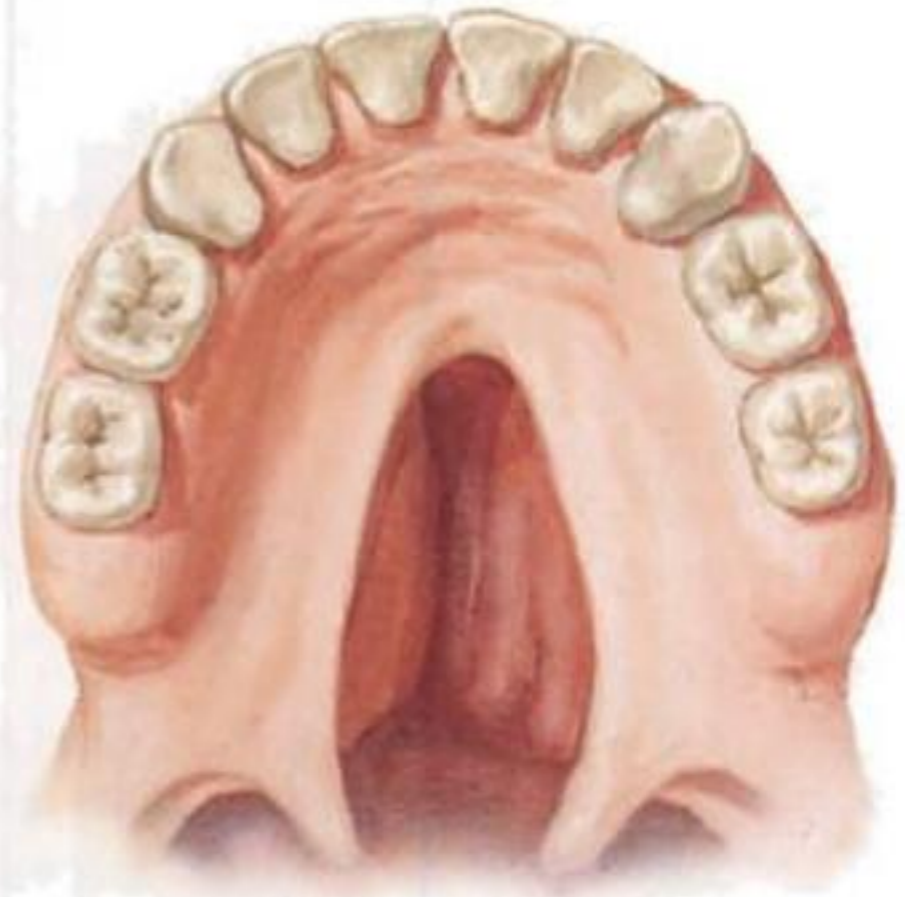
Se extiende a través del labio, paladar primario y proceso palatino lateral; es el resultado de una insuficiencia de los procesos palatinos laterales para fusionarse entre sí, así como con el tabique nasal y el paladar primario.

Varietades frecuentes de fisura completa:

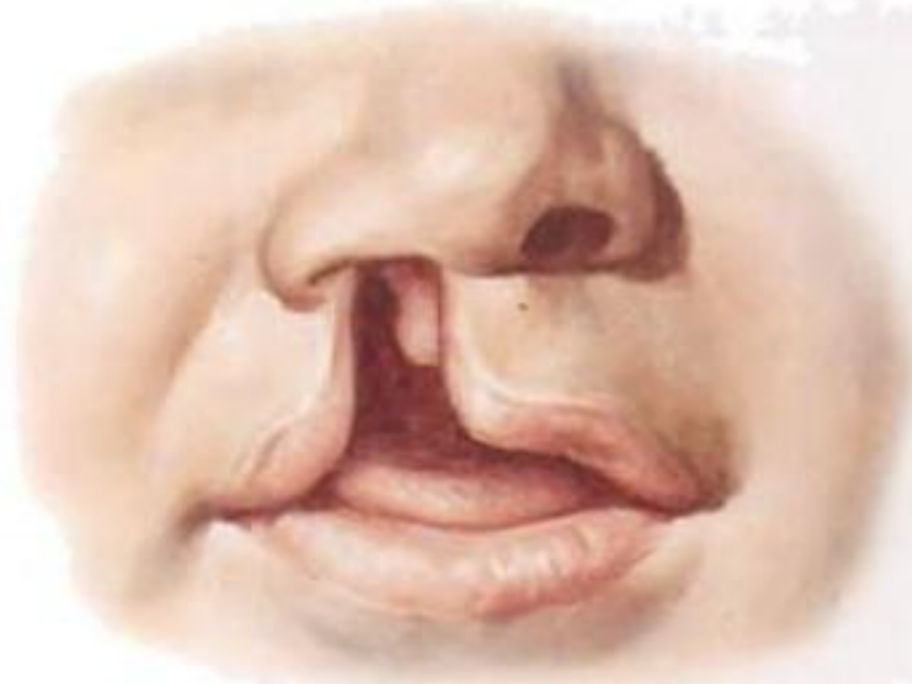- Labio leporino y fisura palatina unilaterales.
- Labio leporino y fisura palatina bilaterales.



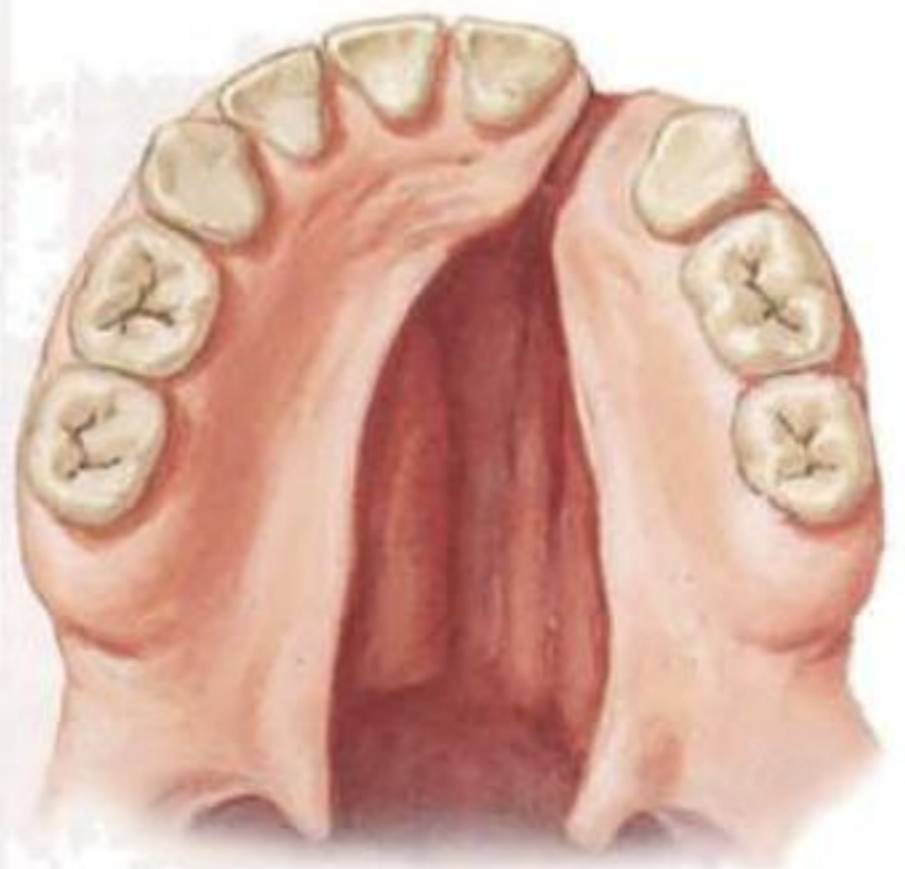
Labio leporino unilateral, parcial



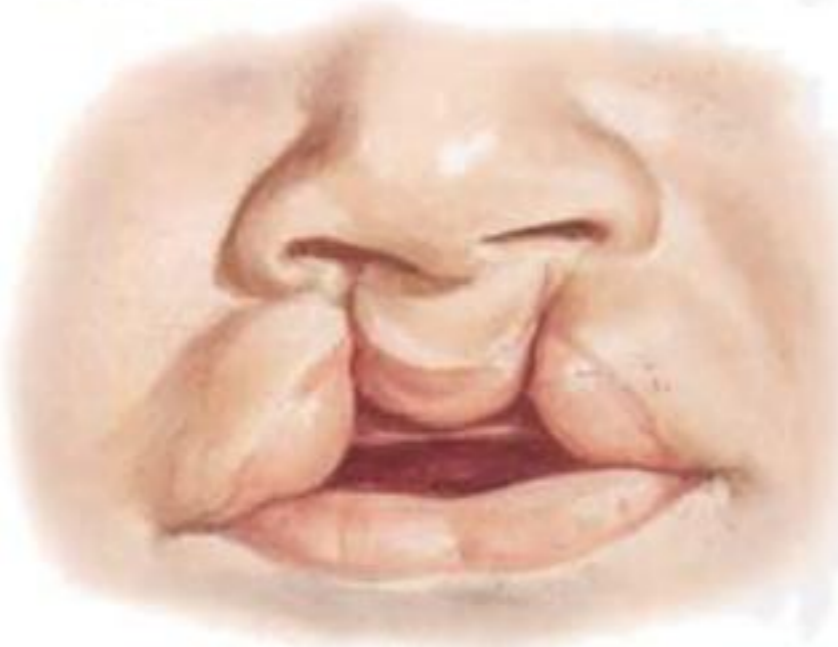Paladar hendido parcial



Fisura unilateral del paladar primario, completa, que afecta al labio y al reborde alveolar



Fisura completa del paladar secundario y unilateral del paladar primario



Labio leporino bilateral

*F. Netter
M.D.*

Osteología

Visión general	26
Huesos del cráneo	28
Normas y suturas	49
Orificios y fisuras principales	54
Vértebras cervicales	59
Correlaciones clínicas	64

Visión general

INFORMACIÓN GENERAL

La estructura ósea más compleja del organismo.

El esqueleto óseo completo de la cabeza incluye la mandíbula.

El cráneo se compone de 28 huesos:

- 11 son pares.
- 6 son impares.

Los huesos wormianos o huesos suturales son pequeños huesos de forma irregular situados en las suturas, que aparecen de forma natural.

FUNCIONES

La función más importante: proteger el encéfalo.

También protege 5 órganos de los sentidos:

- Olfato.
- Visión.
- Gusto.
- Función vestibular.
- Función auditiva.

DIVISIONES

Dos formas frecuentes de dividir los huesos del cráneo son:

- Regionalmente.
- Embriológicamente.

Regionalmente, la cabeza se divide en mandíbula y cráneo (éste no incluye la mandíbula).

El cráneo se divide a su vez en:

- Bóveda craneal o calvaria: porción superior del cráneo.
- Base del cráneo: porción inferior del cráneo.
- Cavidad craneal: interior del cráneo.
- Esqueleto facial: huesos que forman la cara.
- Esqueleto auditivo: huesecillos del oído.

Embriológicamente, el cráneo se divide en:

- Viscerocráneo o esplacnocráneo: la porción del cráneo relacionada con los sistemas digestivo y respiratorio.
- Neurocráneo: la porción del cráneo que protege el encéfalo y 5 órganos de los sentidos.

Divisiones de la cavidad craneal:

- Fosa craneal anterior: contiene el lóbulo frontal del cerebro.
- Fosa craneal media: contiene el lóbulo temporal del cerebro.
- Fosa craneal posterior: contiene el cerebelo.

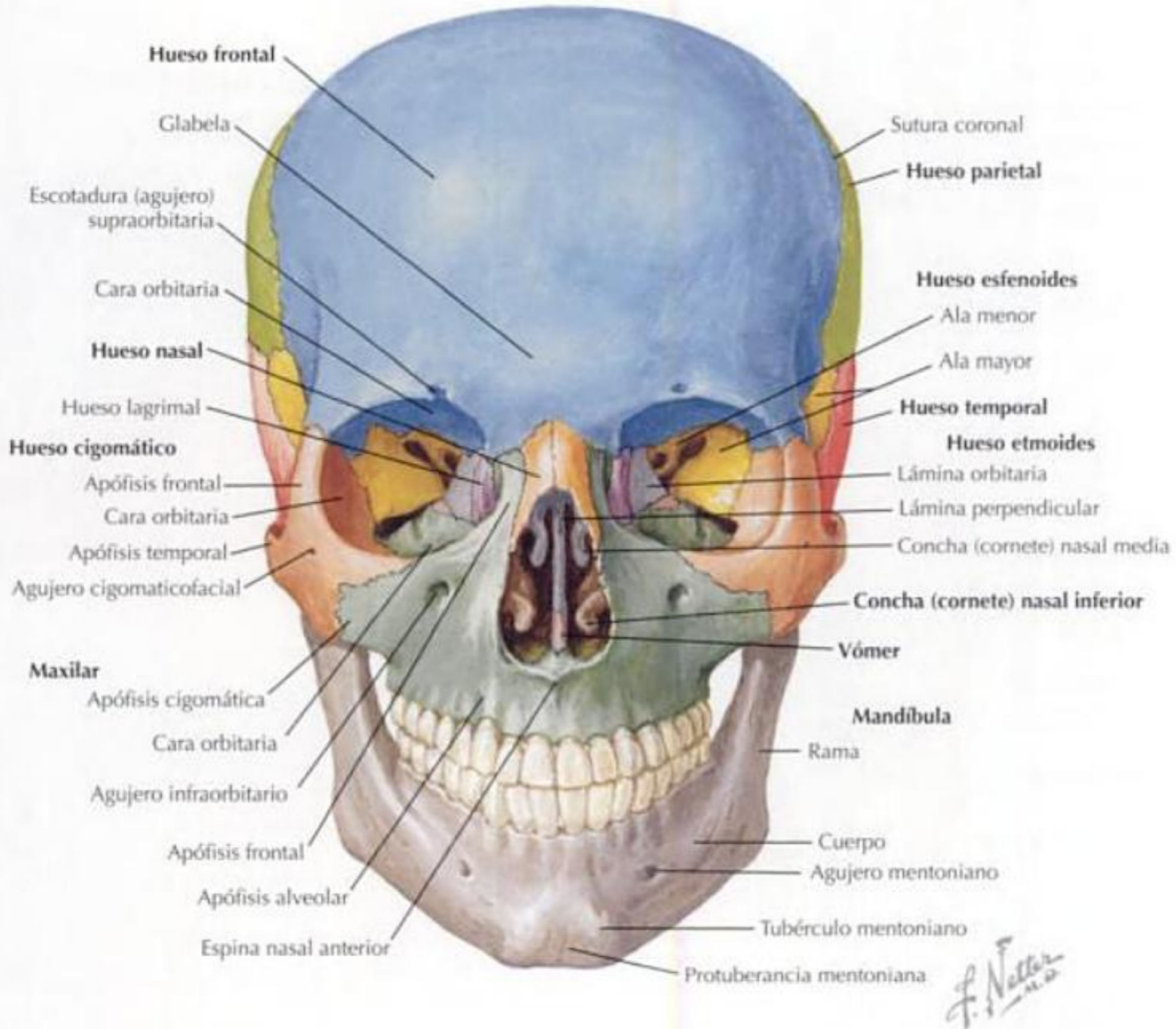
El cráneo se describe observándolo desde 5 posiciones:

- Norma frontal: la visión anterior.
- Norma lateral: la visión lateral.
- Norma occipital: la visión posterior.
- Norma basal: la visión inferior.
- Norma vertical: la visión superior.

Visión general

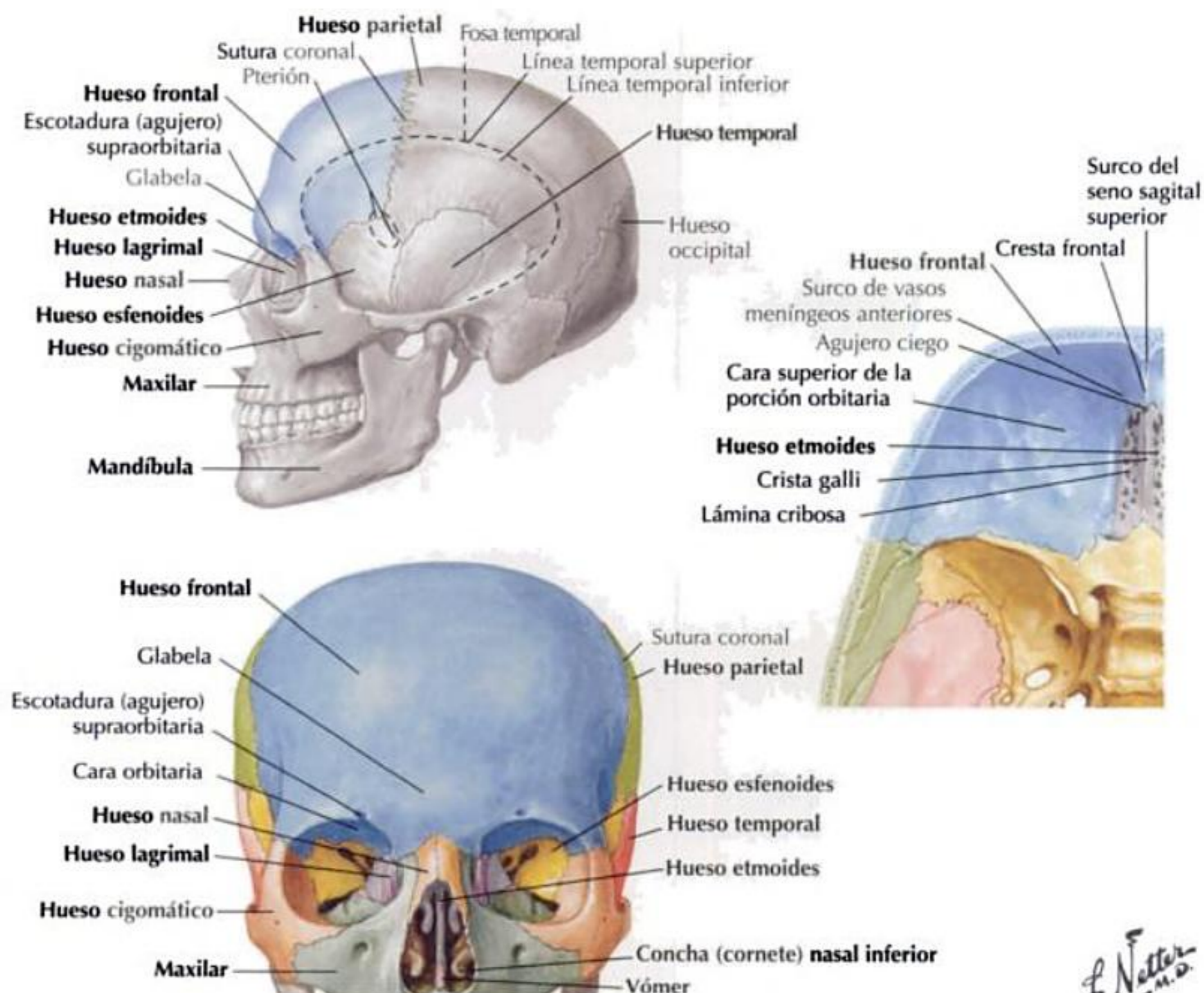
ARTICULACIONES

Hueso	Impar	Par	Se articula con
Frontal	X		Parietal, esfenoides, cigomático, maxilar, etmoides, nasal, lagrimal
Parietal		X	Frontal, parietal, temporal, occipital, esfenoides
Temporal		X	Parietal, occipital, esfenoides, cigomático, mandíbula
Occipital	X		Parietal, temporal, esfenoides y atlas (C1)
Esfenoides	X		Frontal, parietal, temporal, occipital, cigomático, maxilar, etmoides, palatino, vómer
Cígomático		X	Frontal, temporal, maxilar
Maxilar		X	Frontal, esfenoides, cigomático, maxilar, etmoides, palatino, vómer, nasal, lagrimal, concha (cornete) nasal inferior
Etmoides	X		Frontal, esfenoides, maxilar, palatino, vómer, nasal, lagrimal, concha (cornete) nasal inferior
Palatino		X	Esfenoides, maxilar, etmoides, palatino, vómer, concha (cornete) nasal inferior
Vómer	X		Esfenoides, maxilar, etmoides, palatino
Nasal		X	Frontal, maxilar, nasal
Lagrimal		X	Frontal, maxilar, etmoides, concha (cornete) nasal inferior
Concha (cornete) nasal inferior		X	Maxilar, etmoides, palatino, lagrimal
Mandíbula	X		Temporal



HUESO FRONTAL

Características	Partes	Osificación	Comentarios
Contiene los senos paranasales frontales Tiene dos centros de osificación primarios que se osifican a lo largo de la sutura frontal (metópica) en el 2.º año de edad Contribuye a formar el agujero ciego, que permite el paso de una vena emisaria que se conecta al seno sagital superior Hay un solo hueso frontal	Porción escamosa	Para las 3 porciones: intramembranosa	La porción más grande del hueso frontal Forma la mayoría de la frente Forma el borde supraorbitario y el arco superciliar La apófisis cigomática del hueso frontal se extiende desde la parte posterior del borde supraorbitario Fositas aracnoideas: depresiones provocadas por granulaciones aracnoideas que protruyen sobre la duramadre, provocando resorción ósea en la superficie endocraneal
	Porción orbitaria		Forma el techo de la órbita y el suelo de la fosa craneal anterior
	Porción nasal		La tróclea de la órbita se articula con la porción orbitaria Se articula con los huesos nasales y la apófisis frontal del maxilar para formar la raíz de la nariz

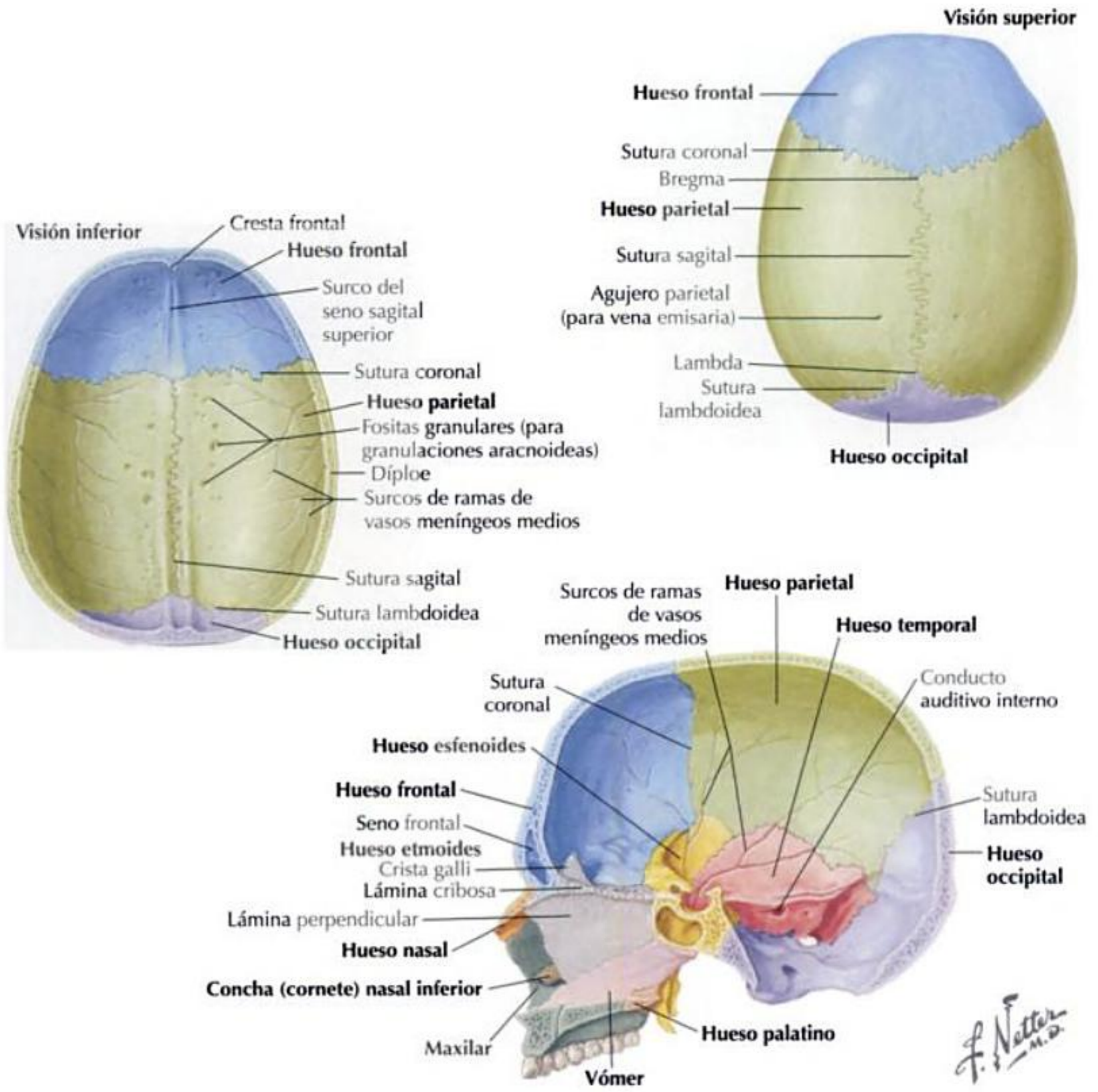


F. Netter
M.D.

Huesos del cráneo

HUESO PARIETAL

Características	Partes	Osificación	Comentarios
<p>Forma la mayoría de la bóveda craneal</p> <p>Proporciona inserción al músculo temporal</p> <p>Los cuatro ángulos del parietal no están osificados al nacimiento y dan origen a las fontanelas</p> <p>Hay 2 huesos parietales</p>	<p>Tiene 4 ángulos:</p> <ul style="list-style-type: none"> • Frontal—localizado en bregma • Esfenoidal—localizado en el pterión • Occipital—localizado en lambda • Mastoideo—localizado en el asterión 	<p>Intramembranosa</p>	<p>Relativamente cuadrado, forma el techo y lados de la bóveda craneal</p> <p>La cara endocraneal está llena de surcos formados por las ramas de la a. menígea media</p> <p>El surco sigmoideo es un surco formado por el inicio del seno transversal, localizado en el ángulo mastoideo</p>

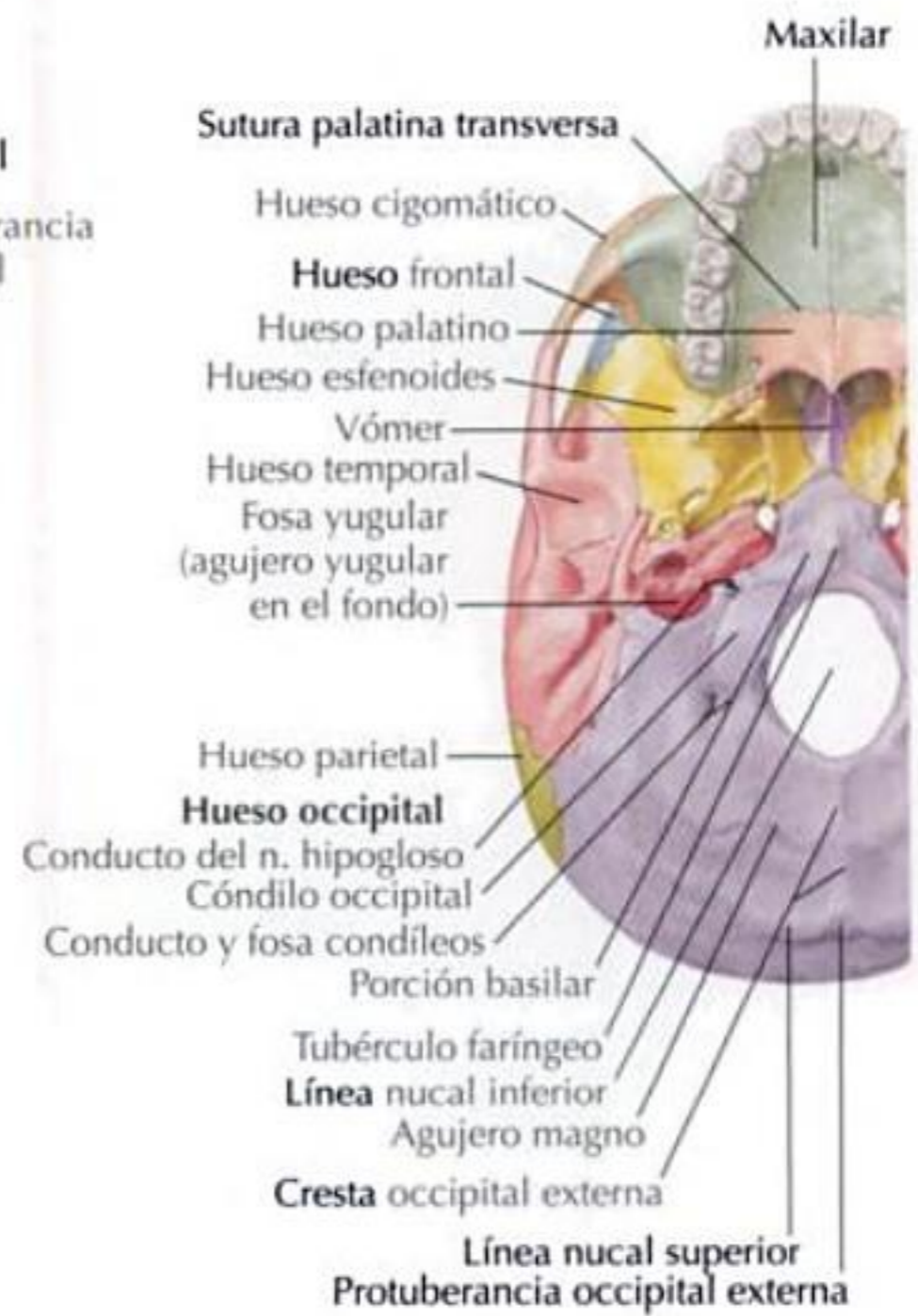
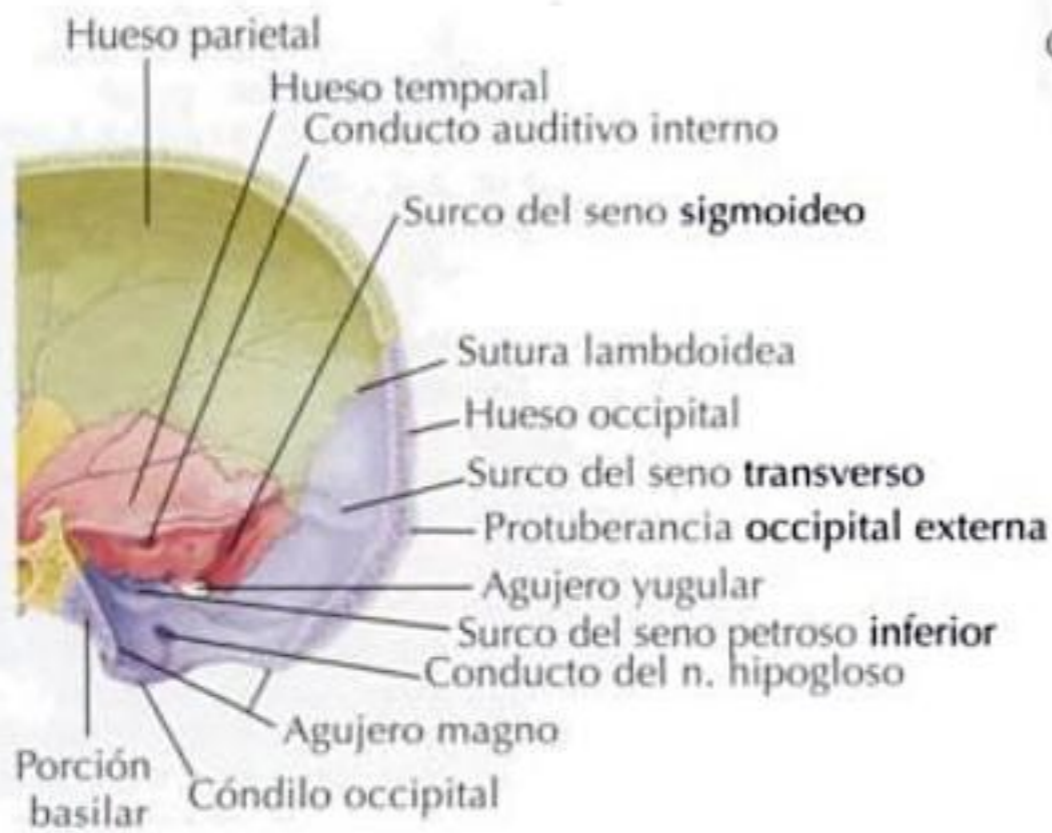
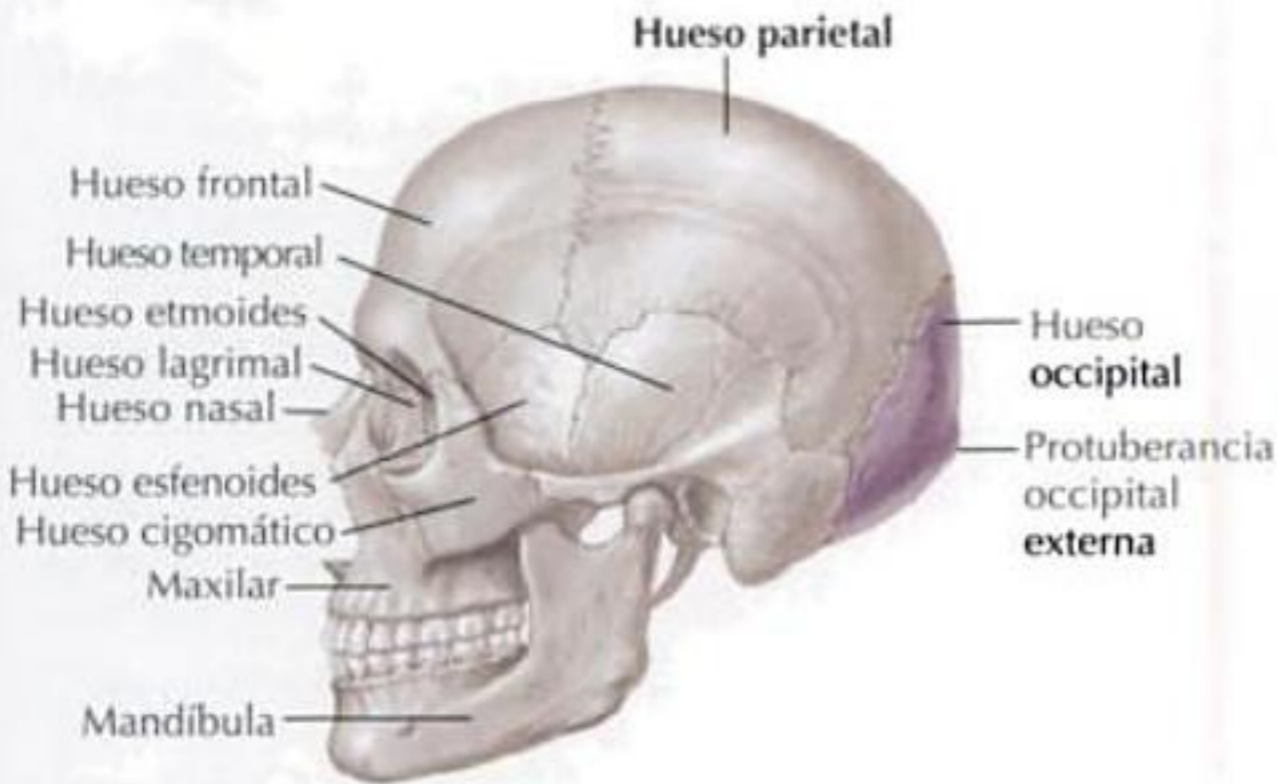


HUESO OCCIPITAL

Características	Partes	Osificación	Comentarios
<p>Forma la parte posterior de la bóveda craneal</p> <p>Se articula con el atlas</p> <p>Las porciones escamosa y laterales se osifican normalmente entre sí a los 4 años de edad</p> <p>La porción basilar se une a las anteriores a los 6 años de edad</p> <p>Hay un solo hueso occipital</p>	Porción escamosa	Intramembranosa	<p>Se articula con los huesos temporal y parietal</p> <p>La porción más grande del hueso occipital se localiza posterior y superior al agujero magno</p> <p>Presenta la protuberancia occipital externa (más pronunciada en el varón)</p> <p>Posee las líneas nucales superior e inferior</p> <p>Tiene surcos en la cara interna para los 3 senos que forman la confluencia de los senos (el seno sagital superior y los senos transversos derecho e izquierdo)</p> <p>La depresión superior al seno transversos es para los lóbulos occipitales del cerebro</p> <p>La depresión inferior al seno transversos es para el cerebelo</p>
	Porción lateral	Endocondral	<p>Se articula con el hueso temporal</p> <p>Es la porción lateral al agujero magno</p> <p>Posee los cóndilos occipitales que se articulan con el atlas</p> <p>Contiene el conducto del n. hipogloso</p> <p>Forma una parte del agujero yugular</p>
	Porción basilar	Endocondral	<p>Se articula con la porción petrosa del temporal y el hueso esfenoides</p> <p>Es la porción inmediatamente anterior al agujero magno</p> <p>El tubérculo faríngeo es la parte de la porción basilar que proporciona inserción al m. constrictor superior de la faringe</p> <p>La cara interna de la porción basilar se denomina clivus, sobre él se sitúa parte del tronco del encéfalo</p>

Huesos del cráneo

HUESO OCCIPITAL CONTINUACIÓN



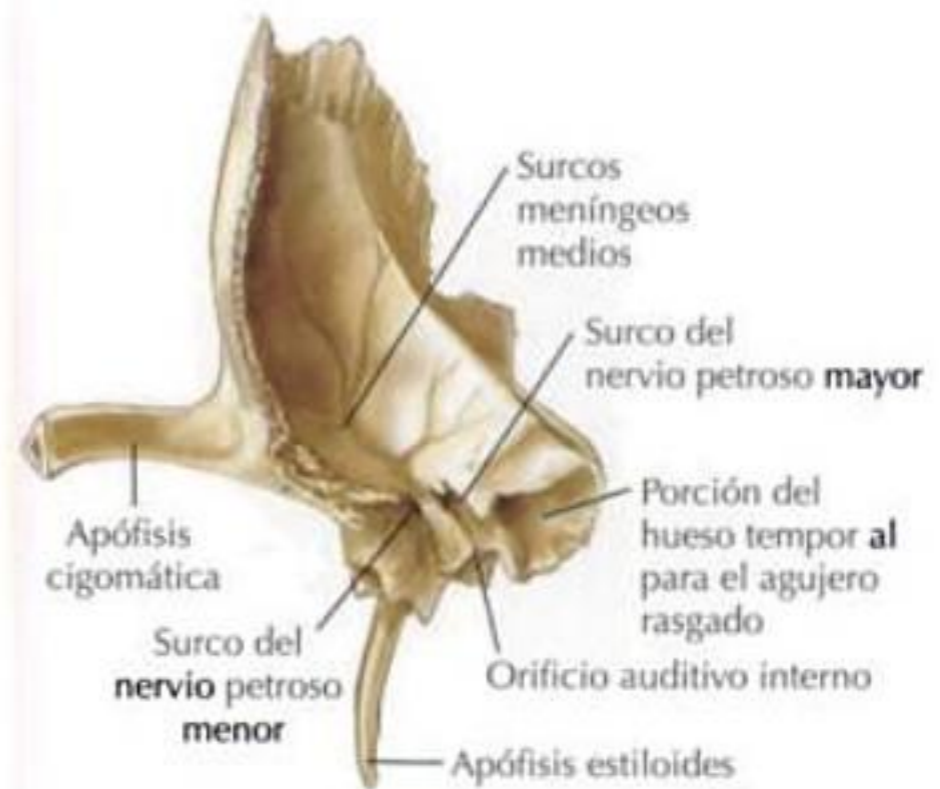
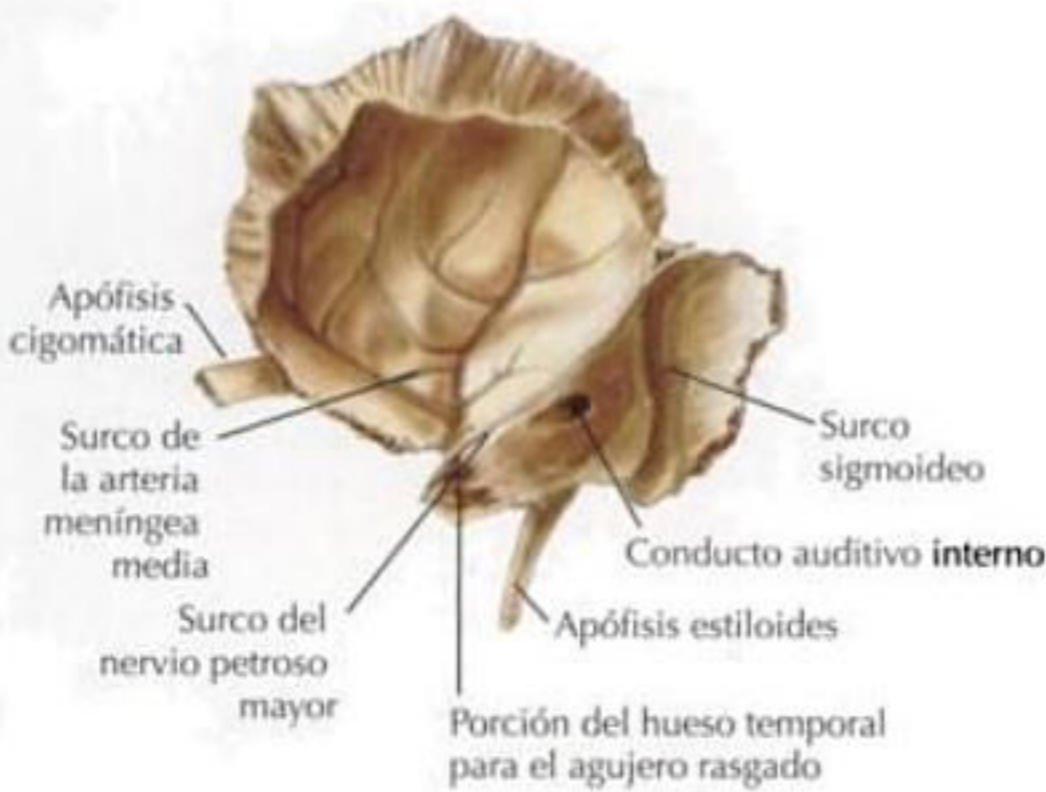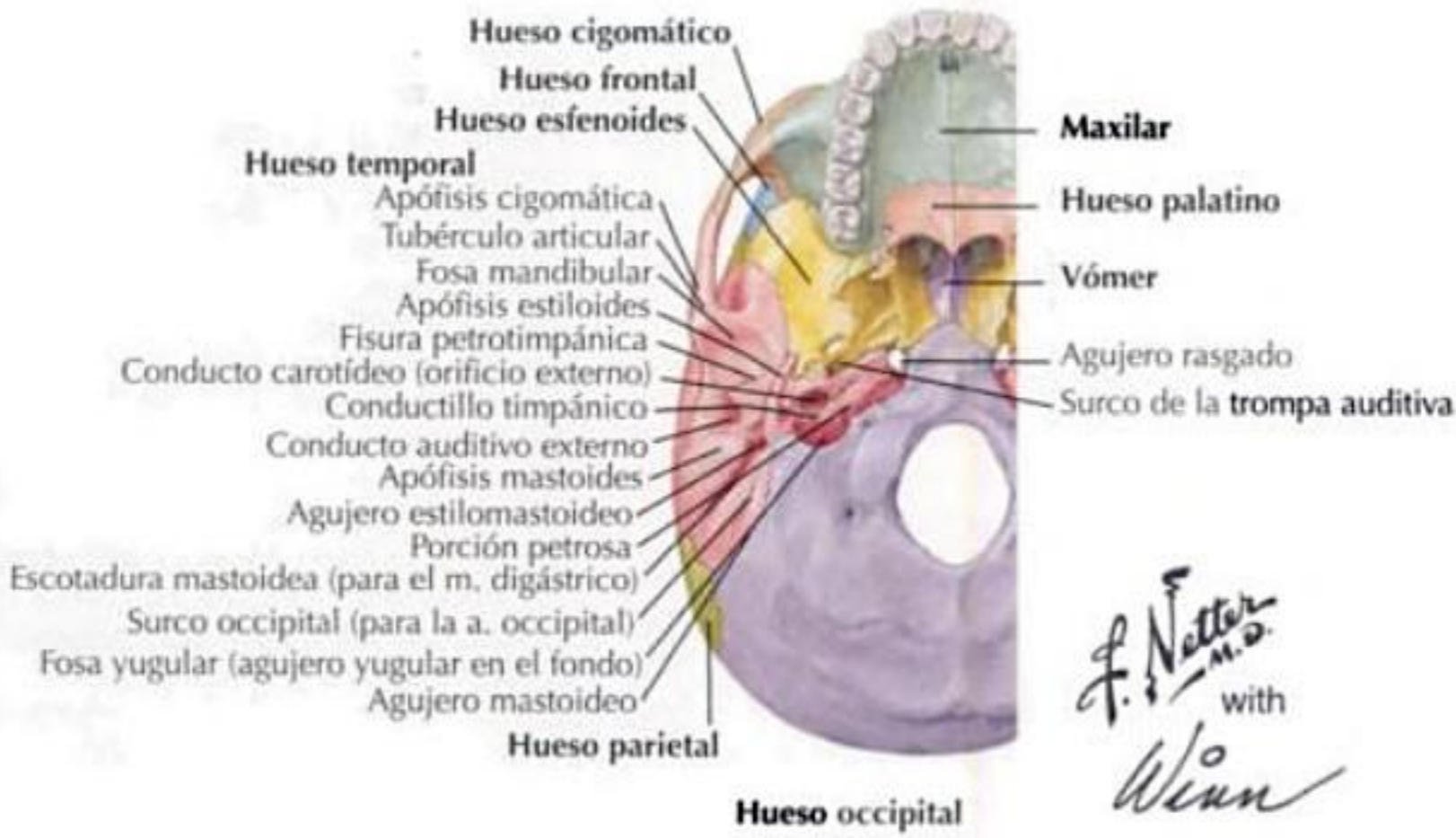
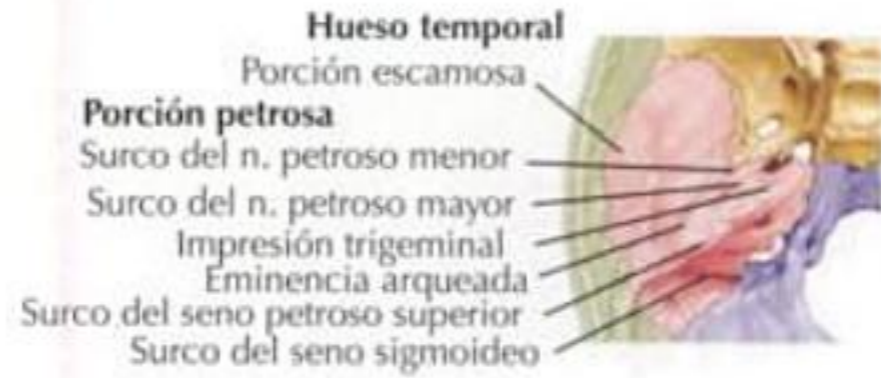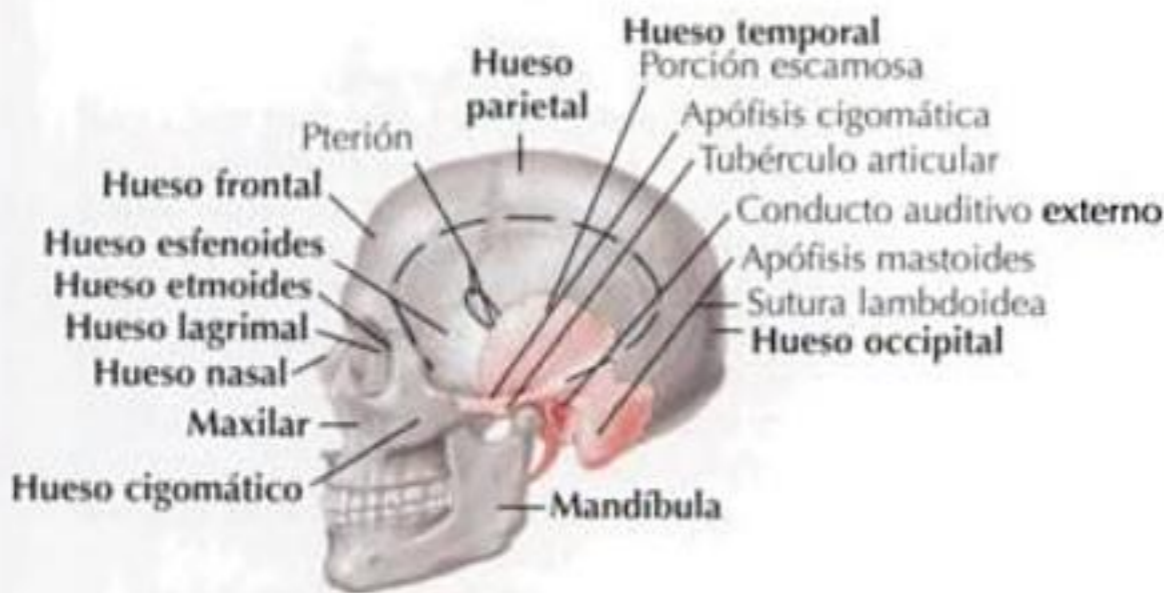F. Netter M.D.

HUESO TEMPORAL

Características	Partes	Osificación	Comentarios
<p>Los dos huesos temporales: Contribuyen a formar la base y las paredes laterales del cráneo Albergan los aparatos auditivo y vestibular</p> <p>Contiene celdillas mastoideas Cada hueso tiene 8 centros de osificación que dan origen a 3 grandes centros que se observan antes del nacimiento Hay 2 huesos temporales</p>	Porción escamosa	Intramembranosa	<p>Porción más grande del hueso Tres partes para la porción escamosa:</p> <ul style="list-style-type: none"> • Cara temporal • Apófisis cigomática • Fosa mandibular <p>La <i>cara temporal</i> es el área amplia, delgada, de la porción escamosa del temporal En la cara interna de la cara temporal se sitúa un surco de la a. menígea media La <i>apófisis cigomática</i> se extiende lateral y anteriormente desde la porción escamosa; se articula con la apófisis temporal del hueso cigomático para formar el arco cigomático La <i>fosa mandibular</i> es inferior y medial a la apófisis cigomática; se articula con el cóndilo de la mandíbula, formando la articulación temporomandibular</p>
	Porción petrosa	Endocondral	<p>Forma la parte sólida del hueso Los aparatos auditivo y vestibular se localizan dentro de la porción petrosa Ayuda a separar los lóbulos temporal y occipital del cerebro Se extiende anterior y medialmente La parte medial se articula con el hueso esfenoides para formar el agujero rasgado En la cara medial de la porción petrosa se observa el conducto auditivo interno El conducto carotídeo se sitúa en la parte inferior de la porción petrosa La fisura petrotimpánica se sitúa entre las porciones petrosa y timpánica del hueso temporal En la porción medial de la porción petrosa se hallan los surcos de los senos petrosos superior e inferior En la cara posterior inferior de la porción petrosa se sitúa la fosa yugular Entre la fosa yugular y el conducto carotídeo está el conductillo timpánico La apófisis mastoideas se extiende posteriormente y posee amplias celdillas mastoideas</p>
	Porción timpánica	Intramembranosa	<p>Lámina de hueso que forma las partes anterior, posterior e inferior del conducto auditivo externo La parte anterior forma la porción posterior de la fosa mandibular</p>
	Apófisis estiloides	Endocondral	<p>Proyección del hueso temporal El agujero estilomastoideo se sitúa posterior a esta apófisis</p>

Huesos del cráneo

HUESO TEMPORAL CONTINUACIÓN



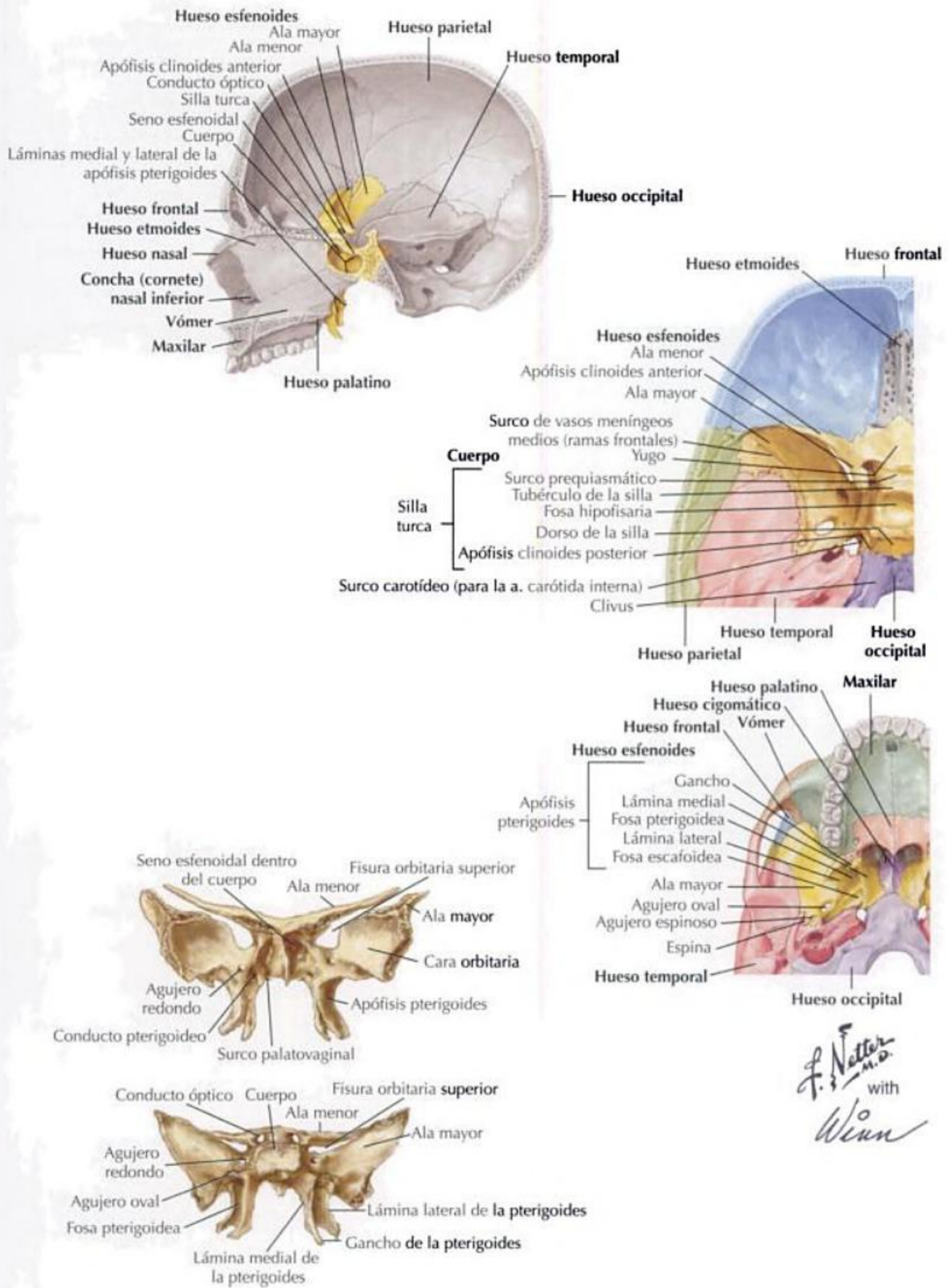
2 Huesos del cráneo

HUESO ESFENOIDES

Características	Partes	Osificación	Comentarios
<p>Forma la mayoría de la porción media de la base de cráneo</p> <p>Forma la mayoría de la fosa craneal media</p> <p>Contiene el seno paranasal esfenoidal</p> <p>Hay un solo hueso esfenoides</p>	Cuerpo	Endocondral	<p>El centro del esfenoides</p> <p>La porción anterior del cuerpo contribuye a formar parte de las cavidades nasales</p> <p>La parte superior del cuerpo, conocida como silla turca, tiene forma de silla de montar y posee las apófisis clinoides anteriores y posteriores</p> <p>La fosa hipofisaria, la parte más profunda de la silla turca, aloja a hipófisis</p> <p>El dorso de la silla es una parte de forma cuadrada del hueso que se sitúa posterior a la silla turca</p> <p>El clivus es la porción que desciende posterior al cuerpo</p> <p>El cuerpo contiene los senos paranasales esfenoidales</p> <p>La porción lateral del cuerpo está cubierta por el seno cavernoso</p> <p>El conducto óptico se encuentra en el cuerpo del esfenoides</p>
	Ala mayor	Endocondral e intramembranosa	<p>Se extiende lateral y anteriormente desde la porción posterior del cuerpo del esfenoides</p> <p>La porción endocraneal contribuye a formar una gran parte de la fosa craneal media</p> <p>La porción lateral es la cara infratemporal</p> <p>La porción anterior se sitúa en la órbita</p> <p>Contiene 3 orificios:</p> <ul style="list-style-type: none"> • Agujero espinoso • Agujero redondo • Agujero oval
	Ala menor	Endocondral	<p>Se extiende lateral y anteriormente desde la porción superior del cuerpo del esfenoides</p> <p>Separada del ala mayor por la fisura orbitaria superior</p>
	Apófisis pterigoides	Intramembranosa	<p>Se origina en la cara inferior del cuerpo</p> <p>Hay 2 apófisis pterigoides</p> <p>Cada una tiene:</p> <ul style="list-style-type: none"> • Lámina lateral • Lámina medial <p>El gancho de la pterigoides se extiende desde la lámina medial de la pterigoides</p> <p>Dos conductos se relacionan con la apófisis pterigoides:</p> <ul style="list-style-type: none"> • Conducto pterigoideo • Conducto palatovaginal

Huesos del cráneo

HUESO ESFENOIDES CONTINUACIÓN



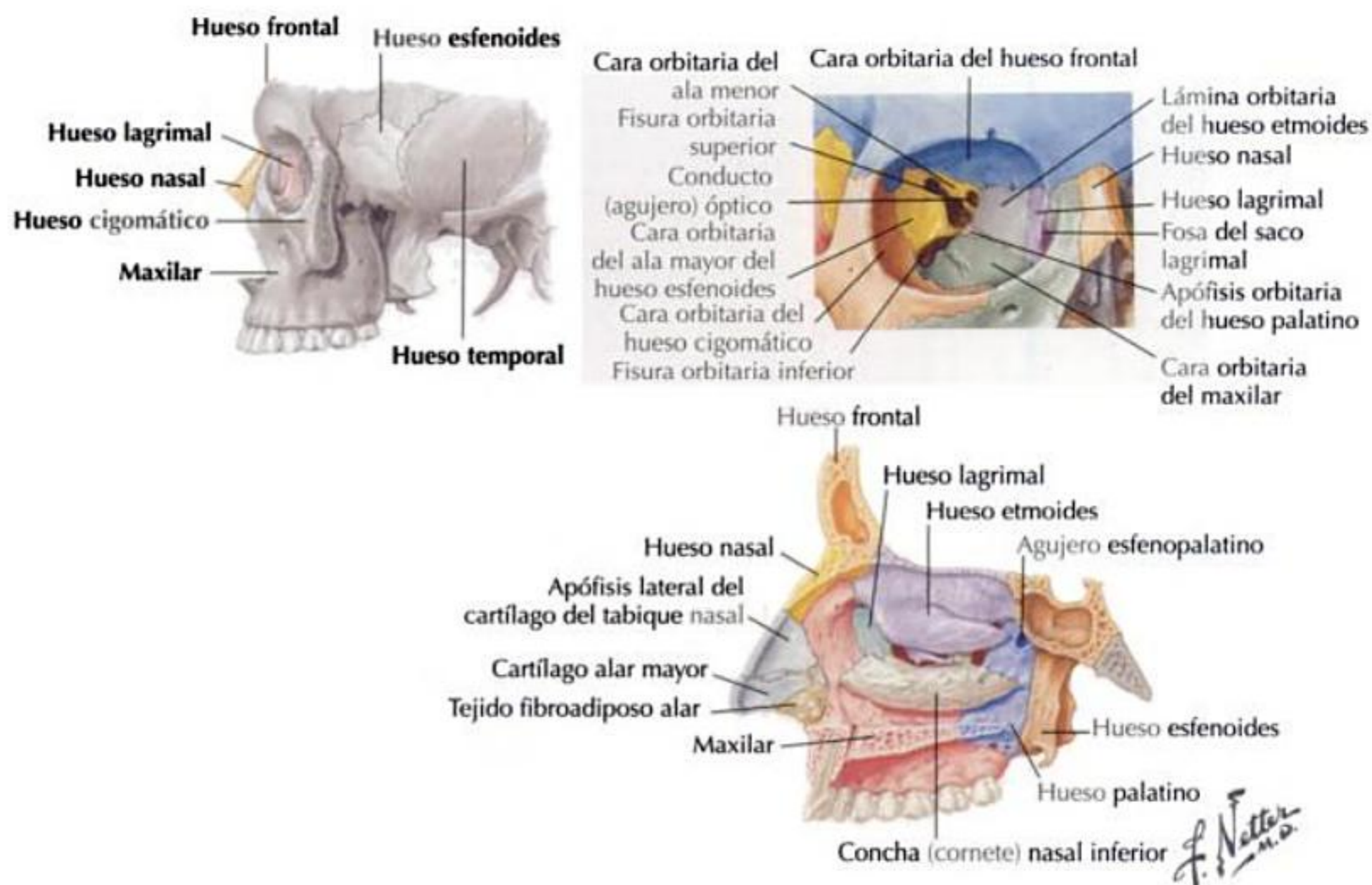
2 Huesos del cráneo

HUESO LAGRIMAL

Características	Partes	Osificación	Comentarios
El hueso lagrimal es pequeño y de forma rectangular, muy delgado y frágil Hay 2 huesos lagrimales		Intramembranosa	Forma una pequeña porción de la pared medial de la órbita Se articula con la apófisis frontal del maxilar, lámina orbitaria del hueso etmoides, hueso frontal y concha (cornete) nasal inferior La región que se articula con la apófisis frontal del maxilar forma la fosa lagrimal, la localización del saco lagrimal La parte inferior del lagrimal forma una pequeña porción de la pared lateral de la cavidad nasal

HUESO NASAL

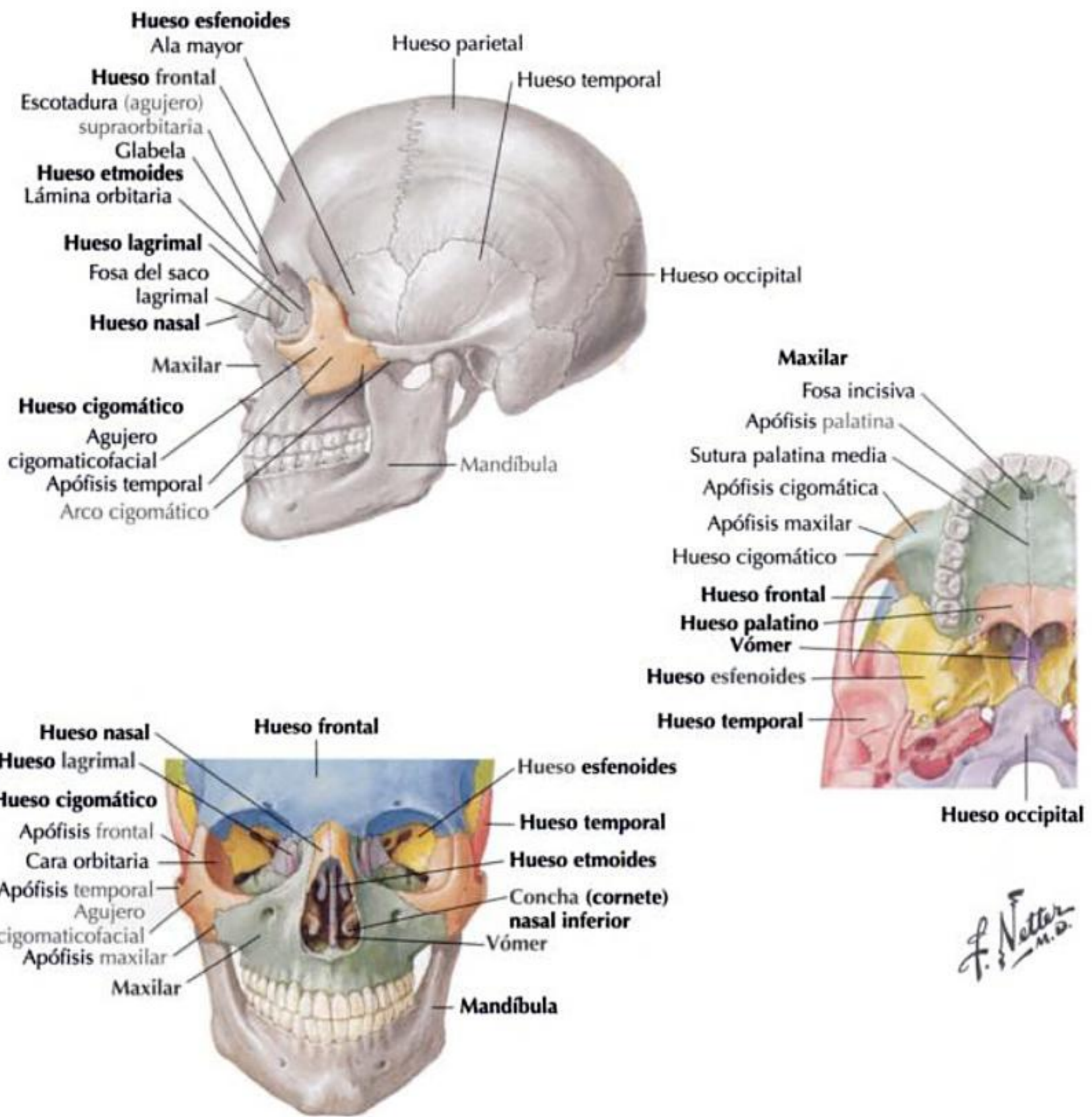
Características	Partes	Osificación	Comentarios
La porción inferior forma el borde superior de la abertura piriforme Forma el puente de la nariz Hay 2 huesos nasales		Intramembranosa	Se articula con el hueso nasal del lado opuesto, la porción nasal del hueso frontal, la apófisis frontal del maxilar y la lámina perpendicular del etmoides La porción inferior de los huesos nasales se unen con las apófisis laterales del cartilago del tabique



Huesos del cráneo

HUESO CIGOMÁTICO

Características	Partes	Osificación	Comentarios
Forma la mayoría del esqueleto de la mejilla Proporciona inserción al masetero Presenta tres orificios: <ul style="list-style-type: none"> • Agujero cigomaticoorbitario • Agujero cigomaticofacial • Agujero cigomaticotemporal Hay 2 huesos cigomáticos	Apófisis frontal Apófisis temporal Apófisis maxilar	Intramembranosa	Se articula con el hueso frontal para contribuir a la formación de la órbita Se articula con la apófisis cigomática del hueso temporal para formar el arco cigomático Se articula con la apófisis cigomática del hueso maxilar para ayudar a formar la órbita

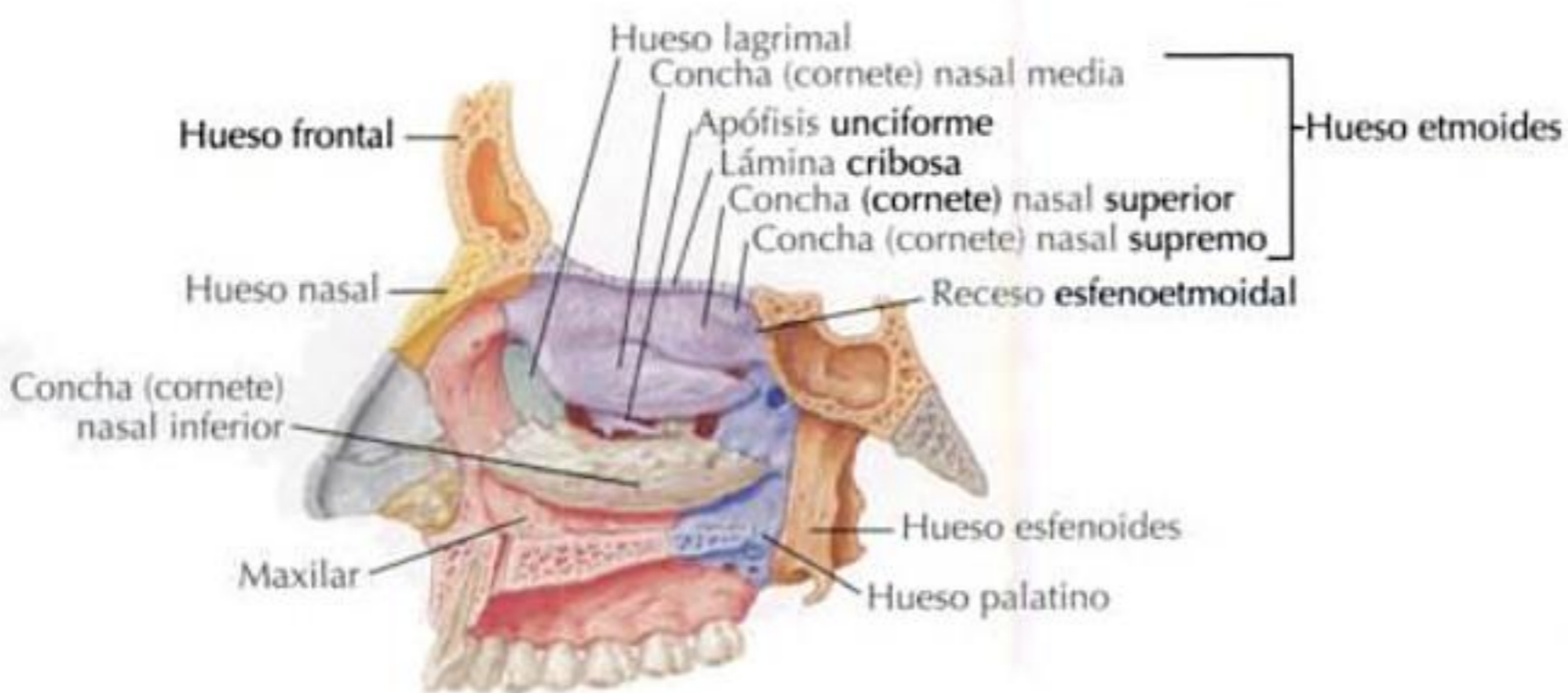
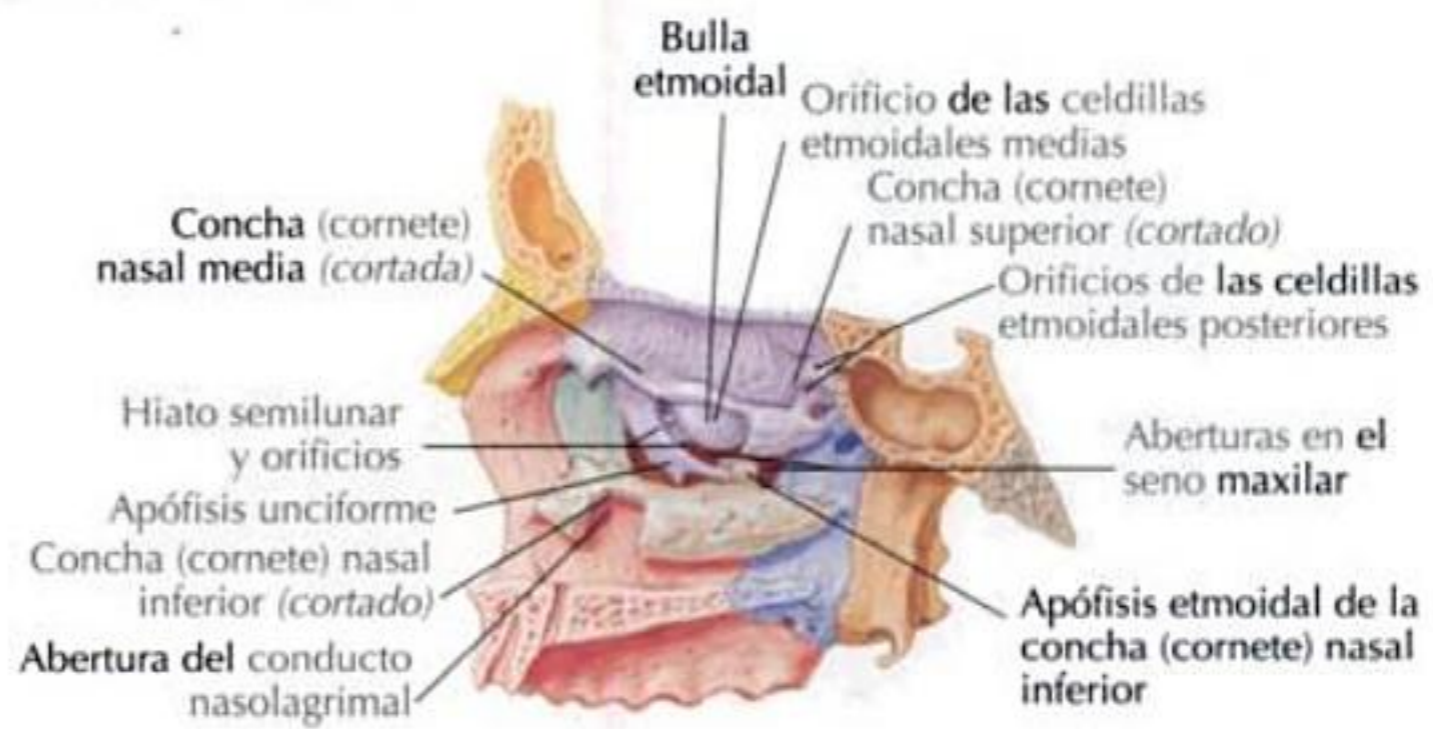
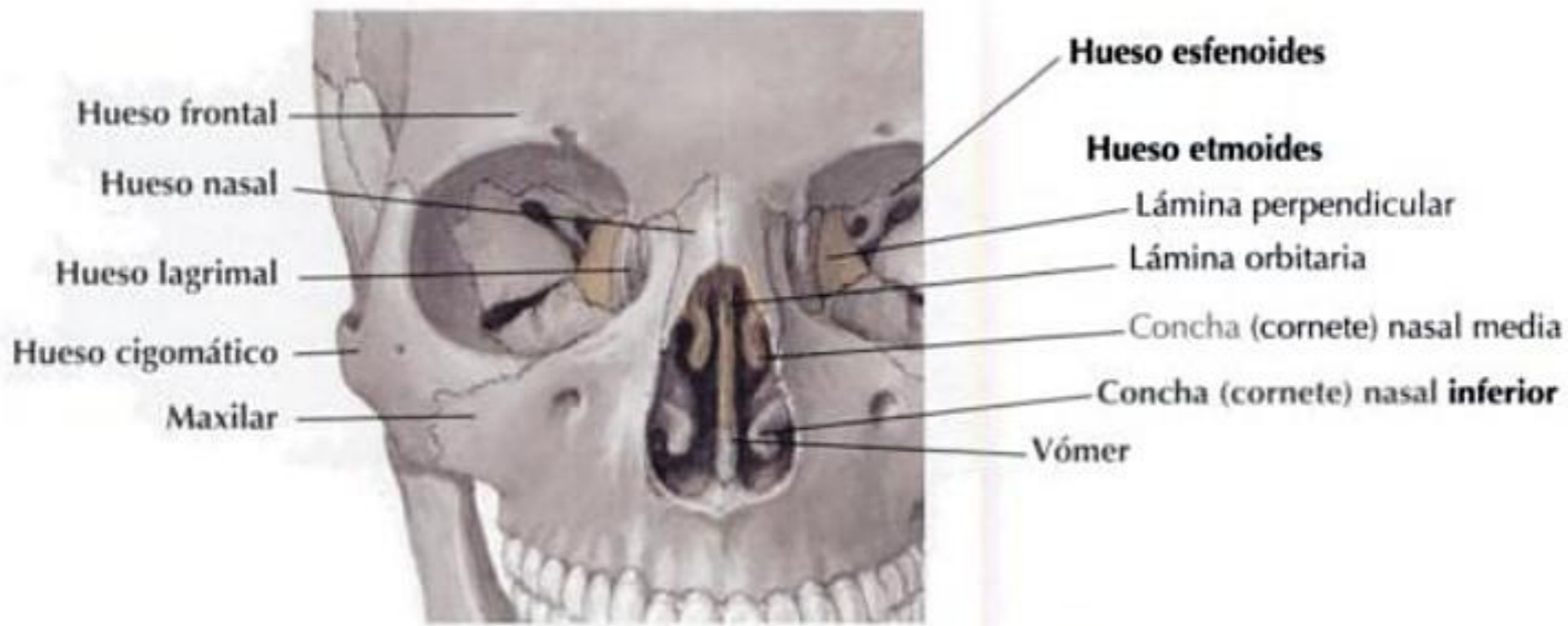


HUESO ETMOIDES

Características	Partes	Osificación	Comentarios
<p>Hueso poroso que forma la porción principal de la parte media de la cara entre las órbitas</p> <p>Contribuye a formar las órbitas, las cavidades nasales, el tabique nasal y la fosa craneal anterior</p> <p>Hay un solo hueso etmoides</p>	Lámina perpendicular	Endocondral	Una lámina plana que desciende desde la lámina cribosa para formar parte del tabique nasal Se articula inferiormente con el vómer
	Lámina cribosa		Un hueso horizontal que forma la cara superior del etmoides Contiene numerosos orificios para el n. olfatorio La crista galli es una lámina vertical que se extiende superiormente desde la lámina cribosa proporcionando inserción para la hoz del cerebro de las meninges Se asocia con un pequeño agujero ciego
	Laberinto etmoidal		<p>La parte más grande del hueso etmoides</p> <p>Desciende inferiormente desde la lámina cribosa</p> <p>Los senos paranasales etmoidales, las celdillas etmoidales, se localizan dentro del laberinto etmoidal</p> <p>El laberinto etmoidal forma 2 grandes estructuras dentro de la cavidad la cavidad nasal:</p> <ul style="list-style-type: none"> • Concha (cornete) nasal superior • Concha (cornete) nasal media <p>La bulla etmoidal es la amplia elevación ósea ocupada por las celdillas etmoidales medias</p> <p>La apófisis unciforme es una porción curva de hueso</p> <p>Entre la apófisis unciforme y la bulla etmoidal está el hiato semilunar</p>

Huesos del cráneo

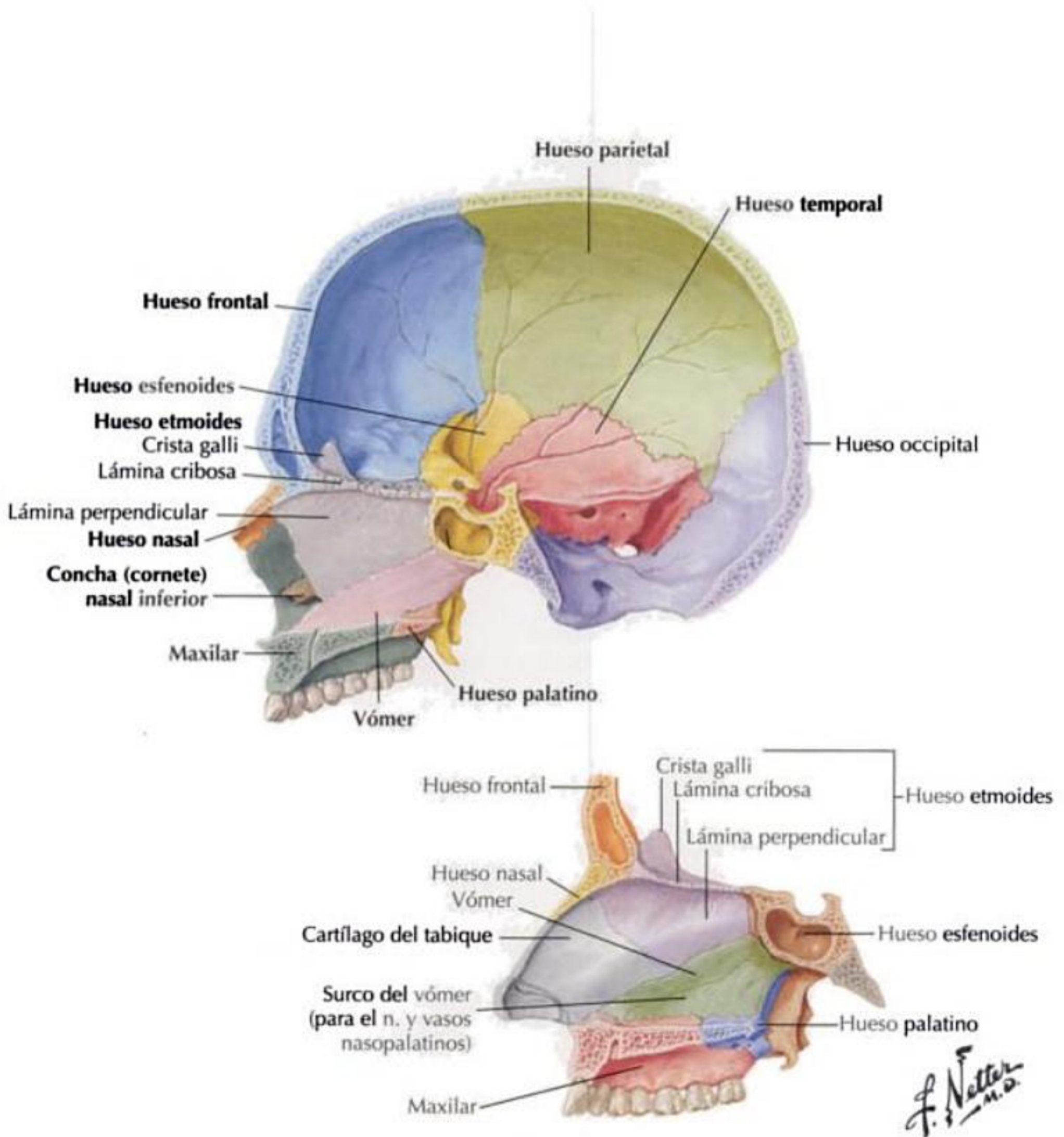
HUESO ETMOIDES CONTINUACIÓN



F. Netter M.D.

VÓMER

Características	Partes	Osificación	Comentarios
Forma semejante a un «arado» Forma la parte posterior inferior del tabique nasal Hay un solo hueso vómer		Intramembranosa	Se articula con la lámina perpendicular del etmoides, el maxilar, los huesos palatino y esfenoides y el cartílago del tabique nasal El borde posterior no se articula con ningún otro hueso



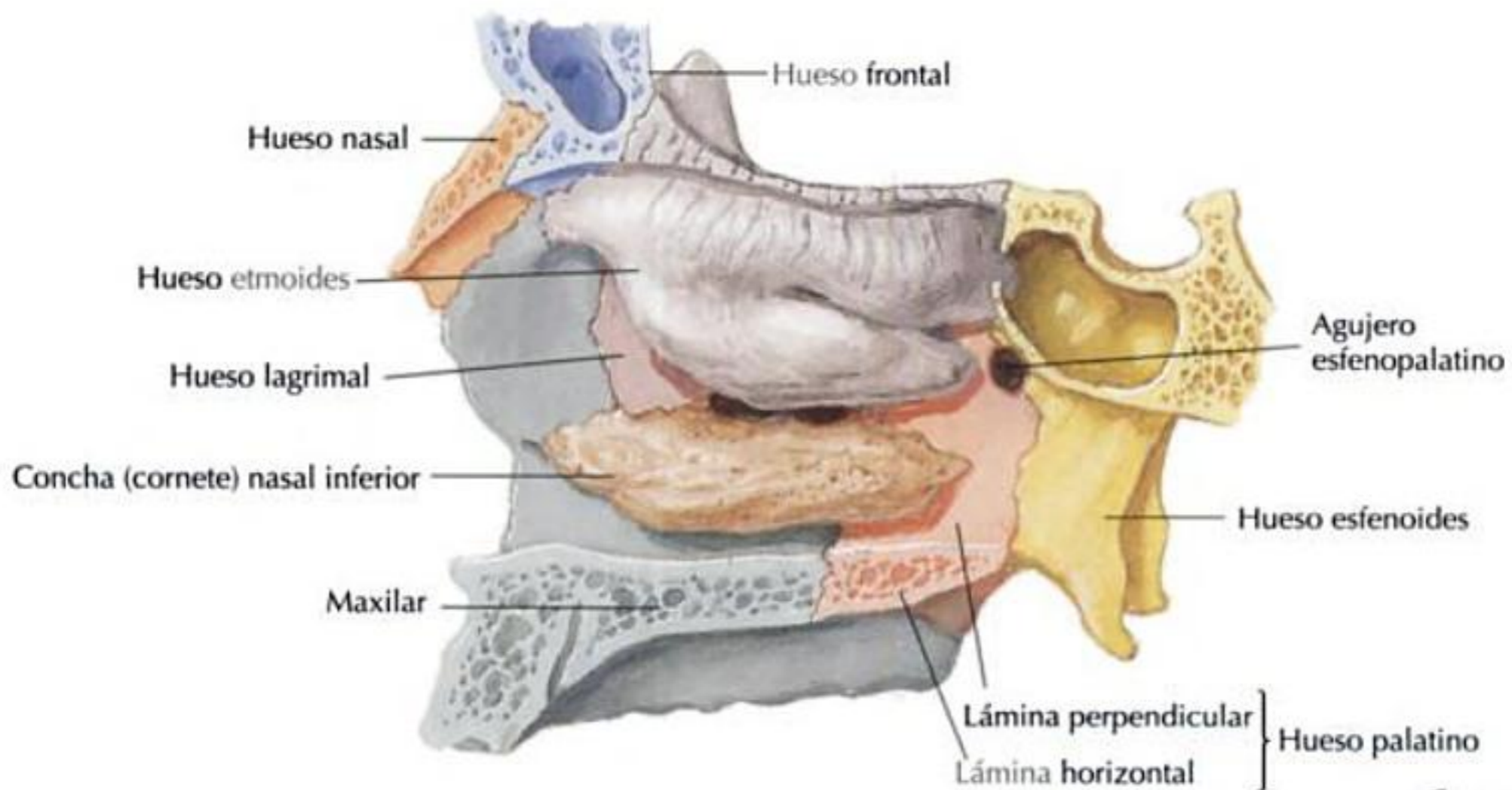
Huesos del cráneo

CONCHA (CORNETE) NASAL INFERIOR

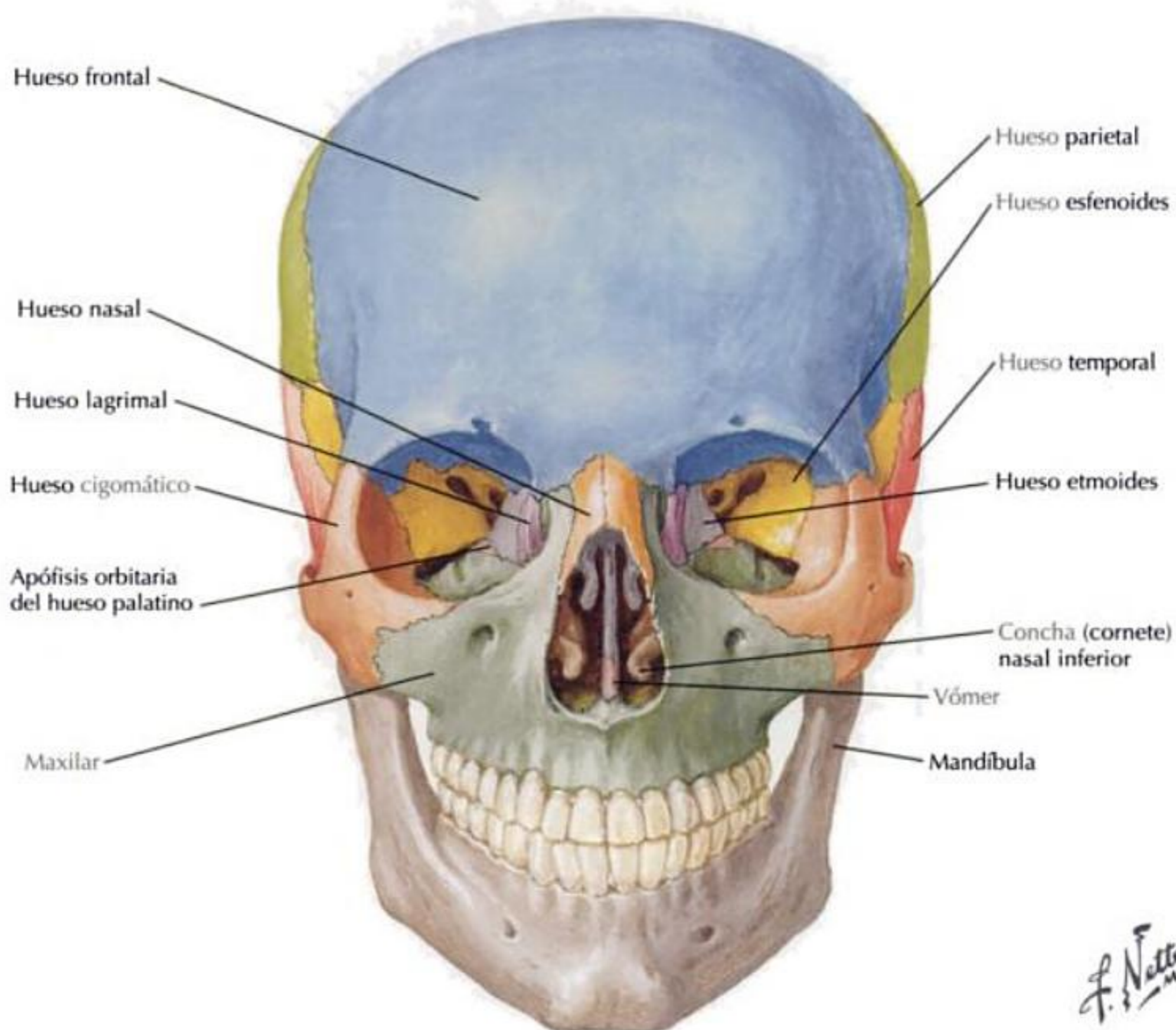
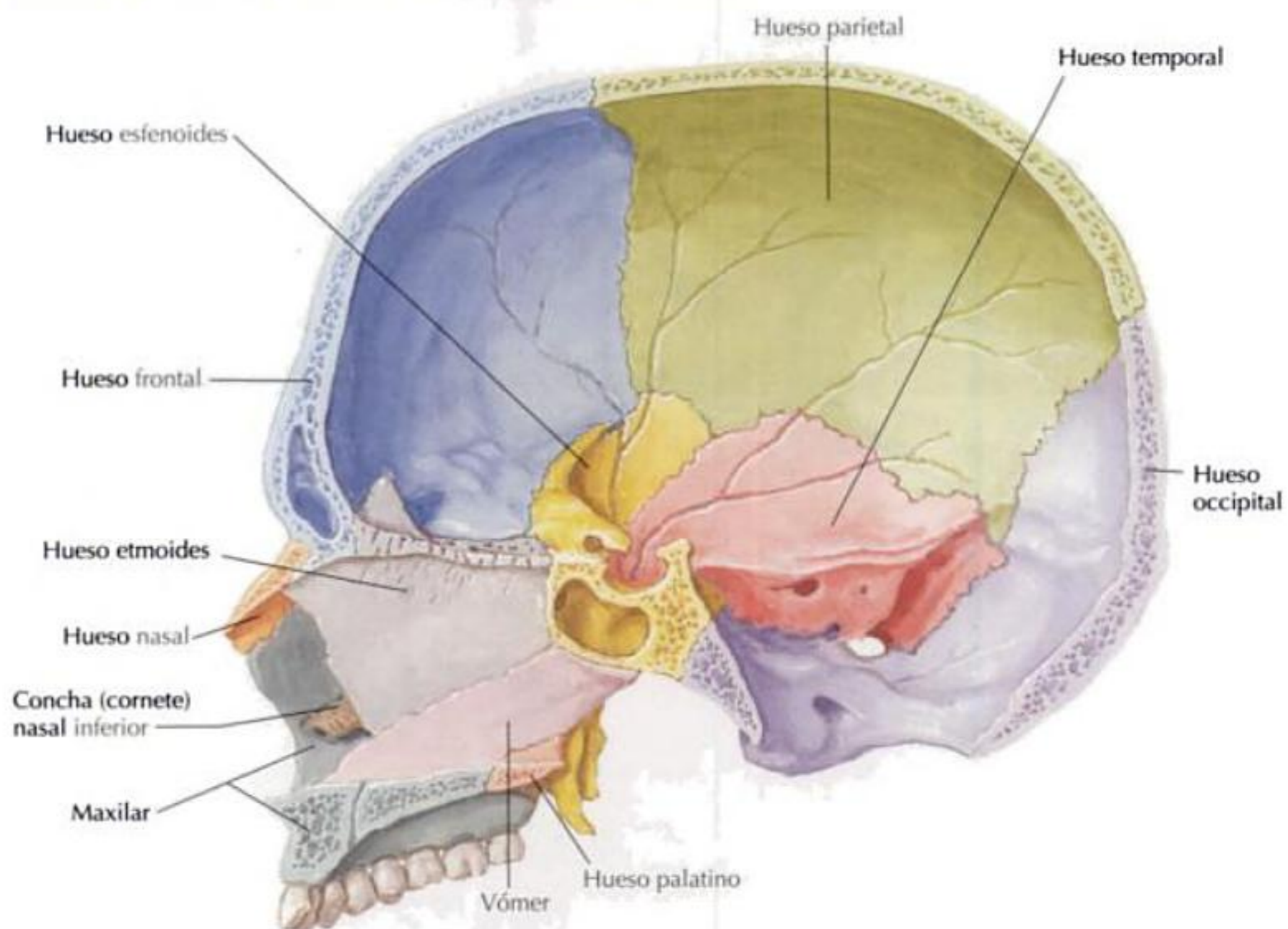
Características	Partes	Osificación	Comentarios
Se describe como un hueso curvo que forma parte de la pared lateral de la cavidad nasal Hay 2 conchas (cornetes) nasales inferiores		Endocondral	Se sitúa dentro de una curva en la pared lateral de la cavidad nasal Se articula con el maxilar y la lámina perpendicular del palatino y los huesos lagrimal y etmoides

HUESO PALATINO

Características	Partes	Osificación	Comentarios
Forma parte de la cavidad nasal y el paladar duro Tiene forma de L Hay 2 huesos palatinos	Lámina perpendicular	Intramembranosa	Forma la vertical de un ángulo recto En el borde superior tiene una escotadura que se articula con el hueso esfenoides, formando el agujero esfenopalatino Una pequeña apófisis orbitaria contribuye a formar parte de la órbita Forma parte de la pared de la fosa pterigopalatina y pared lateral de la cavidad nasal La pared lateral se articula con el maxilar para formar el conducto palatino
	Lámina horizontal		Forma la porción posterior del paladar duro Superior a la lámina horizontal está la cavidad nasal En la parte medial, formada por ambas láminas horizontales, está la espina nasal posterior El agujero palatino mayor se encuentra en esta lámina
	Apófisis piramidal		Se extiende posterior e inferiormente desde la unión de las láminas perpendicular y horizontal del palatino Aquí se localizan los agujeros palatinos menores



F. Netter M.D.

CONCHA (CORNETE) NASAL INFERIOR CONTINUACIÓN

F. Netter M.D.

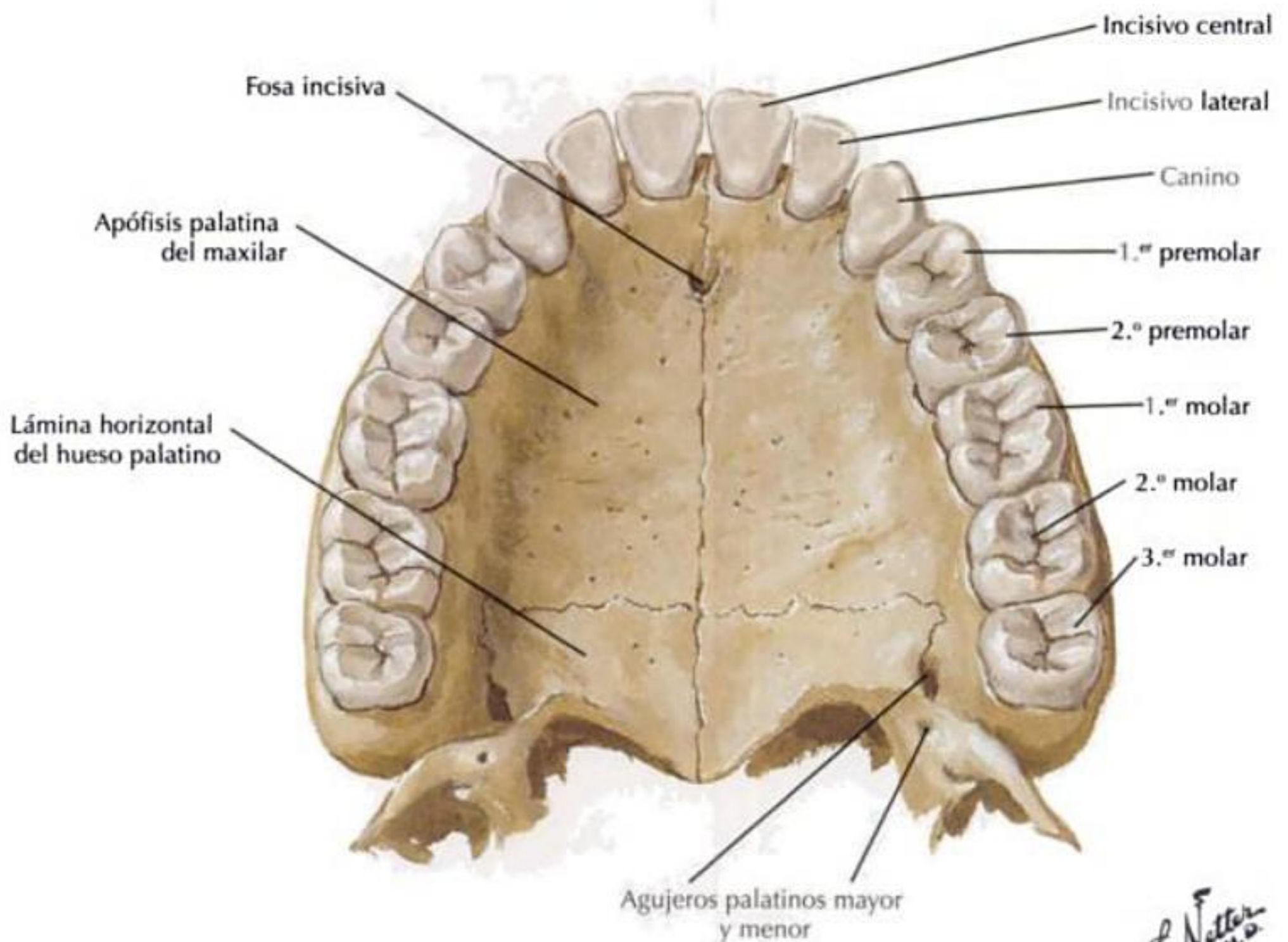
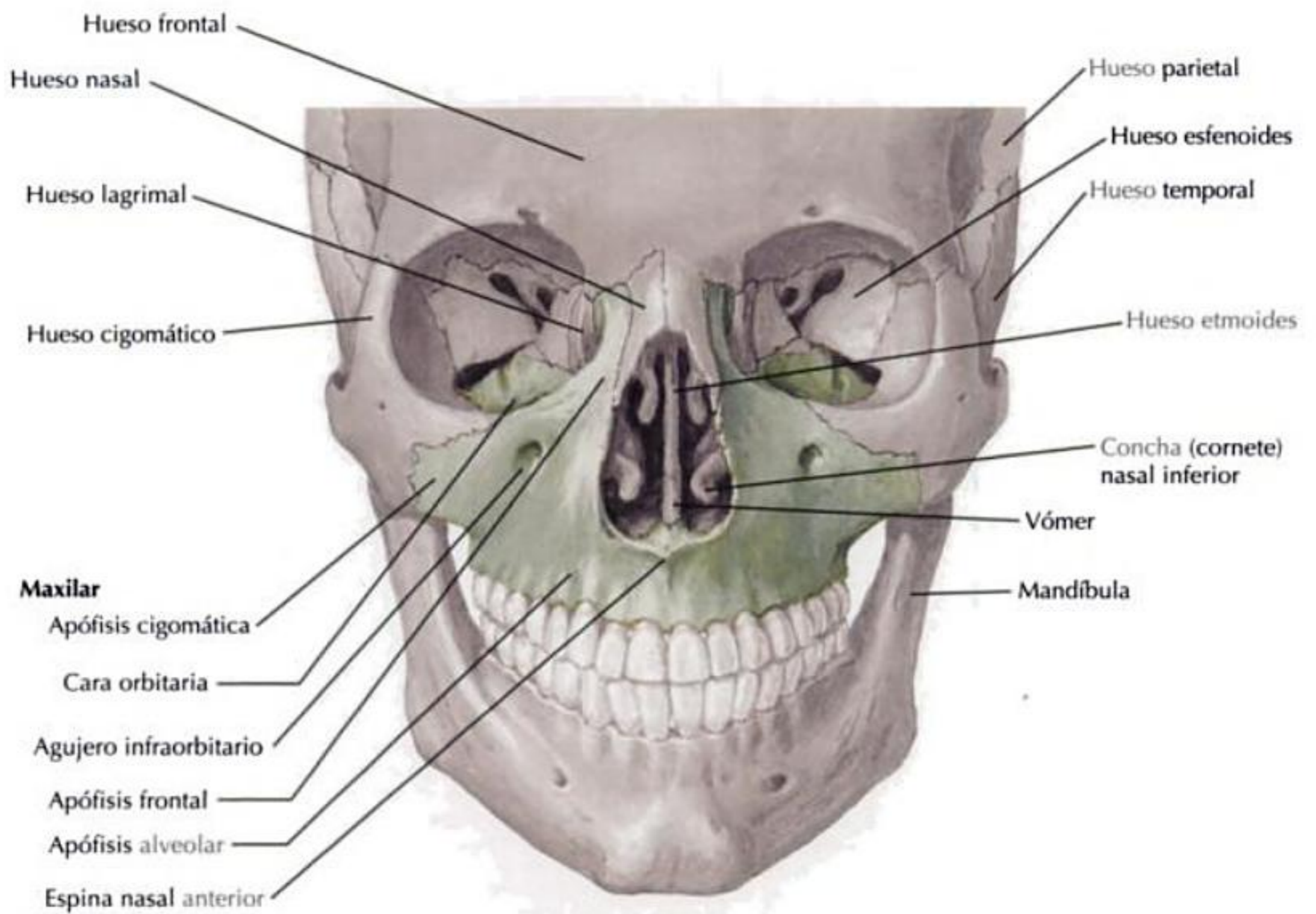
Huesos del cráneo

MAXILAR

Características	Parte	Osificación	Comentarios
<p>Forma la mayoría del esqueleto de la cara y la mandíbula superior</p> <p>Contiene el seno paranasal maxilar</p> <p>Se articula con el maxilar opuesto y los huesos frontal, esfenoides, nasal, vómer y etmoides, la concha (cornete) nasal inferior, y los huesos palatino, lagrimal y cigomático y el cartilago del tabique nasal</p> <p>Hay 2 huesos maxilares</p>	Cuerpo	Intramembranosa	<p>Parte más grande del hueso</p> <p>Contiene el seno paranasal maxilar</p> <p>Da origen a 4 regiones diferentes:</p> <ul style="list-style-type: none"> • Órbita • Cavidad nasal • Fosa infratemporal • Cara <p>El conducto y el agujero infraorbitario pasan desde la región orbitaria a la región de la cara</p>
	Apófisis frontal		<p>Se extiende superiormente para articularse con los huesos nasal, frontal, etmoides y lagrimal</p> <p>Forma el límite posterior de la fosa lagrimal</p>
	Apófisis cigomática		<p>Se extiende lateralmente para articularse con la apófisis maxilar del hueso cigomático</p>
	Apófisis palatina		<p>Se extiende medialmente para formar la mayoría del paladar duro</p> <p>Se articula con la apófisis palatina del lado opuesto y la lámina horizontal del hueso palatino</p> <p>En la porción anterior se localiza el agujero incisivo</p>
	Apófisis alveolar		<p>La parte del maxilar que sostiene todos los dientes maxilares</p> <p>Se extiende inferiormente desde el maxilar</p> <p>Cada maxilar contiene 5 dientes primarios y 8 permanentes</p> <p>Cuando un diente cae el hueso alveolar se resorbe</p>

Huesos del cráneo

MAXILAR CONTINUACIÓN

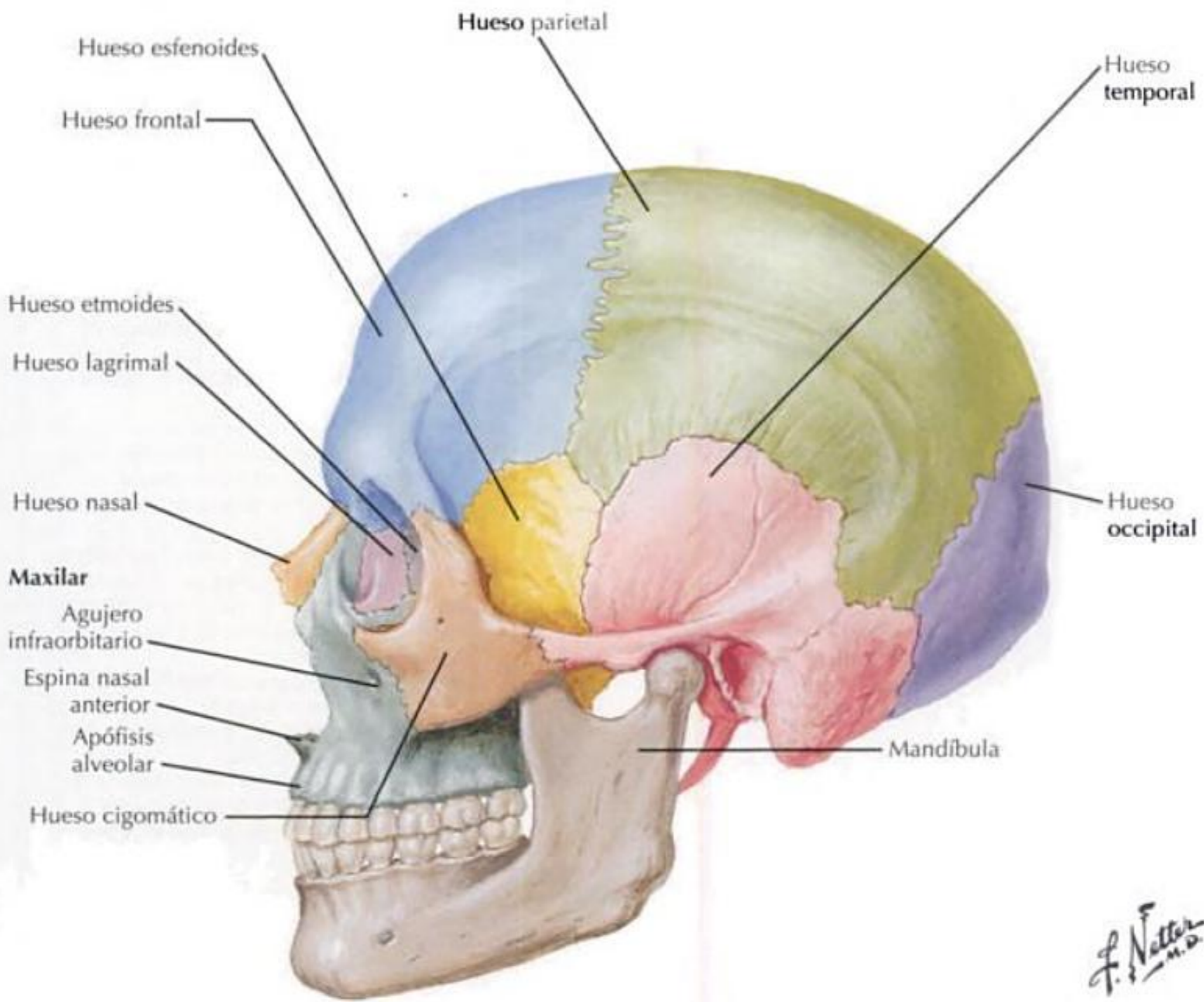


Dientes permanentes superiores

F. Netter M.D.

Huesos del cráneo

MAXILAR CONTINUACIÓN

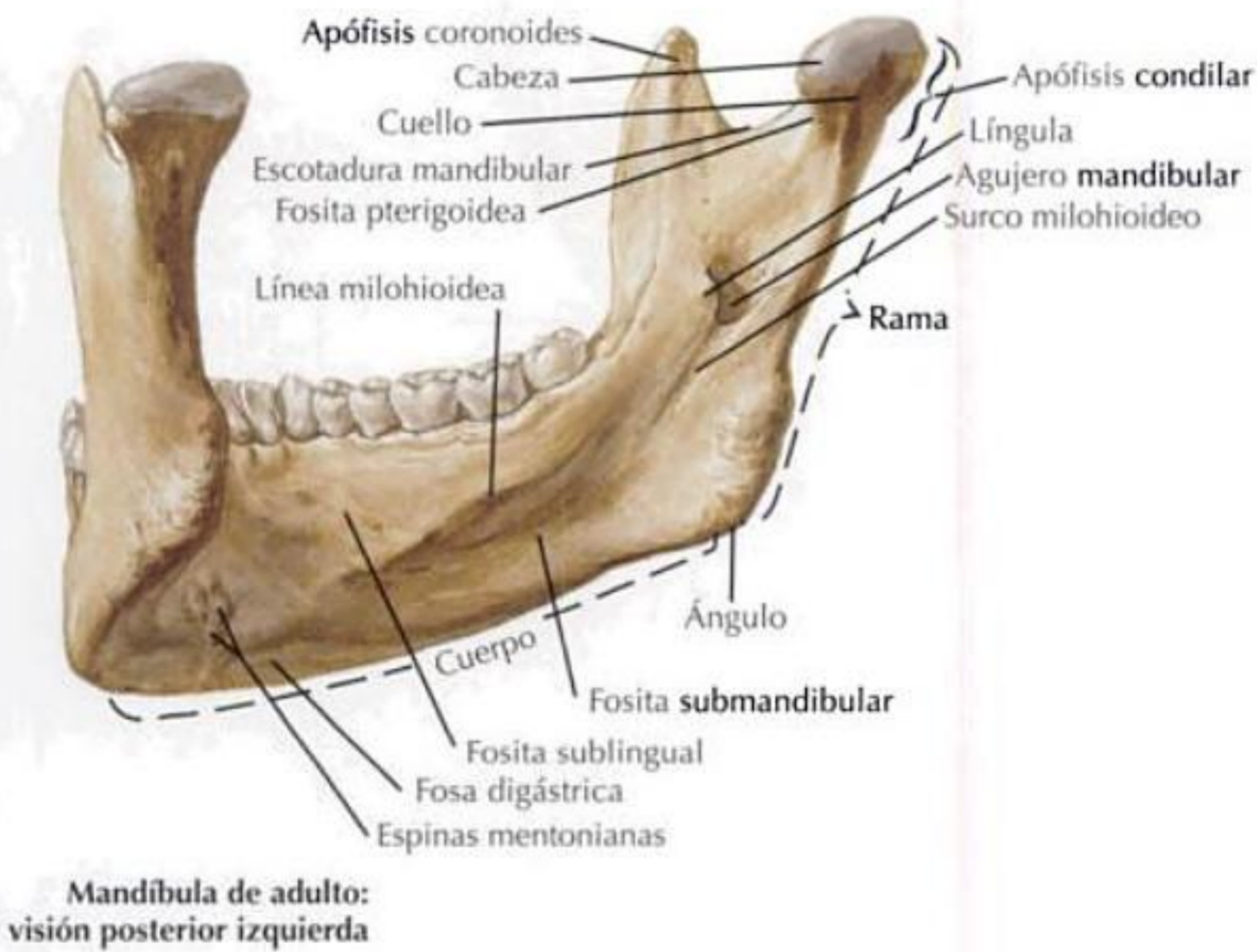
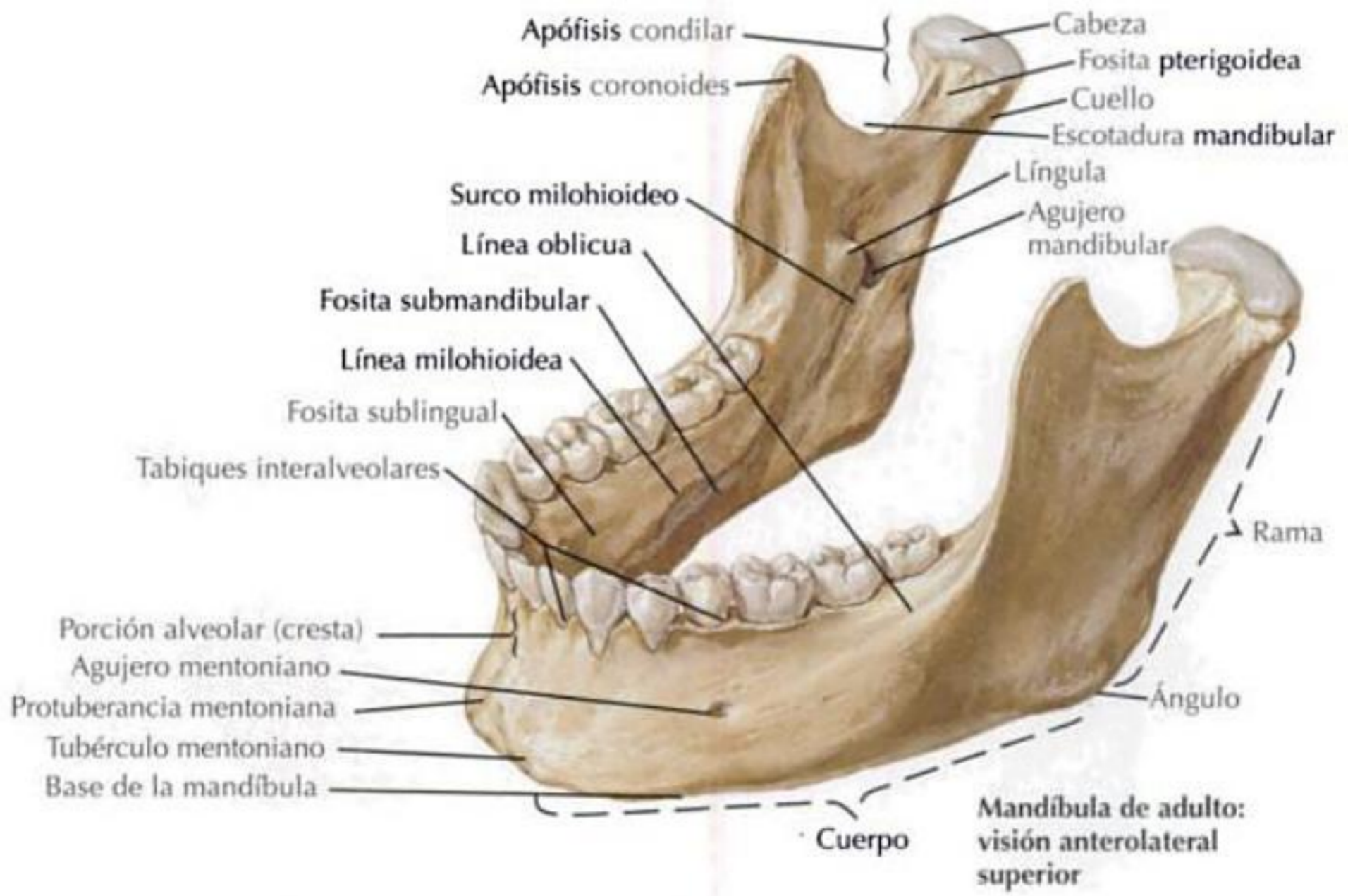


MANDÍBULA

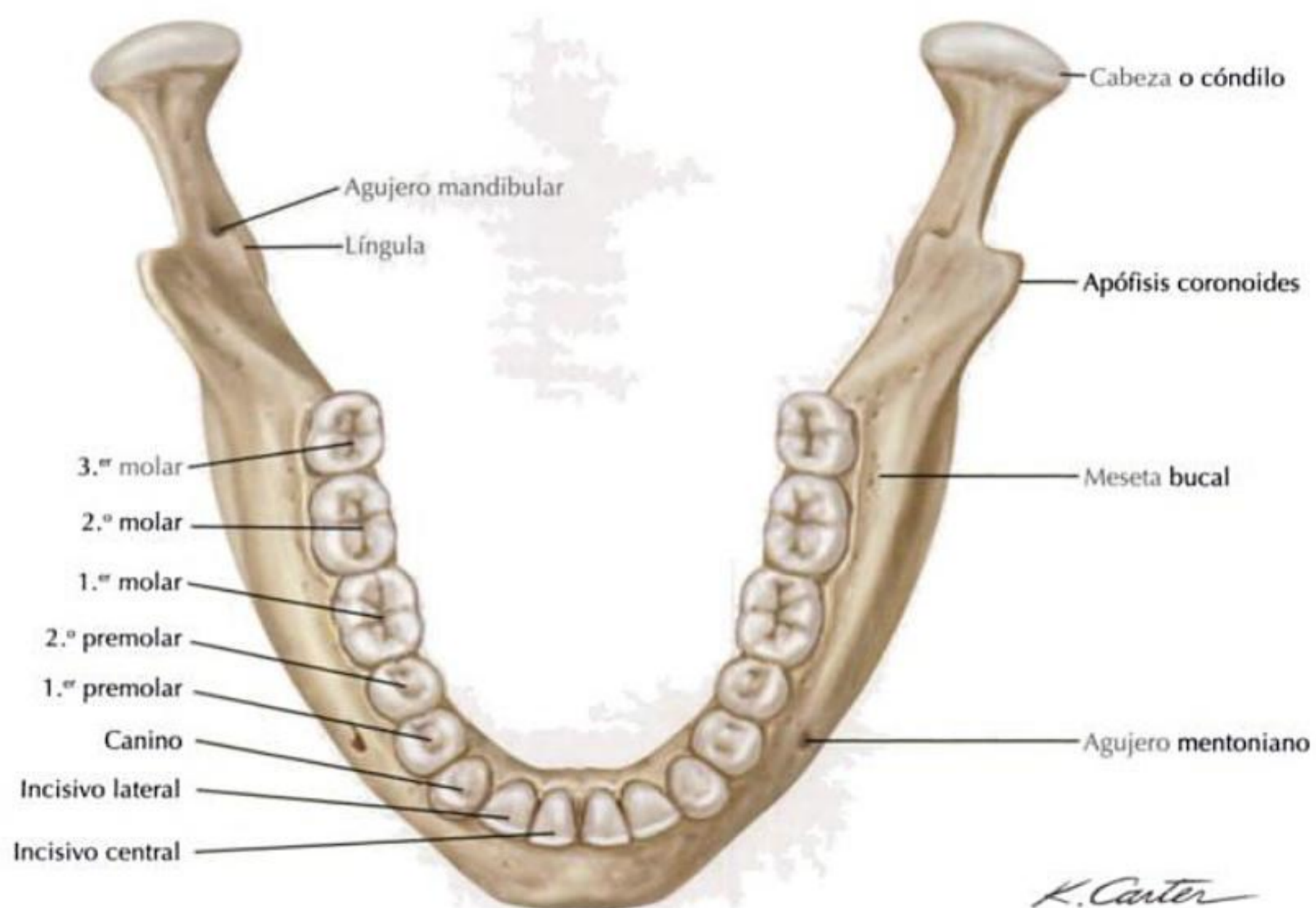
Características	Partes	Osificación	Comentarios
<p>Forma la mandíbula inferior</p> <p>Se describe como en forma de herradura</p> <p>Todos los músculos masticadores se insertan en la mandíbula</p> <p>Hay 1 sola mandíbula</p>	Cuerpo	<p>Intramembranosa (se osifica alrededor del cartilago de Meckel)</p>	<p>El agujero mentoniano se sitúa en la parte anterior de la cara lateral del cuerpo</p> <p>En la cara lateral de la mandíbula se observa la línea oblicua</p> <p>En la cara medial del cuerpo se sitúa la línea milohioidea</p> <p>La línea milohioidea ayuda a separar la fosita sublingual de la submandibular</p> <p>El borde posterior de la línea milohioidea proporciona inserción al rafe pterigomandibular</p> <p>En la línea media de la cara medial están las espinas mentonianas (geni), superior e inferior, así como la fosa digástrica</p>
	Rama		<p>Se une al cuerpo de la mandíbula, a cada lado, en el ángulo de la mandíbula</p> <p>El m. masetero se inserta en la cara lateral</p> <p>El m. pterigoideo medial y el lig. esfenomandibular se insertan en la cara medial</p> <p>El agujero mandibular se localiza en la cara medial de la rama</p> <p>La parte superior se divide en una apófisis coronoides, anterior, y una apófisis condilar, posterior, separadas por una escotadura mandibular</p>
	Apófisis coronoides		<p>La extensión superior más anterior de cada rama</p> <p>El m. temporal se inserta en la apófisis coronoides</p>
	Apófisis condilar		<p>Se articula con el hueso temporal en la articulación temporomandibular</p> <p>Tiene un cuello que forma superiormente un cóndilo</p> <p>El músculo pterigoideo lateral se inserta en la fosita pterigoidea en el cuello</p>
	Apófisis alveolar		<p>Se extiende superiormente desde el cuerpo</p> <p>Formada por una gruesa lámina ósea vestibular y otra delgada lingual</p> <p>Parte de la mandíbula que sostiene los dientes mandibulares</p> <p>Cada lado de la mandíbula contiene 5 dientes primarios y 8 permanentes</p> <p>Cuando un diente cae el hueso alveolar se resorbe</p>

Huesos del cráneo

MANDÍBULA CONTINUACIÓN



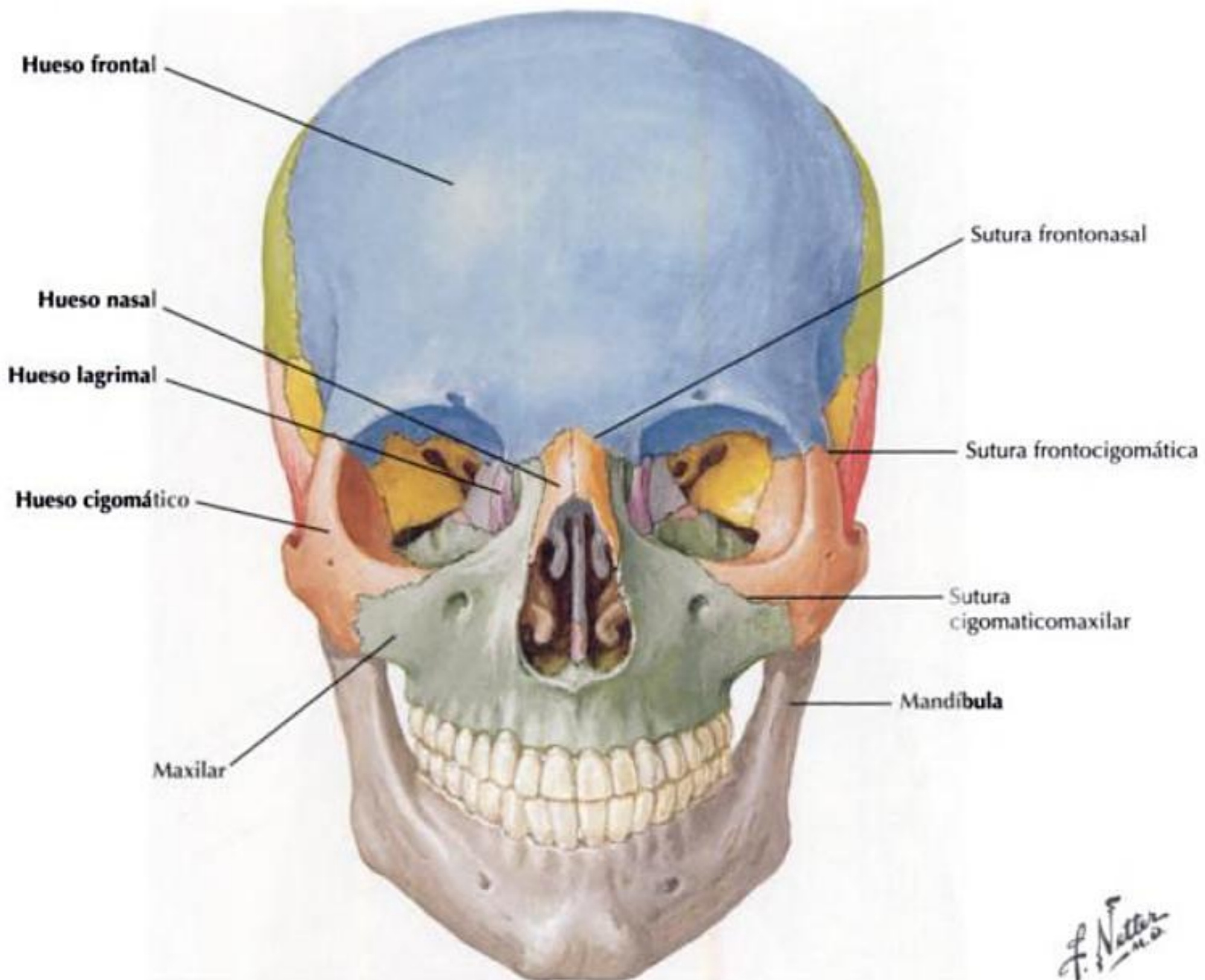
F. Netter
M.D.



Normas y suturas

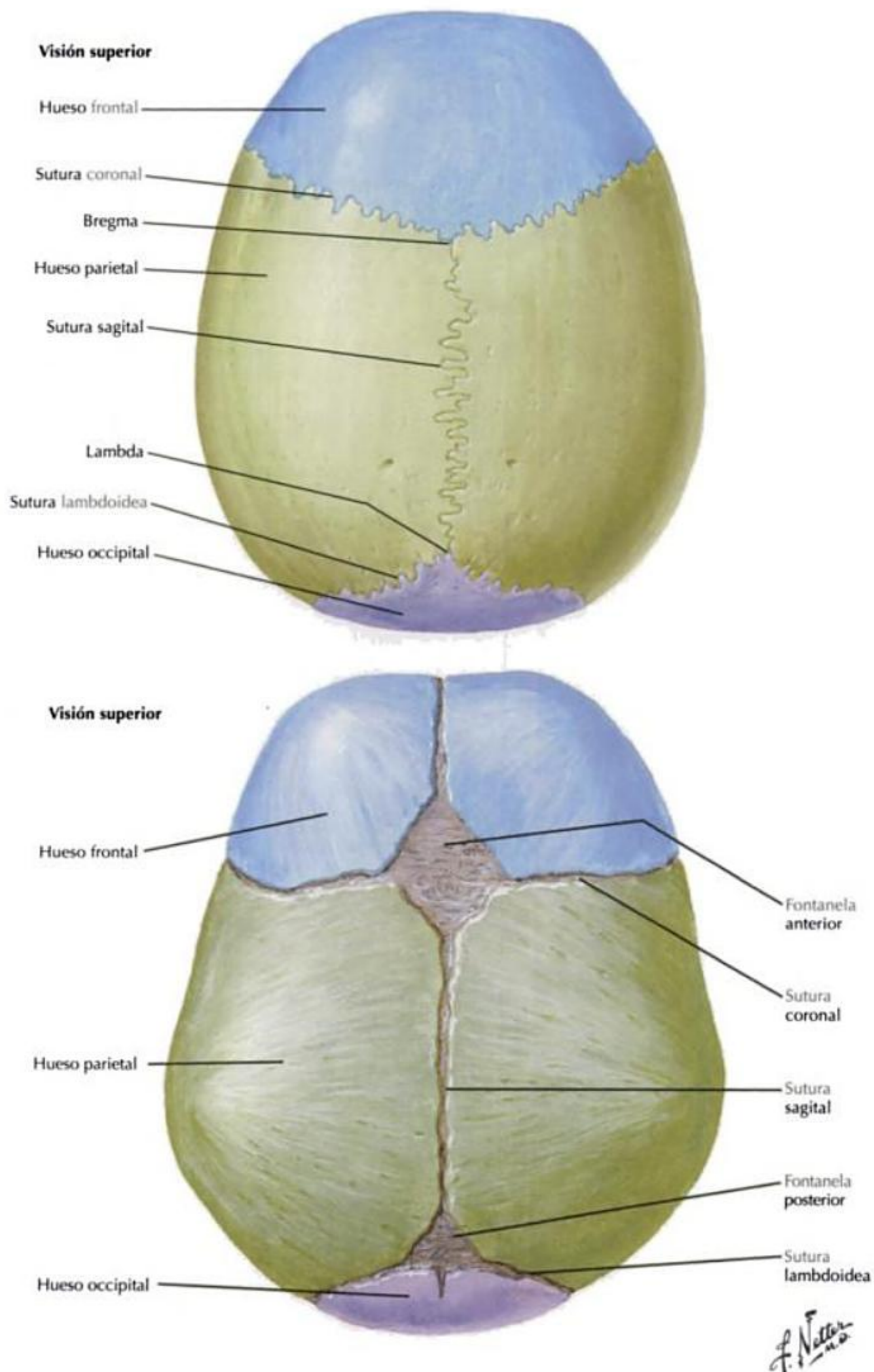
NORMA FACIAL O FRONTAL

Hueso	Frontal Nasal Maxilar Cigomático Mandíbula
Suturas	Frontonasal Frontocigomática Cigomaticomaxilar Metópica o frontal



NORMA SUPERIOR O VERTICAL

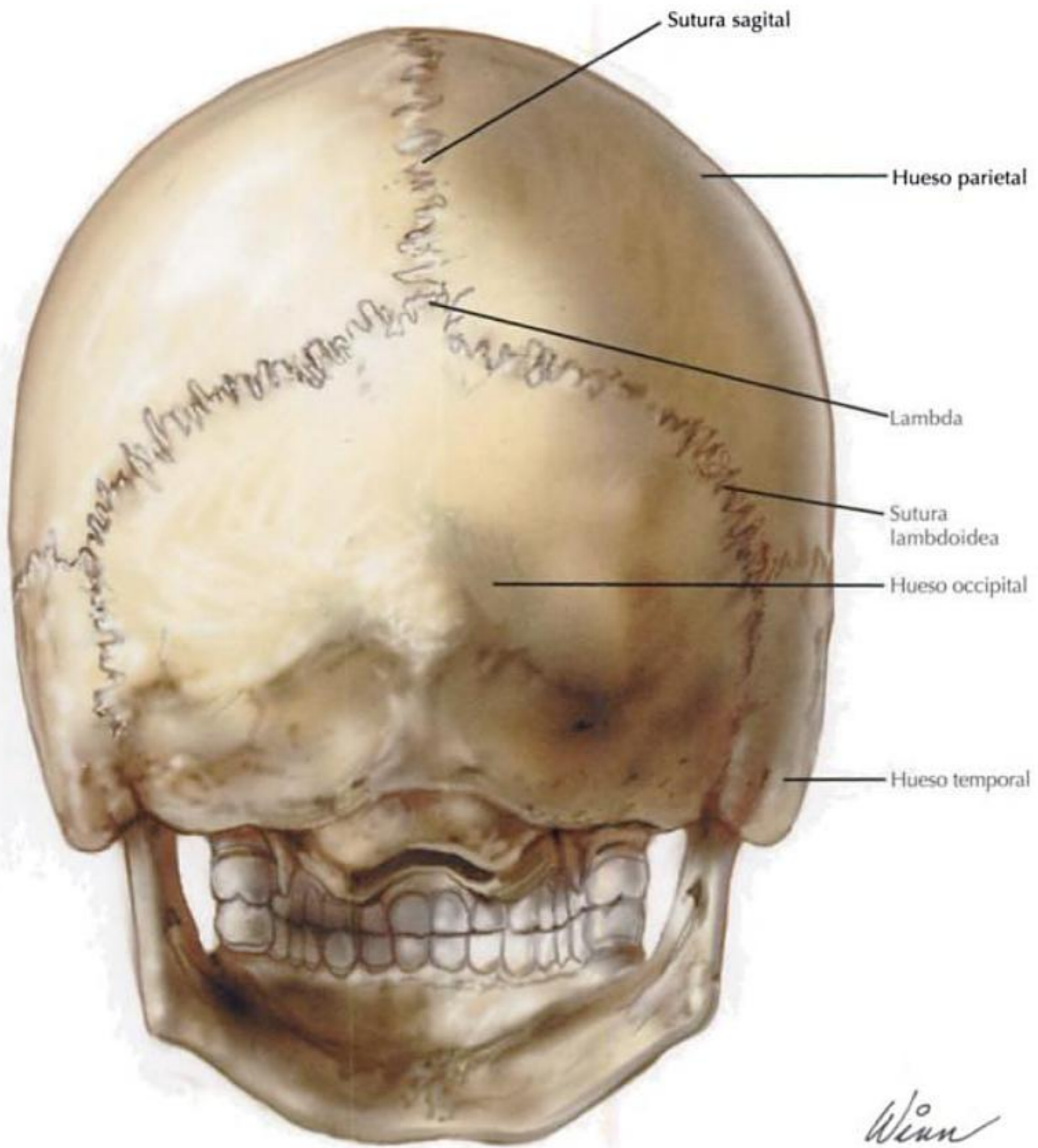
Huesos	Frontal Parietal Occipital
Suturas	Coronal Sagital Lambdoidea



Normas y suturas

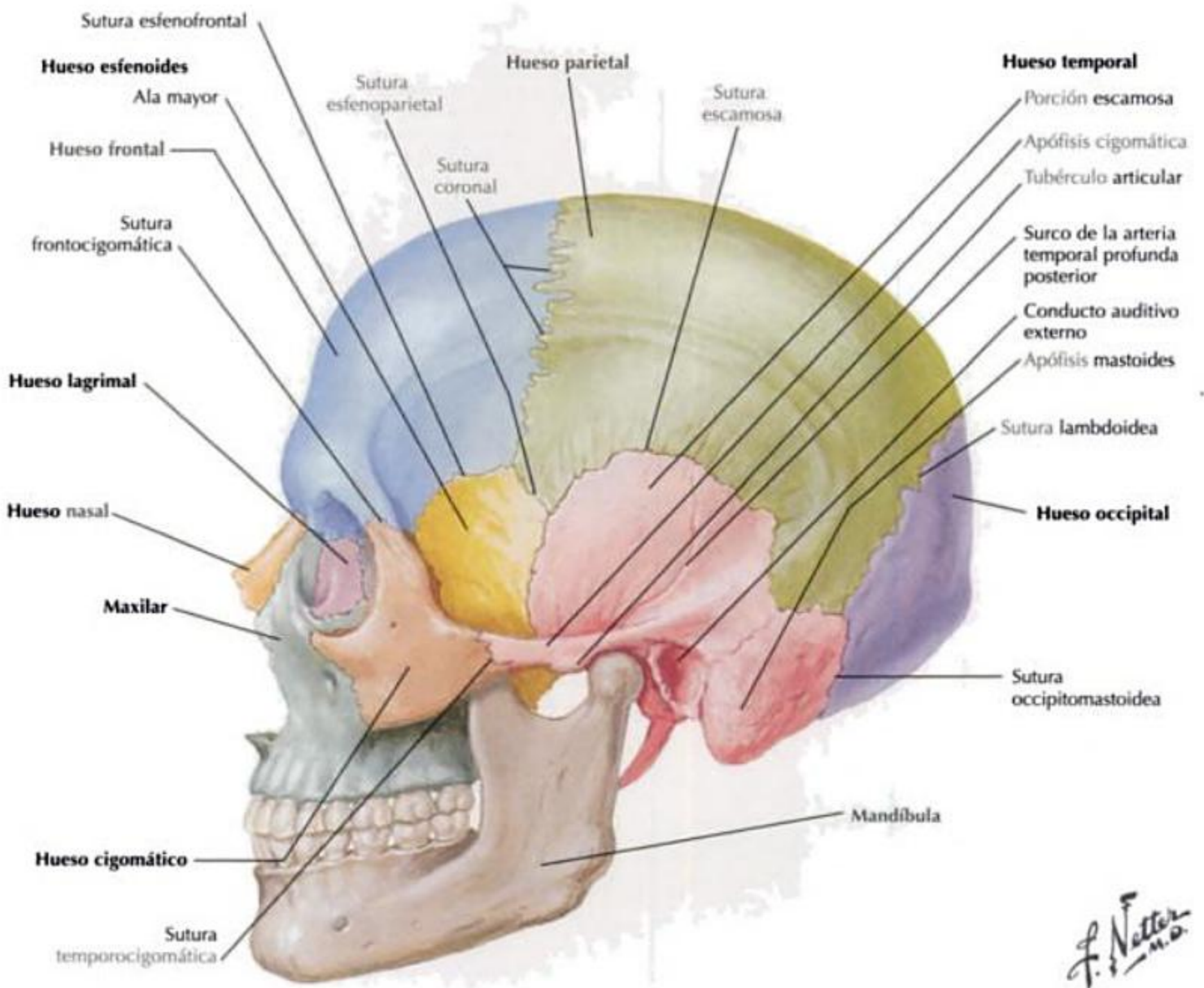
NORMA OCCIPITAL

Huesos	Parietal Occipital
Suturas	Sagital Lambdoidea



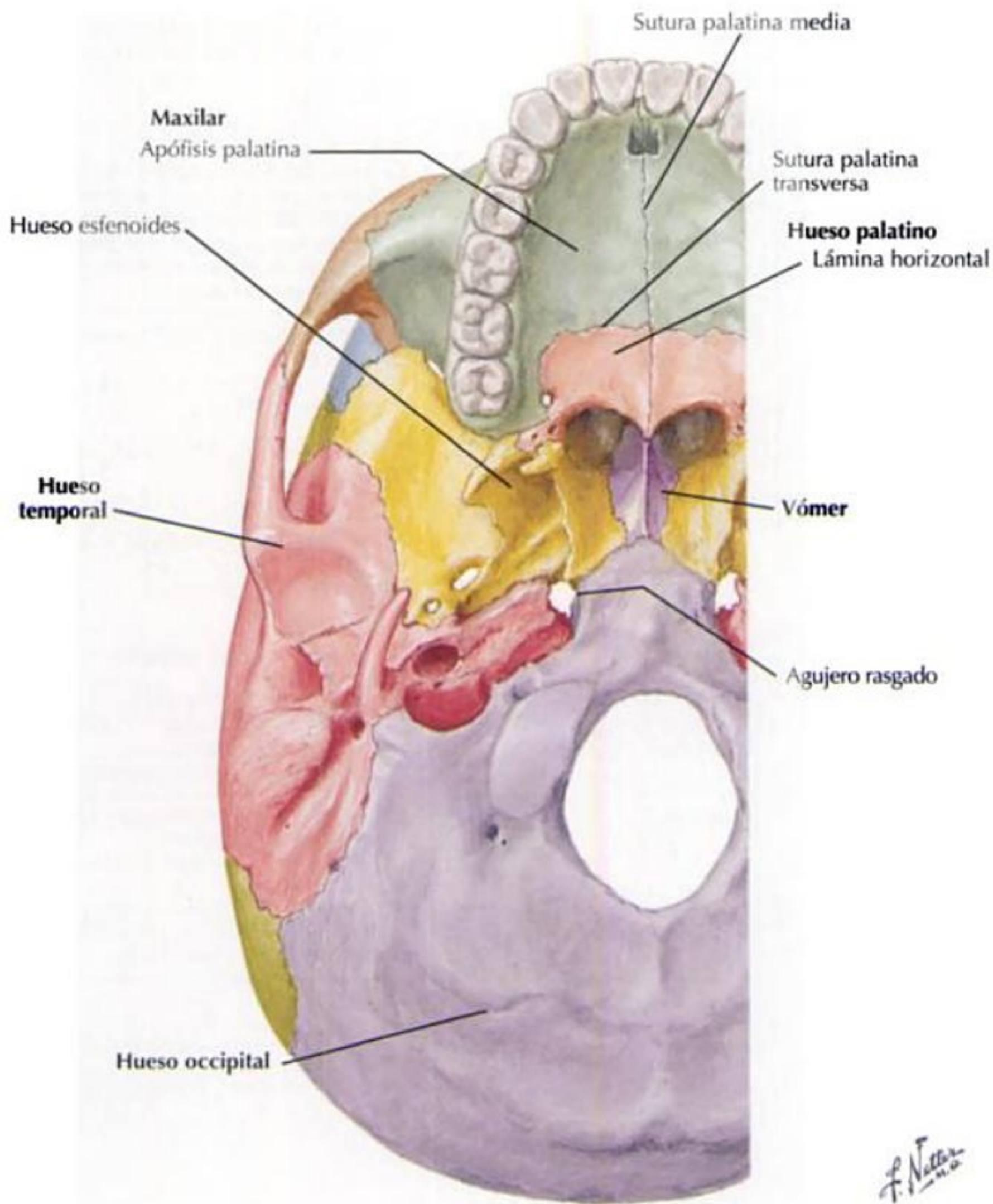
NORMA LATERAL

Huesos	Frontal Parietal Lagrimal Temporal Cigomático Maxilar Nasal Occipital Ala mayor del esfenoides Mandíbula
Suturas	Coronal Escamosa Esfenofrontal Esfenoparietal Lambdoidea Occipitomastoidea Temporocigomática Frontocigomática



BASE EXTERNA DEL CRÁNEO (NORMA BASAL)

Huesos	Apófisis palatina del maxilar Occipital Temporal Lámina horizontal del palatino Ala mayor del esfenoides Vómer Lámina medial de la pterigoides Lámina lateral de la pterigoides
Suturas	Palatina media Palatina transversa
Sincondrosis	Petrooccipital Esfenooccipital
Fisuras	Petroescamosa Petro timpánica Timpanoescamosa

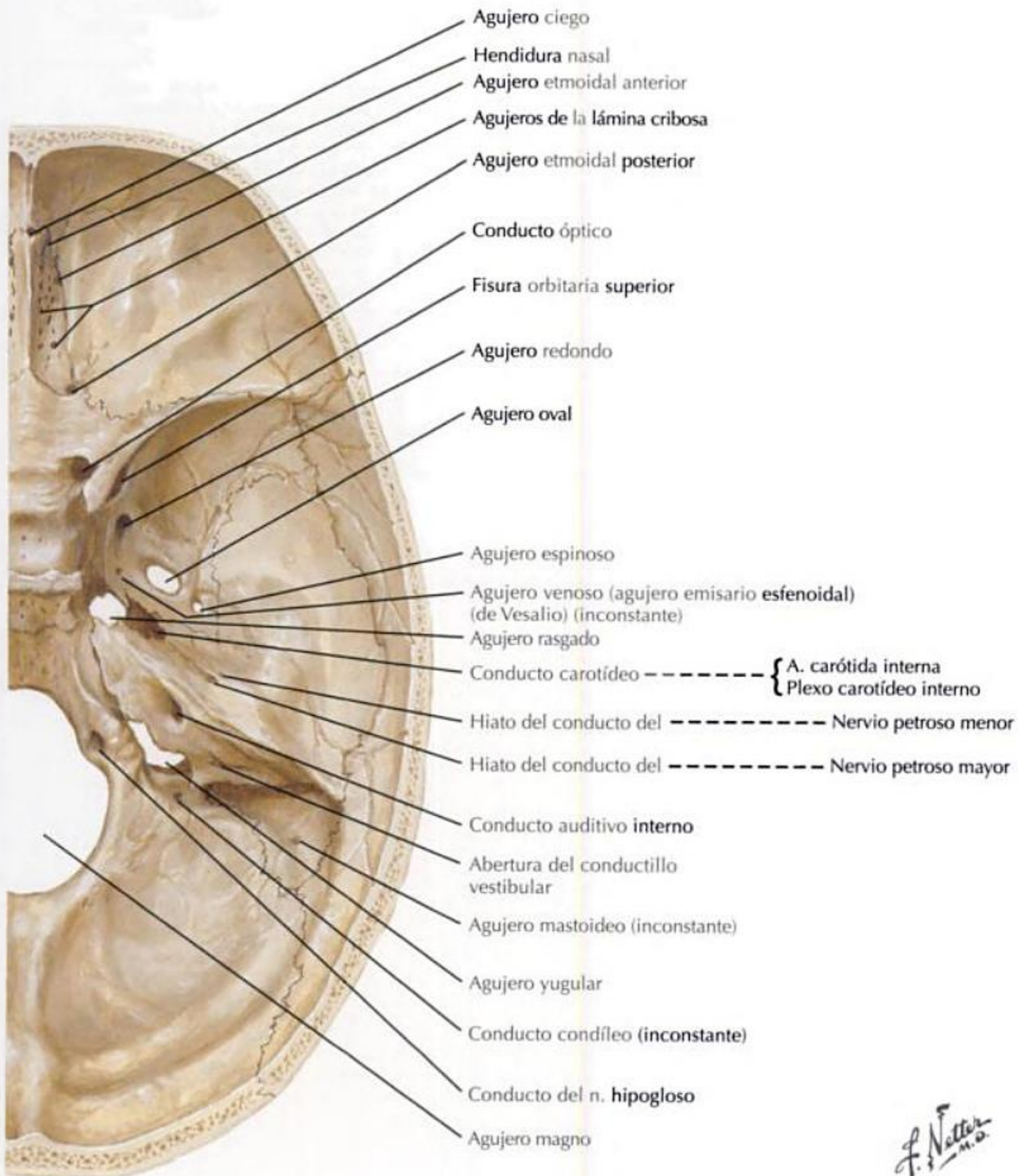


VISIÓN SUPERIOR DE LA BASE DEL CRÁNEO

Agujero/fisura	Localizado(a) en o formado(a) por	Estructuras que atraviesan
Lámina cribosa	Etmoides	Nn. olfatorios de los bulbos olfatorios
Agujero ciego	Entre los huesos frontal y etmoides	V. emisaria desde la cavidad nasal al seno sagital superior
Agujero etmoidal anterior		N. y vasos etmoidales anteriores
Agujero etmoidal posterior		N. y vasos etmoidales posteriores
Conducto óptico	Esfenoides	N. óptico, a. oftálmica
Fisura orbitaria superior	Entre las alas mayor y menor del esfenoides	Nn. nasociliar, frontal y lagrimal del n. oftálmico del n. trigémico , n. oculomotor, n. troclear, n. abducens, vv. oftálmicas superior e inferior
Agujero redondo	Esfenoides	N. maxilar del n. trigémico
Agujero oval		N. mandibular del n. trigémico , a. meníngea accesoria, n. petroso menor y v. emisaria
Agujero espinoso		Vasos meníngeos medios y ramo meníngeo del n. mandibular del n. trigémico
Agujero venoso		V. emisaria
Agujero rasgado	Articulación de los huesos esfenoides (ala mayor y cuerpo), temporal (porción petrosa) y occipital (porción basilar)	Nada lo atraviesa Se llena con fibrocartilago a lo largo de la vida (aunque la pared anterior del agujero tiene una abertura para el conducto pterigoideo y la pared posterior tiene una abertura para el conducto carotídeo)
Conducto carotídeo	Temporal (porción petrosa)	A. carótida interna, plexo carotídeo interno (simpático)
Hiato del conducto del nervio petroso menor		N. petroso menor
Hiato del conducto del nervio petroso mayor		N. petroso mayor
Conducto auditivo interno		N. facial, n. vestibulococlear, a. laberíntica
Abertura del conductillo vestibular		Conducto endolinfático
Agujero mastoideo	Temporal (porción mastoidea)	V. emisaria (a veces ramas de la a. occipital)
Agujero yugular	Temporal (porción petrosa) y occipital	N. glossofaríngeo, n. vago, n. accesorio, seno petroso inferior, seno sigmoideo, a. meníngea posterior
Conducto condileo	Occipital	V. emisaria, ramas meníngeas de la a. faríngea ascendente
Conducto del n. hipogloso		N. hipogloso
Agujero magno		Médula oblongada, aa. vertebrales, raíces espinales del n. accesorio

Orificios y fisuras principales

VISIÓN SUPERIOR DE LA BASE DEL CRÁNEO CONTINUACIÓN



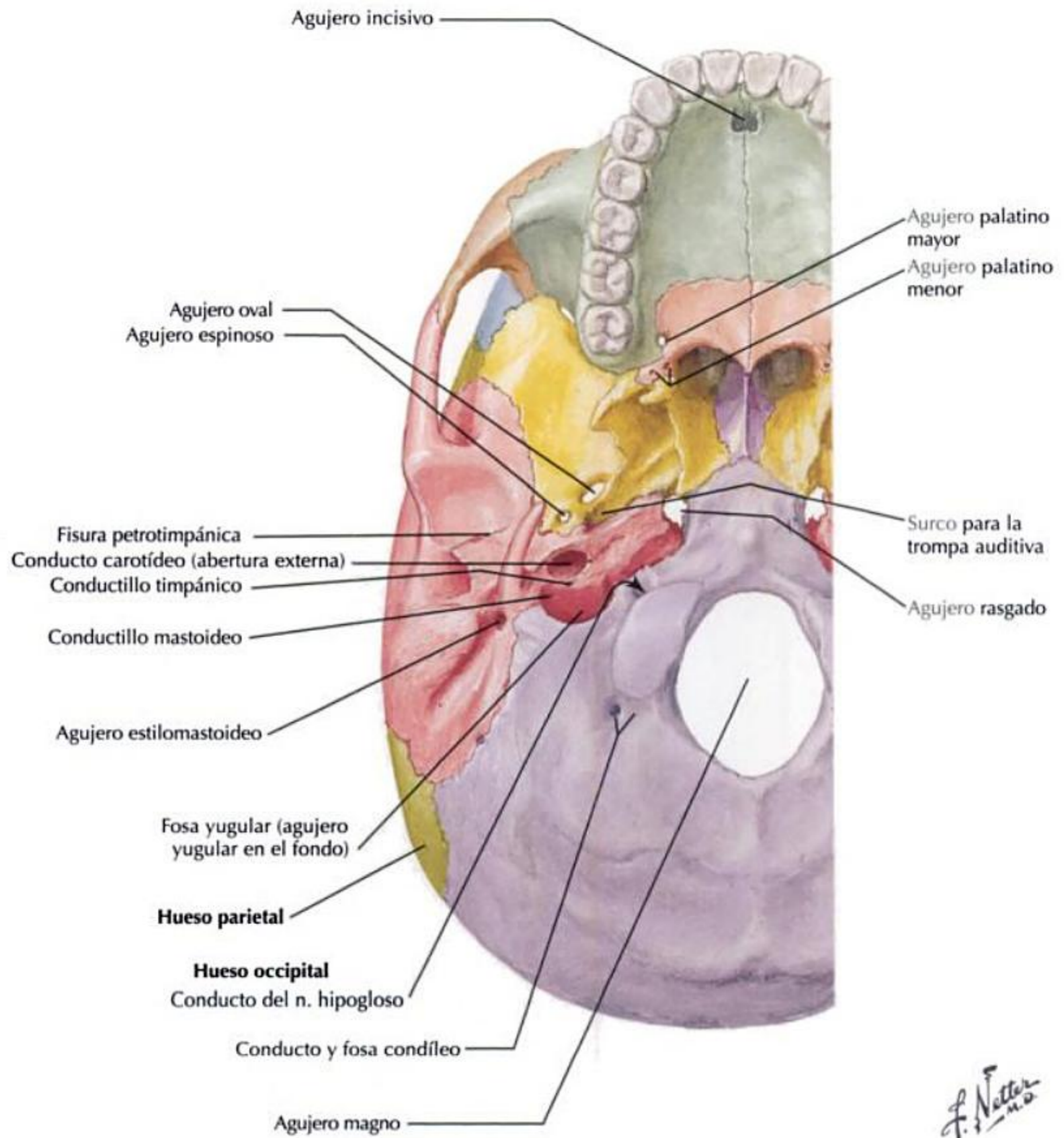
F. Natter
M.D.

VISIÓN INFERIOR DE LA BASE DEL CRÁNEO

Agujero/fisura	Localizado/a en o formado/a por	Estructuras que atraviesan
Agujero incisivo	Maxilar (proceso palatino)	N. nasopalatino, a. esfenopalatina
Agujero palatino mayor	Palatino	N. y vasos palatinos mayores
Agujero palatino menor		N. y vasos palatinos menores
Agujero oval	Esfenoides	N. mandibular del n. trigémino, a. meníngea accesoria, n. petroso menor, v. emisaria
Agujero espinoso		Vasos meníngeos medios y ramo meníngeo del n. mandibular del n. trigémino
Agujero rasgado	Articulación de los huesos esfenoides (ala mayor y cuerpo), temporal (porción petrosa) y occipital (porción basilar)	Nada lo atraviesa Se rellena con fibrocartilago a lo largo de la vida (aunque la pared anterior del agujero tiene una abertura para el conducto pterigoideo y la pared posterior tiene una abertura para el conducto carotídeo)
Orificio para la trompa auditiva	Temporal y esfenoides	Porción cartilaginosa de la trompa auditiva
Conducto carotídeo	Temporal (porción petrosa)	A. carótida interna, plexo carotídeo interno (simpático)
Conductillo timpánico	Temporal	Ramo timpánico del n. glosofaríngeo
Agujero yugular	Temporal (porción petrosa) y occipital	N. glosofaríngeo, n. vago, n. accesorio, seno petroso inferior, seno sigmoideo, a. meníngea posterior
Conductillo mastoideo	Temporal (dentro de la fosa yugular)	Ramo auricular del n. vago
Fisura petrotimpánica	Temporal	Cuerda del tímpano
Agujero estilomastoideo		N. facial, a. estilomastoidea
Fisura timpanomastoidea		Ramo auricular del n. vago
Conducto del n. hipogloso	Occipital	N. hipogloso
Conducto condíleo		V. emisaria, ramas meníngeas de la a. faríngea ascendente
Agujero magno		Médula oblongada, aa. vertebrales, raíces espinales del n. accesorio

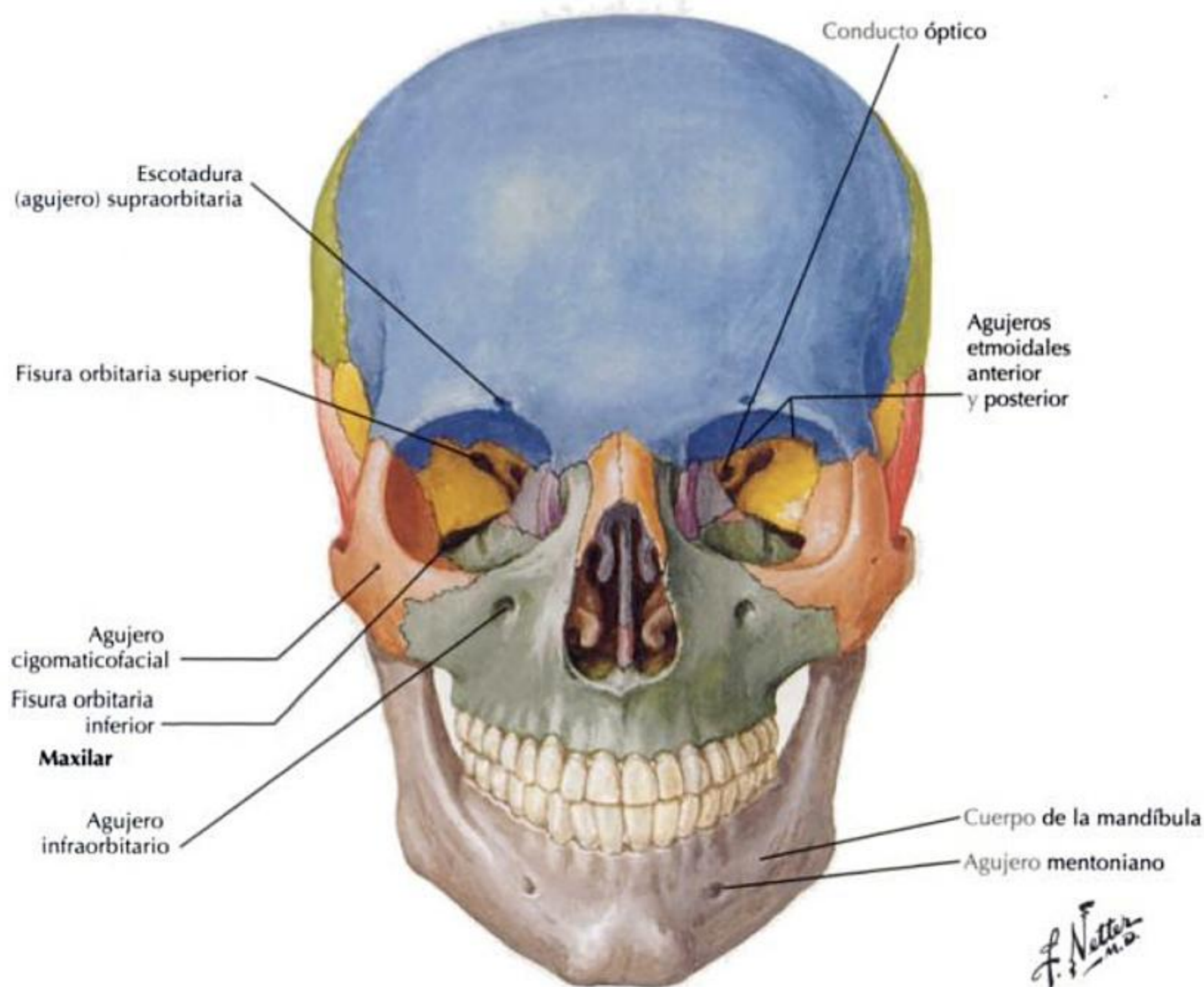
Orificios y fisuras principales

VISIÓN INFERIOR DE LA BASE DEL CRÁNEO CONTINUACIÓN



VISIÓN ANTERIOR

Agujero/fisura	Localizado/a en o formado/a por	Estructuras que atraviesan
Agujero supraorbitario	Frontal	N. y vasos supraorbitarios
Conducto óptico	Esfenoides	N. óptico, a. oftálmica
Fisura orbitaria superior	Entre: <ul style="list-style-type: none"> • Ala mayor del esfenoides y • Ala menor del esfenoides 	Nn. nasociliar, frontal y lagrimal del nervio oftálmico del n. trigémino, n. oculomotor, n. troclear, n. abducens, vv. oftálmicas superior e inferior
Fisura orbitaria inferior	Entre: <ul style="list-style-type: none"> • Ala mayor del esfenoides y • Maxilar y apófisis orbitaria del hueso palatino 	N. maxilar del n. trigémino, n. cigomático, n. y vasos infraorbitarios
Agujero etmoidal anterior	Entre: <ul style="list-style-type: none"> • Frontal y • Etmoides 	N. y vasos etmoidales anteriores
Agujero etmoidal posterior		N. y vasos etmoidales posteriores
Agujero cigomaticofacial	Cigomático	N. y vasos cigomaticofaciales
Agujero infraorbitario	Maxilar	N. y vasos infraorbitarios
Agujero mentoniano	Mandíbula	N. y vasos mentonianos



Vértebras cervicales

INFORMACIÓN GENERAL

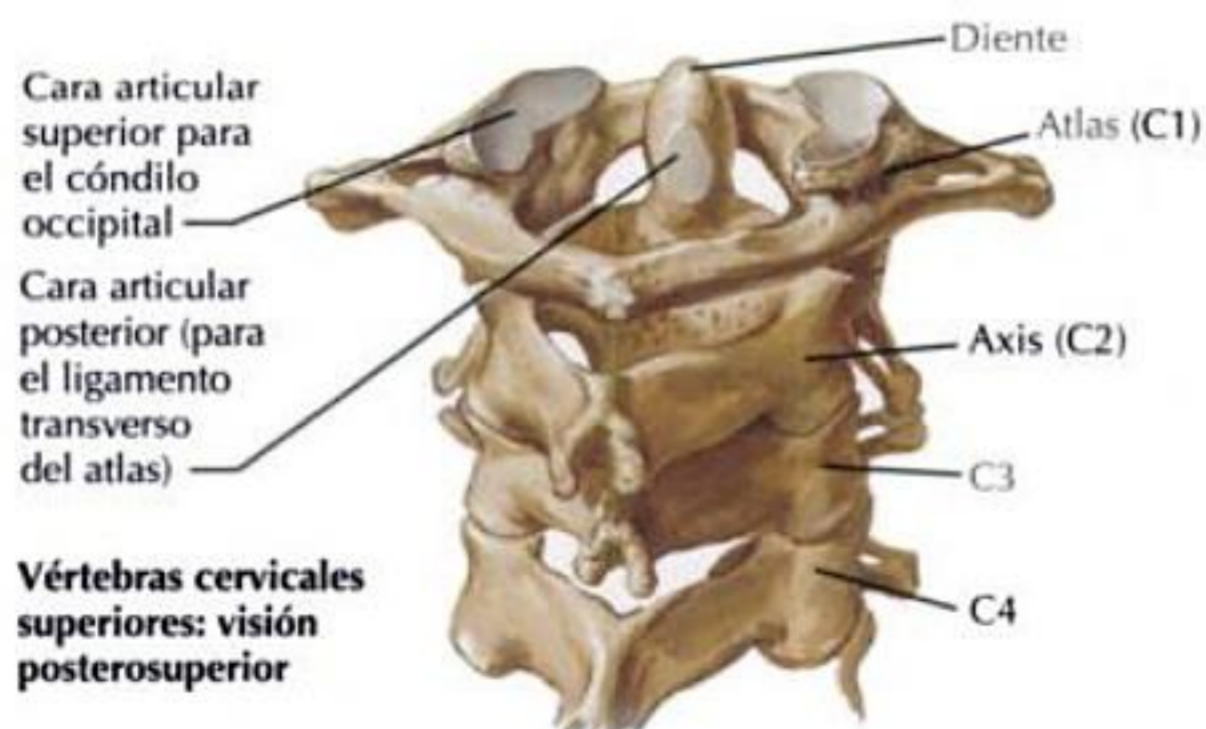
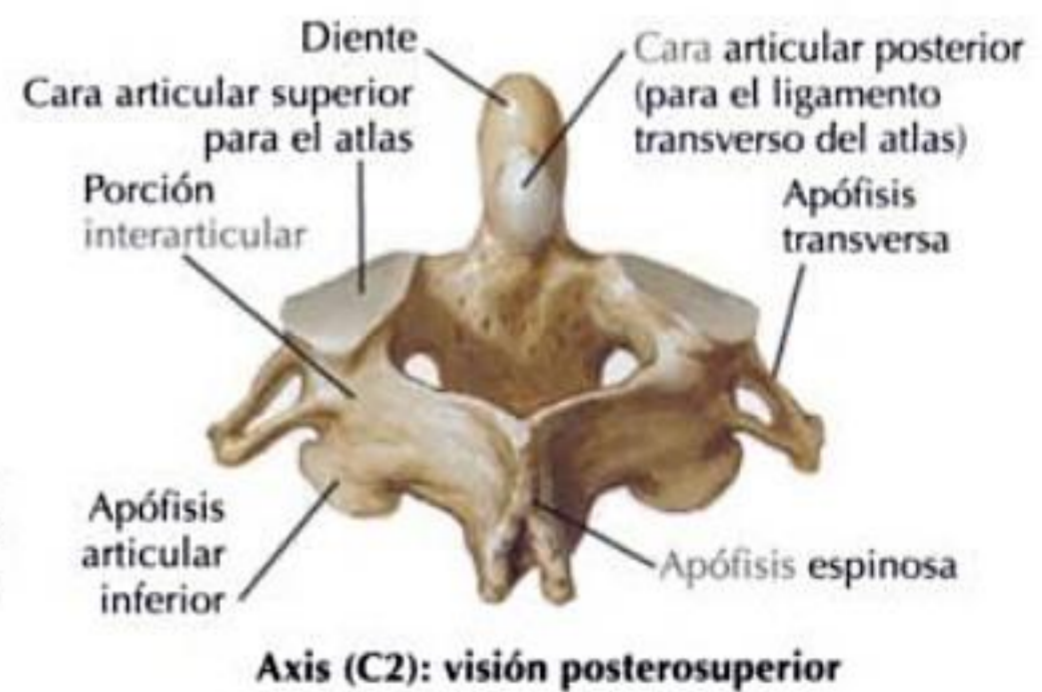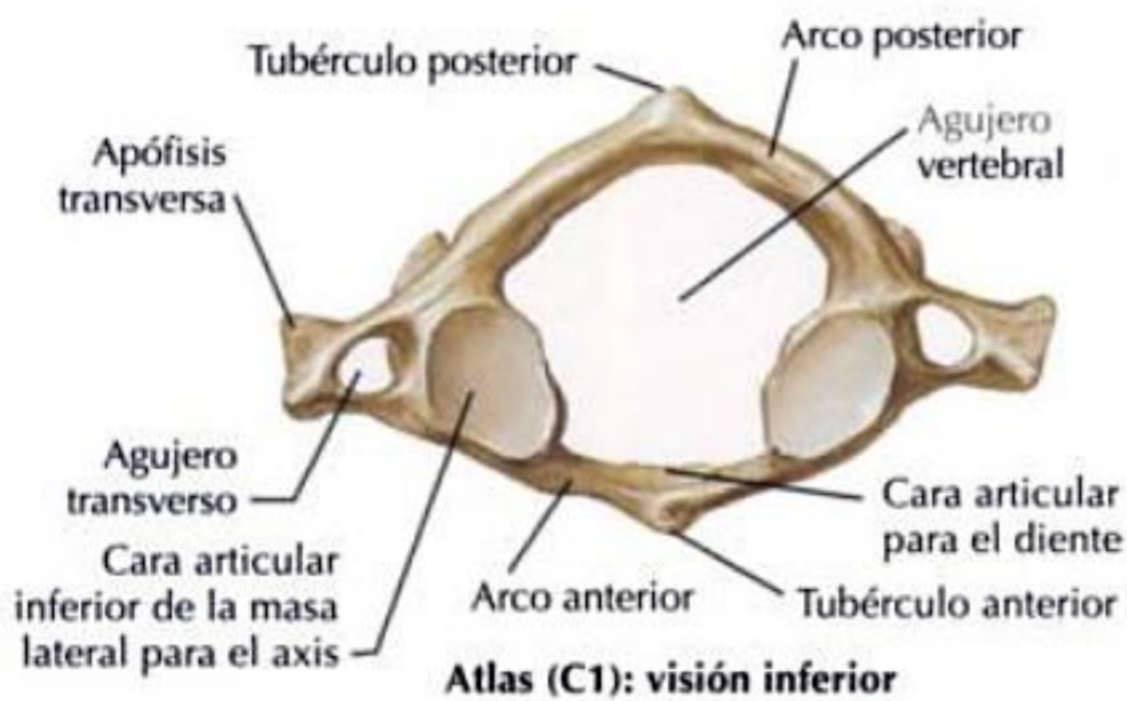
Siete vértebras cervicales (C1 a C7).

Las vértebras más pequeñas del cuerpo.

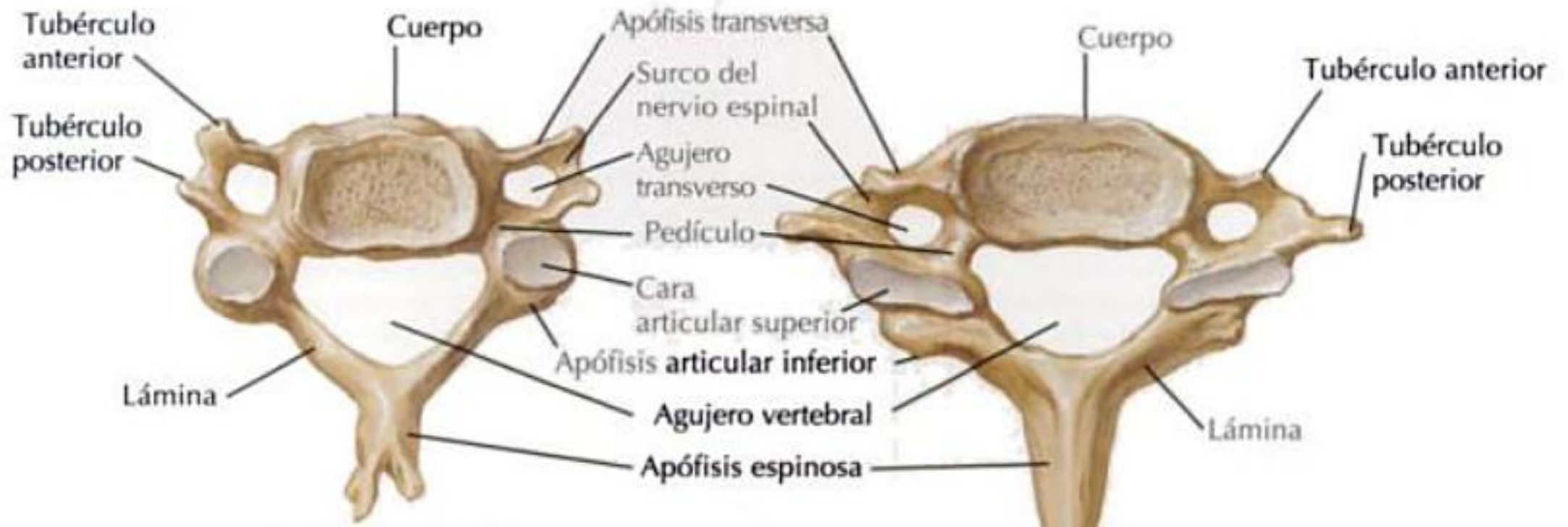
La 1.^a, 2.^a y 7.^a vértebras cervicales tienen formas individuales, de la 3.^a a la 6.^a tienen formas similares.

HUESOS

Vértebra	Características
Atlas (C1)	Soporta el cráneo No tiene cuerpo No tiene apófisis espinosa Posee un arco anterior y un arco posterior Las amplias masas laterales soportan los cóndilos occipitales del cráneo superiormente y se articulan con el axis inferiormente En la gran apófisis transversa se localiza un agujero transverso
Axis (C2)	El diente (apófisis odontoides) se localiza en la cara superior del cuerpo En la pequeña apófisis transversa se localiza un agujero transverso La apófisis espinosa es grande y bífida
C3-C6	Tienen cuerpos pequeños Los pedículos se proyectan posterior y lateralmente Las apófisis espinosas son cortas y bífidas Los agujeros vertebrales son grandes y triangulares Cada agujero transverso está localizado en la apófisis transversa La a. vertebral entra en los agujeros transversos a nivel de C6 Cada apófisis transversa tiene una porción anterior y una posterior denominadas tubérculos anterior y posterior
C7	También se denomina «vértebra prominente» debido a que su larga apófisis espinosa resulta visible bajo la piel La larga apófisis espinosa no es bífida El agujero transverso se localiza en la gran apófisis transversa Normalmente, los vasos vertebrales no pasan a través del agujero transverso de C7 (las venas pasan a través de él más frecuentemente que las arterias)

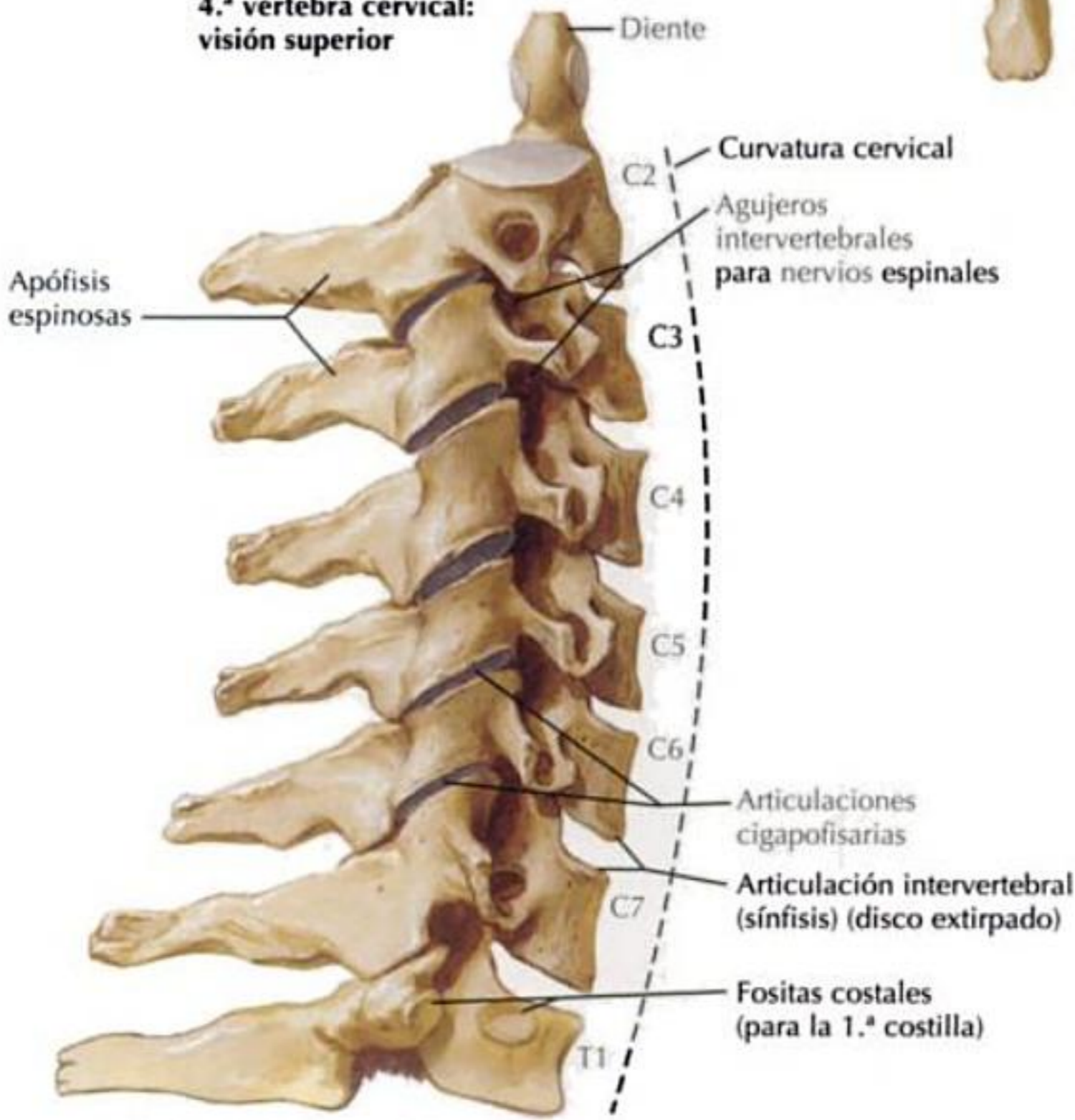


F. Netter M.D.



4.ª vértebra cervical: visión superior

7.ª vértebra cervical: visión superior



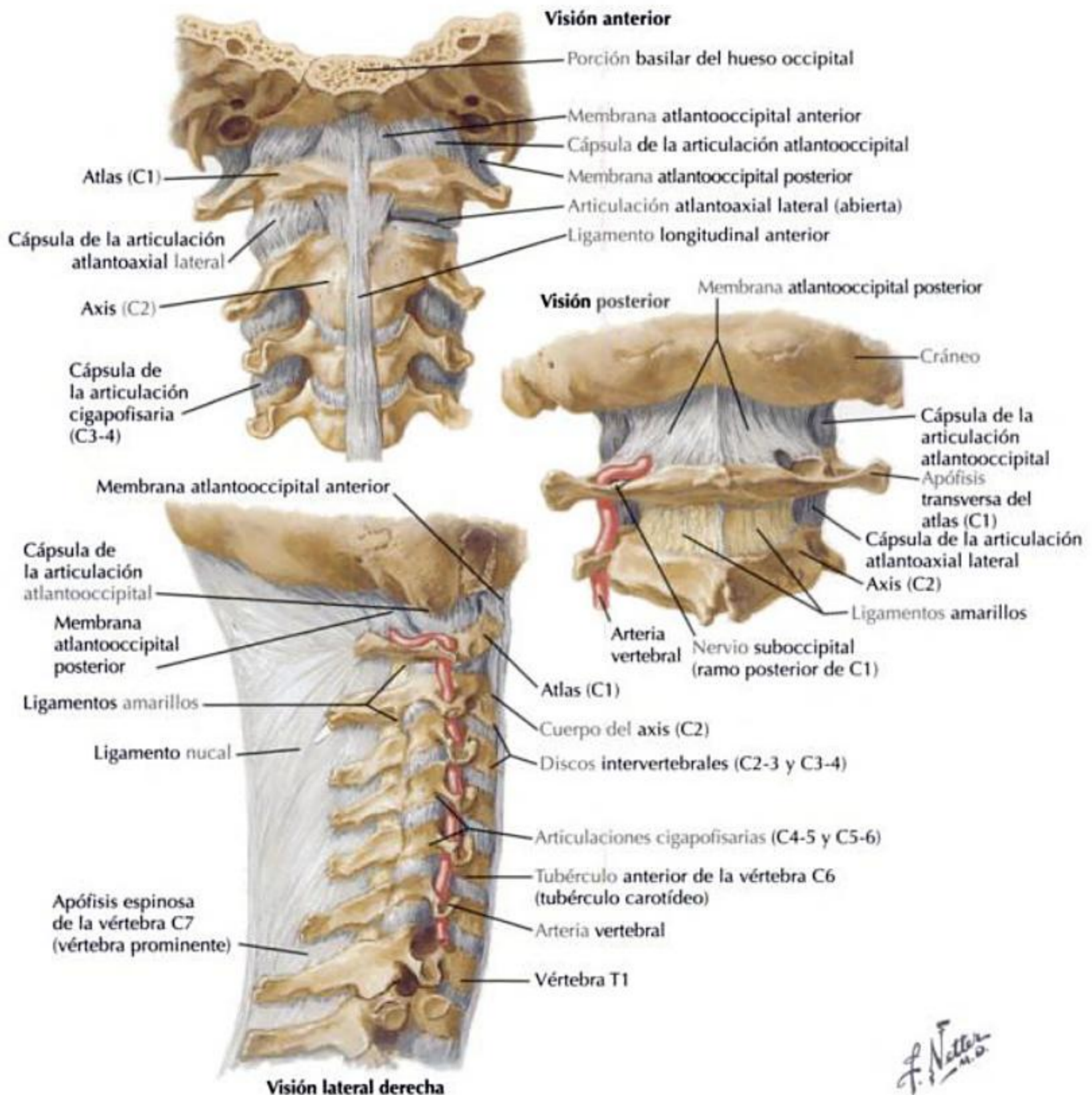
Vértebra 2.ª cervical a 1.ª torácica: visión lateral derecha

F. Netter M.D.

Vértebras cervicales

PRINCIPALES LIGAMENTOS EXTERNOS

Ligamento(s)/membrana(s)	Comentarios
Ligamento longitudinal anterior	Se une a las superficies anteriores de los cuerpos vertebrales, desde el axis hasta el sacro Superior al axis, se continúa con el lig. atlantoaxial anterior
Ligamentos amarillos	Se unen a las superficies anteriores de la lámina por dentro del agujero vertebral, extendiéndose desde el axis hasta la primera vértebra sacra
Ligamento nual	Se extiende desde la protuberancia occipital externa y línea nual media hasta la apófisis espinosa de C7 Entre esas inserciones, se une al tubérculo posterior del atlas y apófisis espinosas del axis y C3-C6
Membrana atlantooccipital anterior	Se extiende desde el borde anterior del agujero magno, superiormente, hasta el arco anterior del atlas, inferiormente Se continúa lateralmente con la cápsula de la articulación atlantooccipital
Membrana atlantooccipital posterior	Se extiende desde el borde posterior del agujero magno, superiormente, hasta el arco posterior del atlas, inferiormente En el borde lateral deja paso a la a. vertebral

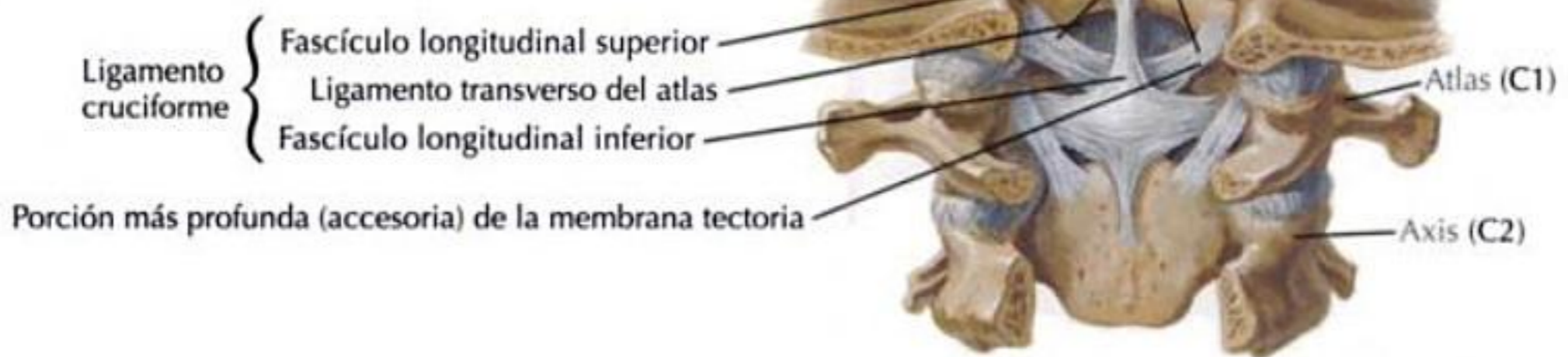
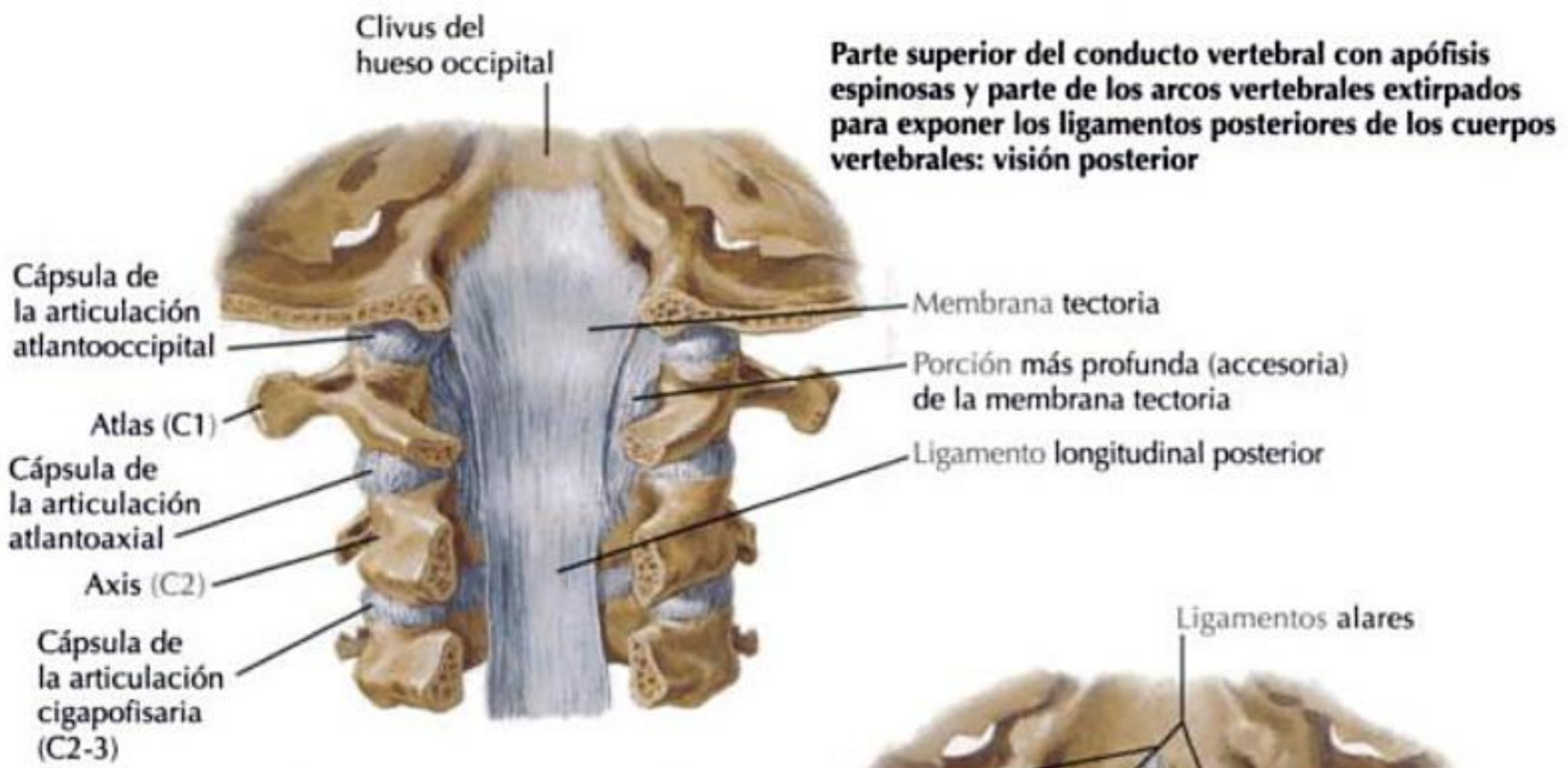


PRINCIPALES LIGAMENTOS INTERNOS

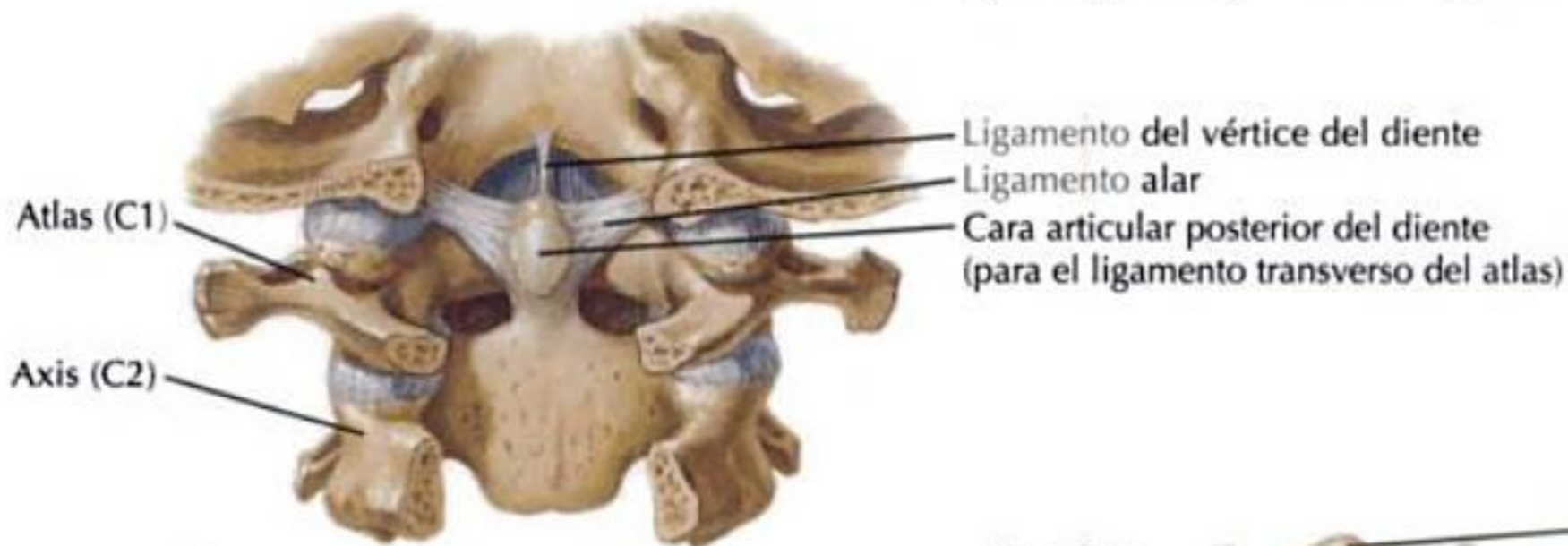
Ligamento(s)/membrana(s)	Comentarios
Ligamentos profundos	
Ligamento alar	Se extiende desde el diente hasta las porciones mediales de los cóndilos occipitales También se les denomina «ligamentos de contención», ya que limitan la rotación del cráneo
Ligamento del vértice del diente	Se extiende desde el diente hasta el borde anterior del agujero magno
Ligamento cruciforme del atlas • Fascículo longitudinal superior	Parte del ligamento transverso del atlas, que se extiende superiormente para unirse a la porción basilar del hueso occipital
• Ligamento transverso del atlas • Fascículo longitudinal inferior	Grueso ligamento que se extiende de un lado a otro de la cara interna del arco anterior del atlas, manteniendo al diente en contacto con el arco anterior Parte del ligamento transverso del atlas, que se extiende donde inferiormente, uniéndose a la parte posterior del cuerpo del axis
Ligamento/membrana superficial	
Membrana tectoria	Se extiende desde la porción basilar del hueso occipital, se mezcla con la duramadre, hasta la porción posterior del cuerpo del axis Se continúa inferiormente con el lig. longitudinal posterior
Ligamento longitudinal posterior	Se une a las superficies posteriores de los cuerpos de las vértebras extendiéndose por dentro del agujero vertebral desde el axis hasta el sacro Superior al axis, se continúa con la membrana tectoria

Vértebras cervicales

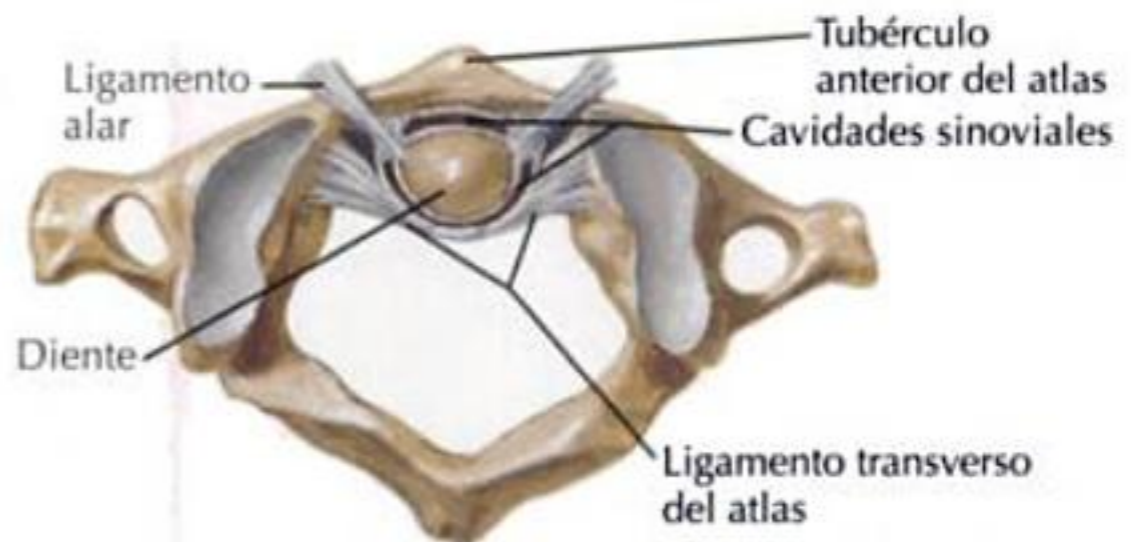
PRINCIPALES LIGAMENTOS INTERNOS CONTINUACIÓN



Porción principal de la membrana tectoria extirpada para exponer ligamentos más profundos: visión posterior



Ligamento cruciforme extirpado para mostrar ligamentos más profundos: visión posterior



Articulación atlantoaxial media: visión superior

F. Netter M.D.

Correlaciones clínicas

FRACTURAS CIGOMÁTICAS

El hueso cigomático es el segundo hueso de la cara más frecuentemente fracturado, después del hueso nasal.

Susceptible de fracturarse, debido normalmente a un golpe en la cara por un puñetazo o un traumatismo relacionado con un accidente automovilístico.

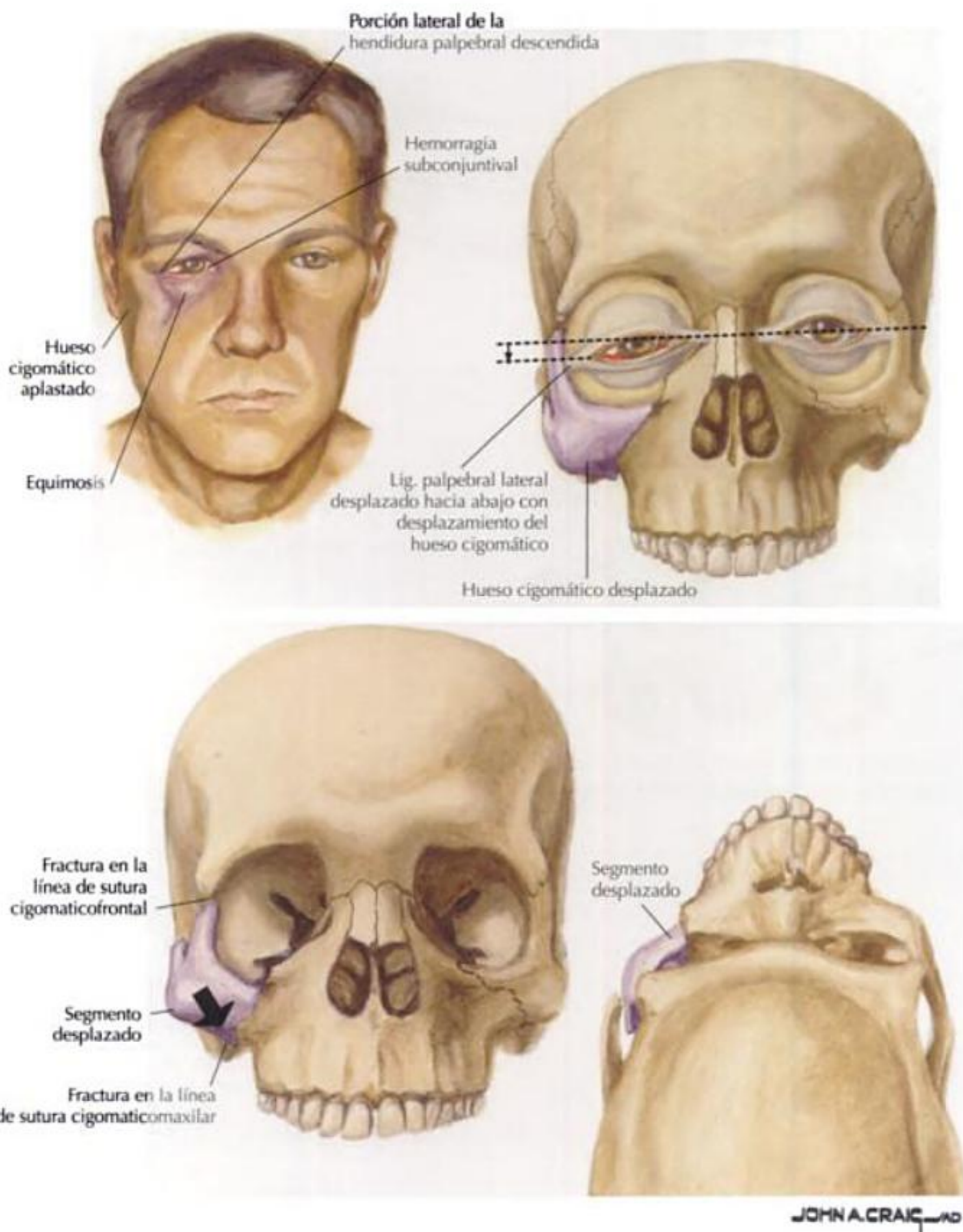
En las fracturas debidas a un puñetazo, con frecuencia la fractura se localiza más en el hueso cigomático izquierdo que en el derecho.

Muchas fracturas son unilaterales.

Pueden desplazar el hueso cigomático a lo largo de las suturas, o pueden producirse desplazamientos más graves en direcciones anterior, medial e inferior.

Las manifestaciones clínicas frecuentes incluyen:

- Dolor.
- Tumefacción.
- Diplopía.
- Parestesia.
- Pómulo deprimido.



Correlaciones clínicas

FRACTURAS DE LE FORT

Un traumatismo en el centro de la cara normalmente adopta 1 de los 3 patrones de fractura siguientes:

LE FORT I

Horizontal, extendiéndose desde el borde lateral de la abertura piriforme a las láminas de las pterigoides justo superior a los ápices de los dientes.

Da origen a un desprendimiento de ambos maxilares en relación con el resto del esqueleto maxilofacial.

LE FORT II

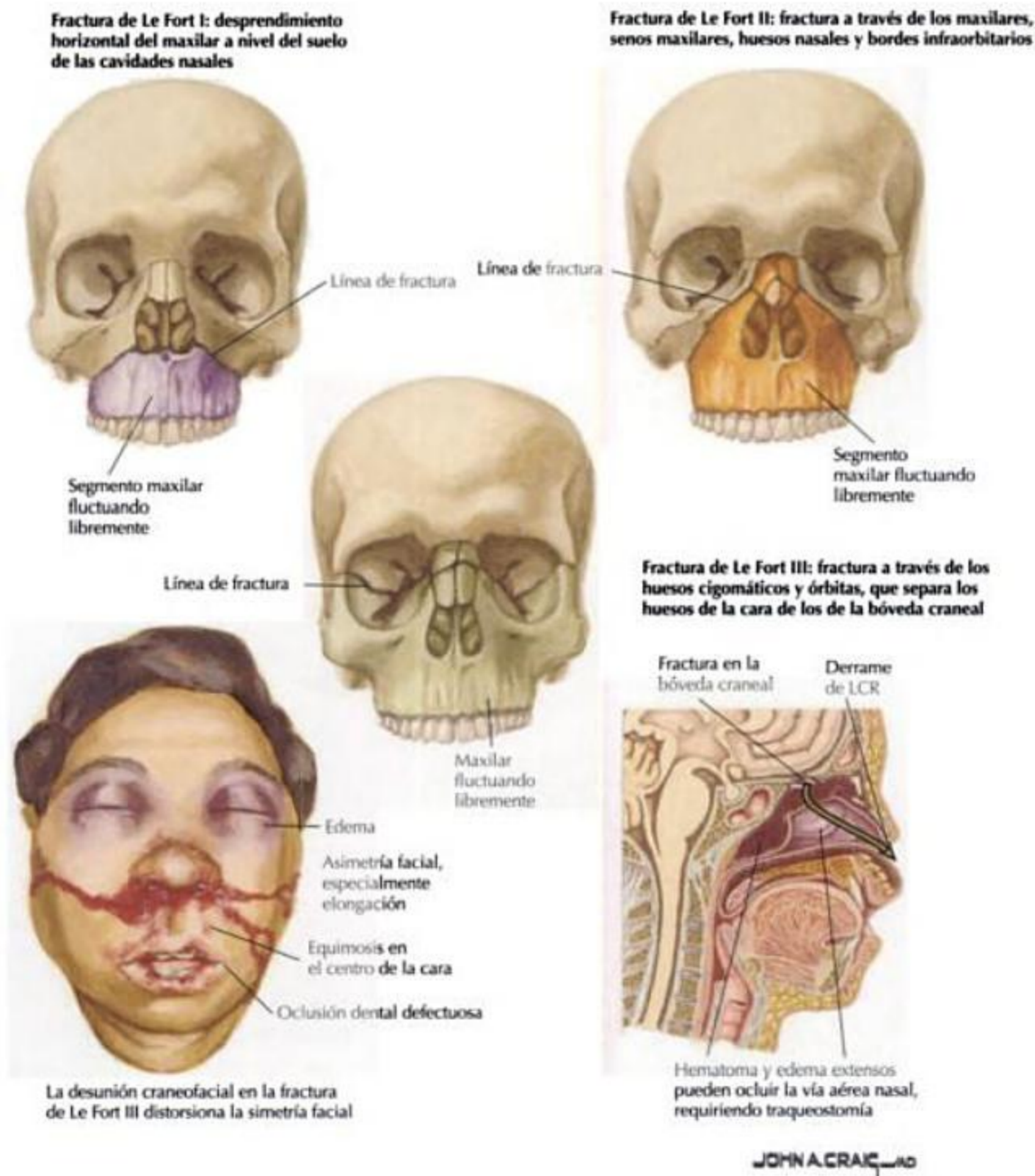
De contorno piramidal, extendiéndose desde el puente de la nariz, cerca de la sutura frontonasal o el maxilar o inferior a éstos, luego sigue inferior y lateralmente por debajo del nivel del suelo de la órbita cerca del agujero infraorbitario, a través de la pared anterior del seno maxilar, hacia las láminas de las pterigoides.

LE FORT III

Transversa, extendiéndose desde la sutura frontonasal y sutura frontomaxilar y pasando posteriormente a lo largo de la pared medial de la órbita a través del surco nasolagrimal y etmoides, siguiendo luego la fisura orbitaria inferior hasta la pared lateral de la órbita y extendiéndose a través de la sutura frontocigomática.

Dentro de la nariz, la fractura se extiende a lo largo de la lámina perpendicular, vómer y láminas de las pterigoides.

En una fractura de Le Fort III, el esqueleto facial se separa de la base del cráneo.



Correlaciones clínicas

FRACTURAS MANDIBULARES

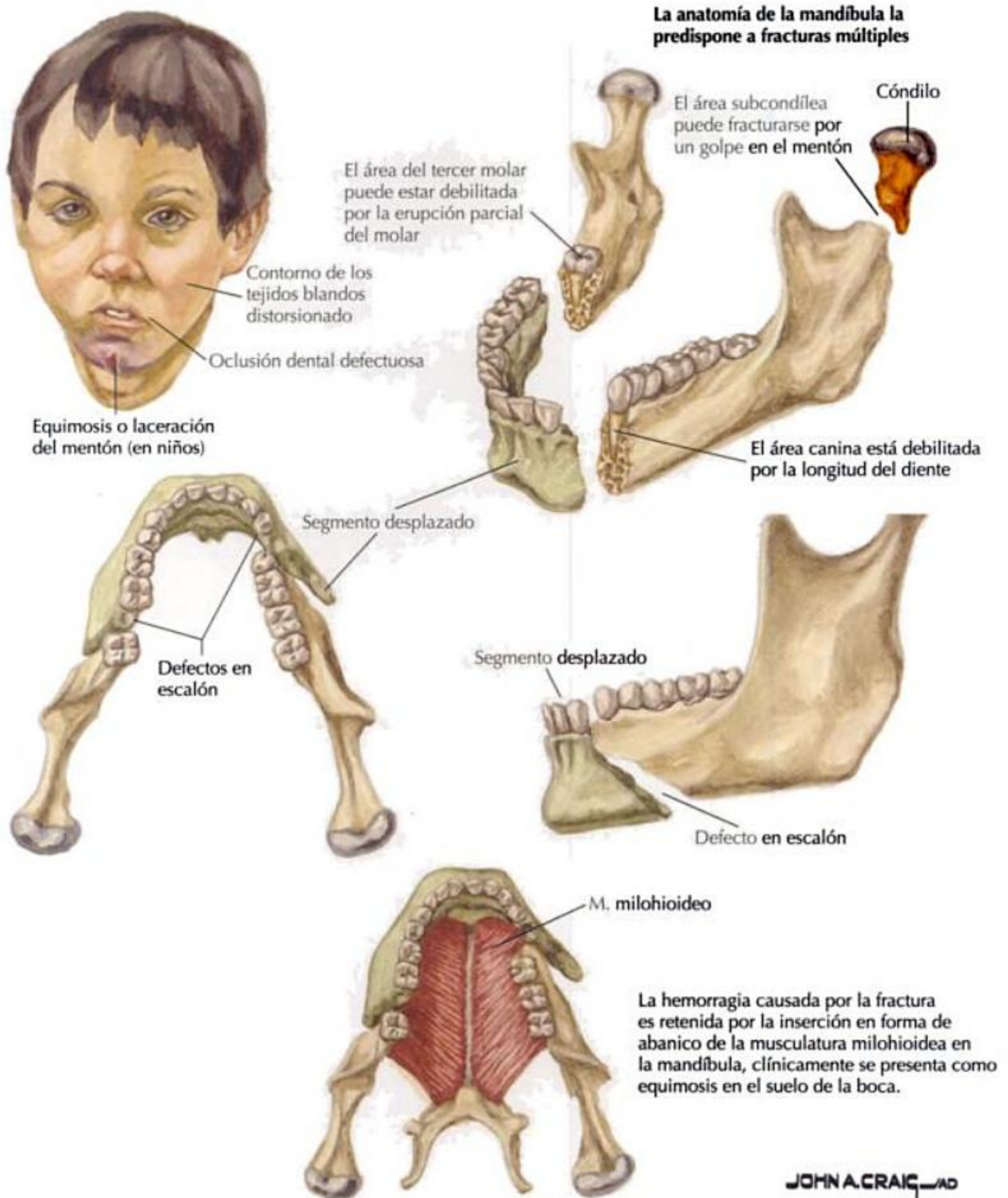
La mandíbula es un hueso que se fractura frecuentemente.

Las fracturas son la consecuencia de golpes por un puñetazo o un traumatismo a causa de un accidente de tráfico.

Localizaciones frecuentes (en orden descendente de frecuencia):

- Cuerpo.
- Ángulo.
- Cóndilo.
- Sínfisis.
- Rama.
- Alvéolo.
- Apófisis coronoides.

En fracturas mandibulares dobles, la segunda normalmente es contralateral.



Correlaciones clínicas

FRACTURAS CERVICALES

Hay dos tipos frecuentes de fracturas cervicales:

- Fractura de Jefferson (en C1).
- Fractura del ahorcado (en C2).

FRACTURA DE JEFFERSON

Afecta al atlas.

Resulta de la compresión del cráneo debido a una carga axial, que provoca el estallido del atlas.

La mayoría de pacientes están ilesos neurológicamente pero tienen un intenso dolor cervical.

La arteria vertebral puede estar afectada.

Se clasifican como estables o inestables en relación con la afectación del ligamento transversal del atlas:

- Las *fracturas estables* pueden tratarse con una ortesis como un collarín cervical blando.
- Las *fracturas inestables* son más problemáticas, pueden requerir tracción craneal aplicada mediante un halo, así como artrodesis cervical.

FRACTURA DEL AHORCADO

Ocurre a través del arco vertebral del axis entre las caras articulares superiores e inferiores.

A menudo se produce una espondilolistesis traumática por extensión del cuello con compresión axial, frecuente en los accidentes automovilísticos.

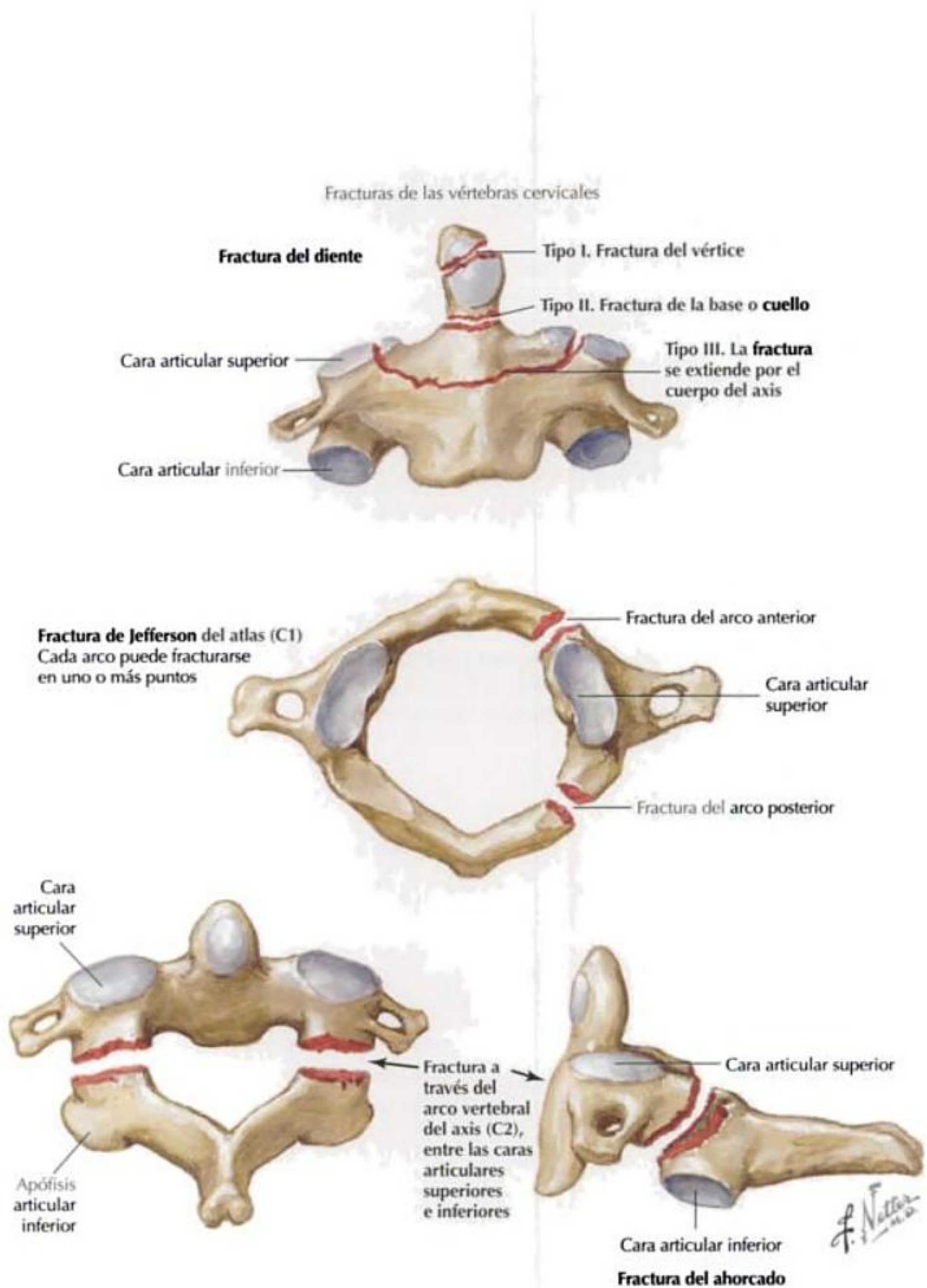
La fractura del ahorcado histórica está causada por la extensión y tracción del cuello.

FRACTURA DEL DIENTE (ODONTOIDEA)

Afecta al axis.

Se la clasifica en 3 tipos:

- Tipo I: fractura en el vértice del diente (apófisis odontoides).
- Tipo II: fractura a lo largo de la base o del cuello del diente.
- Tipo III: fractura que pasa a través del cuerpo del axis.



Neuroanatomía básica y nervios craneales

Tejido nervioso	70
Sistema nervioso central	72
Sistema nervioso periférico	76
Nervios craneales	78
Correlaciones clínicas	107

3 Tejido nervioso

INFORMACIÓN GENERAL

El tejido nervioso se divide en 2 tipos celulares principales:

- Neuronas.
- Células de la glía (neuroglía).

NEURONAS

Son las células estructurales y funcionales del sistema nervioso.

Responden a un estímulo nervioso y conducen el estímulo a lo largo de la célula.

El cuerpo celular de las neuronas se denomina pericarion o soma.

Los cuerpos celulares se clasifican de acuerdo con su localización:

- Ganglio: una acumulación de cuerpos neuronales localizada en el sistema nervioso periférico (p. ej., ganglio sensitivo del nervio espinal, ganglio del trigémino, ganglio ciliar).
- Núcleo: una acumulación de cuerpos neuronales localizada en el sistema nervioso central (p. ej., núcleo accesorio del n. oculomotor [de Edinger-Westphal], núcleo principal del nervio V, núcleo del nervio VII).

Los cuerpos celulares de las neuronas contienen organelas celulares típicas dentro de su citoplasma:

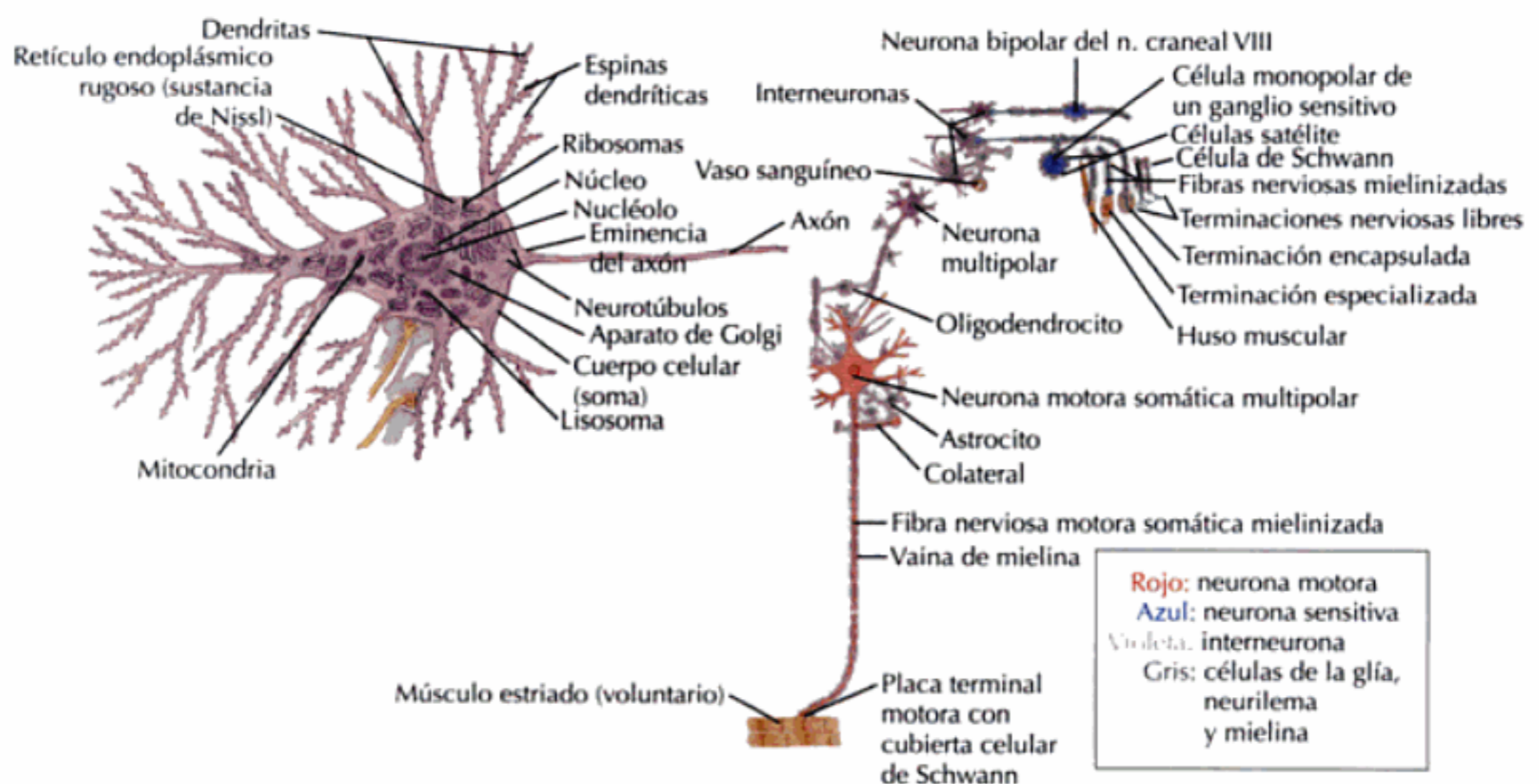
- Mitocondrias.
- Núcleo.
- Nucléolo.
- Ribosomas.
- Retículo endoplásmico rugoso (sustancia de Nissl).
- Neurotúbulos.
- Aparato de Golgi.
- Lisosomas.

Las neuronas tienen 2 tipos de prolongaciones que se extienden desde el cuerpo neuronal:

- Dendrita: prolongación que transporta impulsos nerviosos hacia el cuerpo de la neurona; las neuronas pueden tener múltiples dendritas.
- Axón: prolongación que transporta impulsos nerviosos fuera del cuerpo de la neurona; las neuronas *sólo* tienen 1 axón.

Hay 3 tipos principales de neuronas:

- Monopolares: tienen sólo 1 prolongación del cuerpo celular (neuronas sensitivas).
- Bipolares: tienen 2 prolongaciones del cuerpo celular, 1 dendrita y 1 axón (neuronas sensitivas; localizadas sólo en la retina, el epitelio olfatorio y los ganglios coclear y vestibular).
- Multipolares: tienen 3 o más prolongaciones del cuerpo celular, 2 o más dendritas y 1 axón (neuronas motoras e interneuronas).



Tejido nervioso

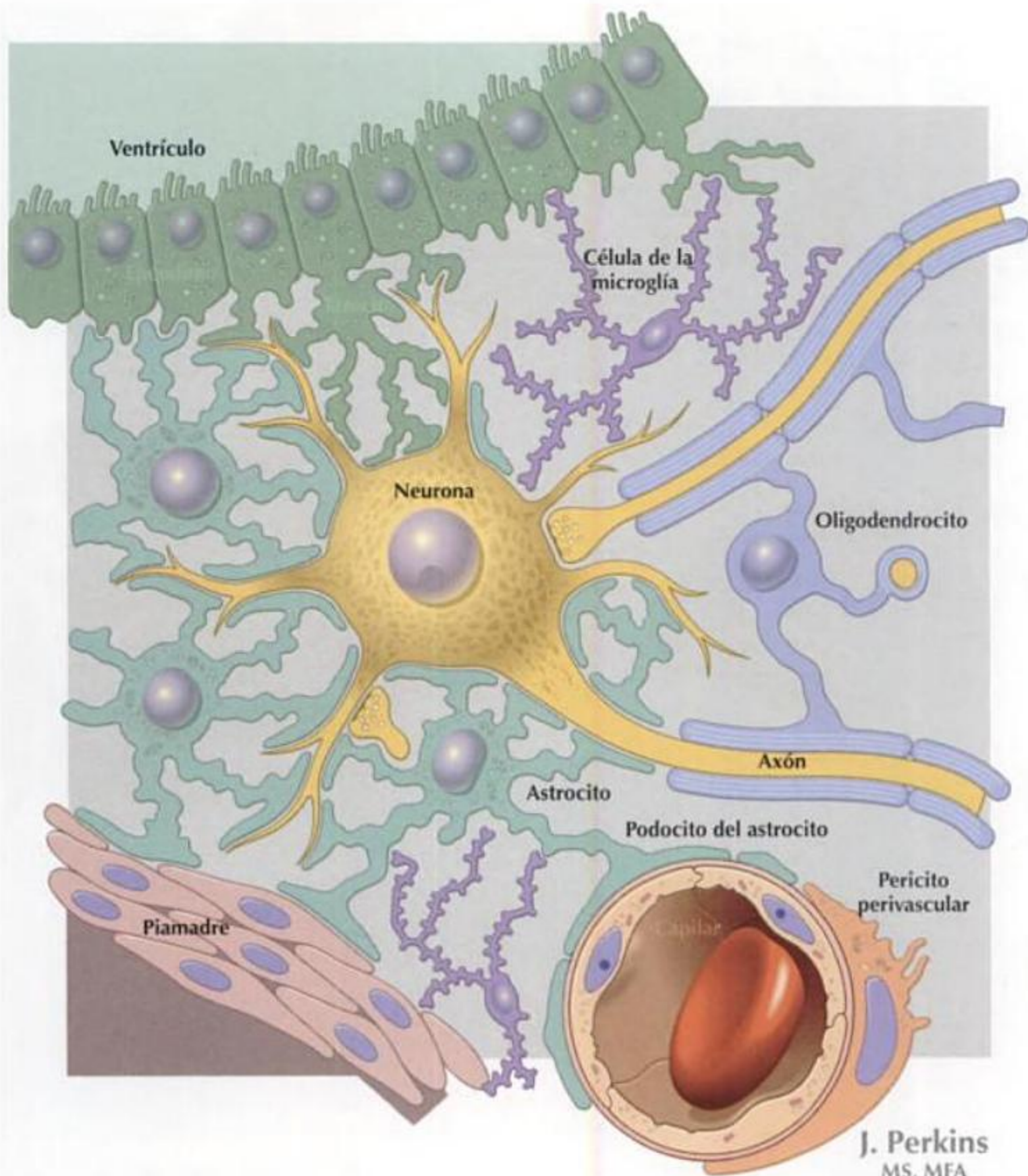
NEUROGLÍA

La neuroglía es el tejido nervioso de sostén para las neuronas, aunque las células de la neuroglía también tienen papeles de asistencia en la función neuronal.

Las células de la neuroglía tienen sólo 1 tipo de prolongación.

Clasificación:

- **Astrocitos:** se localizan en el sistema nervioso central; ayudan a mantener las neuronas en su posición, proporcionan aporte nutricional, regulan la matriz extracelular, forman parte de la barrera hematoencefálica.
- **Oligodendrocitos:** se localizan en el sistema nervioso central; son responsables de la mielinización del axón en el sistema nervioso central.
- **Microglía:** se localiza en el sistema nervioso central; es responsable de fagocitosis para eliminar restos de desecho.
- **Células de Schwann:** se localizan en el sistema nervioso periférico; son responsables de la mielinización del axón en el sistema nervioso periférico.
- **Células satélite:** se localizan en el sistema nervioso periférico; rodean los cuerpos de las neuronas de los ganglios.

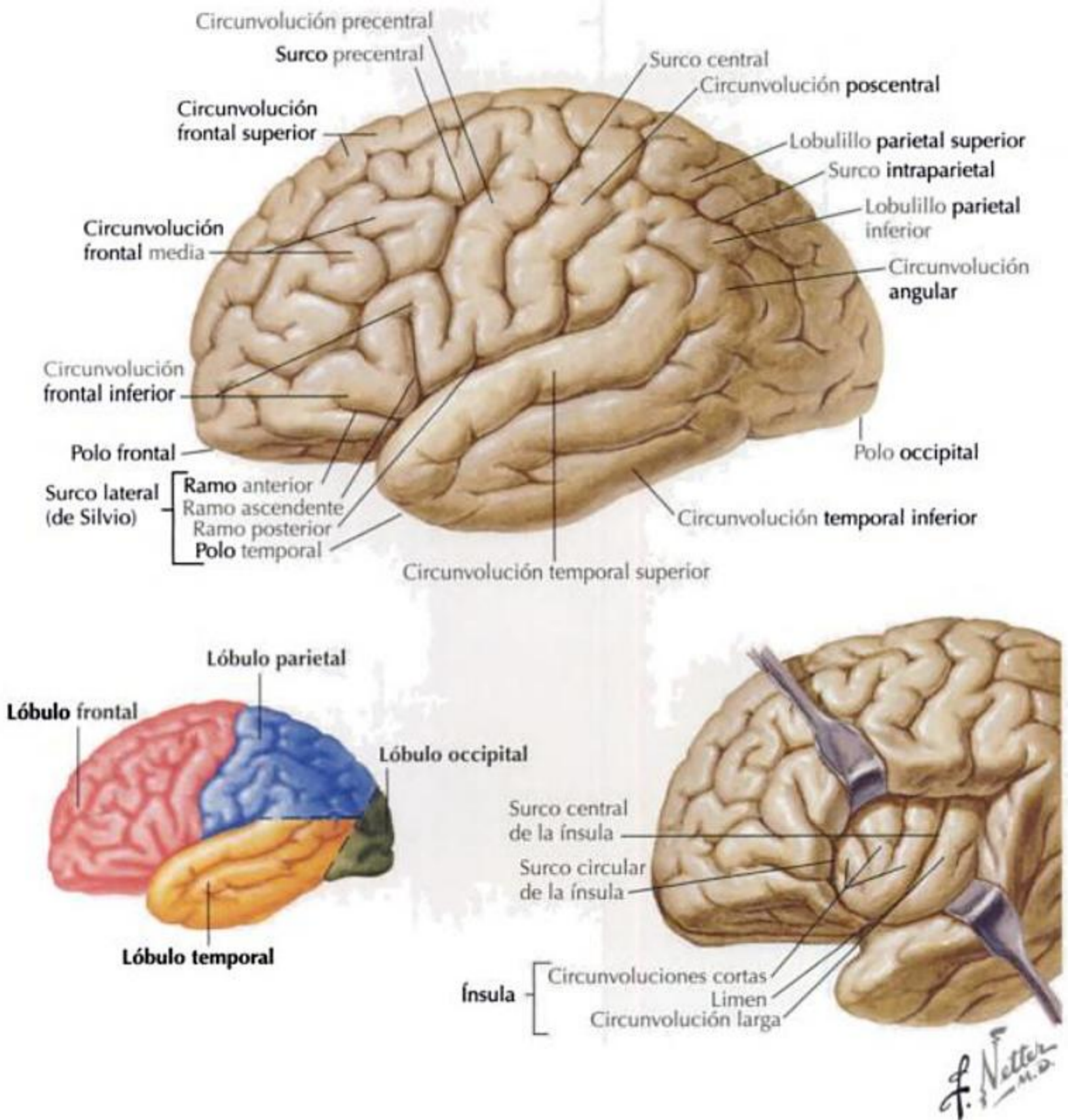


3 Sistema nervioso central

INFORMACIÓN GENERAL

El *sistema nervioso central* se compone de:

- Encéfalo.
- Médula espinal.



Sistema nervioso central

ENCÉFALO

CEREBRO

La superficie de la corteza cerebral está dividida en:

- Circunvoluciones o giros: las elevaciones de tejido cerebral en la superficie.
- Surcos: los surcos o fisuras localizados entre las circunvoluciones.

Hay 3 grandes surcos que contribuyen a separar los hemisferios cerebrales en 4 de sus lóbulos:

- Surco central (de Rolando): separa el lóbulo frontal del lóbulo parietal.
- Surco lateral (de Silvio): separa los lóbulos frontal y parietal del lóbulo temporal.
- Surco parietooccipital: separa el lóbulo parietal del lóbulo occipital.

El cerebro se divide en 5 lóbulos:

- Frontal: movimiento motor, aspectos motores del habla (área de Broca), razonamiento, emociones, personalidad y resolución de problemas.
- Parietal: percepciones sensoriales relacionadas con dolor, temperatura, tacto y presión, orientación y percepción espacial, aspectos sensoriales del lenguaje (área de Wernicke).
- Temporal: percepciones auditivas, aprendizaje y memoria.
- Occipital: visión.
- Ínsula: se asocia con funciones viscerales que incluyen el gusto.

DIENCÉFALO

Se compone de 4 partes:

- Tálamo: centro de relevo principal del sistema somatosensorial (somestésico) y partes del sistema motor.
- Hipotálamo: controla el sistema nervioso autónomo y el sistema endocrino.
- Epitálamo: su principal estructura es la glándula pineal, que controla los ritmos circadianos.
- Subtálamo: un núcleo extrapiramidal del sistema motor.

TRONCO DEL ENCÉFALO

Se compone de 3 partes:

- Mesencéfalo.
- Puente.
- Médula oblongada.

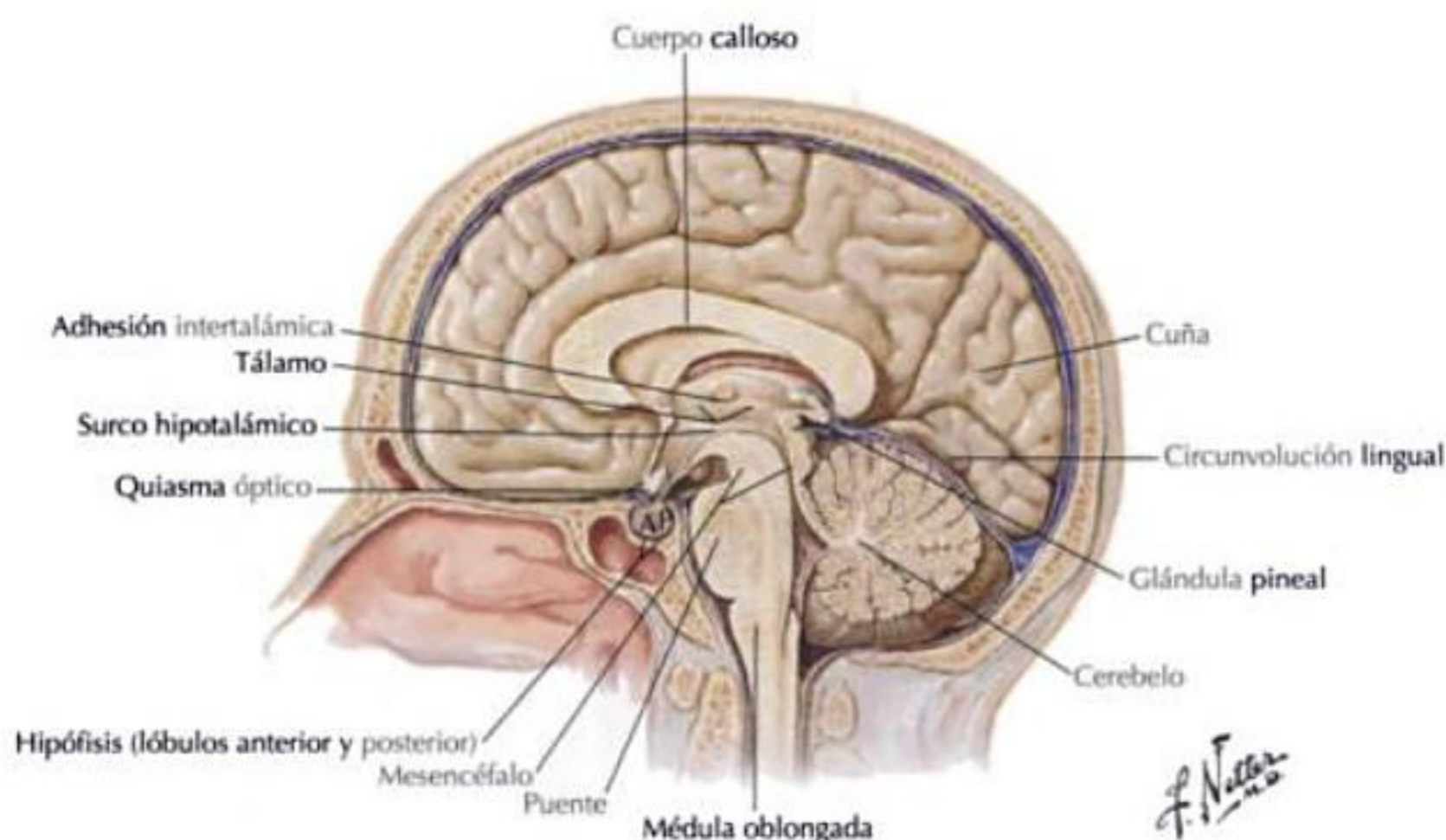
CEREBELO

Parte del sistema motor.

Recibe aferencias sensitivas de todas las vías que utilizan los núcleos cerebelosos profundos.

Se le asocia con:

- Equilibrio.
- Postura.
- Tono de los músculos axiales.
- Marcha.



3 Sistema nervioso central

MÉDULA ESPINAL

Prolongación caudal del sistema nervioso central.

Empieza en el extremo caudal de la médula oblongada y termina a la altura de las vértebras L1-2, adelgazándose en el cono medular.

Tiene 2 intumescencias asociadas con los miembros:

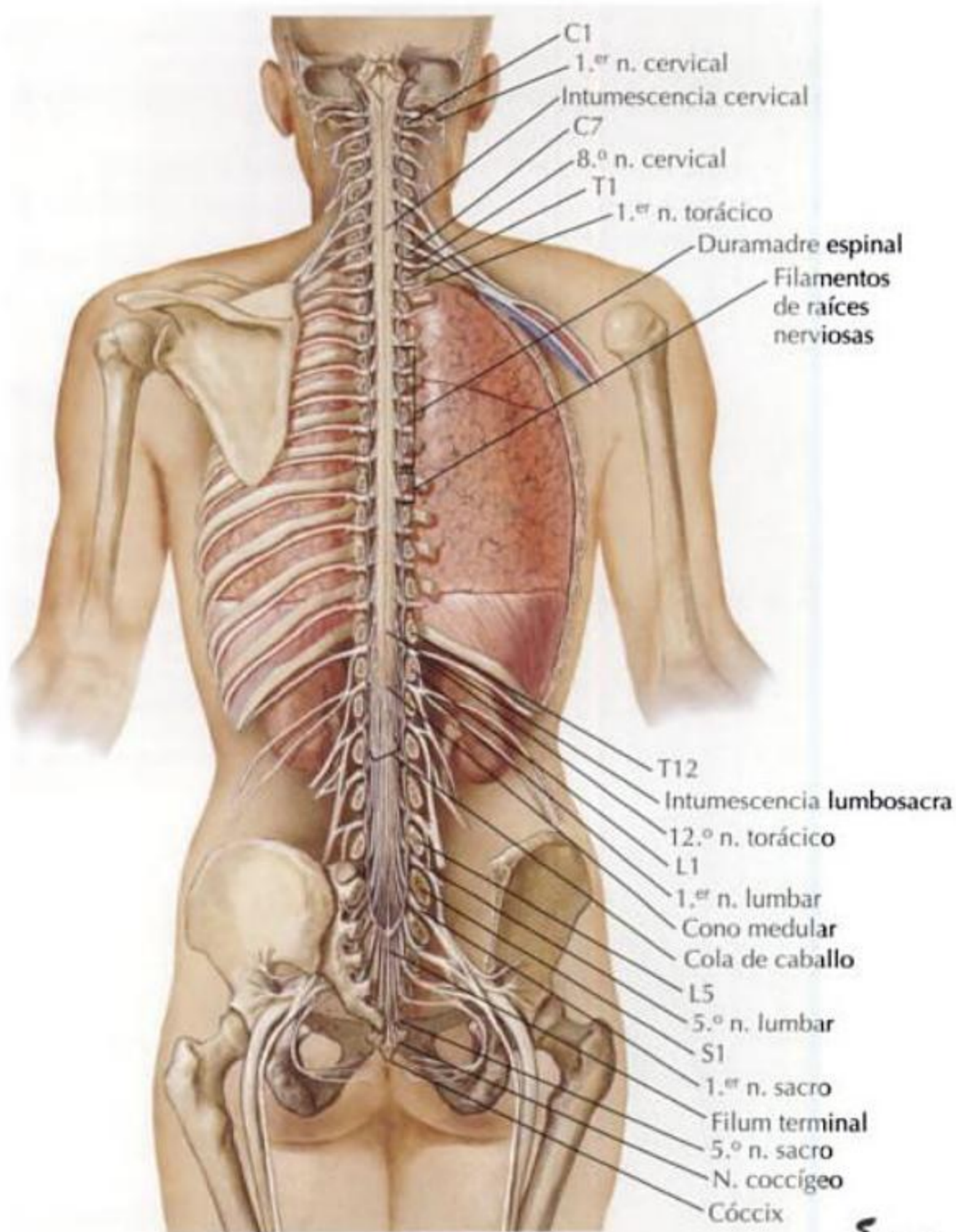
- Cervical: relacionada con el miembro superior y situada entre los niveles medulares C4 a T1.
- Lumbosacra: relacionada con el miembro inferior y situada entre los niveles medulares L1 a S2.

Está compuesta de:

- Sustancia gris: localización de cuerpos neuronales y células de neuroglía.
- Sustancia blanca: localización de axones y células de neuroglía.

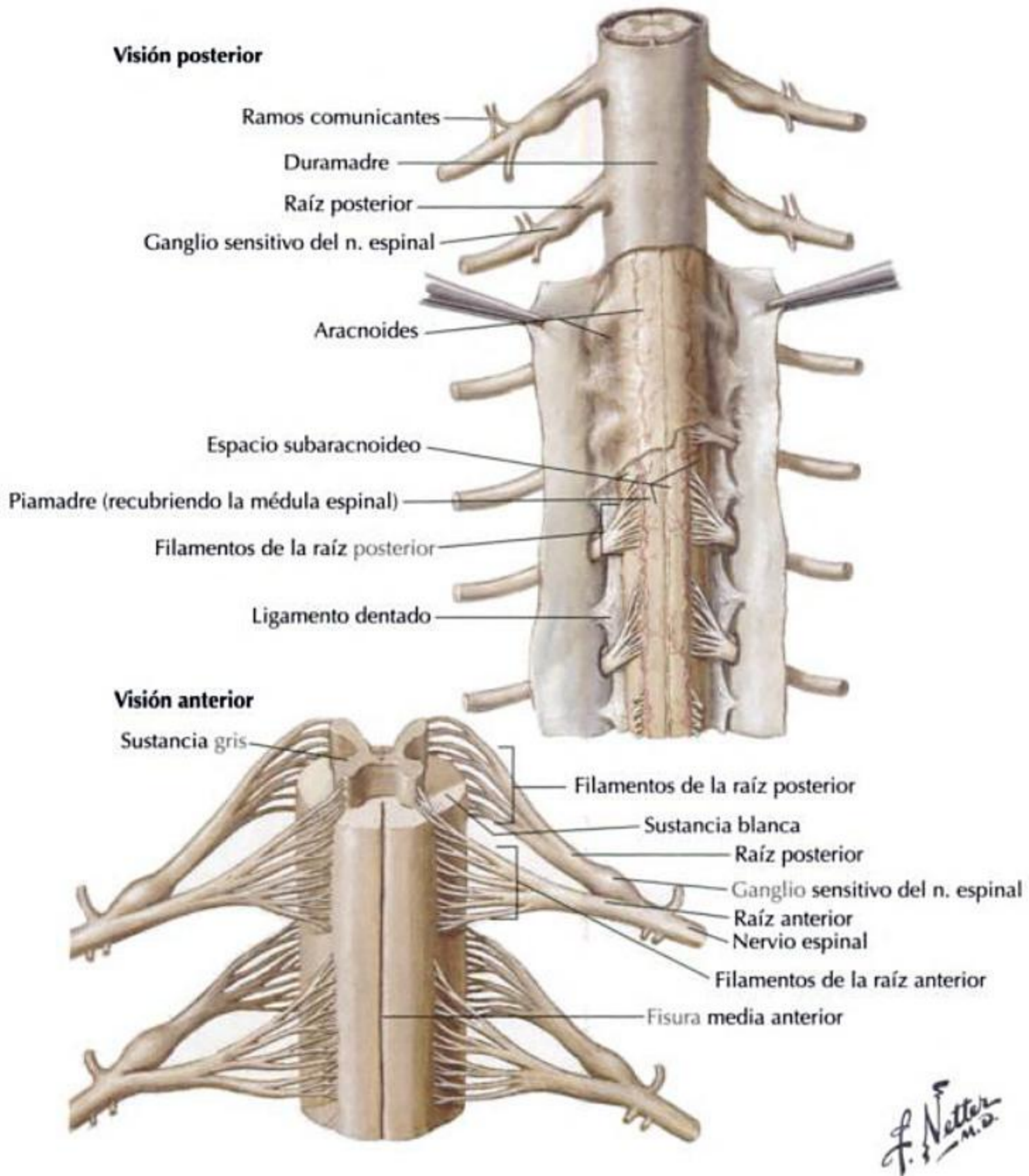
Posee 5 niveles:

- Cervical: 8 nervios espinales.
- Torácico: 12 nervios espinales.
- Lumbar: 5 nervios espinales.
- Sacro: 5 nervios espinales.
- Coccígeo: 1 nervio espinal.

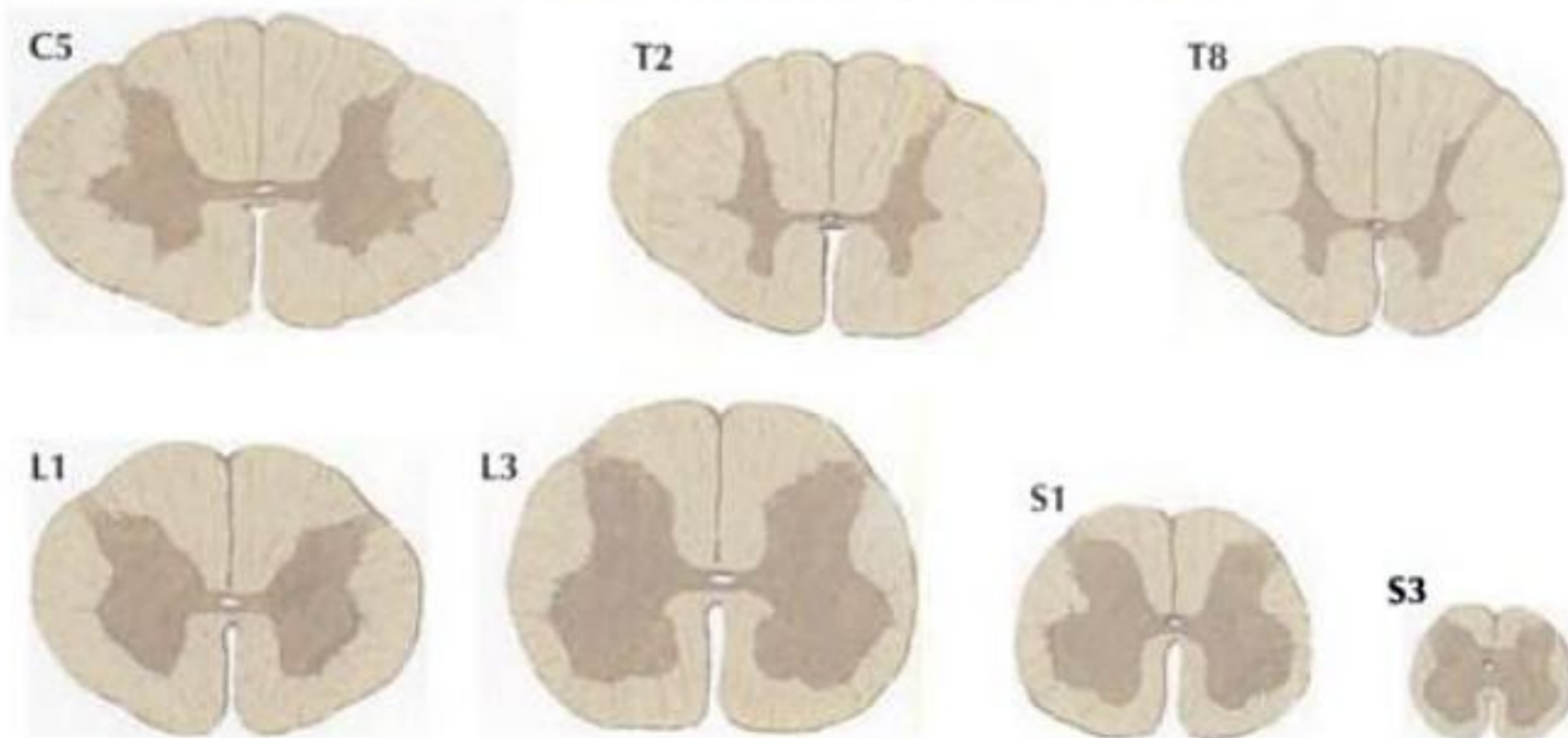


*F. Netter
M.D.*

MÉDULA ESPINAL CONTINUACIÓN



Secciones a través de la médula espinal a varios niveles



INFORMACIÓN GENERAL

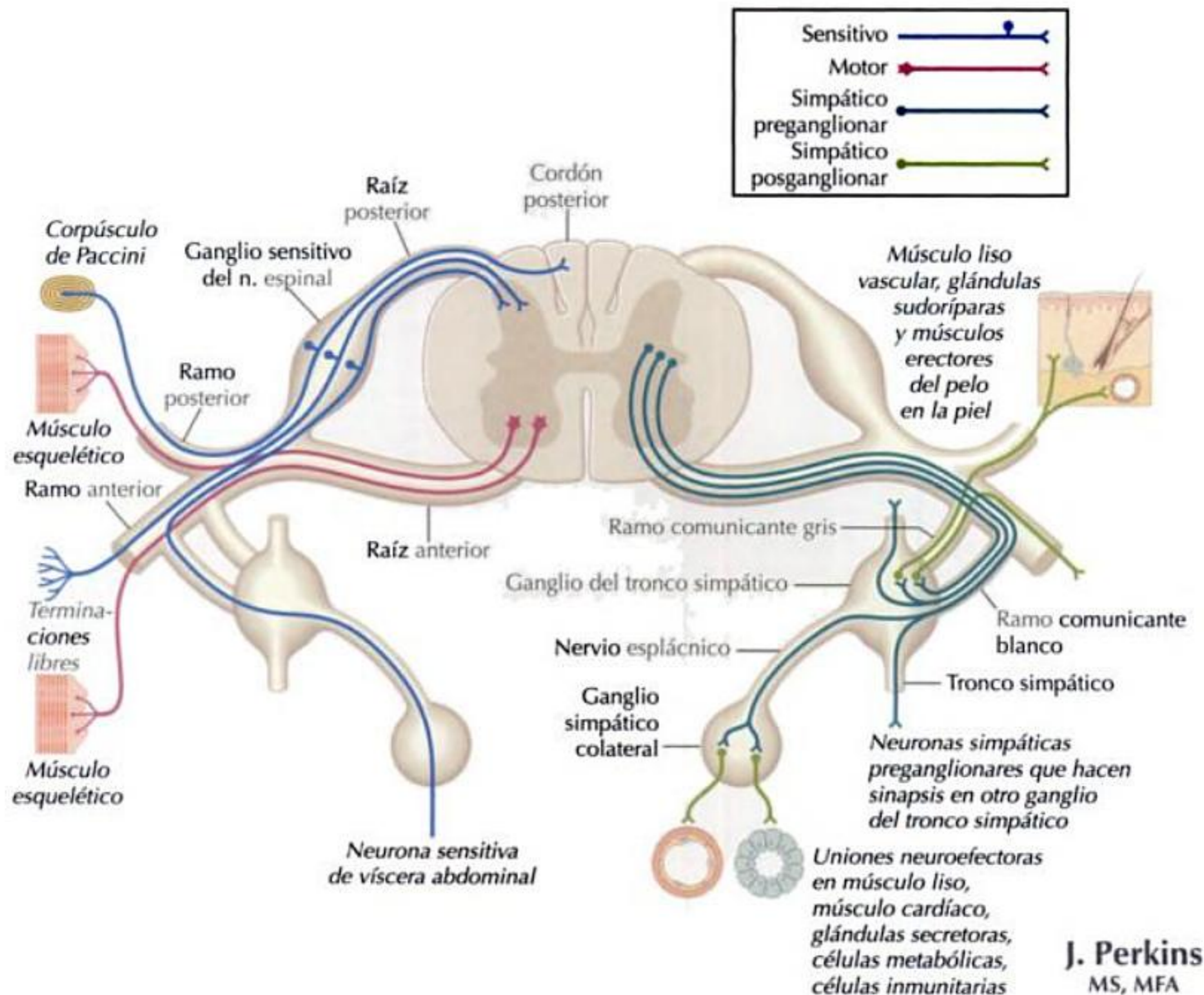
El *sistema nervioso periférico* es aquella porción del sistema nervioso localizada externamente al sistema nervioso central.

Consta de:

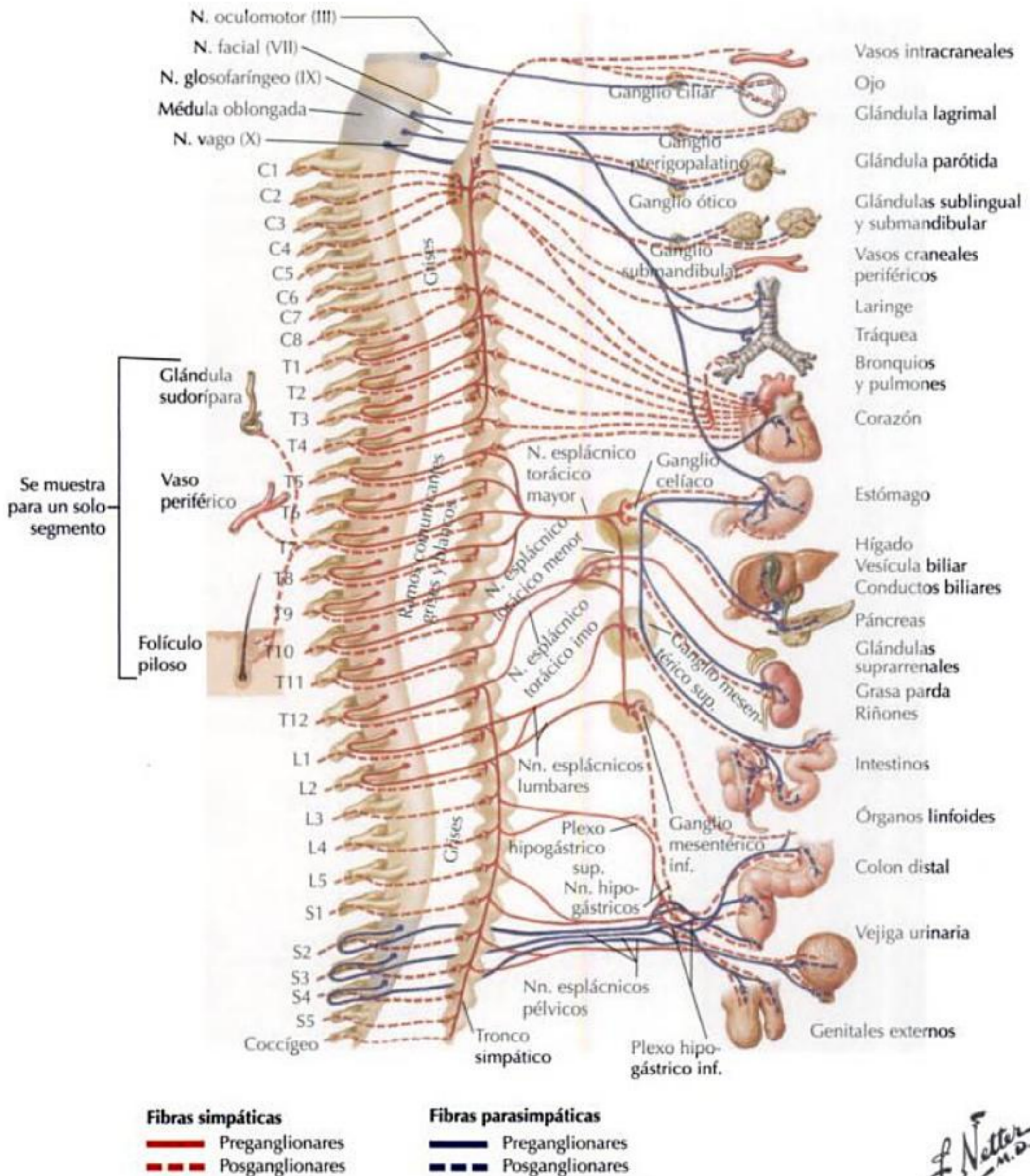
- Nervios craneales: 12 pares.
- Nervios espinales: 31 pares.

Puede subdividirse en:

- Sistema nervioso somático: sistema voluntario asociado con fibras aferentes (sensitivas) y eferentes (motoras).
- Sistema nervioso autónomo: sistema involuntario asociado con la homeostasis corporal.



NERVIOS ESPINALES Y NERVIOS CRANEALES



3 Nervios craneales

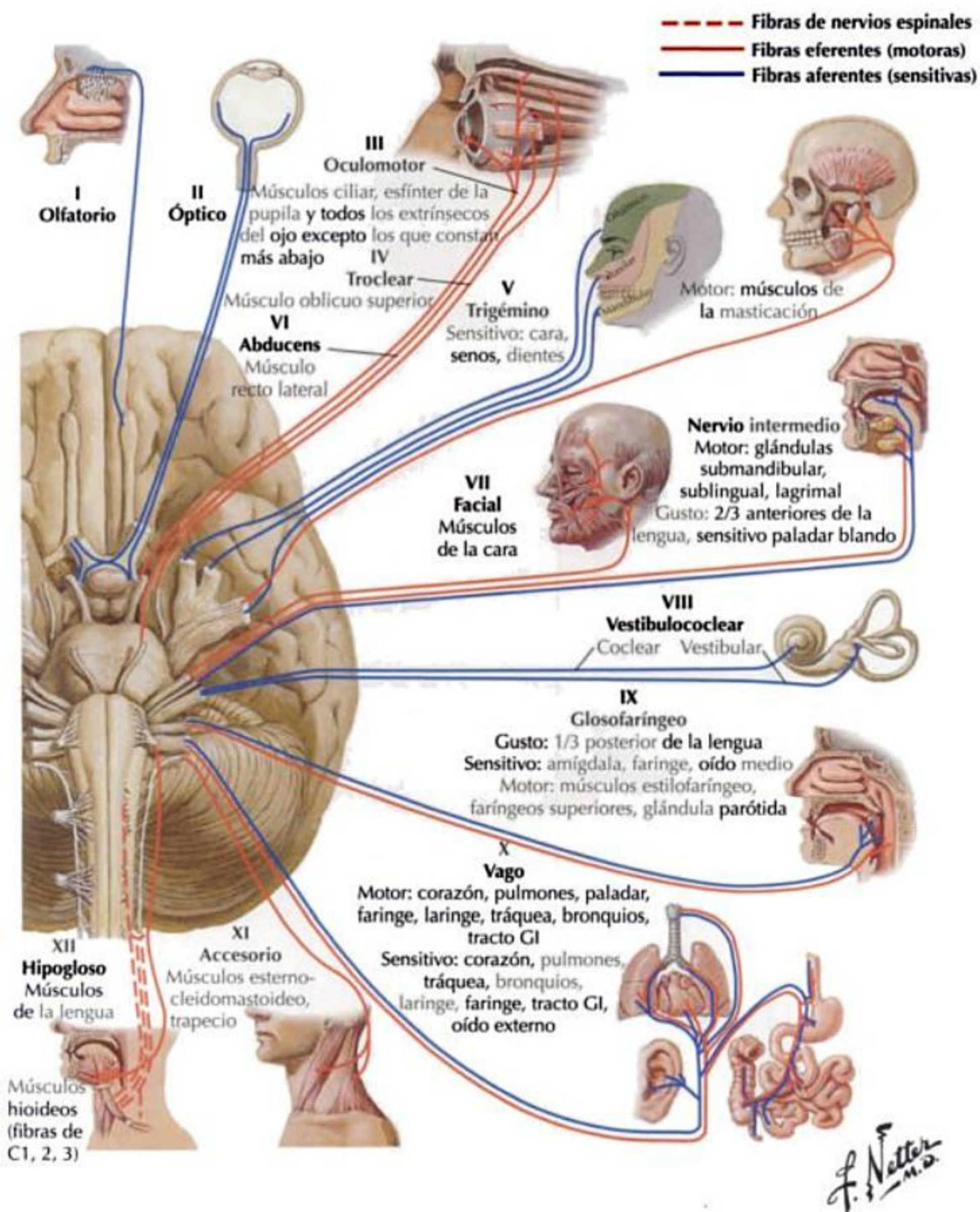
INFORMACIÓN GENERAL

Los *nervios craneales* o *nervios encefálicos* son los nervios periféricos que salen del cerebro o el tronco del encéfalo.

Los nervios craneales habitualmente se subdividen en 12 pares:

- | | |
|------------------------|-------------------------------|
| I: nervio olfatorio | VII: nervio facial |
| II: nervio óptico | VIII: nervio vestibulococlear |
| III: nervio oculomotor | IX: nervio glossofaríngeo |
| IV: nervio troclear | X: nervio vago |
| V: nervio trigémino | XI: nervio accesorio |
| VI: nervio abducens | XII: nervio hipogloso |

Debido al alto grado de diferenciación del encéfalo humano, los nervios craneales son más complejos estructural y funcionalmente que los nervios espinales.



Nervios craneales

COLUMNAS FUNCIONALES

Se reconocen 7 componentes funcionales (o columnas funcionales) de los nervios craneales.

- El concepto de *columnas funcionales* proviene del estudio de los nervios espinales: las funciones asociadas con diferentes vías neurológicas, a lo largo de la médula espinal, se asignan a las correspondientes «columnas».

Un determinado nervio craneal puede tener de 1 a 5 columnas funcionales.

Las columnas funcionales se clasifican en *generales* o *especiales*:

- Generales: estas columnas funcionales tienen las mismas funciones que las de los nervios espinales.
- Especiales: estas columnas funcionales son sólo específicas de los nervios craneales.

Las columnas funcionales generales y especiales se subdividen en 2 categorías adicionales:

- *Aferentes* (sensitivas) y *eferentes* (motoras).
- *Somáticas* (relacionadas con el cuerpo) y *viscerales* (relacionadas con órganos).

RESUMEN DE FUNCIONES

ASG Exteroceptores y propioceptores (p. ej., para dolor y temperatura, o en el interior de tendones y articulaciones).

Igual que en los nervios espinales.

ASE Sentidos especiales en ojo y oído (visión, audición y equilibrio).

AVG Sensibilidad visceral (intestino).
Igual que en los nervios espinales.

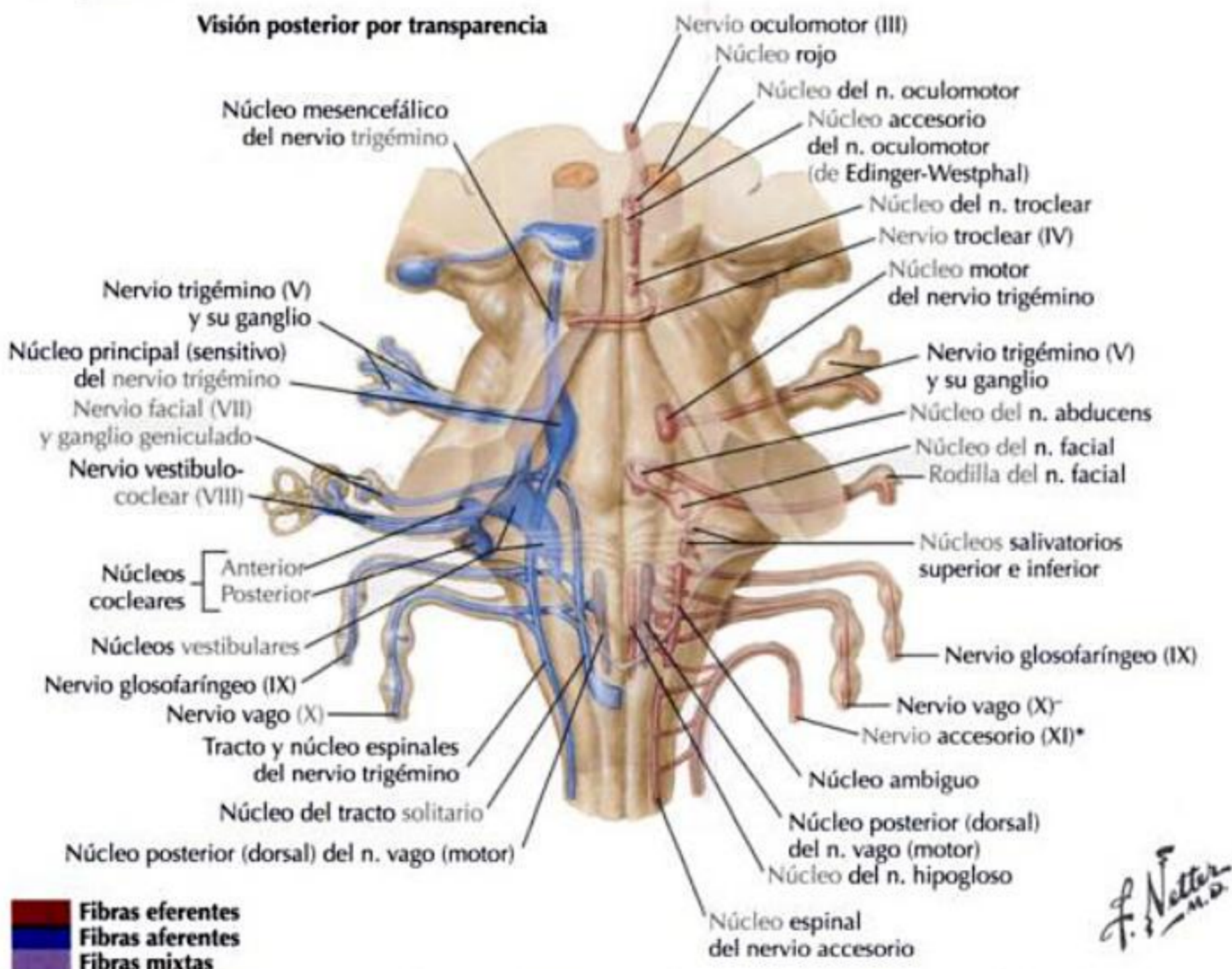
AVE Olfato y gusto.

EVG Sistema nervioso autónomo.
Igual que en los nervios espinales.

ESG Músculos del cuerpo (somáticos).
Igual que en los nervios espinales.

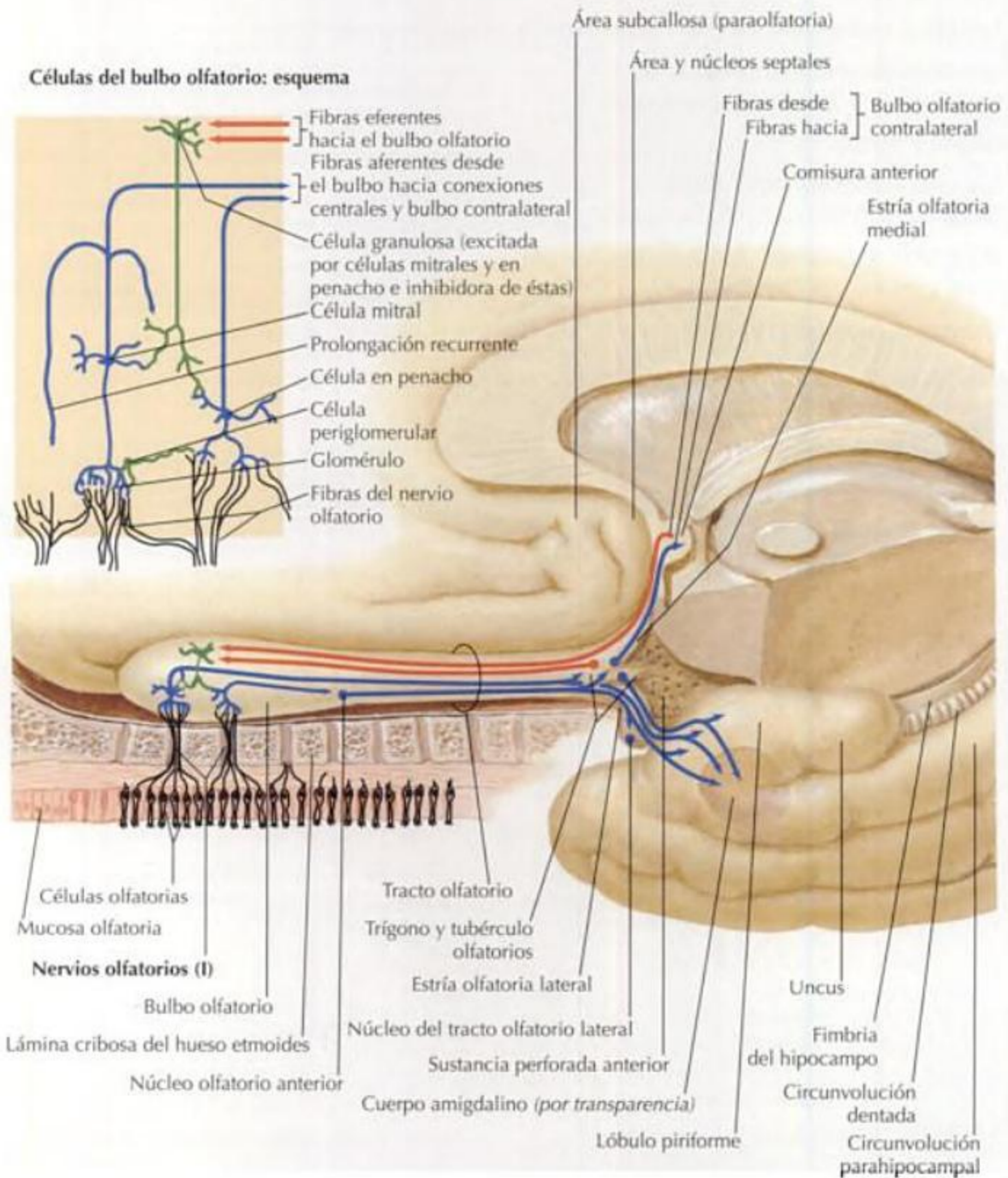
EVE Músculos de los arcos faríngeos (branquiales) (homólogos a ESG).

**Dentro de cada designación: A o E, aferente o eferente; S o V, somático o visceral; G o E, general o especial.*



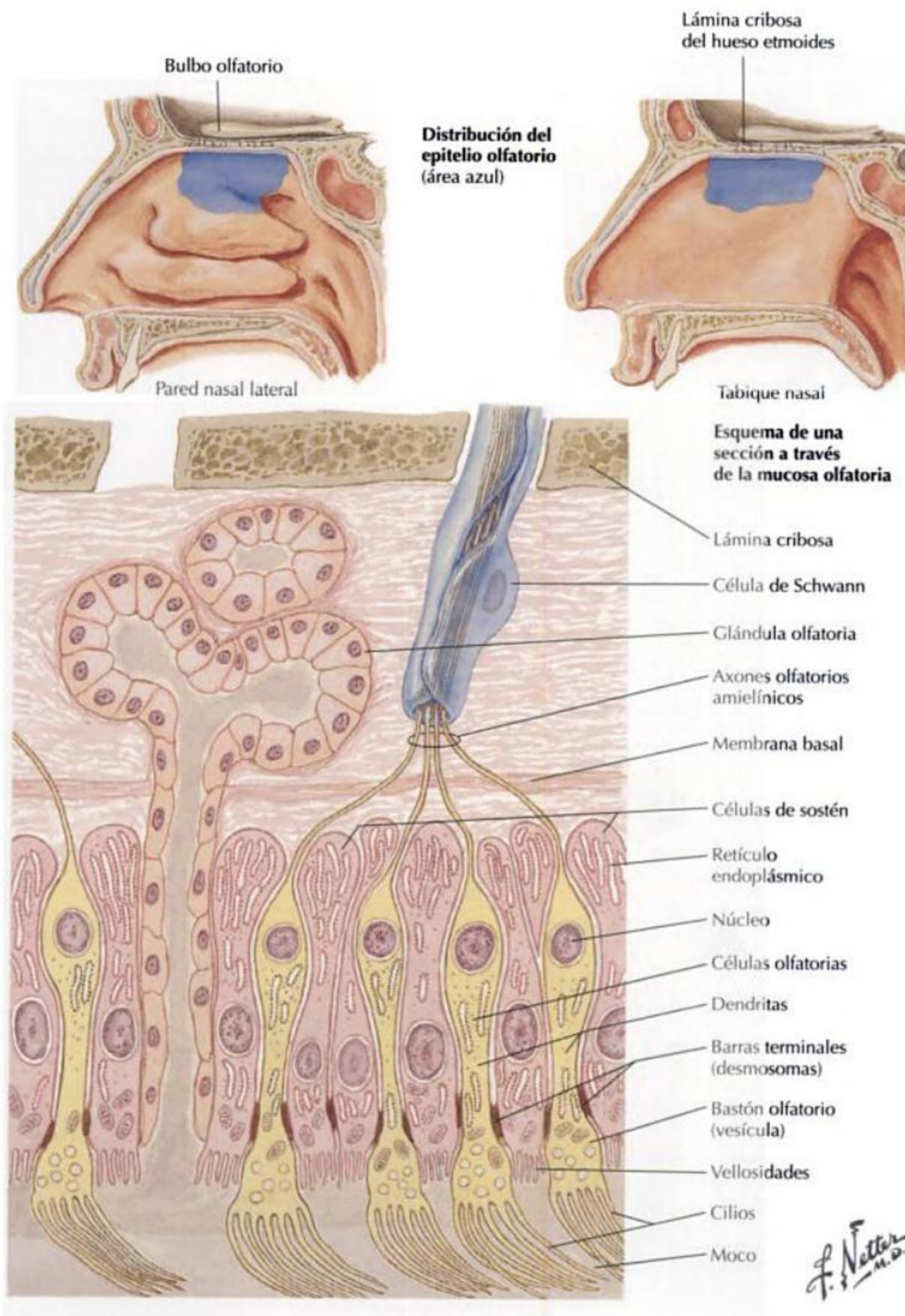
NERVIO CRANEAL I: NERVIO OLFATORIO

Columna funcional	Origen de las fibras	Terminación de las fibras	Resumen	Comentario
AVE	<p>Las fibras se originan en las células neurosensoriales del epitelio olfatorio</p> <p>Las fibras primarias discurren a través de la lámina cribosa para hacer sinapsis en las fibras secundarias dentro del bulbo olfatorio</p> <p>Estas fibras se continúan posteriormente como tracto olfatorio que conduce las fibras a las áreas olfatorias</p>	<p>Las fibras secundarias continúan hasta hacer sinapsis en las áreas olfatorias:</p> <ul style="list-style-type: none"> • Área olfatoria lateral • Núcleo olfatorio anterior • Área olfatoria intermedia • Área olfatoria medial 	Las fibras AVE son responsables del sentido del olfato	Los tumores del lóbulo olfatorio pueden afectar al sistema olfativo



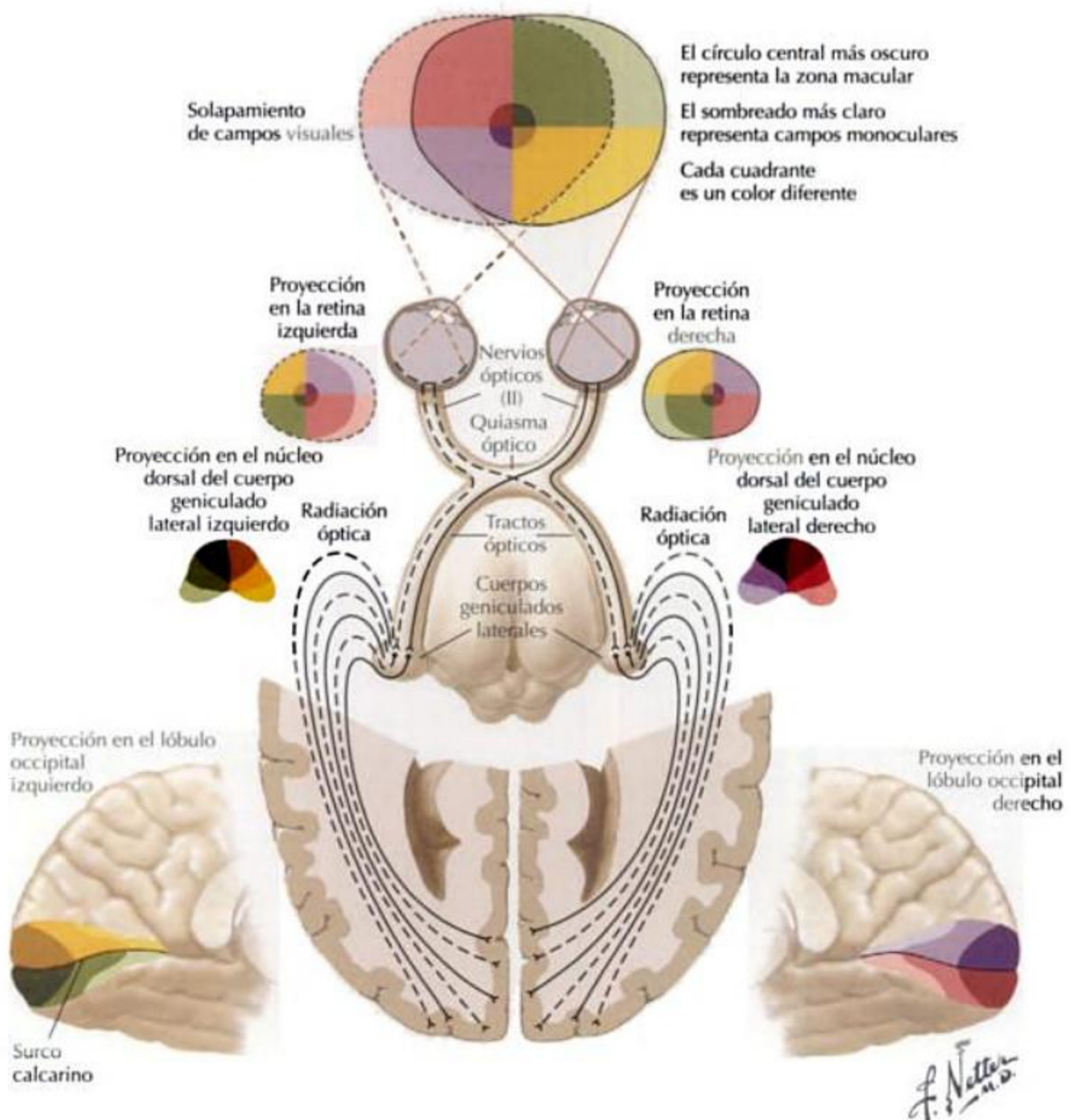
F. Netter M.D.

NERVIO CRANEAL I: NERVIO OLFATORIO CONTINUACIÓN



NERVIO CRANEAL II: NERVIO ÓPTICO

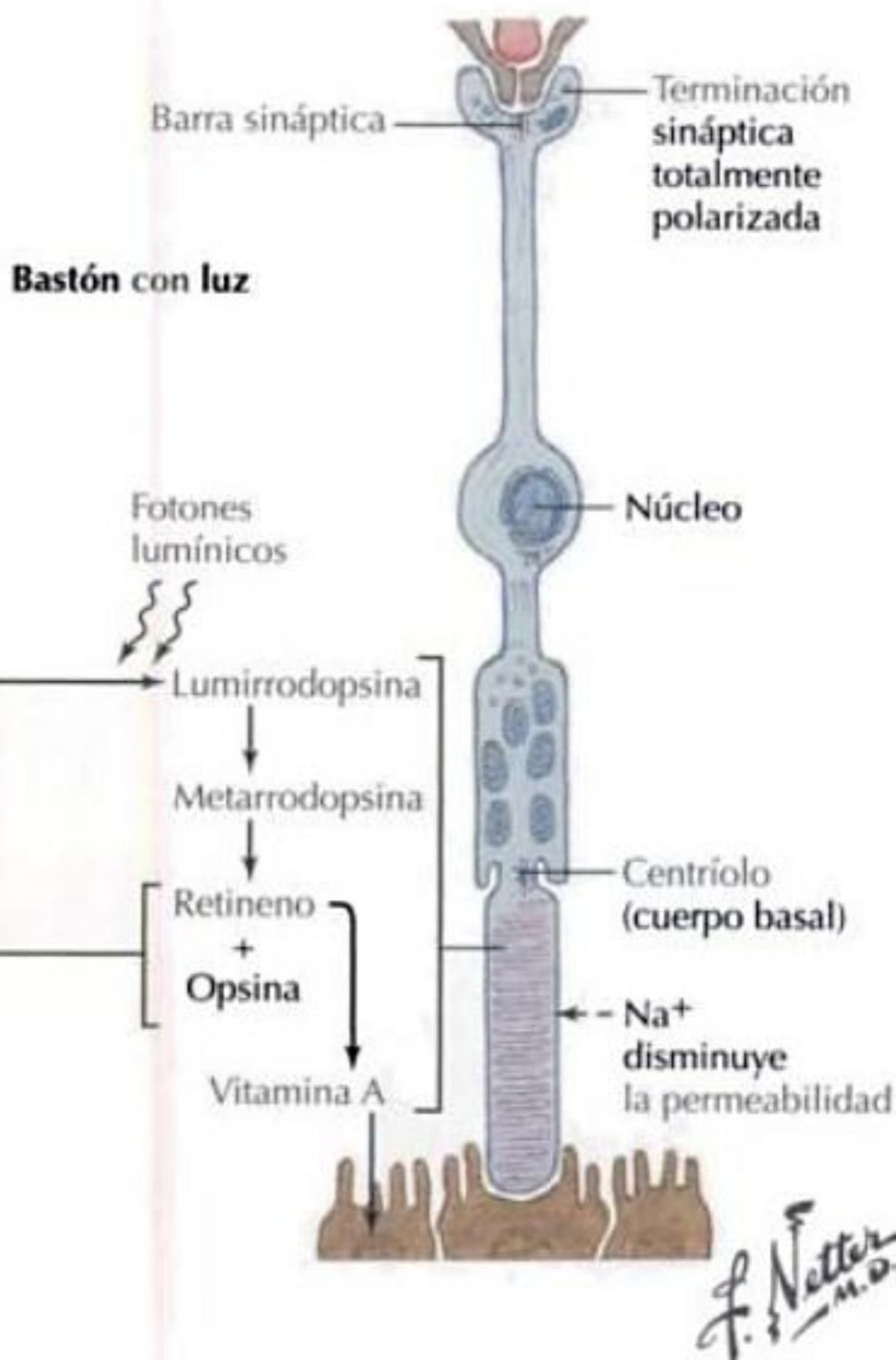
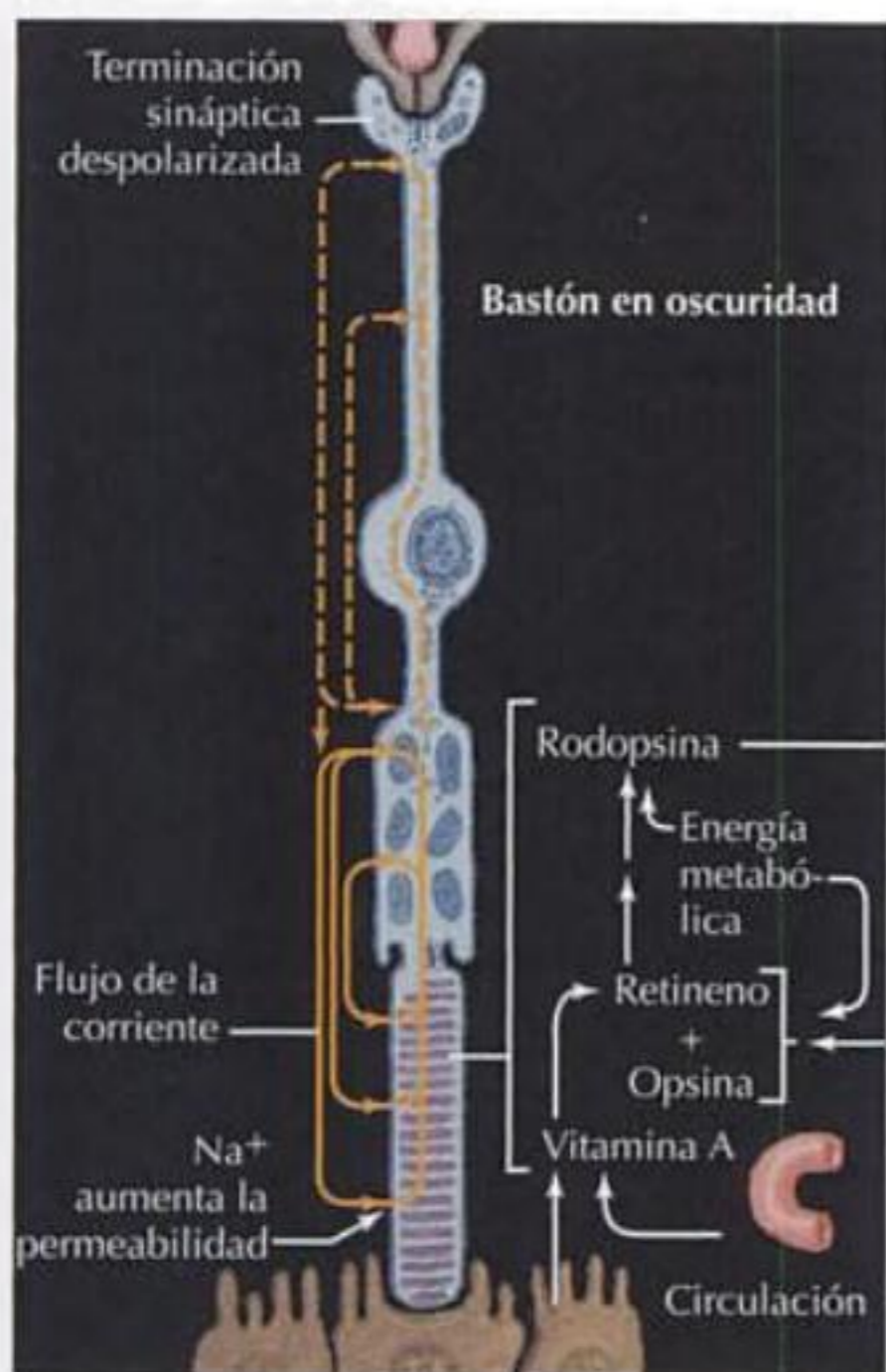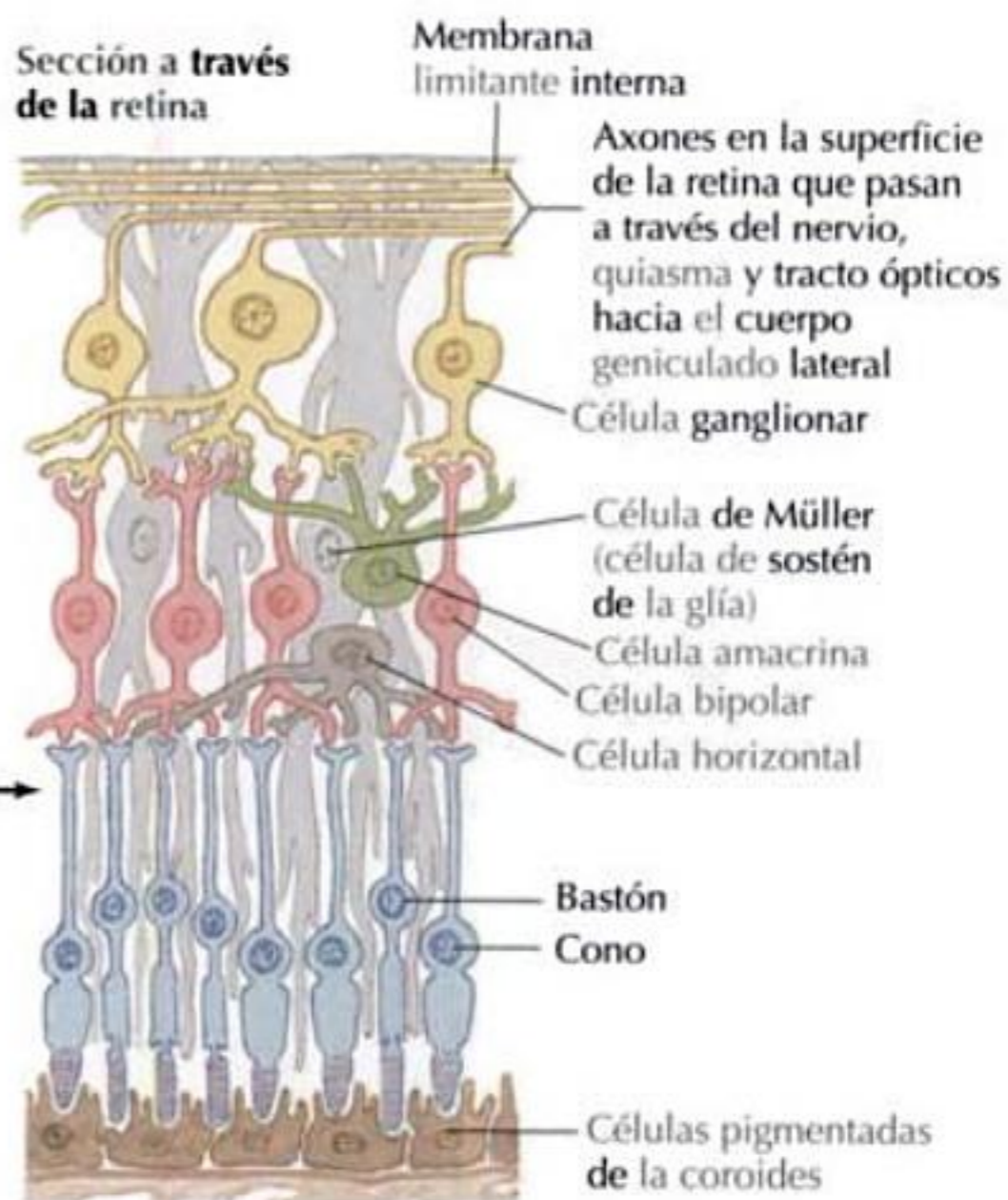
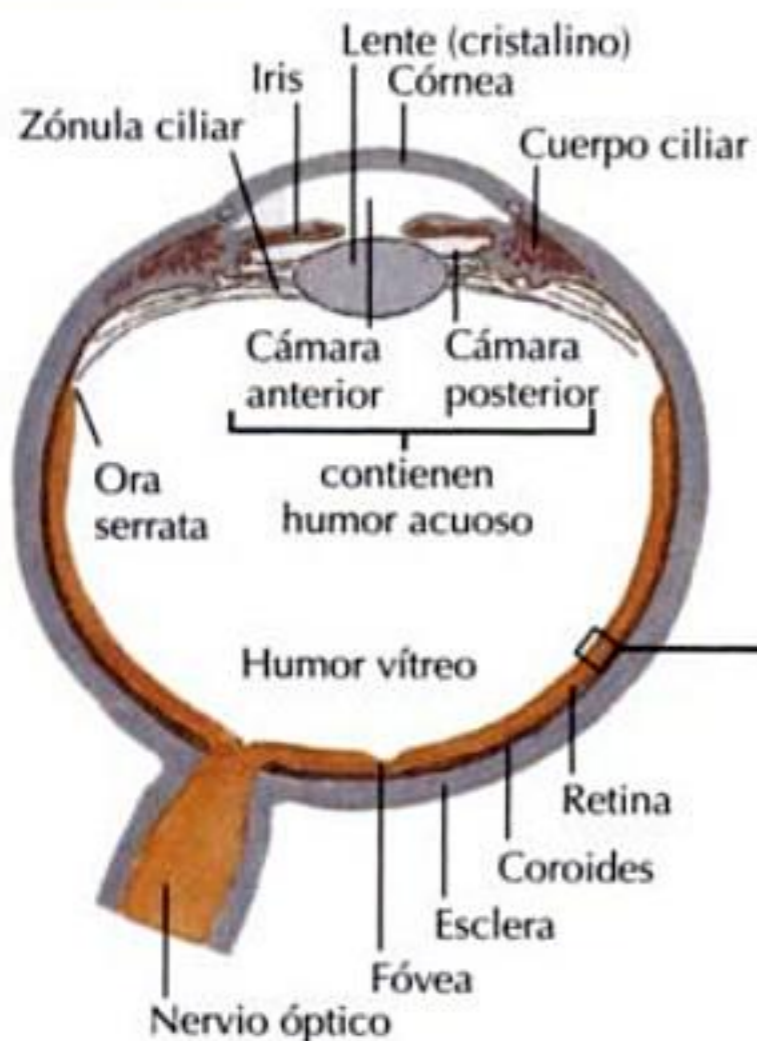
Columna funcional	Origen de las fibras	Terminación de las fibras	Resumen	Comentario
ASE	Se inician en la retina con los receptores de conos y bastones que hacen sinapsis con células bipolares que a su vez hacen sinapsis con células ganglionares	Los axones ganglionares forman el nervio óptico cruzándose de forma incompleta en el quiasma óptico, donde: <ul style="list-style-type: none"> Las fibras de la retina nasal se decusan hacia el lado opuesto Las fibras de la retina temporal se mantienen en el lado homolateral Éstas forman un tracto óptico que termina en el núcleo dorsal del cuerpo geniculado lateral Desde el núcleo dorsal del cuerpo geniculado lateral las fibras discurren hasta hacer sinapsis en el lóbulo occipital	Las fibras ASE son responsables de la visión	Las lesiones del nervio óptico provocan ceguera Las lesiones del quiasma óptico provocan hemianopsia bitemporal Las lesiones del tracto óptico provocan hemianopsia homónima



Nervios craneales

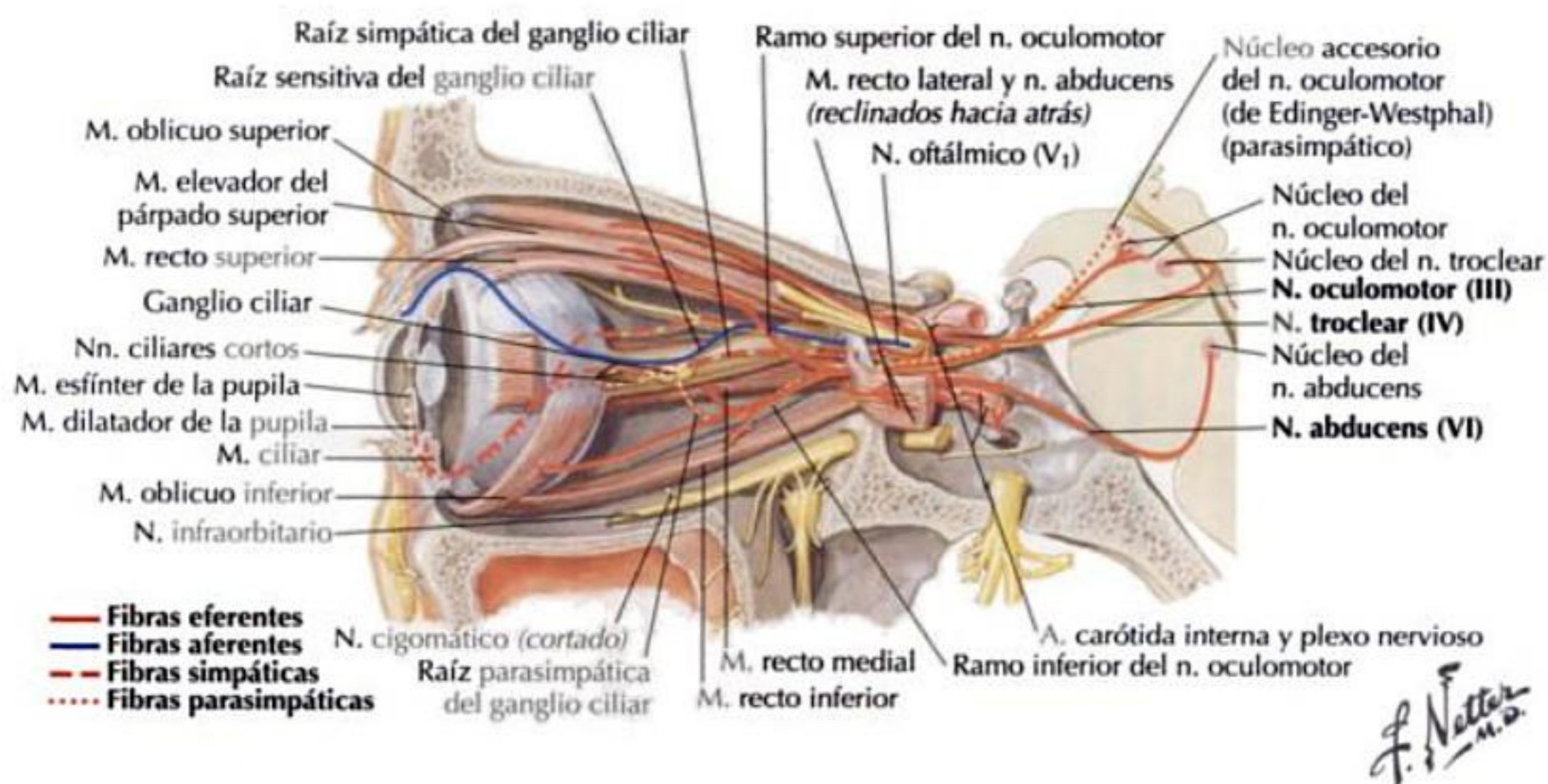
NERVIO CRANEAL II: NERVIO ÓPTICO CONTINUACIÓN

Globo ocular

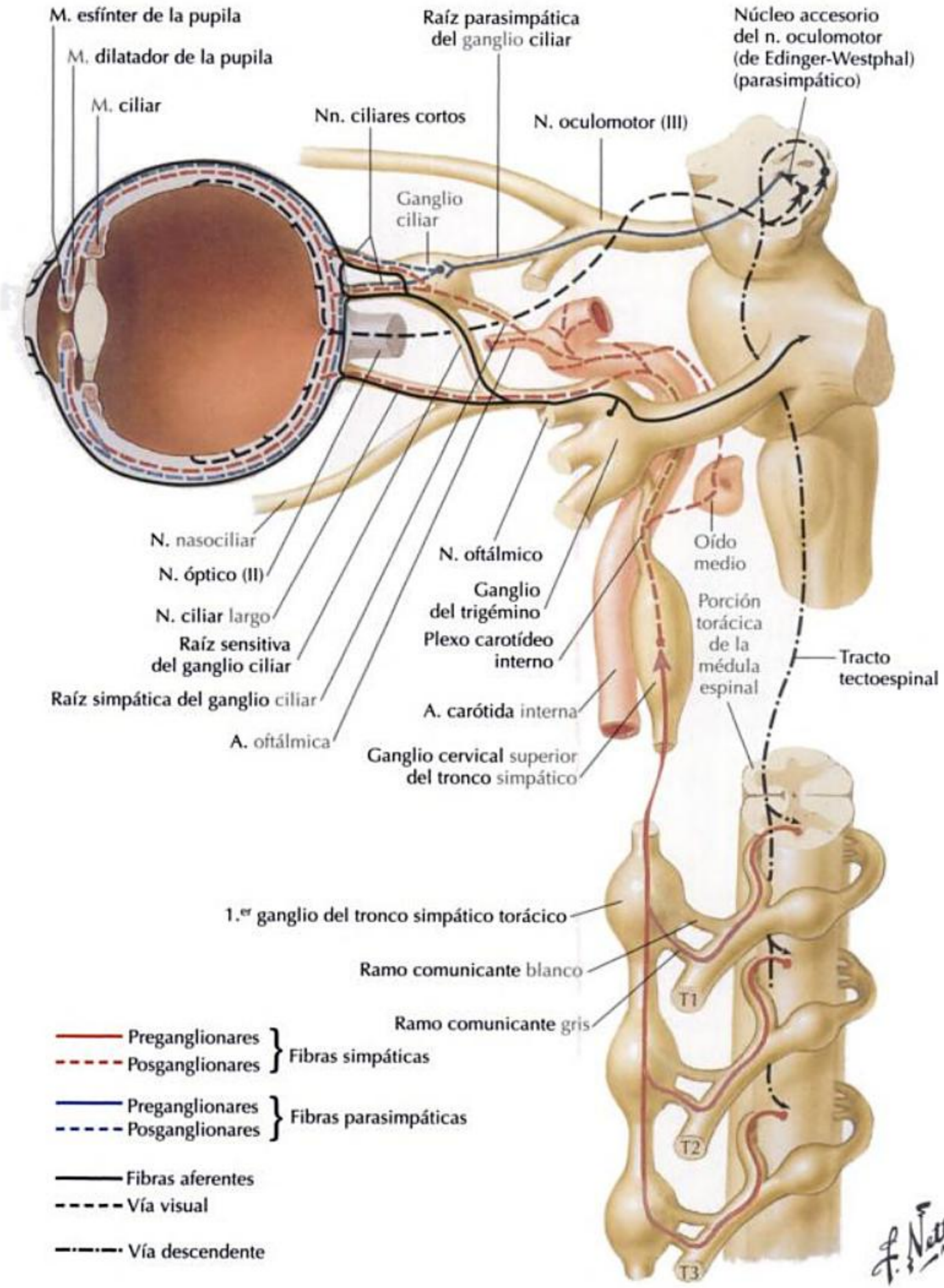


NERVIOS CRANEALES III, IV Y VI: NERVIOS OCULOMOTOR, TROCLEAR Y ABDUCENS

NERVIO OCULOMOTOR				
Columna funcional	Origen de las fibras	Terminación de las fibras	Resumen	Comentario
ESG	Se inician en el núcleo del n. oculomotor	Inervan los mm. recto superior, recto inferior, recto medial, oblicuo inferior y elevador del párpado superior	Las fibras ESG son responsables de la inervación de la mayoría de los músculos extrínsecos del ojo	Las lesiones del nervio oculomotor provocan diplopía, estrabismo lateral, ptosis y midriasis
EVG	Las fibras parasimpáticas preganglionares se inician en el núcleo accesorio del n. oculomotor (de Edinger-Westphal)	Inervan los mm. esfínter de la pupila y ciliar	Las fibras EVG son responsables de proporcionar la inervación parasimpática para los músculos intrínsecos del ojo	Las fibras EVG utilizan 1 ganglio: <ul style="list-style-type: none"> • Ciliar
NERVIO TROCLEAR				
Columna funcional	Origen de las fibras	Terminación de las fibras	Resumen	Comentario
ESG	Se inician en el núcleo del n. troclear	Inervan el m. oblicuo superior	Las fibras ESG son responsables de la inervación de un músculo extrínseco del ojo: el oblicuo superior	El nervio troclear emerge dorsalmente al tronco del encéfalo. Las lesiones del n. troclear provocan diplopía. En las lesiones del n. troclear, el ojo está aducido y elevado
NERVIO ABDUCENS				
Columna funcional	Origen de las fibras	Terminación de las fibras	Resumen	Comentario
ESE	Se inicia en el núcleo del n. abducens	Inervan el m. recto lateral	Las fibras ESE son responsables de la inervación de un músculo extrínseco del ojo: el recto lateral	Las lesiones del nervio abducens provocan diplopía y estrabismo medial

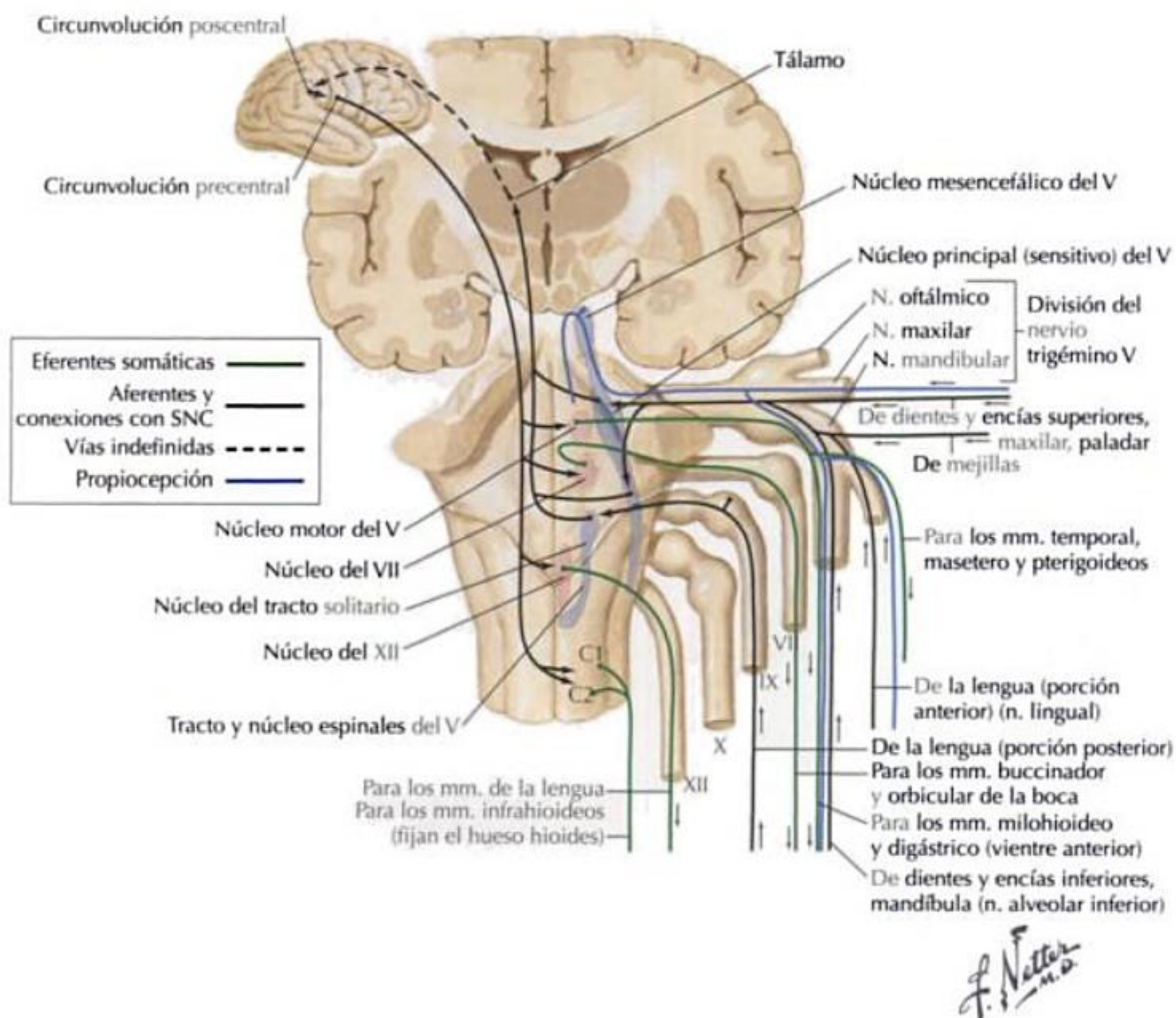


NERVIOS CRANEALES III, IV Y VI: NERVIOS OCULOMOTOR, TROCLEAR Y ABDUCENS CONTINUACIÓN

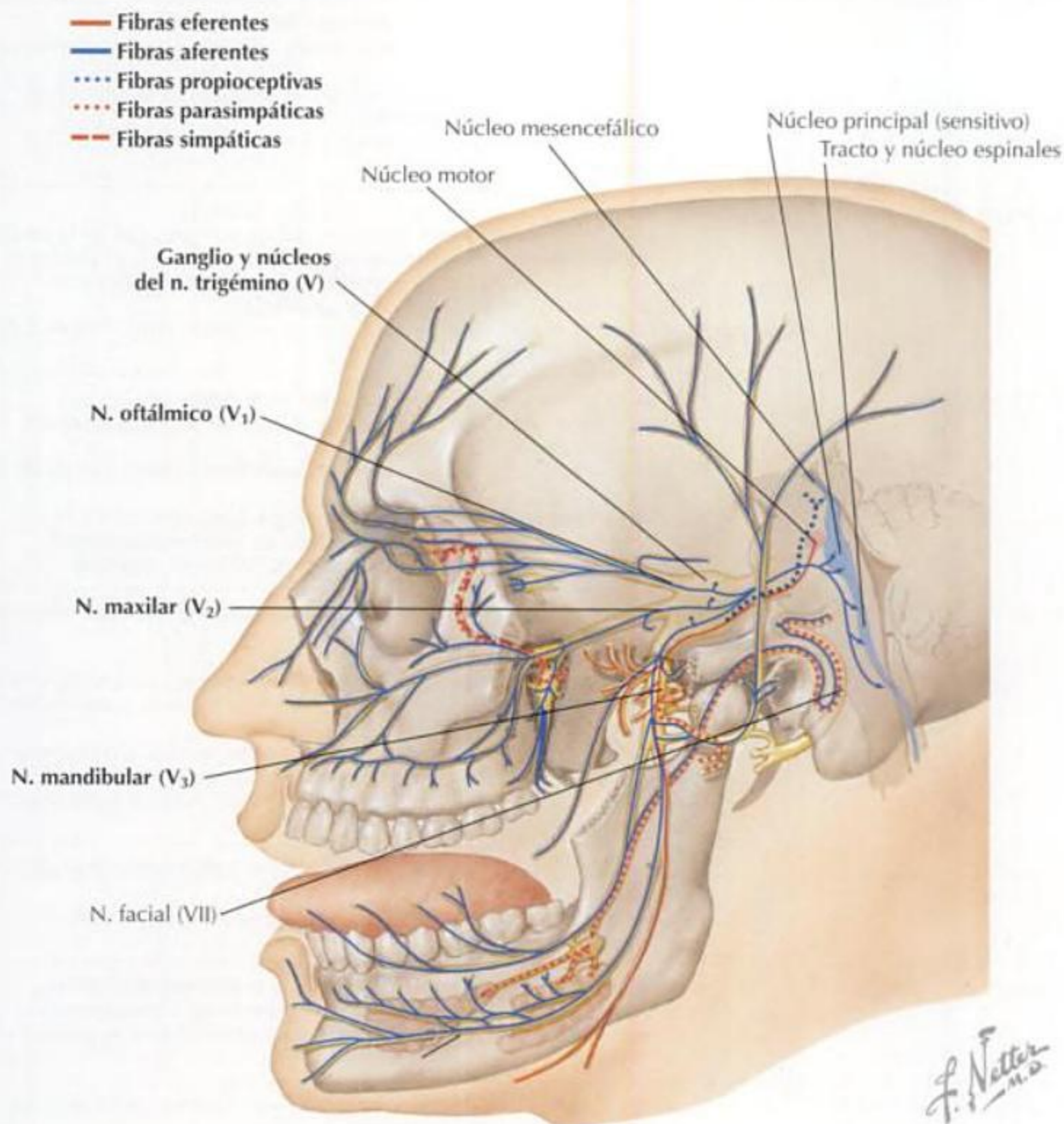


NERVIO CRANEAL V: NERVIO TRIGÉMINO

Columna funcional	Origen de las fibras	Terminación de las fibras	Resumen	Comentario
ASG	Las fibras aferentes se inician en diferentes receptores (nociceptores, mecanoreceptores, propioceptores) de la piel y tejidos profundos de la cabeza	Las fibras que conducen sensibilidad dolorosa, térmica y táctil terminan en el núcleo espinal del V Las fibras que conducen sensibilidad táctil discriminativa terminan en el núcleo principal del V Las fibras propioceptivas tienen sus cuerpos celulares en el núcleo mesencefálico del V	Las fibras ASG son responsables de proporcionar inervación sensitiva a la mayor parte de la cabeza Las fibras ASG utilizan el lemnisco trigeminal para conducir sus impulsos sensitivos a un estado de conciencia	Proporciona inervación sensitiva a través de 3 nervios o ramos principales: <ul style="list-style-type: none"> • Oftálmico • Maxilar • Mandibular Los cuerpos neuronales de las fibras primarias se localizan en el ganglio del trigémino
EVE	Se inician en el núcleo motor del nervio trigémino	Inervan a los músculos de la masticación: <ul style="list-style-type: none"> • Masetero • Temporal • Pterigoideo medial • Pterigoideo lateral También inerva: <ul style="list-style-type: none"> • Milohioideo • Vientre anterior del digástrico • Tensor del tímpano • Tensor del velo del paladar 	Las fibras EVE son responsables de la inervación de los músculos del 1.º arco faríngeo	



NERVIO CRANEAL V: NERVIO TRIGÉMINO CONTINUACIÓN



NERVIO OFTÁLMICO DEL NERVIO TRIGÉMINO

El nervio oftálmico (V_1), un ramo del n. trigémino, tiene función sensitiva
 Se origina del nervio principal en la fosa craneal media
 Pasa anteriormente en la pared lateral del seno cavernoso inmediatamente inferior a los nn. oculomotor y troclear, pero superior al nervio maxilar del n. trigémino
 Inmediatamente antes de entrar en la órbita, a través de la fisura orbitaria superior, se divide en 3 ramos principales:

- Lagrimal
- Frontal
- Nasociliar

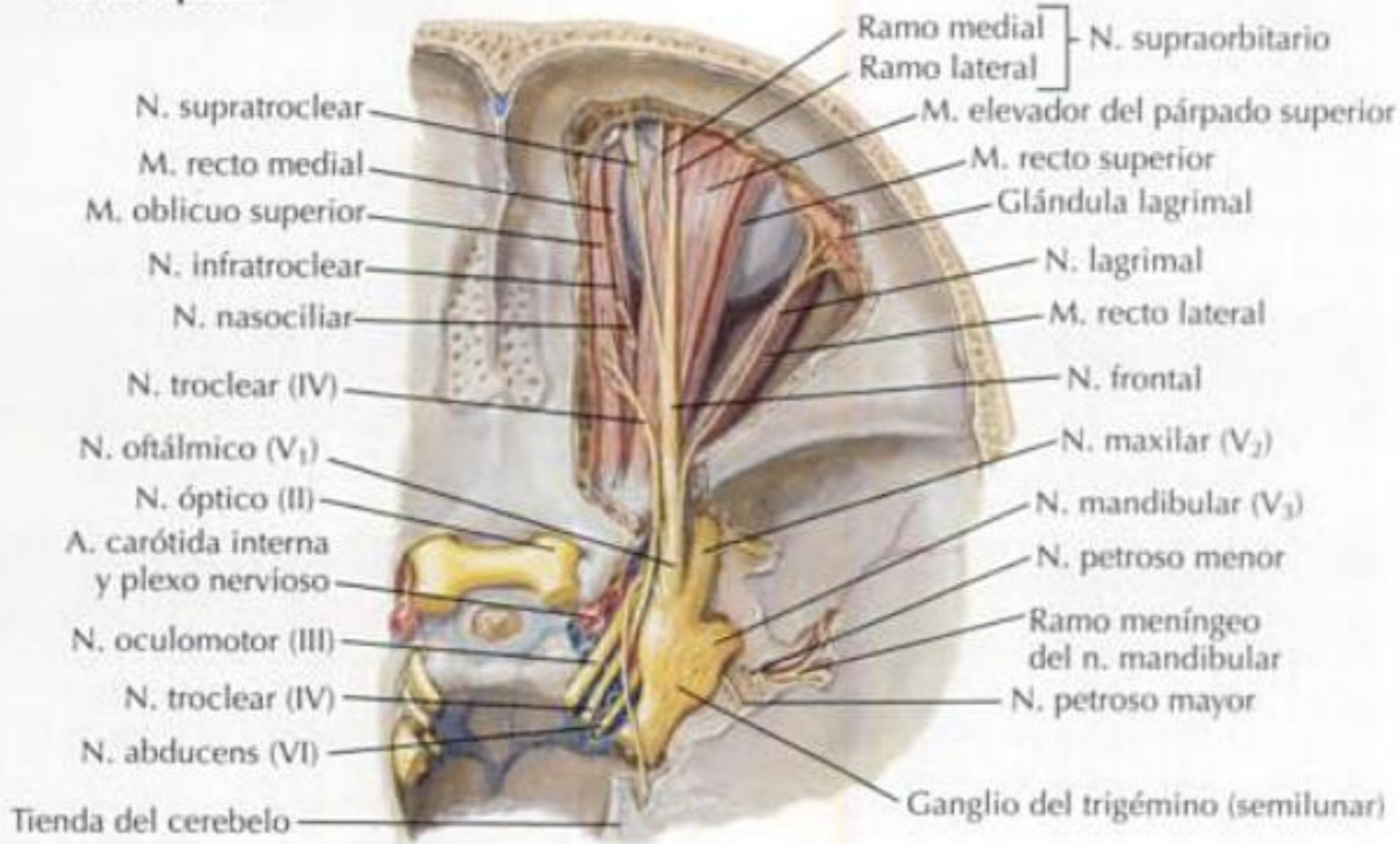
Nervio	Origen	Recorrido
Lagrimal	1 de los 3 ramos principales del nervio oftálmico del n. trigémino	El ramo más pequeño del nervio oftálmico del n. trigémino Pasa anteriormente para entrar en la órbita a través de la fisura orbitaria superior En la órbita discurre sobre el borde superior del recto lateral con la a. lagrimal Después de alcanzar la glándula lagrimal, se comunica con el ramo cigomático del nervio maxilar del n. trigémino para recibir fibras nerviosas autónomas Entra en la glándula lagrimal y la inerva y a la conjuntiva antes de atravesar el tabique orbitario para inervar la piel del párpado superior

NERVIO CRANEAL V: NERVIO TRIGÉMINO *CONTINUACIÓN*

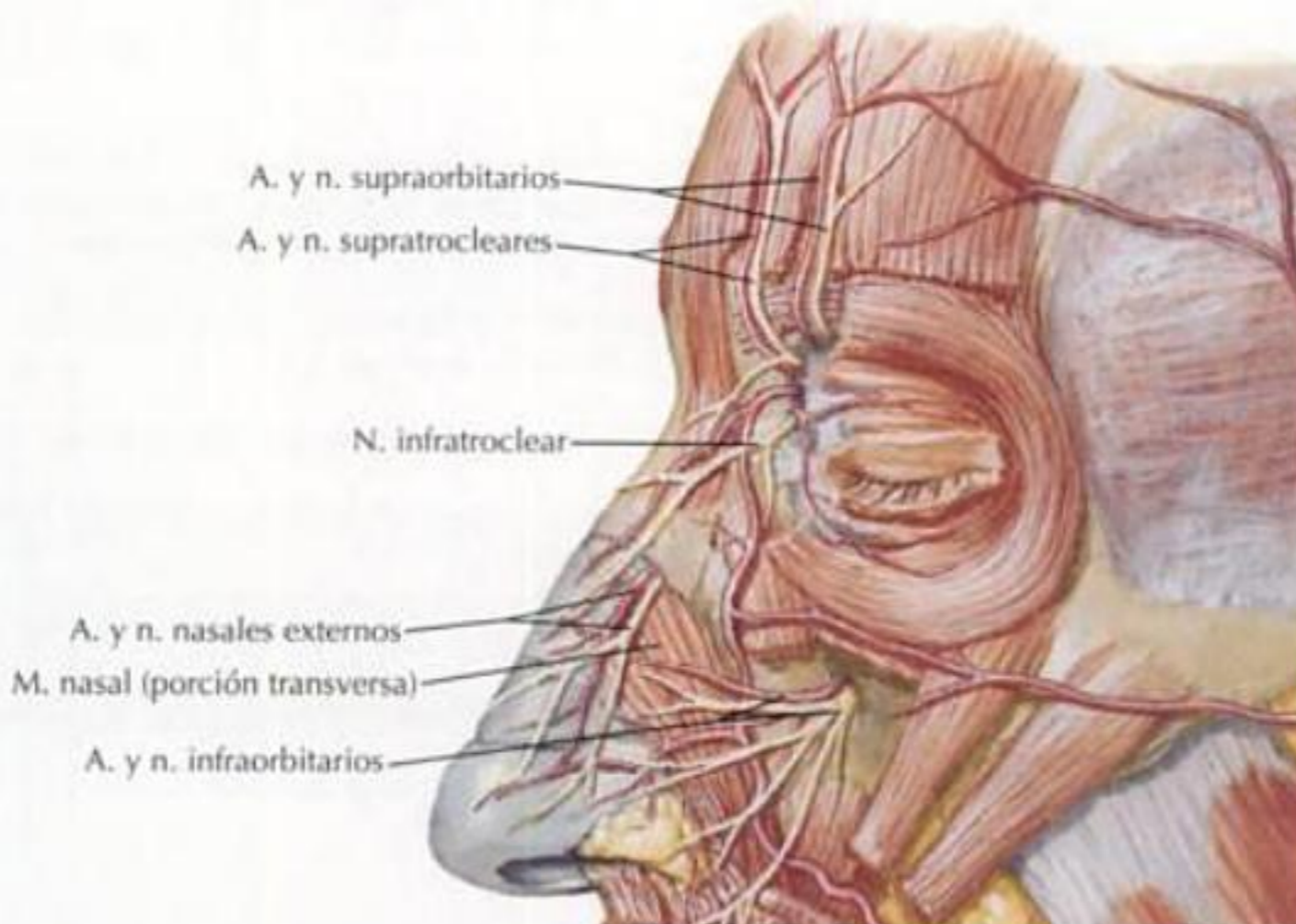
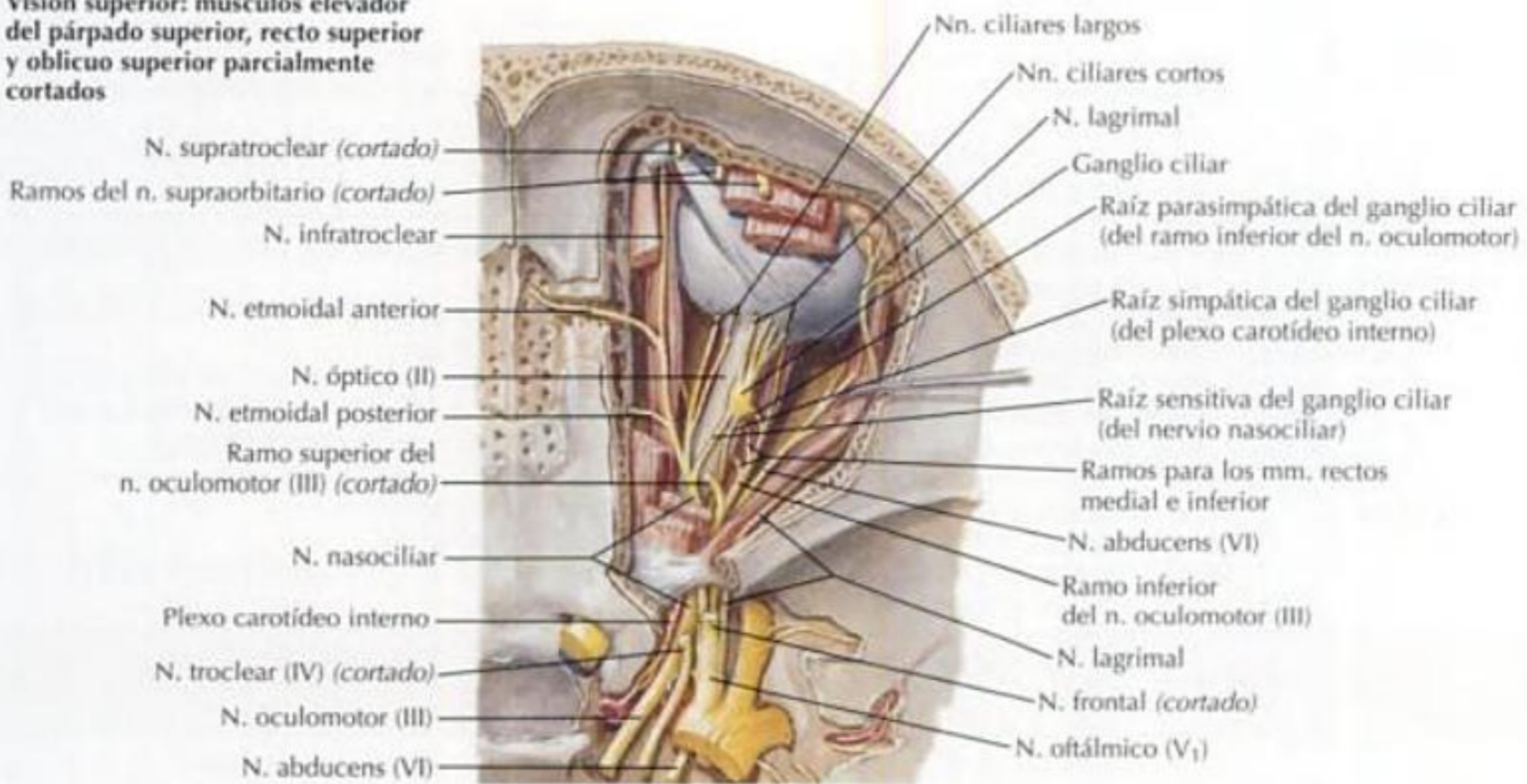
Nervio	Origen	Recorrido
Frontal		El ramo más grande del nervio oftálmico del n. trigémino Pasa anteriormente para entrar en la órbita a través de la fisura orbitaria superior En la órbita discurre anteriormente entre el periostio de la órbita y el m. elevador del párpado superior Hacia la mitad del recorrido, se divide en 2 ramos terminales, los nn. suprorbitario y supratroclear
Supraorbitario	N. frontal	1 de los 2 ramos terminales del n. frontal en la órbita Pasa entre el m. elevador del párpado superior y el periostio de la órbita Se continúa anteriormente hacia el agujero (escotadura) supraorbitario En el borde supraorbitario, da inervación al seno frontal y asciende superiormente a lo largo del cuero cabelludo Se divide en ramos medial y lateral, que se extienden hacia el vértice del cuero cabelludo
Supratroclear		1 de los 2 ramos terminales del n. frontal en la órbita Una vez que se une a la a. supratroclear dentro de la órbita, continúa anteriormente hacia la tróclea En la región troclear, a menudo inerva al seno frontal antes de salir de la órbita Asciende a lo largo del cuero cabelludo, al principio profundo a la musculatura de la región, antes de atravesar estos músculos para proporcionar inervación cutánea a lo largo del cuero cabelludo
Nasociliar	1 de los 3 ramos principales del nervio oftálmico del n. trigémino	Pasa anteriormente para entrar en la órbita a través de la fisura orbitaria superior Entra en la órbita lateral al n. óptico Discurre, cruzando al n. óptico, anterior y medialmente, para situarse entre los mm. recto medial y oblicuo superior a lo largo de la pared medial de la órbita A todo lo largo de su recorrido, da origen a otros nervios, que incluyen la raíz sensitiva del ganglio ciliar y los nn. ciliares largos y etmoidal posterior, hasta que termina en los nn. etmoidal anterior e infratroclear cerca del agujero etmoidal anterior
Raíz sensitiva del ganglio ciliar	N. nasociliar	Discurre anteriormente en el lado lateral del n. óptico para entrar en el ganglio ciliar Transporta fibras sensitivas generales, que se distribuyen por los nn. ciliares cortos
Ciliar corto	Ganglio ciliar	Se origina del ganglio ciliar para correr hacia la cara posterior del ojo Proporciona fibras sensitivas para el ojo y contribuye a transportar las fibras parasimpáticas posganglionares para el esfínter de la pupila y el músculo ciliar
Ciliar largo	N. nasociliar	Tiene 2 a 4 ramos que discurren anteriormente para entrar en la parte posterior de la esclera ocular
Etmoidal posterior		Discurre profundo al m. oblicuo superior para pasar a través del agujero etmoidal posterior Inerva el seno esfenoidal y las celdillas etmoidales posteriores
Etmoidal anterior		Se origina en la pared medial de la órbita Entra en el agujero etmoidal anterior y discurre a través del conducto para entrar en la fosa craneal anterior Inerva las celdillas etmoidales anteriores y medias antes de entrar e inervar la cavidad nasal Termina como n. nasal externo en la cara
Nasal externo	Ramo terminal del n. etmoidal anterior	Emerge entre la apófisis lateral del cartilago del tabique nasal y el borde inferior del hueso nasal Inerva la piel del ala y vértice de la nariz, alrededor de las narinas
Nasal interno		Inerva la piel de la superficie interna del vestíbulo nasal
Infratroclear	N. nasociliar	1 de los ramos terminales del ramo nasociliar del nervio oftálmico del n. trigémino Pasa anteriormente sobre el borde superior del m. recto medial Pasa inferior a la tróclea hacia el ángulo medial del ojo Inerva la piel de los párpados y puente de la nariz, la conjuntiva y todas las estructuras lagrimales

NERVIO CRANEAL V: NERVIO TRIGÉMINO CONTINUACIÓN

Visión superior



Visión superior: músculos elevador del párpado superior, recto superior y oblicuo superior parcialmente cortados



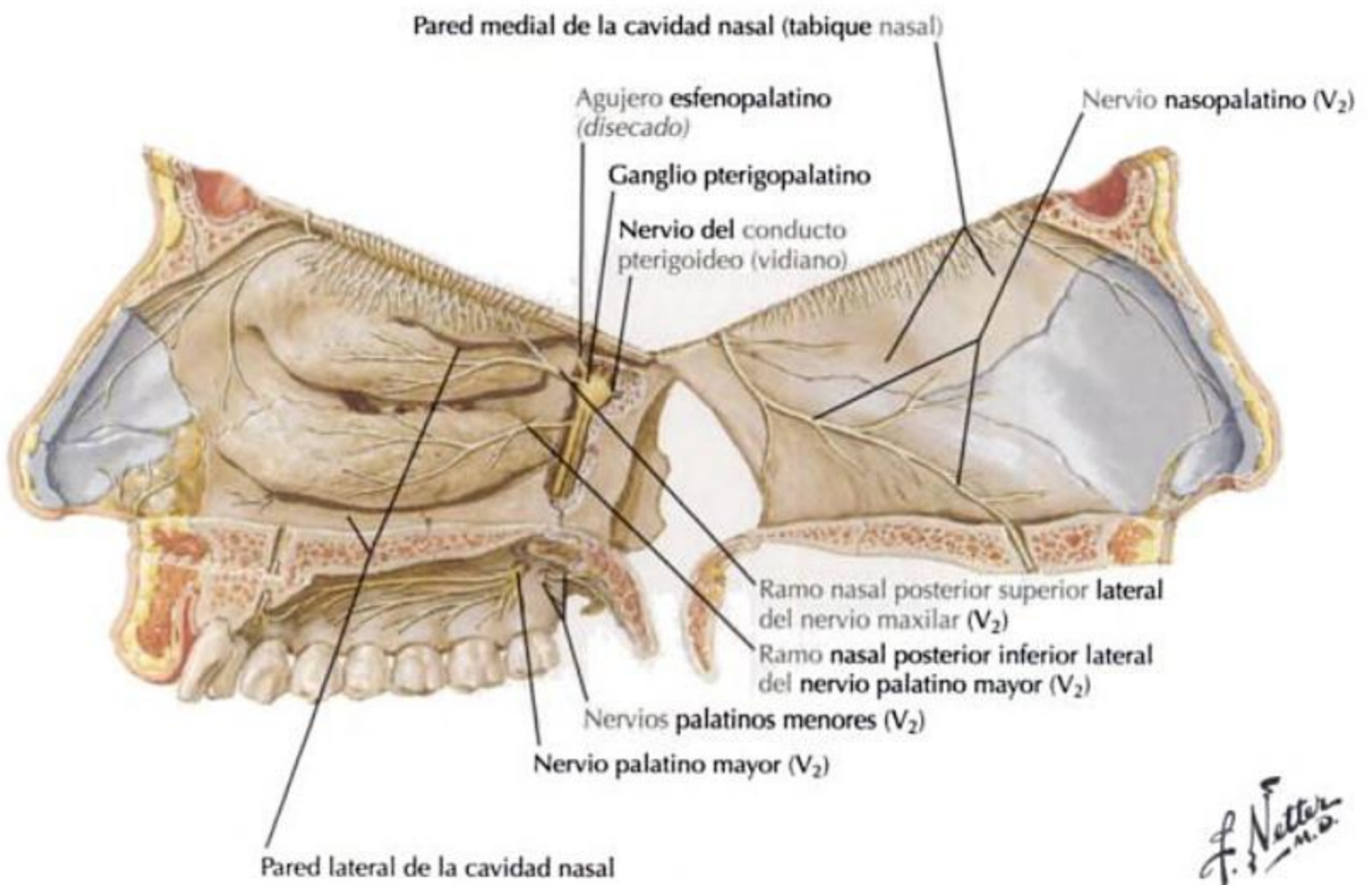
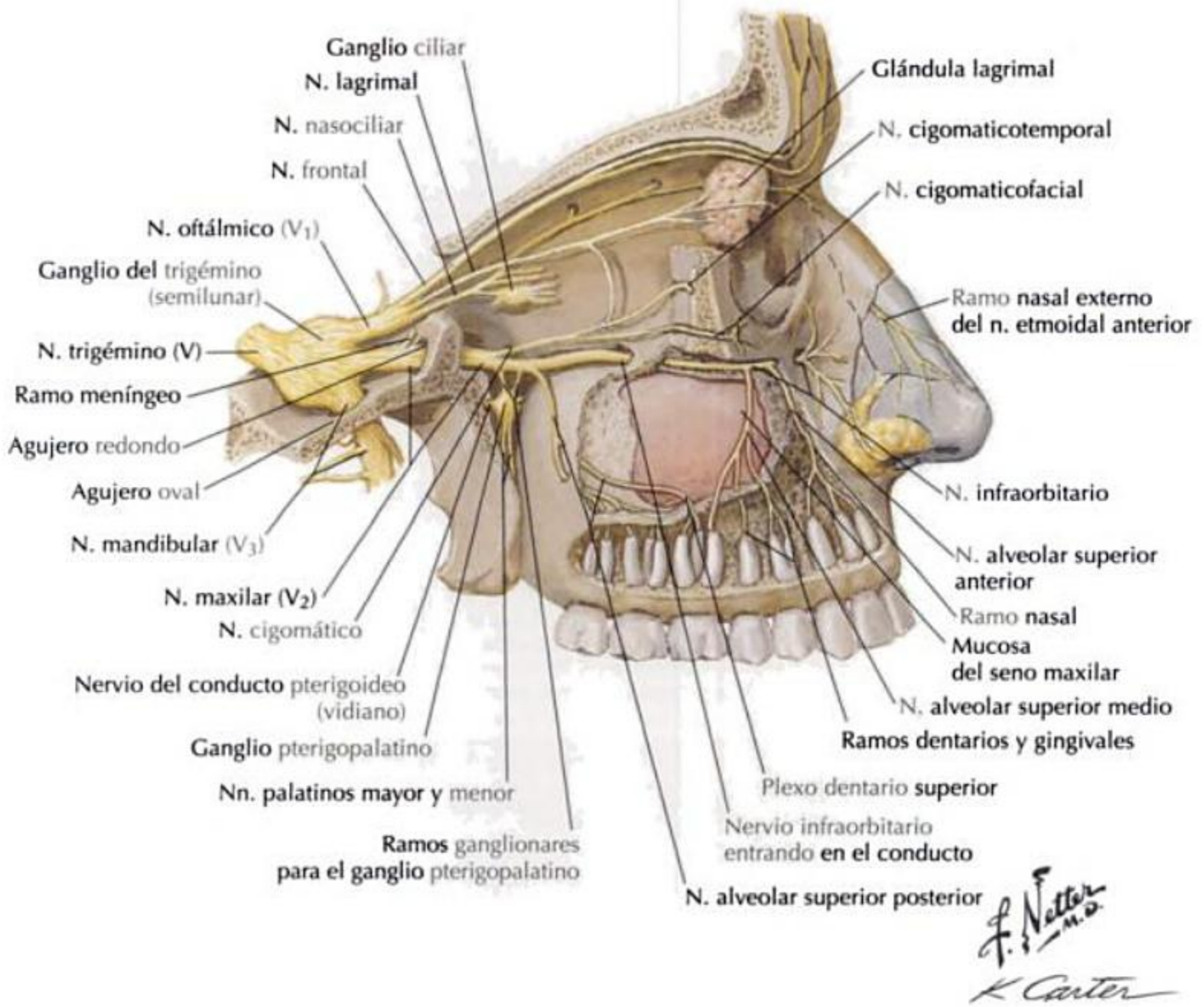
NERVIO CRANEAL V: NERVIO TRIGÉMINO CONTINUACIÓN

NERVIO MAXILAR DEL NERVIO TRIGÉMINO	
<p>El nervio maxilar (V₂), un ramo del n. trigémico, tiene función sensitiva Se ramifica del n. trigémico y discurre a lo largo de la pared lateral del seno cavernoso Pasa desde la fosa craneal media hacia la fosa pterigopalatina a través del agujero redondo Dentro de la fosa pterigopalatina, da origen a 4 ramos Uno de esos ramos, el n. infraorbitario, se considera la continuación del nervio maxilar del n. trigémico</p>	
RAMOS EN EL INTERIOR DE LA FOSA CRANEAL MEDIA	
Nervio	Recorrido
Meníngeo	Un pequeño ramo meníngeo que se origina dentro de la fosa craneal media El nervio inerva las meninges
RAMOS EN EL INTERIOR DE LA FOSA PTERIGOPALATINA	
Nervio	Recorrido
Alveolar superior posterior	Pasa a través de la fisura pterigomaxilar para penetrar en la fosa infratemporal En la fosa infratemporal, pasa sobre la cara posterior del maxilar a lo largo de la región de la tuberosidad del maxilar Da origen a un ramo gingival que inerva la encía bucal de los molares maxilares Penetra en la cara posterior del maxilar e inerva el seno maxilar y los molares maxilares, con la posible excepción de la raíz mesiobucal del 1.º molar maxilar y la encía y mucosa de los mismos dientes
Cigomático	Pasa a través de la fisura orbitaria inferior para entrar en la órbita Discurre sobre la pared lateral de la órbita y se divide en ramos cigomaticotemporal y cigomaticofacial Un ramo comunicante le une al n. lagrimal del nervio oftálmico del n. trigémico para transportar fibras autónomas para la glándula lagrimal
Ramos ganglionares	Normalmente 1 o 2 ramos ganglionares que conectan el nervio maxilar del n. trigémico al ganglio pterigopalatino Contienen fibras sensitivas que pasan a través del ganglio pterigopalatino (sin hacer sinapsis) para distribuirse con los nervios que se originan en el ganglio También contienen fibras autónomas posganglionares para la glándula lagrimal que pasan a través del ganglio pterigopalatino (aquí las fibras parasimpáticas posganglionares hacen sinapsis con las fibras preganglionares del n. del conducto pterigoideo [vidiano])
Infraorbitario	Se le considera la continuación del nervio maxilar del n. trigémico Pasa a través de la fisura orbitaria inferior para entrar en la órbita Discurre anteriormente a través del surco infraorbitario y conducto infraorbitario y emerge en la cara, a través del agujero infraorbitario
RAMOS ASOCIADOS CON EL GANGLIO PTERIGOPALATINO	
Nervio	Recorrido
Faríngeo	Pasa a través del conducto palatovaginal para entrar en la nasofaringe e inervarla
Nasal posterior superior	Un ramo del nervio maxilar del n. trigémico Se origina del ganglio pterigopalatino en la fosa pterigopalatina Pasa a través del agujero esfenopalatino para entrar en la cavidad nasal y dividirse en: <ul style="list-style-type: none"> • N. nasal posterior superior medial • N. nasal posterior superior lateral
Nasal posterior superior lateral	Un ramo del n. nasal posterior superior que inerva la porción posterosuperior de la pared lateral de la cavidad nasal en la región de las conchas (cornetes) nasales superior y media
Nasal posterior superior medial	Se origina del n. nasal posterior superior del nervio maxilar del n. trigémico Este nervio inerva la porción posterior del tabique nasal
Palatino mayor	Pasa a través del conducto palatino para entrar en el paladar duro a través del agujero palatino mayor Inerva la encía y la mucosa palatinas desde el área de la región premolar hasta el borde posterior del paladar duro en la línea media
Ramo nasal posterior inferior del n. palatino mayor	Mientras desciende por el conducto palatino, el n. palatino mayor da origen a un ramo nasal posterior inferior Inerva la parte posterior de la pared lateral de la cavidad nasal en la región del meato nasal medio

NERVIO CRANEAL V: NERVIO TRIGÉMINO *CONTINUACIÓN*

RAMOS ASOCIADOS CON EL GANGLIO PTERIGOPALATINO	
Nervio	Recorrido
Palatino menor	Pasa a través del conducto palatino para penetrar en el paladar blando e inervarlo a través del agujero palatino menor
Nasopalatino	Ramo del ganglio pterigopalatino en la fosa pterigopalatina Pasa a través del agujero esfenopalatino para entrar en la cavidad nasal Pasa a lo largo de la porción superior de la cavidad nasal hasta el tabique nasal, donde discurre anteroinferiormente hacia el conducto incisivo, inervando el tabique Pasa a través del conducto incisivo para inervar la encía y la mucosa del paladar duro desde el incisivo central al canino
RAMOS EN EL INTERIOR DEL CONDUCTO INFRAORBITARIO	
Nervio	Recorrido
Alveolar superior medio	Un nervio inconstante Cuando está presente, se ramifica del n. infraorbitario cuando éste discurre por el conducto infraorbitario A medida que el nervio desciende para formar el plexo dentario superior, inerva parte del seno maxilar, los premolares y posiblemente la raíz mesiobucal del 1.º molar, y la encía y mucosa a lo largo de estos dientes
Alveolar superior anterior	Todavía en el conducto infraorbitario, el n. infraorbitario da origen al n. alveolar superior anterior, que es un pequeño ramo que inerva la cavidad nasal en la región del meato nasal inferior y porción inferior correspondiente del tabique nasal y seno maxilar A medida que el nervio desciende para formar el plexo dentario superior, inerva parte del seno maxilar, dientes incisivo central, incisivo lateral y canino maxilares, y la mucosa y encía a lo largo de estos dientes
RAMOS DEL NERVIO INFRAORBITARIO DESPUÉS DE SU SALIDA POR EL AGUJERO INFRAORBITARIO	
Nervio	Recorrido
Ramo labial superior del n. infraorbitario	Inerva la piel del labio superior
Ramo nasal del n. infraorbitario	Inerva el ala de la nariz
Ramo palpebral inferior del n. infraorbitario	Inerva la piel del párpado inferior

NERVIO CRANEAL V: NERVIO TRIGÉMINO CONTINUACIÓN

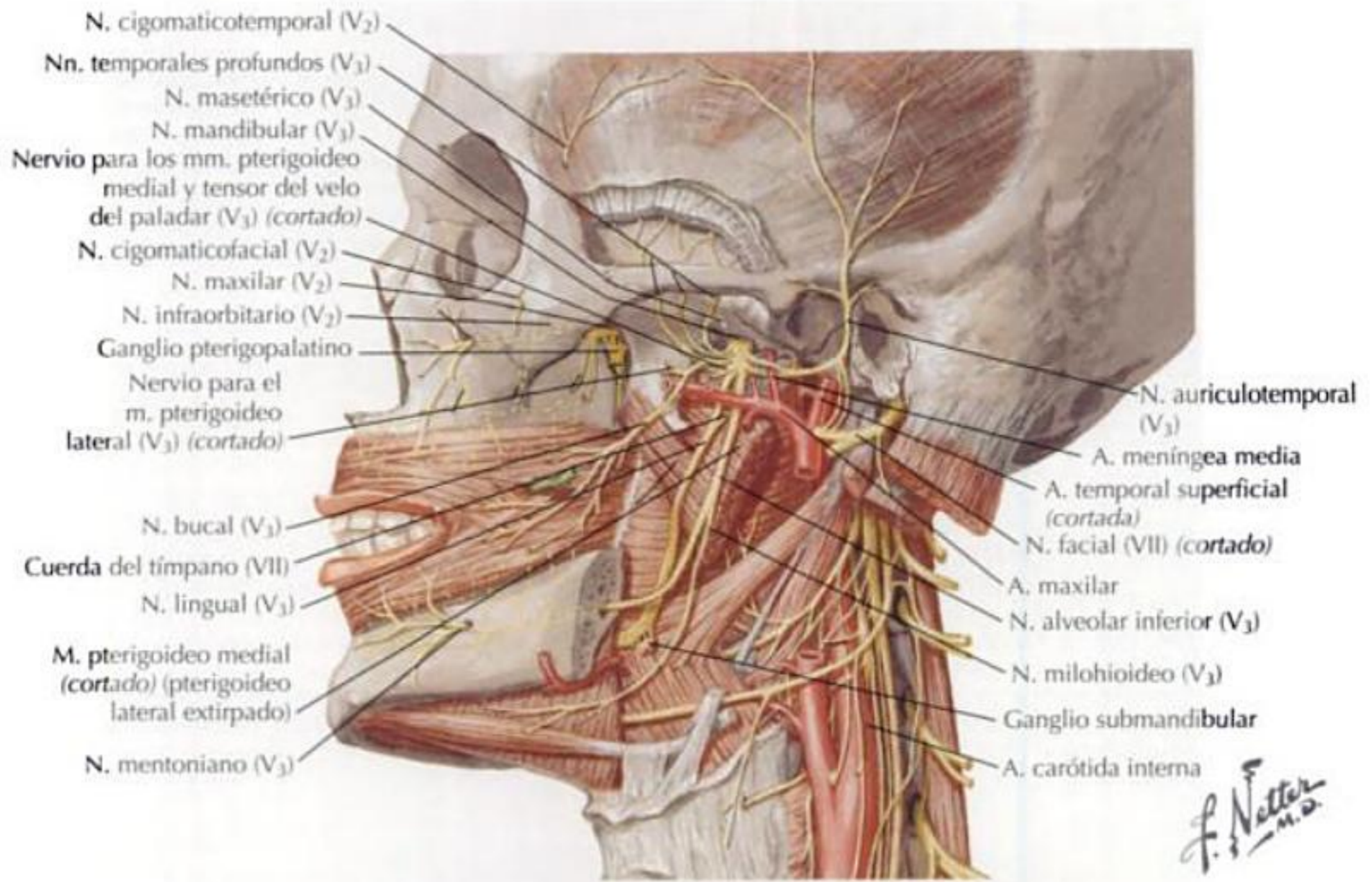


NERVIO CRANEAL V: NERVIO TRIGÉMINO CONTINUACIÓN

NERVIO MANDIBULAR DEL NERVIO TRIGÉMINO				
Descripción	Origen	Recorrido	Divisiones	
			Anterior	Posterior
El nervio mandibular (V ₃) es el más grande de los 3 ramos del n. trigémino. Tiene funciones motoras y sensitivas.	Formado por una raíz grande sensitiva y una raíz pequeña motora que se unen justo después de pasar a través del agujero oval para entrar en la fosa infratemporal.	Da origen, inmediatamente, a un ramo meníngeo y luego se divide en divisiones anterior y posterior.	La más pequeña; principalmente motora, con 1 ramo sensitivo (bucal): <ul style="list-style-type: none"> • Masetérico • Temporal profundo anterior y posterior • Pterigoideo medial • Pterigoideo lateral • Bucal 	La más grande; principalmente sensitiva, con 1 ramo motor (nervio milohioideo) <ul style="list-style-type: none"> • Auriculotemporal • Lingual • Alveolar inferior • Milohioideo
DIVISIÓN ANTERIOR DEL NERVIO MANDIBULAR				
Ramo	Recorrido			
Masetérico	Pasa lateralmente superior al m. pterigoideo lateral. Se sitúa anterior a la articulación temporomandibular y posterior al tendón del m. temporal. Cruza la escotadura mandibular con la a. masetérica para inervar al m. masetero. También proporciona un pequeño ramo para la articulación temporomandibular.			
Temporales profundos anterior y posterior	Pasan superiores al m. pterigoideo lateral entre el cráneo y el m. temporal mientras se hacen profundos al músculo para inervarlo.			
Pterigoideo medial	Penetra por la cara profunda del músculo.			
Pterigoideo lateral	Pasa hacia la cara profunda del músculo. A menudo se origina del n. bucal.			
Bucal	Pasa anteriormente entre las 2 cabezas del m. pterigoideo lateral. Desciende inferiormente a lo largo de la porción inferior del m. temporal para aparecer desde la profundidad en el borde anterior del m. masetero. Inerva la piel que recubre al m. buccinador pasando antes a través de él para inervar la mucosa de revestimiento de su cara interna y la encía a lo largo de los molares mandibulares.			
DIVISIÓN POSTERIOR DEL NERVIO MANDIBULAR				
Ramo	Recorrido			
Auriculotemporal	Normalmente se origina mediante 2 raíces, entre las que pasa la a. meníngea media. Discurre posteriormente justo inferior al pterigoideo lateral y se continúa hacia el lado medial del cuello de la mandíbula. Luego gira superiormente con los vasos temporales superficiales entre la oreja y el cóndilo de la mandíbula, profundo a la glándula parótida. A su salida de la glándula parótida, asciende sobre el arco cigomático y se divide en ramos temporales superficiales.			
Lingual	Se sitúa inferior al m. pterigoideo lateral y medial, y anterior al n. alveolar inferior. La cuerda del tímpano también se une a la parte posterior. El n. lingual pasa entre el m. pterigoideo medial y la rama de la mandíbula de manera oblicua para entrar en la cavidad bucal rodeado por el m. constrictor superior de la faringe, el pterigoideo medial y la mandíbula. Inerva la mucosa de los 2/3 anteriores de la lengua y la encía lingual de los dientes mandibulares.			
Alveolar inferior	El ramo más grueso del nervio mandibular. Desciende inferiormente siguiendo a la a. alveolar inferior hasta el pterigoideo lateral y finalmente entre el lig. esfenomandibular y la rama de la mandíbula hasta que entra en el agujero mandibular. Inerva todos los dientes mandibulares y la encía, anteriormente, desde los premolares hasta la línea media, por medio del ramo mentoniano.			
Milohioideo	Se separa del n. alveolar inferior inmediatamente antes de que éste entre en el agujero mandibular. Desciende en un surco sobre el lado interno de la rama de la mandíbula hasta que alcanza la cara superficial del m. milohioideo. Inerva al m. milohioideo y al vientre anterior del m. digástrico.			

3 Nervios craneales

NERVIO CRANEAL V: NERVIO TRIGÉMINO CONTINUACIÓN



VÍAS DEL NERVIO TRIGÉMINO

Responsable de transportar a nivel consciente:

- Sensibilidad dolorosa y térmica (termoalgésica)
- Sensibilidad táctil
- Sensibilidad táctil discriminativa
- Sensibilidad a la presión (barestésica)

Utiliza un sistema de 3 neuronas sensitivas:

- Neurona primaria
- Neurona secundaria
- Neurona terciaria

Utiliza el tracto trigeminotalámico anterior contralateral

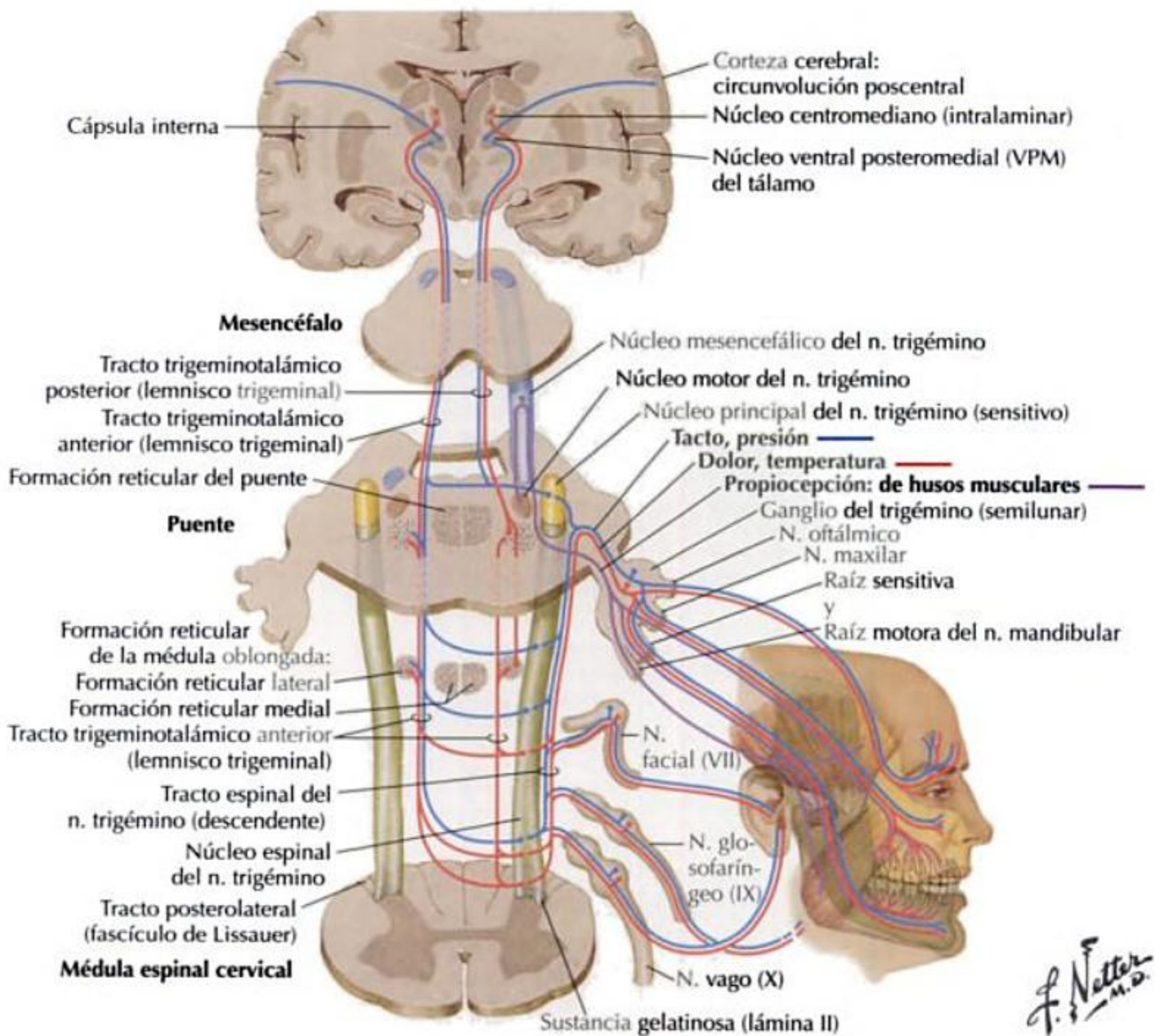
Algunas fibras que conducen sensibilidad táctil discriminativa y presión utilizan el tracto trigeminotalámico posterior homolateral, aunque su contribución es muy pequeña

Las fibras propioceptivas se caracterizan porque el cuerpo celular de la fibra nerviosa sensitiva se localiza en el sistema nervioso central (núcleo mesencefálico)

Tipos de fibra	Núcleo sensitivo del trigémino	Vía ascendente
Dolor y temperatura Tacto	Núcleo espinal (descendente)	Tracto trigeminotalámico anterior
Tacto discriminativo Presión	Núcleo principal (sensitivo)	Tracto trigeminotalámico anterior (el tracto trigeminotalámico posterior contribuye a la conducción del tacto discriminativo y la presión)
Propiocepción	Núcleo mesencefálico	Se proyecta hacia el núcleo motor del V para controlar el reflejo maseterino y la fuerza de mordida

NERVIO CRANEAL V: NERVIO TRIGÉMINO CONTINUACIÓN

PRINCIPALES VÍAS ASCENDENTES DEL NERVIO TRIGÉMINO			
Tipos de neuronas	Vía del dolor y temperatura	Vía del tacto	Vía del tacto discriminativo y presión
Neurona primaria	<p>Las fibras provienen del receptor de los nervios oftálmico, maxilar y mandibular del n. trigémino</p> <p>El cuerpo de la neurona primaria se localiza en el ganglio del trigémino</p> <p>Las fibras entran en el puente</p> <p>Las fibras descienden por el tracto espinal del n. trigémino (descendente) localizado desde el puente hasta la porción superior de la médula espinal cervical</p> <p>Las fibras hacen sinapsis con el cuerpo de la neurona secundaria</p>	<p>Las fibras provienen del receptor de los nervios oftálmico, maxilar y mandibular del n. trigémino</p> <p>El cuerpo de la neurona primaria se localiza en el ganglio del trigémino</p> <p>Las fibras entran en el puente</p> <p>Las fibras pueden realizar uno de los 2 recorridos siguientes:</p> <ul style="list-style-type: none"> • Pueden descender por el tracto espinal del n. trigémino (descendente) localizado desde el puente hasta la porción superior de la médula espinal cervical • Pueden ascender para hacer sinapsis con el cuerpo de la neurona secundaria <p>Las fibras hacen sinapsis con el cuerpo de la neurona secundaria</p>	<p>Las fibras provienen del receptor de los nervios oftálmico, maxilar y mandibular del n. trigémino</p> <p>El cuerpo de la neurona primaria se localiza en el ganglio del trigémino</p> <p>Las fibras entran en el puente</p> <p>Las fibras ascienden para hacer sinapsis con el cuerpo de la neurona secundaria</p>
Neurona secundaria	<p>Los cuerpos de las neuronas secundarias se sitúan en el núcleo espinal del n. trigémino localizado desde el puente hasta la porción superior de la médula espinal cervical</p> <p>Las fibras se decusan y ascienden por el tracto trigeminotalámico anterior (lemnisco trigeminal) hacia el tálamo</p> <p>Las fibras hacen sinapsis con el cuerpo de la neurona terciaria</p>	<p>Los cuerpos de las neuronas secundarias pueden alcanzar el tálamo por medio de 2 vías:</p> <ul style="list-style-type: none"> • Pueden empezar en el núcleo espinal del n. trigémino, decusarse y ascender por el tracto trigeminotalámico anterior (lemnisco trigeminal) hasta el tálamo • Pueden empezar en el núcleo principal (sensitivo) del n. trigémino, decusarse y ascender por el tracto trigeminotalámico anterior (lemnisco trigeminal) hasta el tálamo (NOTA: algunas fibras ascienden por el tracto trigeminotalámico posterior homolateral) <p>Las fibras hacen sinapsis con el cuerpo de la neurona terciaria</p>	<p>Los cuerpos de las neuronas secundarias se sitúan en el núcleo principal (sensitivo) del n. trigémino localizado en el puente</p> <p>Las fibras se decusan y ascienden por el tracto trigeminotalámico anterior (lemnisco trigeminal) hasta el tálamo (NOTA: algunas fibras ascienden por el tracto trigeminotalámico posterior homolateral)</p> <p>Las fibras hacen sinapsis con el cuerpo de la neurona terciaria</p>
Neurona terciaria	<p>Los cuerpos de las neuronas terciarias se sitúan en el núcleo ventral posteromedial (VPM) del tálamo</p> <p>Las fibras ascienden a través del brazo posterior de la cápsula interna para terminar en la circunvolución poscentral</p>	<p>Los cuerpos de las neuronas terciarias se sitúan en el núcleo VPM</p> <p>Las fibras ascienden a través del brazo posterior de la cápsula interna para terminar en la circunvolución poscentral</p>	<p>Los cuerpos de las neuronas terciarias se sitúan en el núcleo VPM</p> <p>Las fibras ascienden a través del brazo posterior de la cápsula interna para terminar en la circunvolución poscentral</p>
PROPIOCEPCIÓN DEL NERVIO TRIGÉMINO			
<p>Las fibras sensitivas transportan aferencias desde los husos neuromusculares a lo largo del nervio mandibular del n. trigémino</p> <p>Los cuerpos neuronales de las neuronas sensitivas se localizan en el núcleo mesencefálico del n. trigémino en el mesencéfalo</p> <p>Estas fibras se proyectan hacia el núcleo motor del n. trigémino para inervar los músculos masticadores, controlar el reflejo maseterino y la fuerza de mordida</p>			

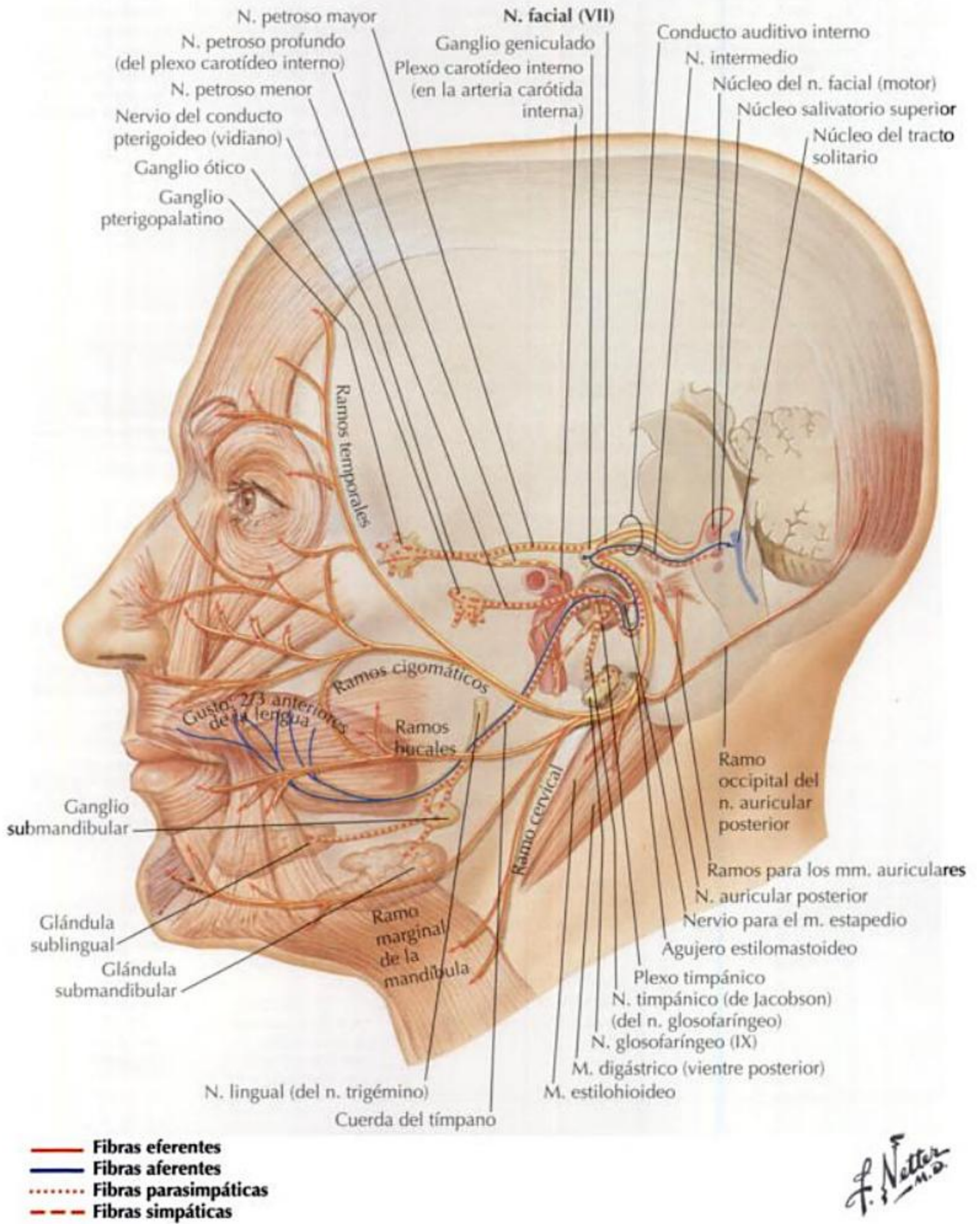
NERVIO CRANEAL V: NERVIO TRIGÉMINO CONTINUACIÓN

NERVIO CRANEAL VII: NERVIO FACIAL

Columna funcional	Origen de las fibras	Terminación de las fibras	Resumen	Comentario
ASG	Las fibras aferentes se inician en diversos receptores (nociceptores, mecanoreceptores, propioceptores) de la piel del oído externo y membrana timpánica	Las fibras que conducen dolor y temperatura terminan en el núcleo espinal del V	Las fibras ASG son conducidas por el nervio intermedio del n. facial Las fibras ASG son las responsables de proporcionar inervación sensitiva a una porción del oído externo y membrana timpánica Las fibras ASG del n. facial utilizan el lemnisco trigeminal para conducir sus impulsos sensitivos y hacerlos conscientes	El nervio facial inerva un área muy pequeña de distribución ASG Los cuerpos neuronales de las fibras primarias se localizan en el ganglio geniculado
AVE	Las fibras aferentes se inician en los receptores gustativos de los 2/3 anteriores de la lengua	Las fibras aferentes primarias discurren por el tracto solitario y terminan en el núcleo del tracto solitario	Las fibras AVE son conducidas por el nervio intermedio del n. facial Las fibras AVE son las responsables de conducir las fibras gustativas desde los botones gustativos de los 2/3 anteriores de la lengua	Los cuerpos neuronales de las fibras primarias se localizan en el ganglio geniculado
AVG	Las fibras aferentes se inician en diversos receptores (como los nociceptores) de la mucosa de la nasofaringe	Las fibras aferentes primarias discurren por el tracto solitario y terminan en el núcleo del tracto solitario	Las fibras AVG son conducidas por el nervio intermedio del n. facial Las fibras AVG utilizan la misma vía que las fibras AVE	Los cuerpos neuronales de las fibras primarias se localizan en el ganglio geniculado
EVG	Las fibras parasimpáticas preganglionares se inician en el núcleo salivatorio superior	Las fibras parasimpáticas posganglionares inervan las glándulas lagrimal, nasales, submandibular y sublingual	Las fibras EVG son conducidas por el nervio intermedio del n. facial	Las fibras EVG utilizan 2 ganglios: • Pterigopalatino • Submandibular
EVE	Se inician en el núcleo del n. facial (motor)	Inervan los músculos de la expresión facial y los mm. estilogloideo, vientre posterior del digástrico y estapedio	Las fibras EVE son conducidas por la raíz motora del n. facial Las fibras EVE son las responsables de inervar los músculos del 2.º arco faríngeo	En la parálisis de Bell, el síntoma más fácil de observar es la parálisis de los músculos inervados por las fibras EVE

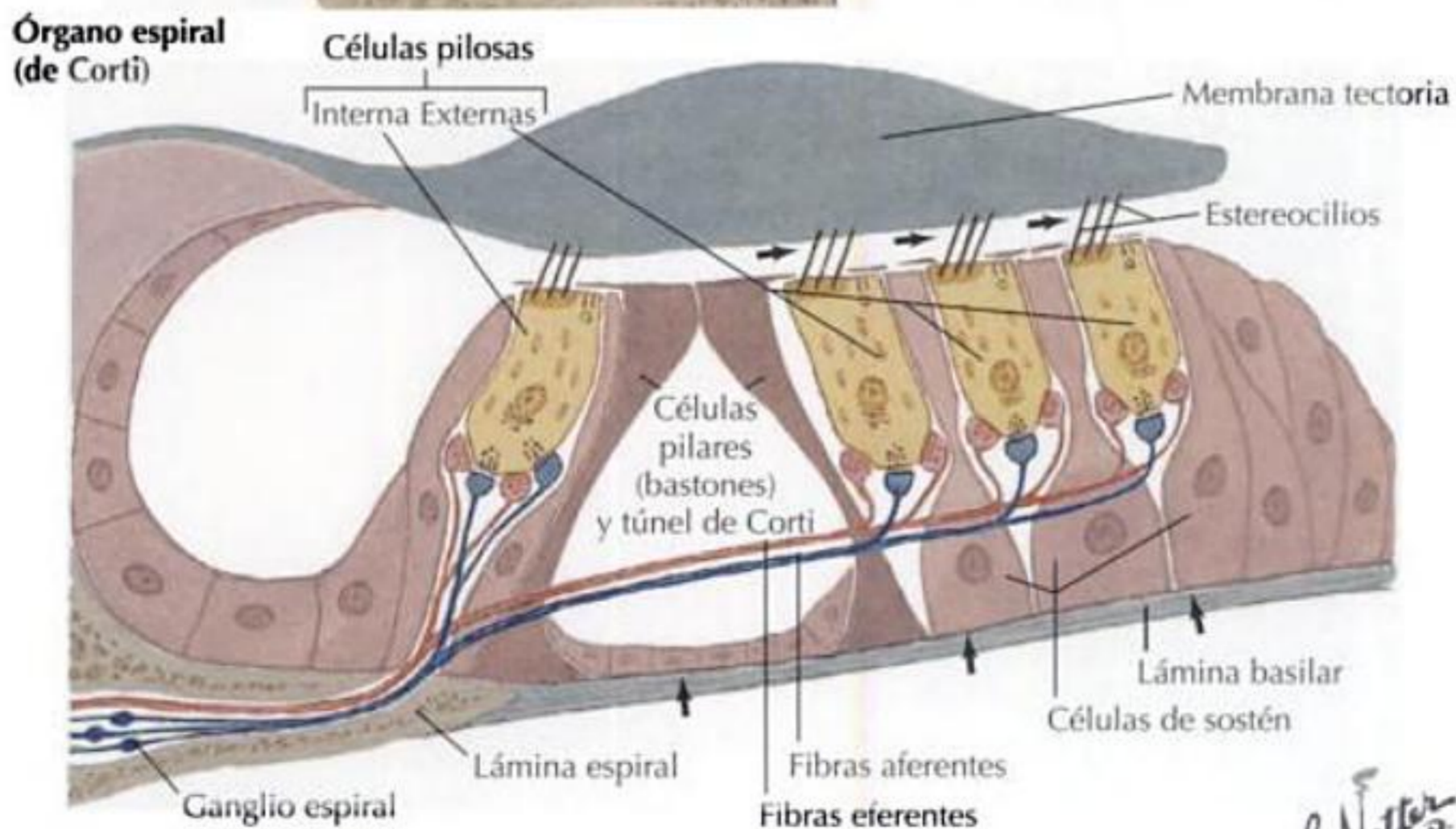
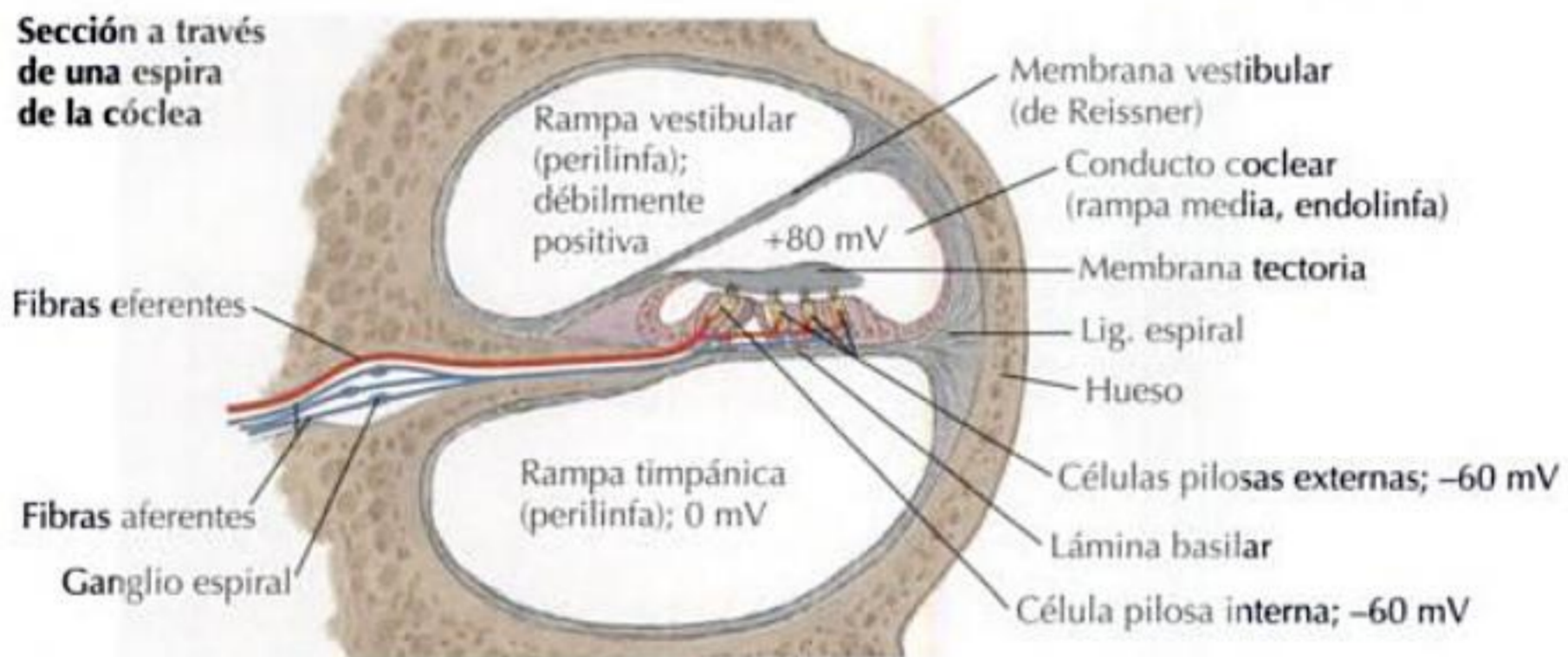
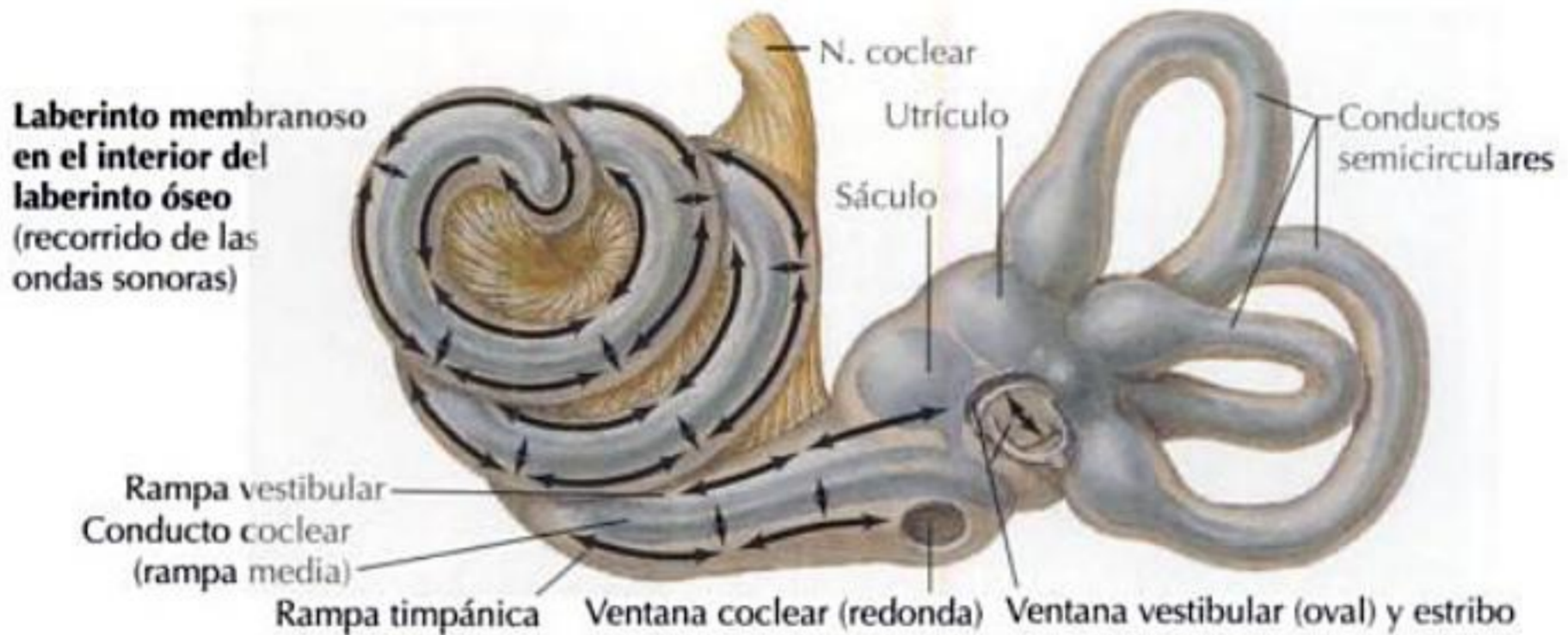
3 Nervios craneales

NERVIO CRANEAL VII: NERVIO FACIAL CONTINUACIÓN



NERVIO CRANEAL VIII: NERVIO VESTIBULOCOCLEAR

Columna funcional	Origen de las fibras	Terminación de las fibras	Resumen	Comentario
ASE	Órgano espiral (de Corti) Crestas ampulares de los conductos semicirculares Máculas del utrículo y sáculo	Núcleos coclear y vestibular	Las fibras ASE discurren desde los diversos receptores vestibulococleares hasta sus respectivos núcleos en el tronco del encéfalo	Los nn. vestibulococlear y facial penetran en el conducto auditivo interno y pueden resultar afectados por tumores de la región

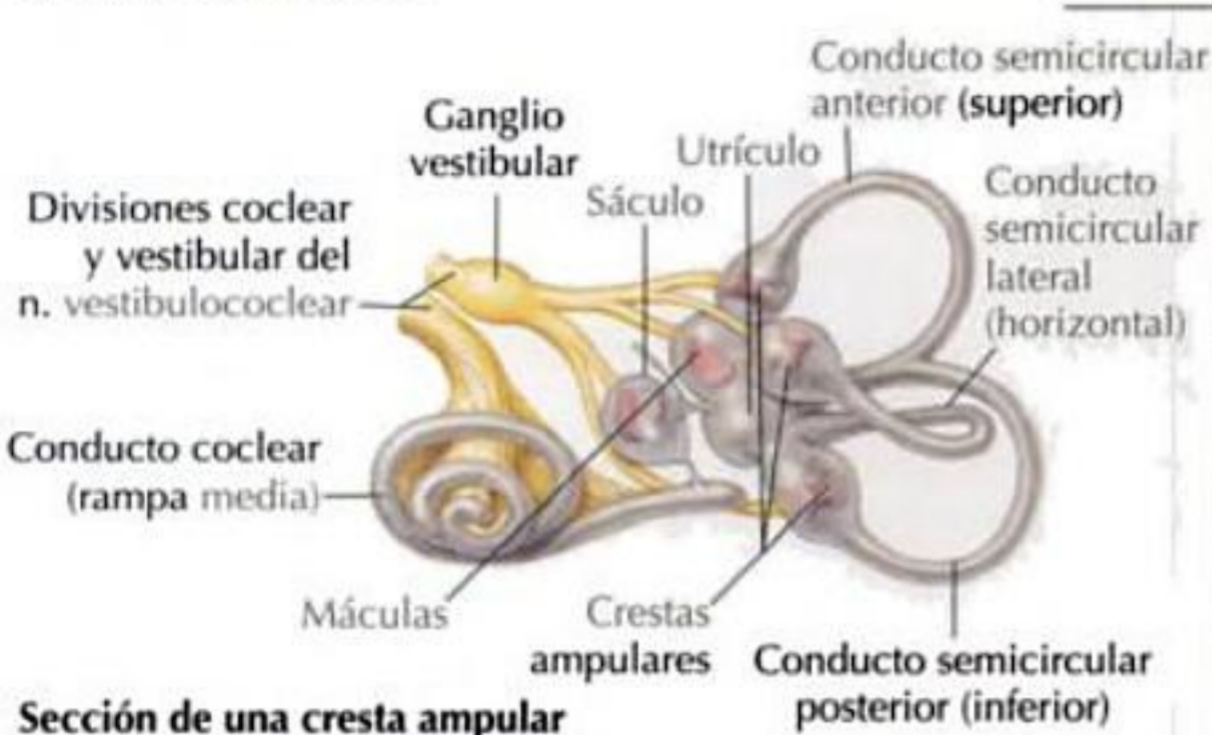


Cuando la lámina basilar se mueve hacia arriba, las células pilosas son desviadas hacia fuera, provocando la despolarización de las células pilosas y aumentando la excitación de las fibras nerviosas aferentes

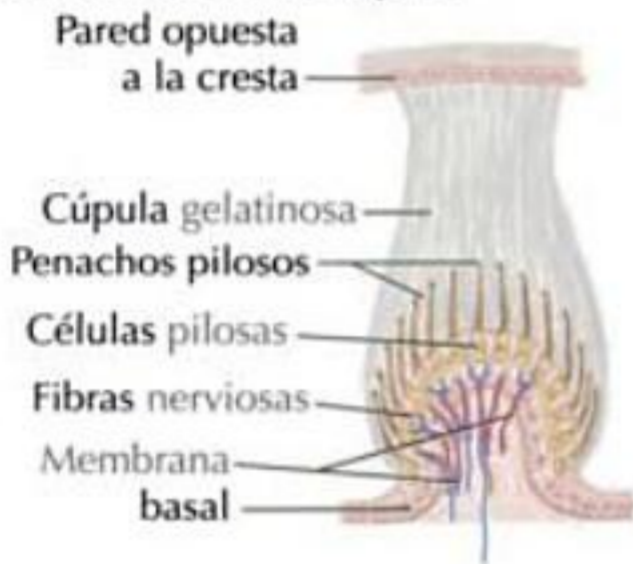F. Netter M.D.

NERVIO CRANEAL VIII: NERVIO VESTIBULOCOCLEAR CONTINUACIÓN

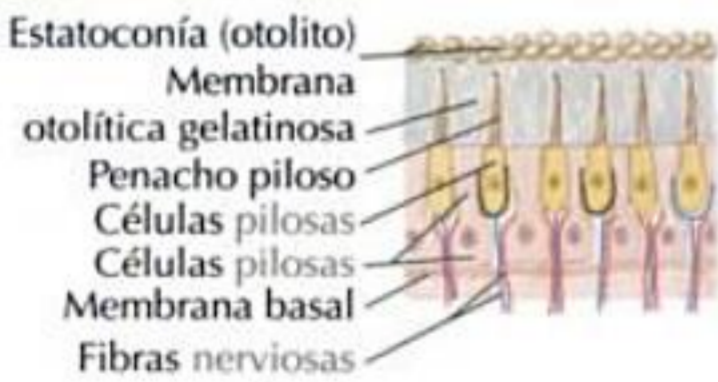Laberinto membranoso



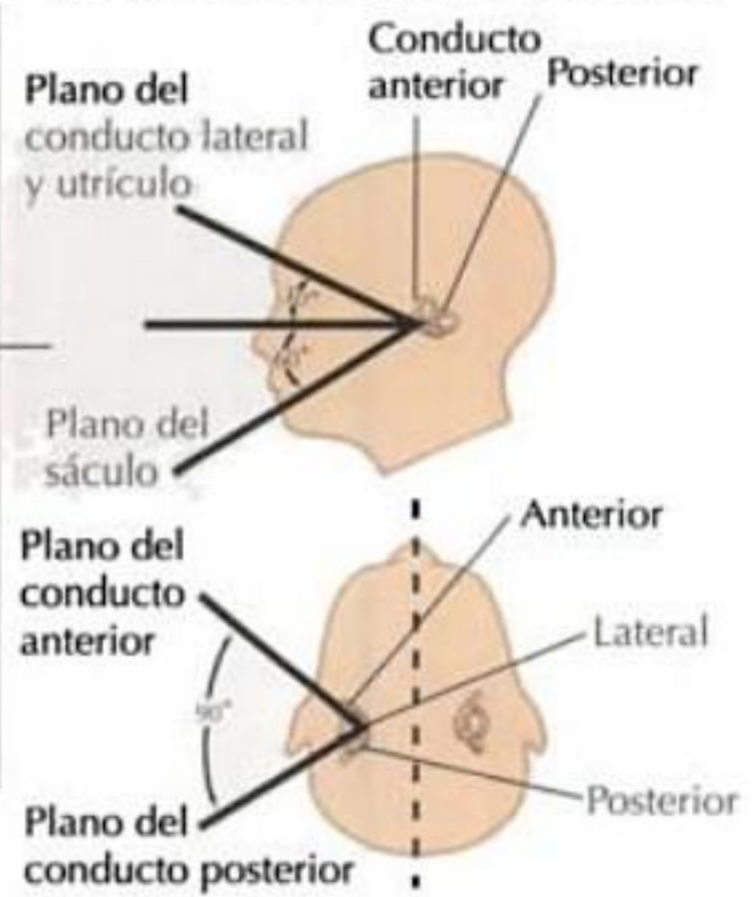
Sección de una cresta ampular



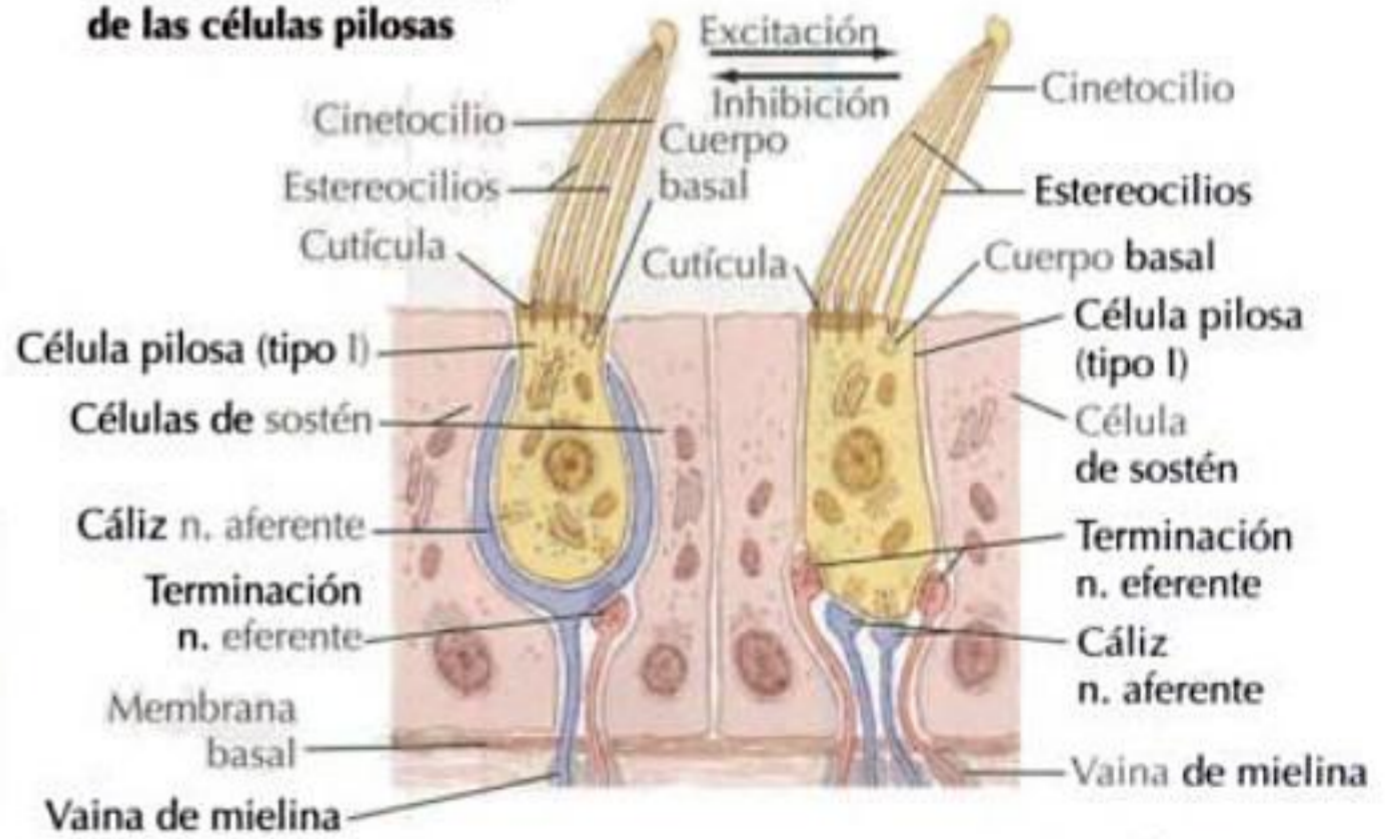
Sección de una mácula



Posición dentro de la base del cráneo



Estructura e inervación de las células pilosas

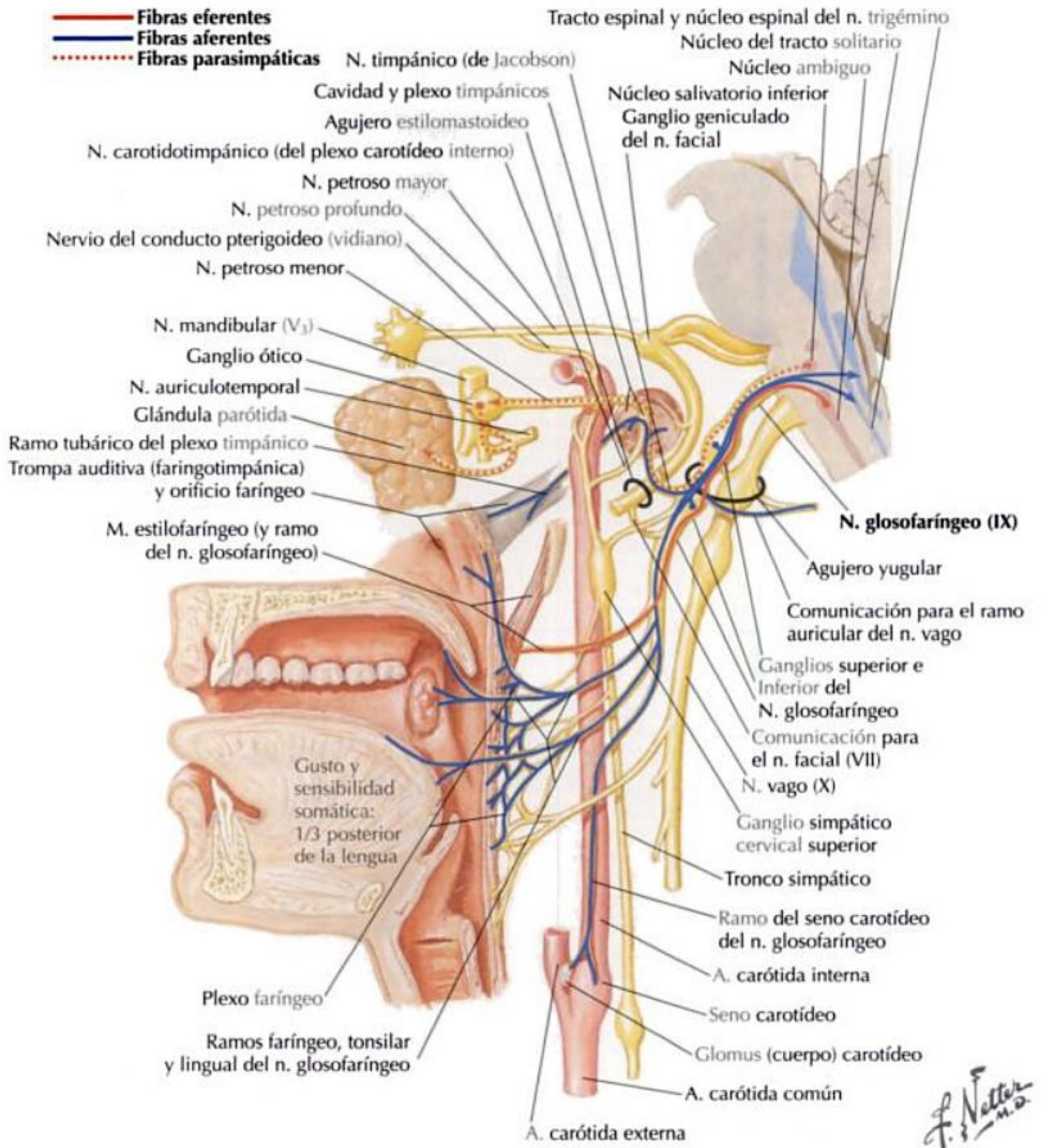


F. Netter M.D.

NERVIO CRANEAL IX: NERVIO GLOsofaríngeo

Columna funcional	Origen de las fibras	Terminación de las fibras	Resumen	Comentario
ASG	Las fibras aferentes se inician en diversos receptores de la piel del oído externo y 1/3 posterior de la lengua	Las fibras que conducen dolor y temperatura terminan en el núcleo espinal del V	Las fibras ASG son las responsables de proporcionar inervación sensitiva a una pequeña porción del oído externo y 1/3 posterior de la lengua Las fibras ASG del n. glossofaríngeo utilizan el lemnisco trigeminal para conducir sus impulsos y hacerlos conscientes	Los cuerpos neuronales de las fibras primarias se localizan en el ganglio superior del IX
AVE	Las fibras aferentes se inician en los receptores gustativos del 1/3 posterior de la lengua	Las fibras aferentes primarias discurren en el tracto solitario y terminan en el núcleo del tracto solitario	Las fibras AVE son las responsables de conducir las fibras gustativas desde las papilas circunvaladas y los botones gustativos del 1/3 posterior de la lengua	Los cuerpos neuronales de las fibras primarias se localizan en el ganglio inferior del IX
AVG	Las fibras aferentes se inician en diversos receptores de la mucosa de nasofaringe, orofaringe, oído medio, glomus (cuerpo) carotídeo y seno carotídeo	Las fibras aferentes primarias discurren en el tracto solitario y terminan en el núcleo del tracto solitario	Las fibras AVG utilizan la misma vía que las fibras AVE	Los cuerpos neuronales de las fibras primarias se localizan en el ganglio inferior del IX Las fibras AVG forman la mayor parte de la porción sensitiva del plexo faríngeo
EVG	Las fibras parasimpáticas preganglionares se inician en el núcleo salivatorio inferior	Las fibras parasimpáticas posganglionares inervan la glándula parótida	Las fibras EVG son las responsables de proporcionar la inervación parasimpática de la glándula parótida	Las fibras EVG utilizan 1 ganglio: • Ótico
EVE	Se inician en el núcleo ambiguo	Inervan al m. estilofaríngeo	Las fibras EVE son las responsables de la inervación de los músculos del 3.º arco faríngeo	El estilofaríngeo es el único músculo inervado por el n. glossofaríngeo

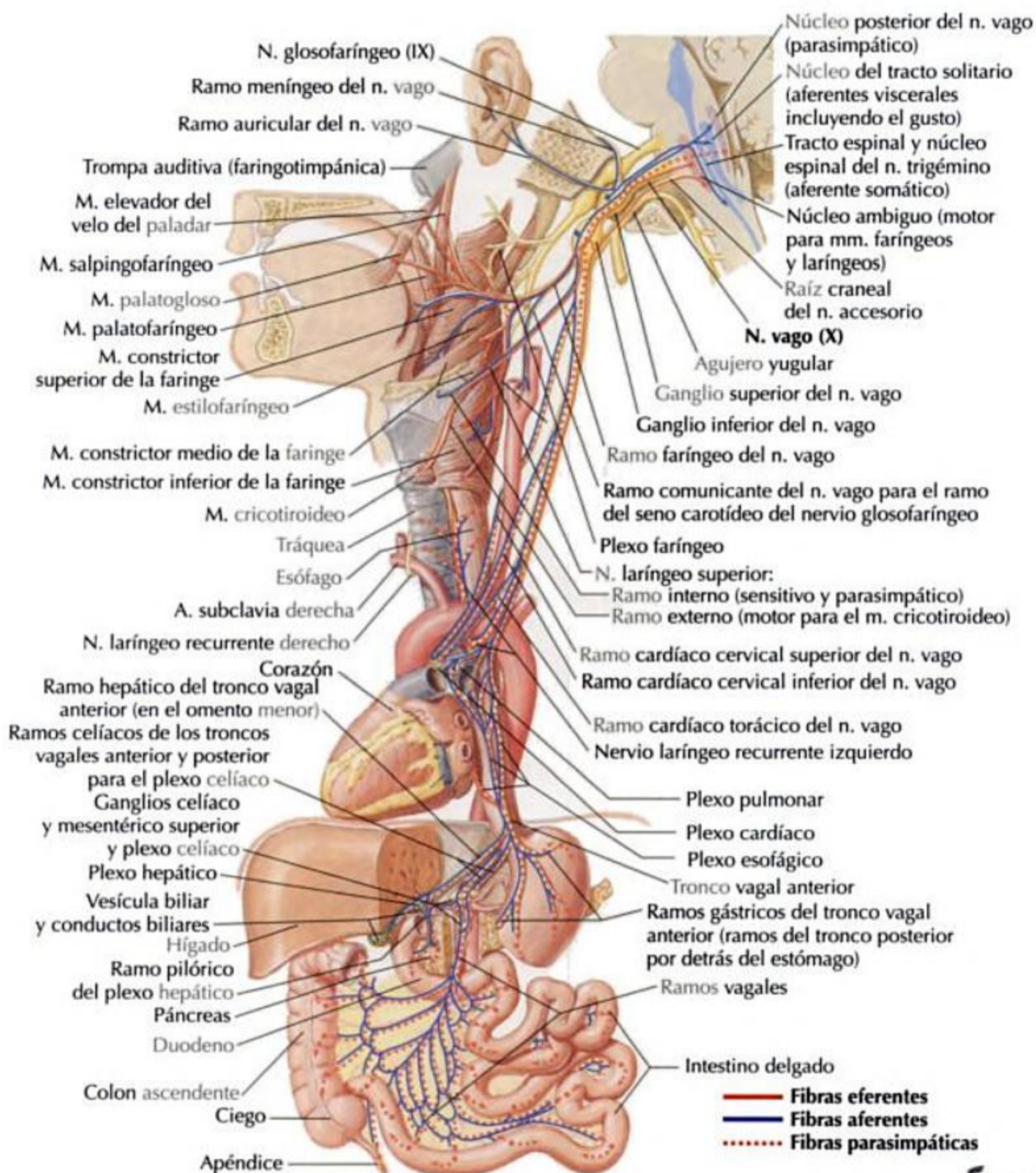
NERVIO CRANEAL IX: NERVIO GLOsofaríngeo CONTINUACIÓN



NERVIO CRANEAL X: NERVIO VAGO

Columna funcional	Origen de las fibras	Terminación de las fibras	Resumen	Comentario
ASG	Las fibras aferentes se inician en diversos receptores de una pequeña parte de la piel del oído externo	Las fibras que conducen dolor y temperatura terminan en el núcleo espinal del V	Las fibras ASG son las responsables de proporcionar inervación sensitiva a una pequeña porción del oído externo Las fibras ASG del n. vago utilizan el lemnisco trigeminal para conducir sus impulsos y hacerlos conscientes	Los cuerpos neuronales de las fibras primarias se localizan en el ganglio superior del X
AVE	Las fibras aferentes se inician en los receptores gustativos de la región epiglótica y están dispersos en el paladar	Las fibras aferentes primarias discurren en el tracto solitario y terminan en el núcleo del tracto solitario	Las fibras AVE son las responsables de conducir las fibras gustativas desde la región epiglótica y están dispersas en el paladar	Los cuerpos neuronales de las fibras primarias se localizan en el ganglio inferior del X
AVG	Las fibras aferentes se inician en diversos receptores de las mucosas de laringofaringe, laringe, tórax y abdomen	Las fibras aferentes primarias discurren en el tracto solitario y terminan en el núcleo del tracto solitario	Las fibras AVG utilizan la misma vía que las fibras AVE	Los cuerpos neuronales de las fibras primarias se localizan en el ganglio inferior del X
EVG	Las fibras parasimpáticas preganglionares se inician en el núcleo posterior (dorsal) del n. vago	Las fibras parasimpáticas posganglionares inervan las vísceras torácicas y abdominales	Las fibras EVG son las responsables de proporcionar la inervación parasimpática para las vísceras torácicas y abdominales	Las fibras EVG utilizan: • Ganglios intramurales
EVE	Se inician en el núcleo ambiguo	Inervan los músculos de la faringe (a través del plexo faríngeo) y la laringe	Las fibras EVE son las responsables de la inervación de los músculos del 4.º arco faríngeo	Las fibras EVE son el componente motor del plexo faríngeo (músculos de la faringe) Las lesiones del vago paralizan los músculos de la laringe del lado afectado

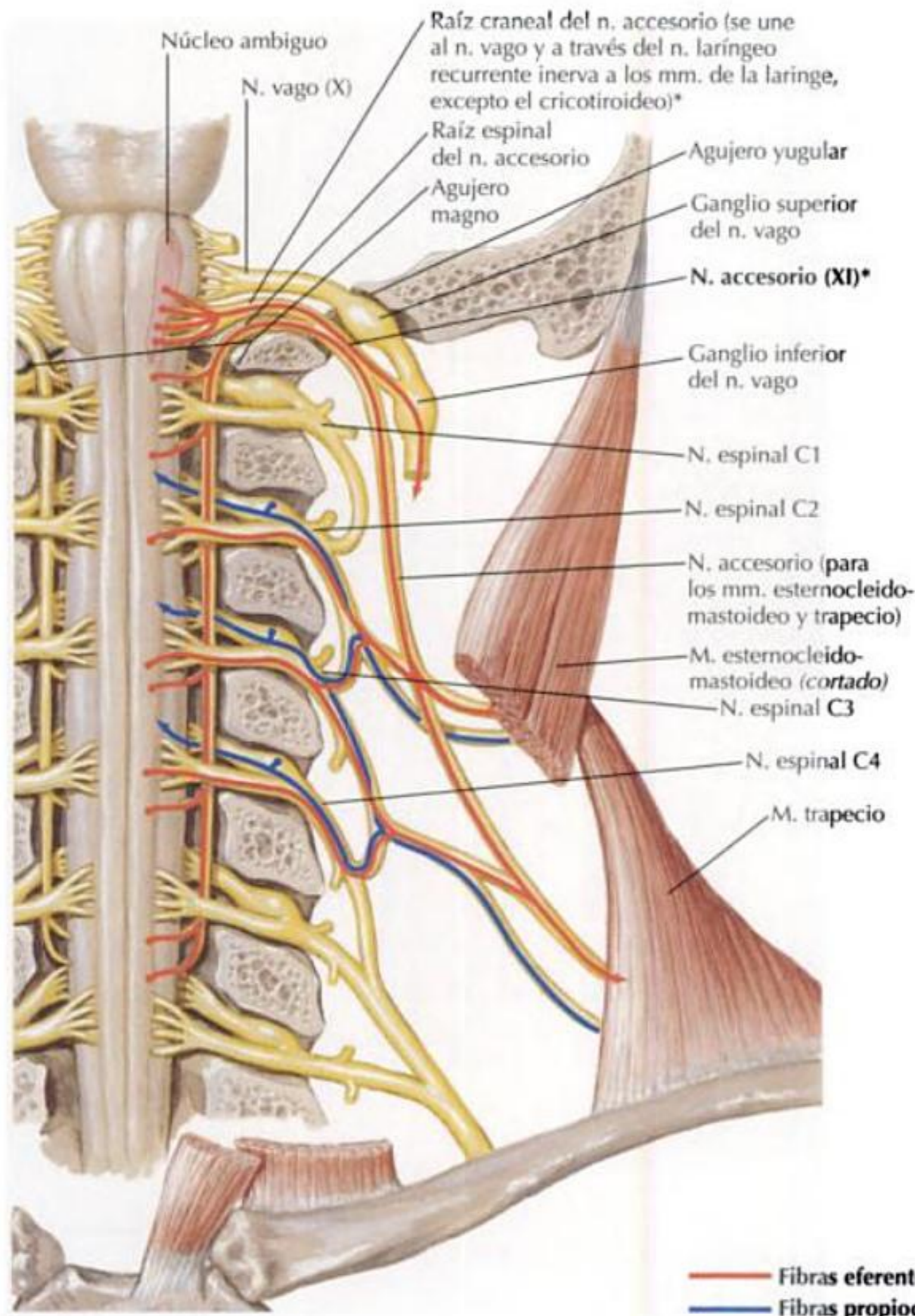
NERVIO CRANEAL X: NERVIO VAGO CONTINUACIÓN



F. Netter M.D.

NERVIO CRANEAL XI: NERVIO ACCESORIO

Columna funcional	Origen de las fibras	Terminación de las fibras	Resumen	Comentario
EVE	<p>Raíz craneal: se inician en el núcleo ambiguo</p> <p>Raíz espinal: se inician en los niveles cervicales superiores de la médula espinal</p>	<p>Raíz craneal: inervan los músculos de la faringe (a través del plexo faríngeo)</p> <p>Raíz espinal: inervan los mm. trapecio y esternocleidomastoideo</p>	Las fibras EVE de la raíz craneal discurren con el n. vago y se originan del mismo núcleo (núcleo ambiguo), a menudo se consideran las mismas	Las raíces craneal y espinal se separan de manera que la raíz craneal puede unirse al plexo faríngeo y la raíz espinal puede inervar al m. esternocleidomastoideo y pasar a través del triángulo cervical posterior para alcanzar al m. trapecio

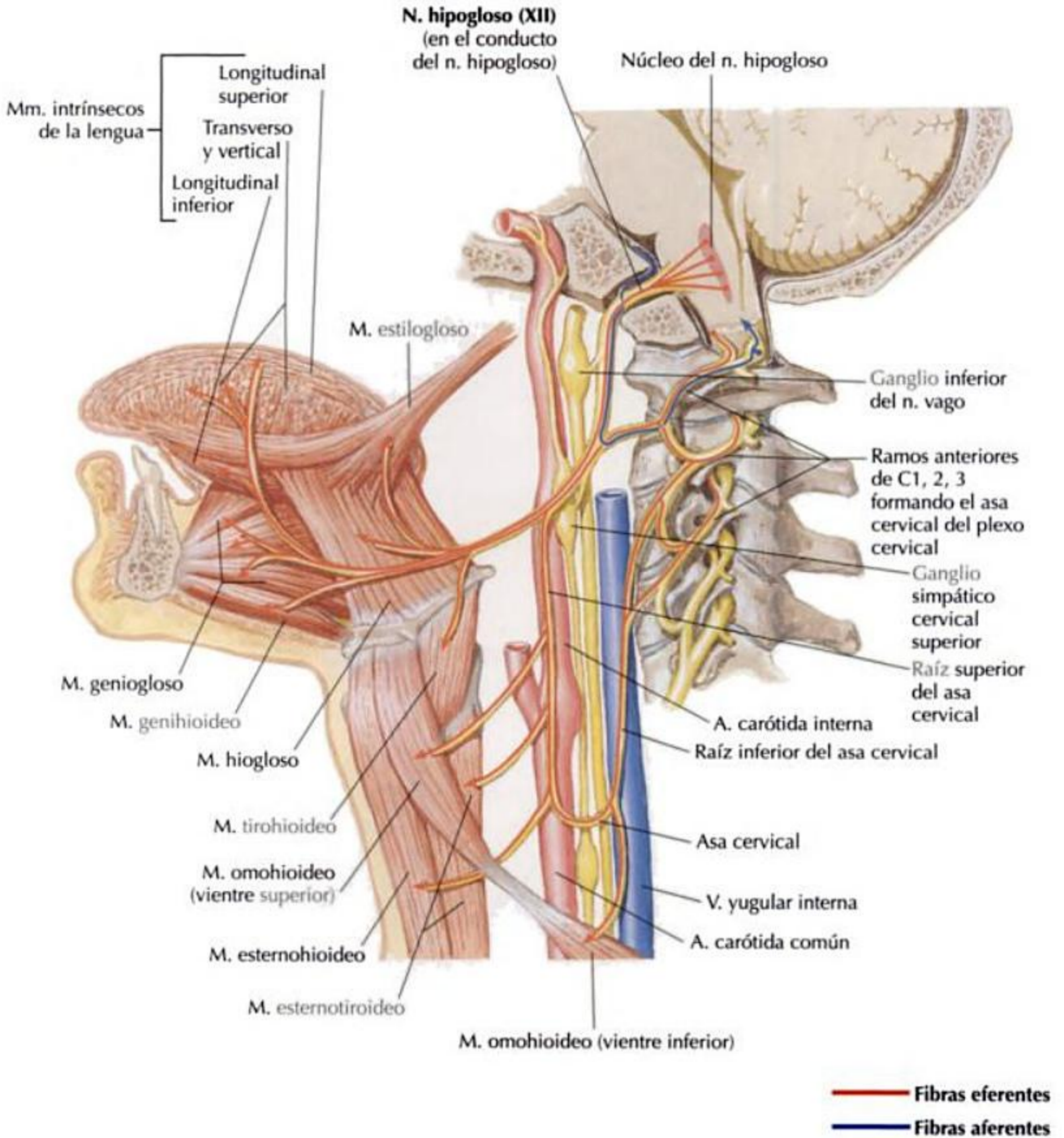


*Estudios recientes sugieren que el nervio accesorio carece de raíz craneal y que no tiene conexión con el nervio vago. La verificación de este dato depende de futuras investigaciones.

F. Netter M.D.

NERVIO CRANEAL XII: NERVIO HIPOGLOSO

Columna funcional	Origen de las fibras	Terminación de las fibras	Resumen	Comentario
ESG	Se inician en el núcleo del n. hipogloso	Inervan a los mm. geniogloso, hiogloso y estilogloso y a los mm. intrínsecos de la lengua	Las fibras ESG son las responsables de la inervación de la mayor parte de la musculatura de la lengua	Las lesiones del n. hipogloso provocan la desviación de la lengua hacia el lado de la lesión durante la protrusión



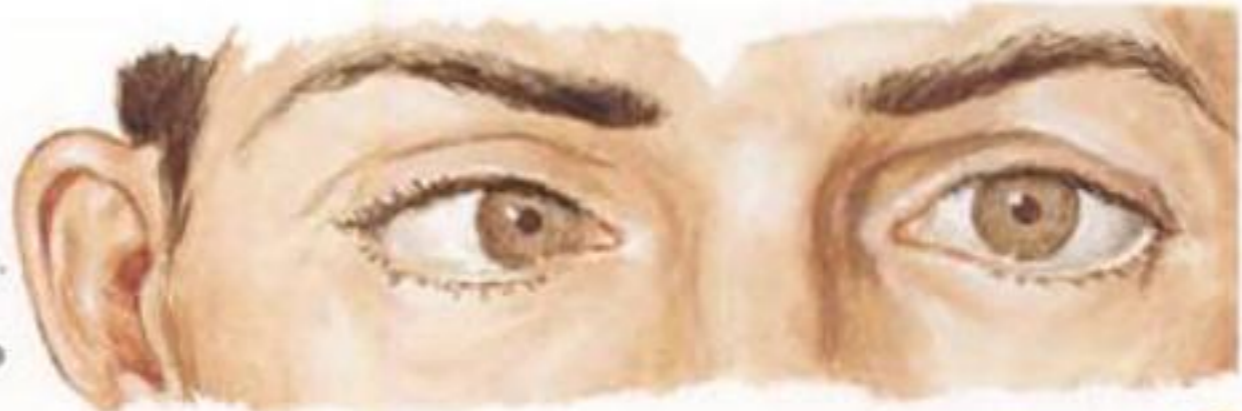ANEURISMAS CEREBRALES CAUSANTES DE OFTALMOPLEJÍA

Dada la estrecha proximidad de los nervios oculomotor, troclear y abducens con los vasos que irrigan el encéfalo, los aneurismas a lo largo de estos vasos pueden provocar una parálisis de los músculos a los que inervan.

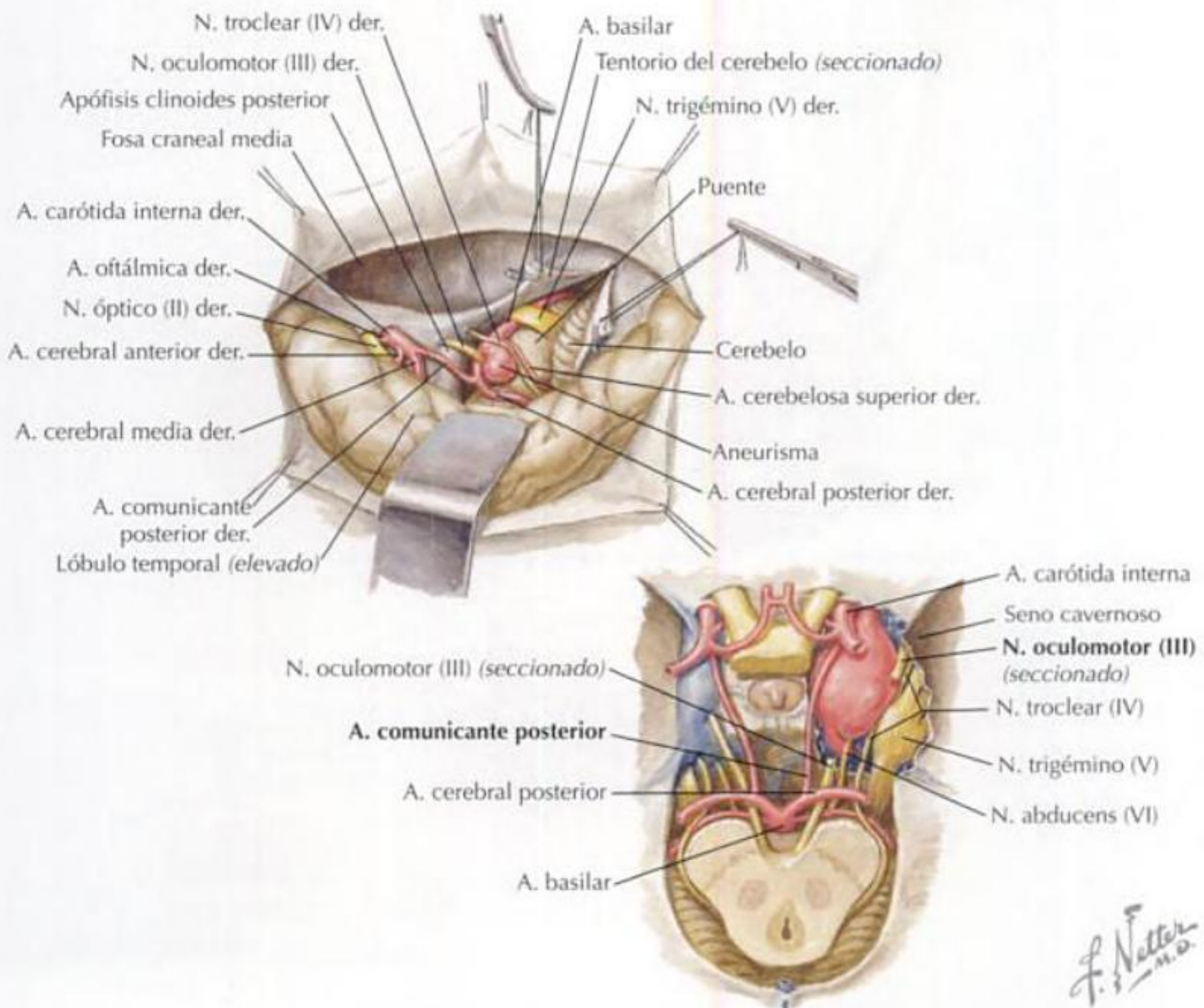
Los vasos frecuentemente afectados incluyen las arterias basilar, cerebral posterior y comunicante posterior.

Trastornos neuromusculares

Parálisis del abducens: el ojo afectado gira medialmente. Puede ser la primera manifestación de aneurisma carotídeo intracavernoso. El dolor por encima del ojo o en el lado de la cara puede ser secundario a afectación del nervio trigémino (V)



Parálisis del oculomotor: ptosis, el ojo gira lateral e inferiormente, pupila dilatada; síntoma frecuente en aneurismas cerebrales, especialmente aneurismas carótida-comunicante posterior



LESIONES QUE AFECTAN A LA VOZ

El nervio vago proporciona toda la inervación motora y sensitiva de la laringe.

El nervio laríngeo superior se divide en un ramo interno (sensitivo) y un ramo externo (motor para el cricotiroides).

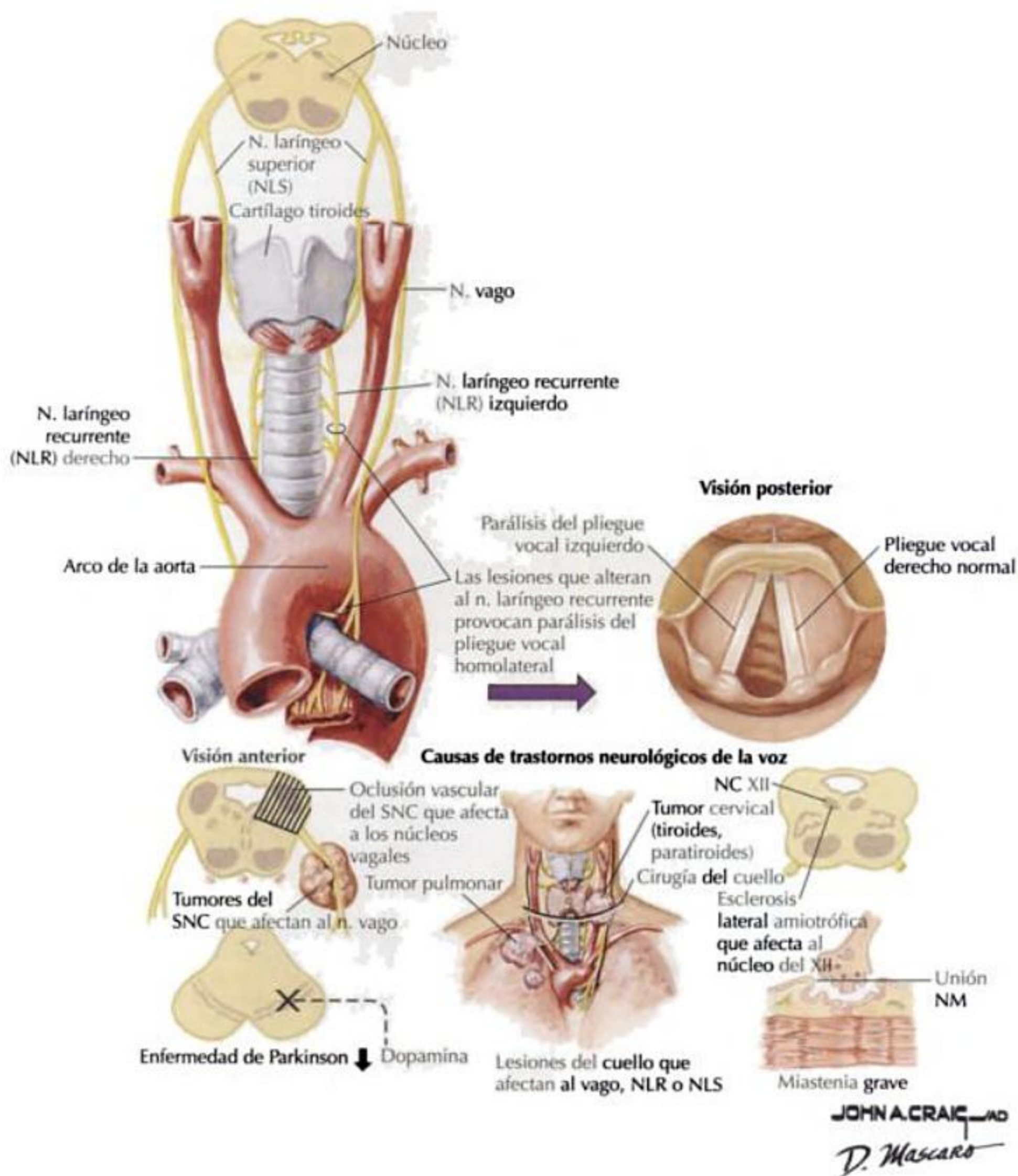
El nervio laríngeo recurrente proporciona inervación sensitiva y motora para el resto de los músculos de la laringe.

Las lesiones del nervio laríngeo recurrente provocan una parálisis del pliegue vocal homolateral. Este problema normalmente se manifiesta clínicamente como ronquera con tos seca.

Causas frecuentes incluyen:

- Tumores de la glándula tiroides.
- Tumores cervicales.
- Accidentes cerebrovasculares.
- Tumores pulmonares.
- Cirugía.
- Tiroiditis.

La voz también puede estar afectada en la enfermedad de Parkinson y en la miastenia grave.



Correlaciones clínicas

LESIONES QUE AFECTAN AL NERVIIO ACCESORIO

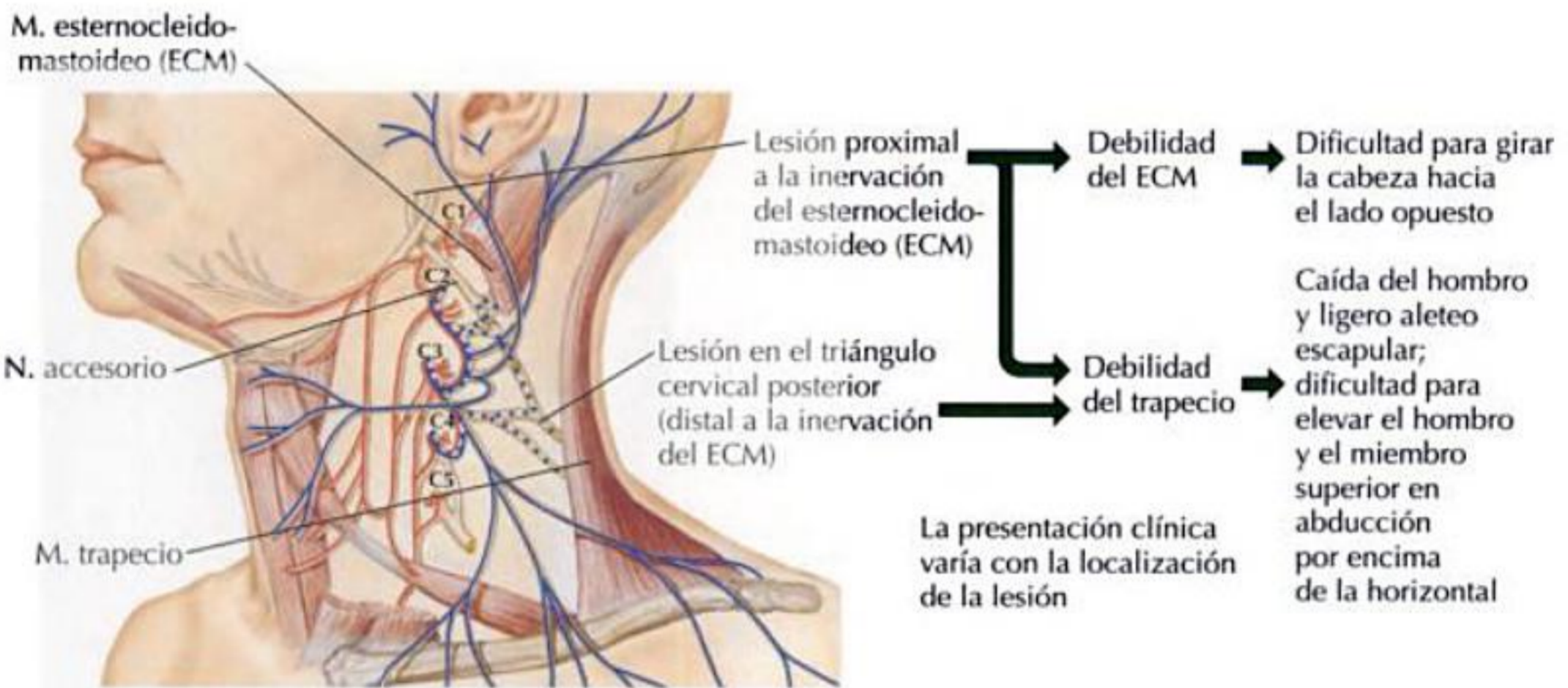
El nervio accesorio proporciona inervación motora a los músculos esternocleidomastoideo y trapecio.

El nervio accesorio discurre junto a los nódulos linfáticos cervicales superficiales.

- Este recorrido hace que pueda lesionarse durante una biopsia o disección radical del cuello en el triángulo cervical posterior.
- La lesión del nervio accesorio también puede ocurrir durante una endarterectomía carotídea.

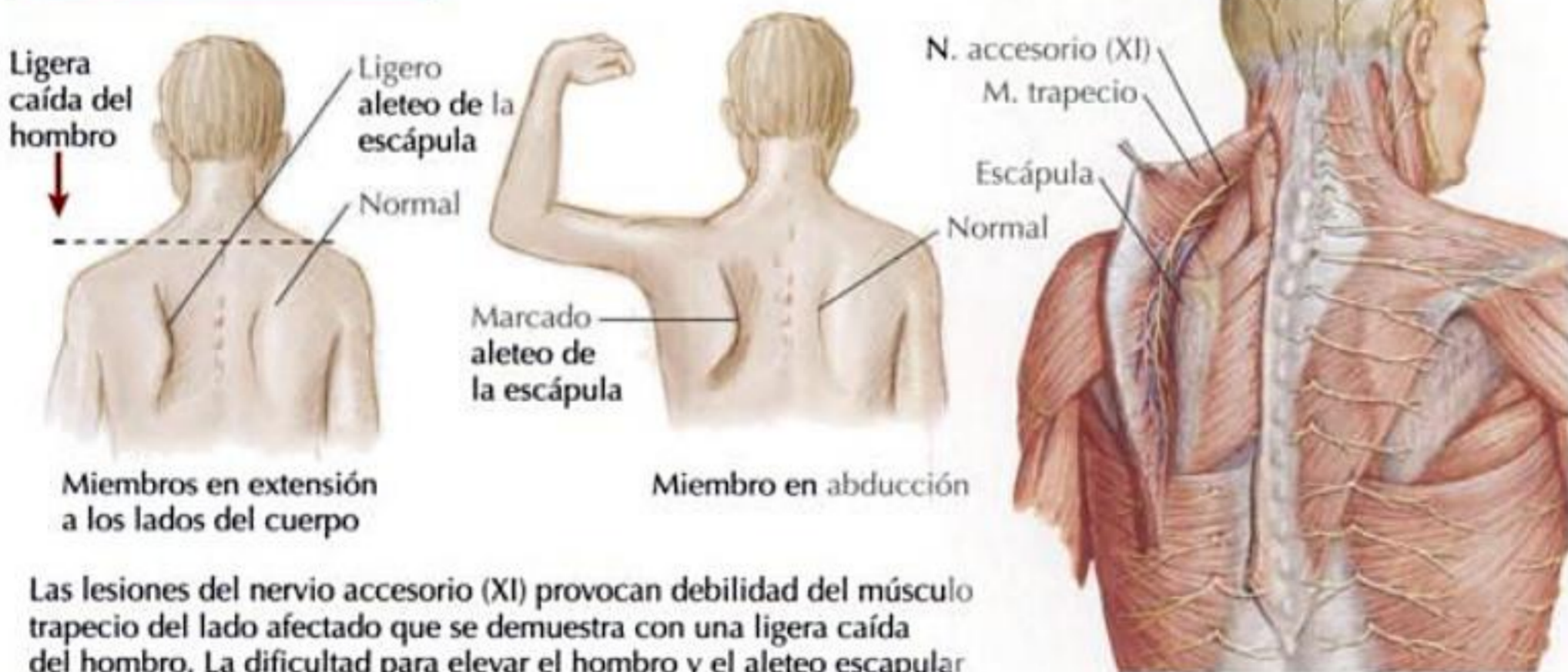En las lesiones localizadas en el triángulo cervical posterior, el músculo esternocleidomastoideo no está afectado, pero el músculo trapecio está denervado.

- El hombro cae, con un ligero aleteo de la escápula.
- También está afectada la abducción del miembro superior, cuando el paciente intenta levantarlo por encima del plano horizontal.



Comparación de signos clínicos en la lesión del NC XI y el nervio torácico largo

Lesión del XI



Las lesiones del nervio accesorio (XI) provocan debilidad del músculo trapecio del lado afectado que se demuestra con una ligera caída del hombro. La dificultad para elevar el hombro y el aleteo escapular son más pronunciados en la abducción del miembro superior

F. Netter M.D.
with *Fairman CMI*

LESIONES QUE AFECTAN AL NERVO HIPOGLOSO

El nervio hipogloso proporciona inervación motora a la mayoría de músculos de la lengua, incluyendo:

- Geniogloso.
- Hiogloso.
- Estilogloso.

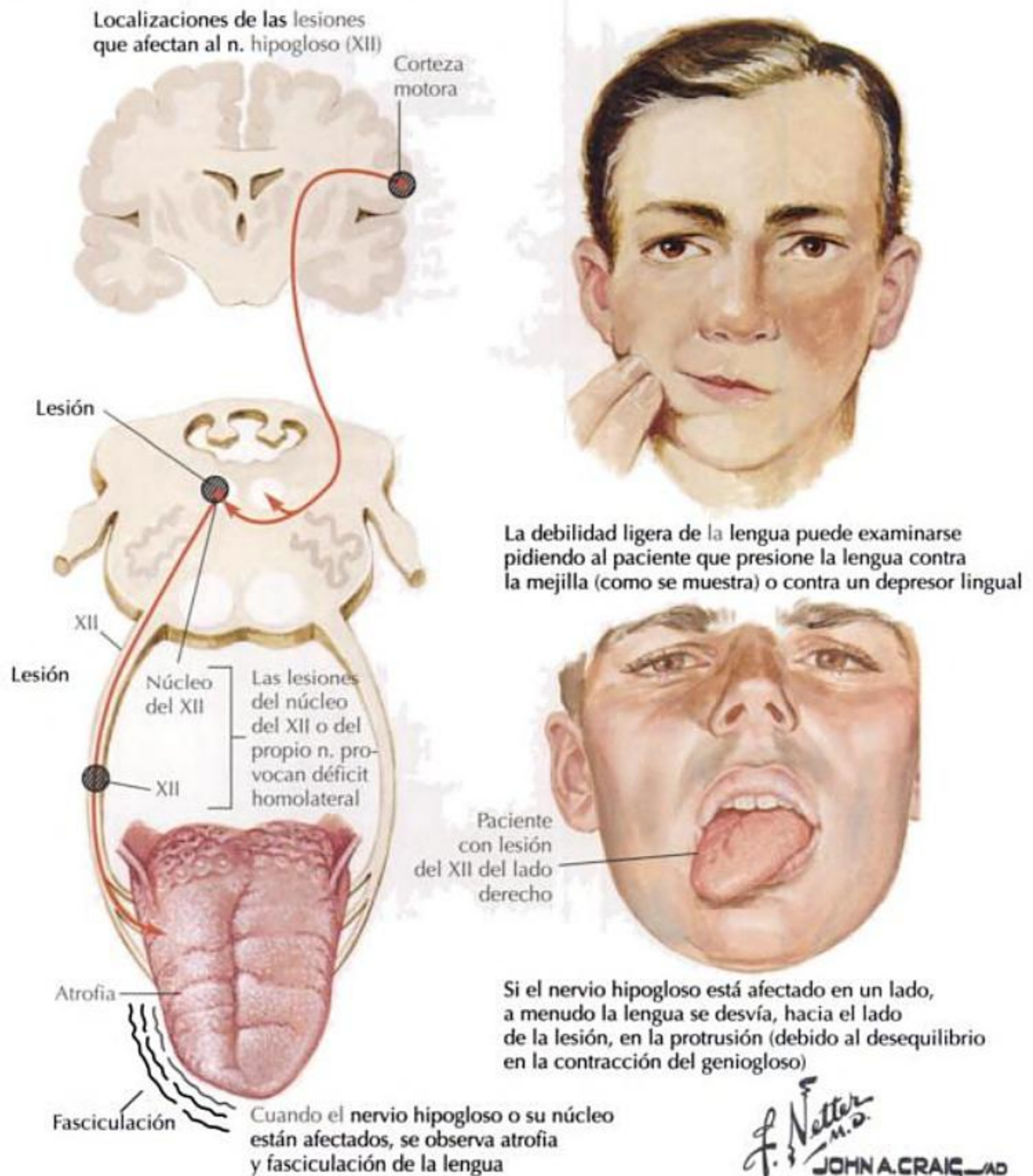
La protrusión de la lengua se consigue mediante la acción bilateral de los músculos genioglosos.

La parálisis de un músculo geniogloso provoca en la lengua protruida la desviación hacia el lado paralizado.

La parálisis del nervio hipogloso puede estar causada por:

- Tumores.
- Traumatismos cervicales.
- Radioterapia.

Una parálisis similar puede estar causada por un accidente cerebrovascular que afecte a las neuronas motoras superiores en el lado contralateral a los músculos paralizados, debido al cruce de las fibras de las neuronas motoras superiores.



Cuello

Visión general y anatomía topográfica	112
Triángulos del cuello	116
Triángulo cervical anterior	118
Triángulo cervical posterior	125
Triángulo suboccipital	127
Contenido visceral	128
Raíz del cuello	130
Músculos	132
Vascularización del cuello	137
Inervación del cuello	144
Correlaciones clínicas	154

INFORMACIÓN GENERAL

El *cuello* es la región entre la base del cráneo, el borde inferior de la mandíbula y la abertura superior del tórax.

La porción anterior del *cuello* contiene las principales estructuras viscerales que discurren entre la cabeza y el tórax:

- Faringe.
- Laringe.
- Tráquea.
- Esófago.
- Tiroides y paratiroides.

Con propósitos descriptivos, el *cuello* se divide en 2 triángulos:

- Triángulo cervical anterior.
- Triángulo cervical posterior.

La estructura más superficial que cubre al *cuello* es la piel.

FASCIA

El *cuello* está rodeado por 2 láminas principales de la fascia cervical, que a su vez, pueden subdividirse:

- Fascia superficial.
- Fascia profunda.
- Lámina superficial de la fascia cervical profunda (de revestimiento).
- Lámina media de la fascia cervical profunda (incluye las porciones muscular y visceral, como la pretraqueal).
- Lámina profunda de la fascia cervical profunda (incluye la prevertebral y la alar).
- Vaina carotídea.

La fascia superficial se encuentra profunda a la piel y envuelve al músculo *platisma* .

Los ramos sensitivos del *cuello* se localizan en la fascia superficial.

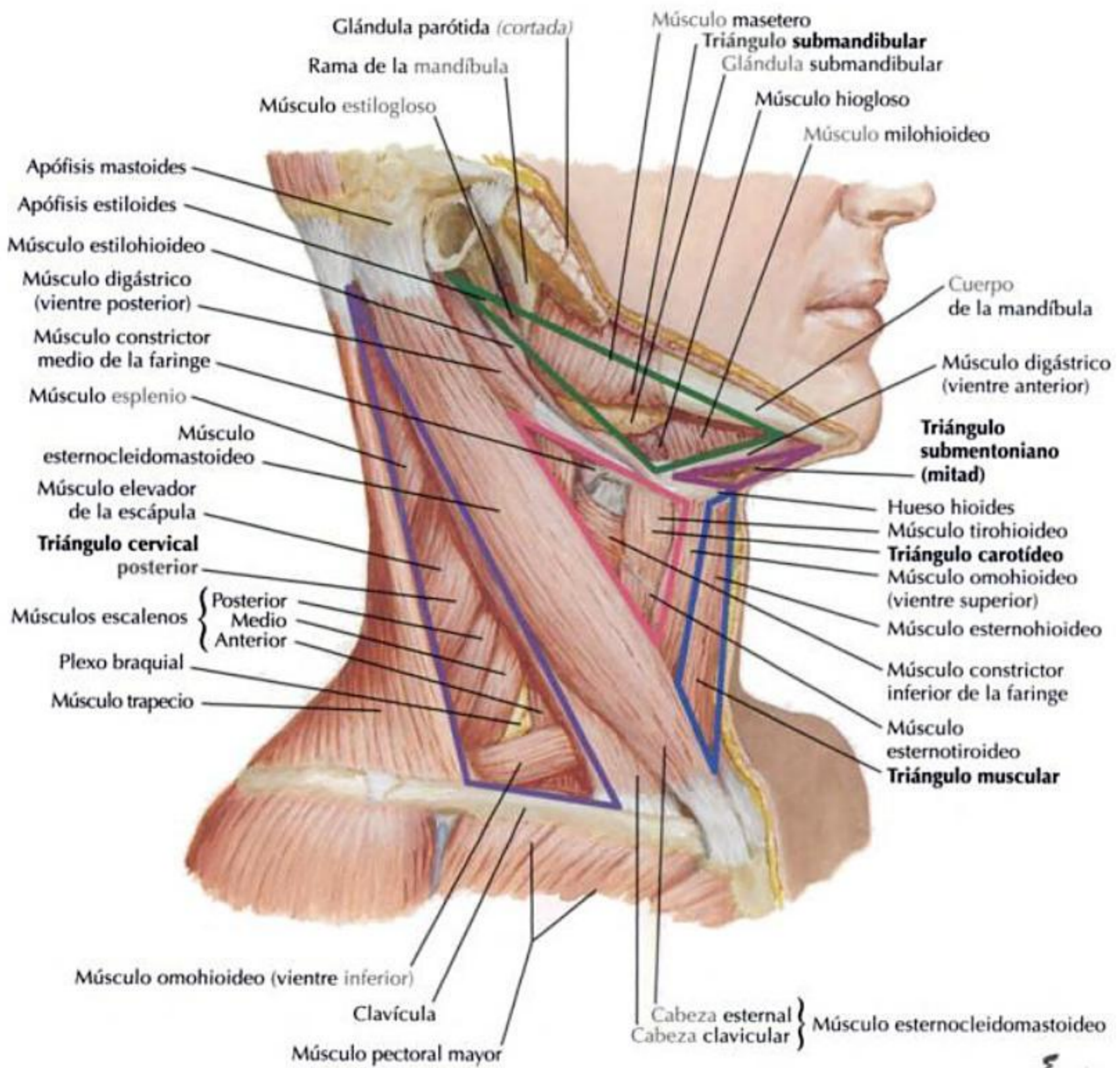
Profunda a la fascia superficial está la lámina de revestimiento de la *fascia cervical profunda* .

La lámina superficial (o de revestimiento) de la fascia cervical profunda se une, posteriormente, a lo largo de la línea media y se desliza anteriormente para rodear todo el *cuello* .

La lámina superficial (o de revestimiento) de la fascia cervical profunda rodea los músculos:

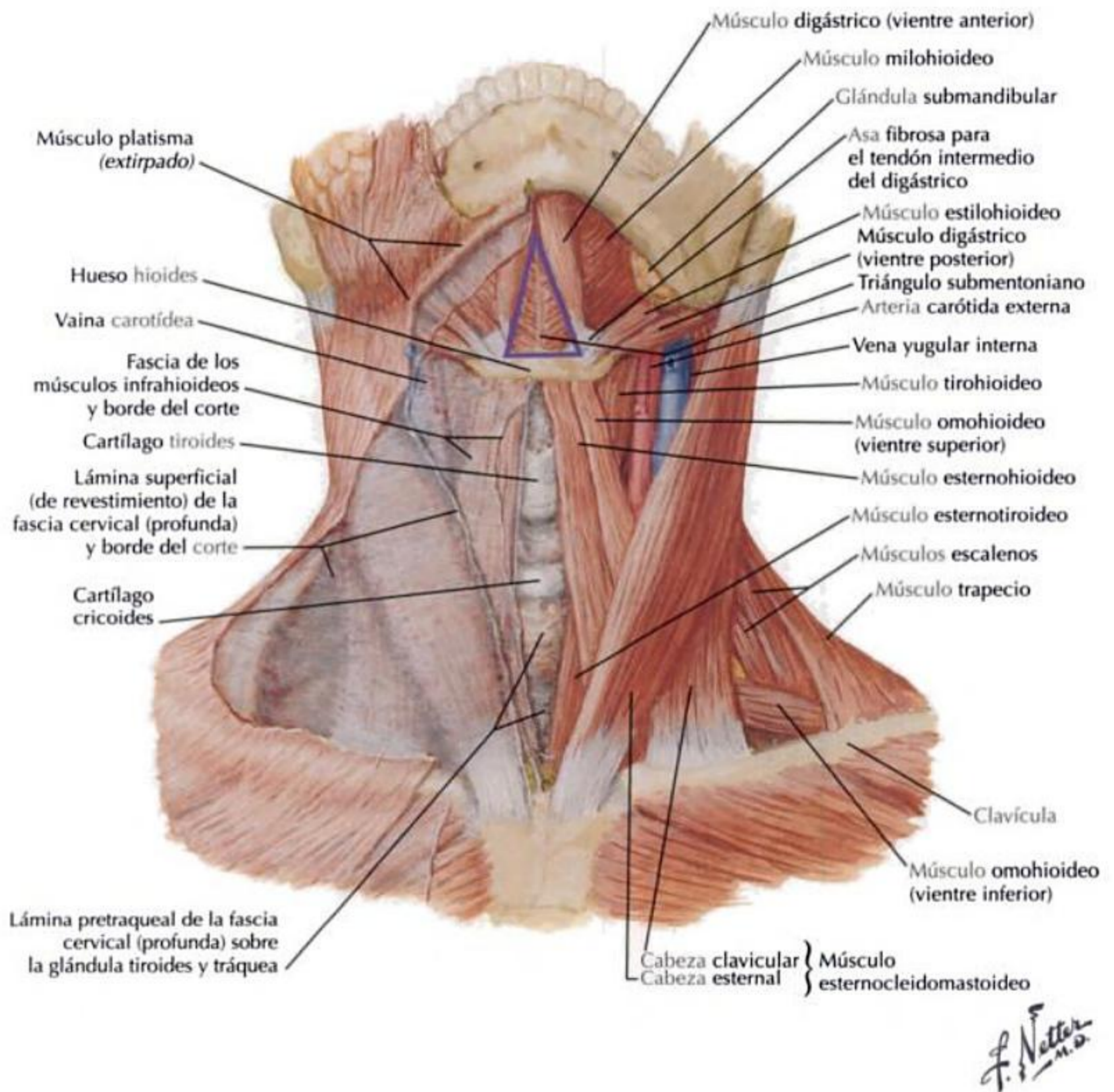
- Trapecio.
- Esternocleidomastoideo.

INFORMACIÓN GENERAL CONTINUACIÓN

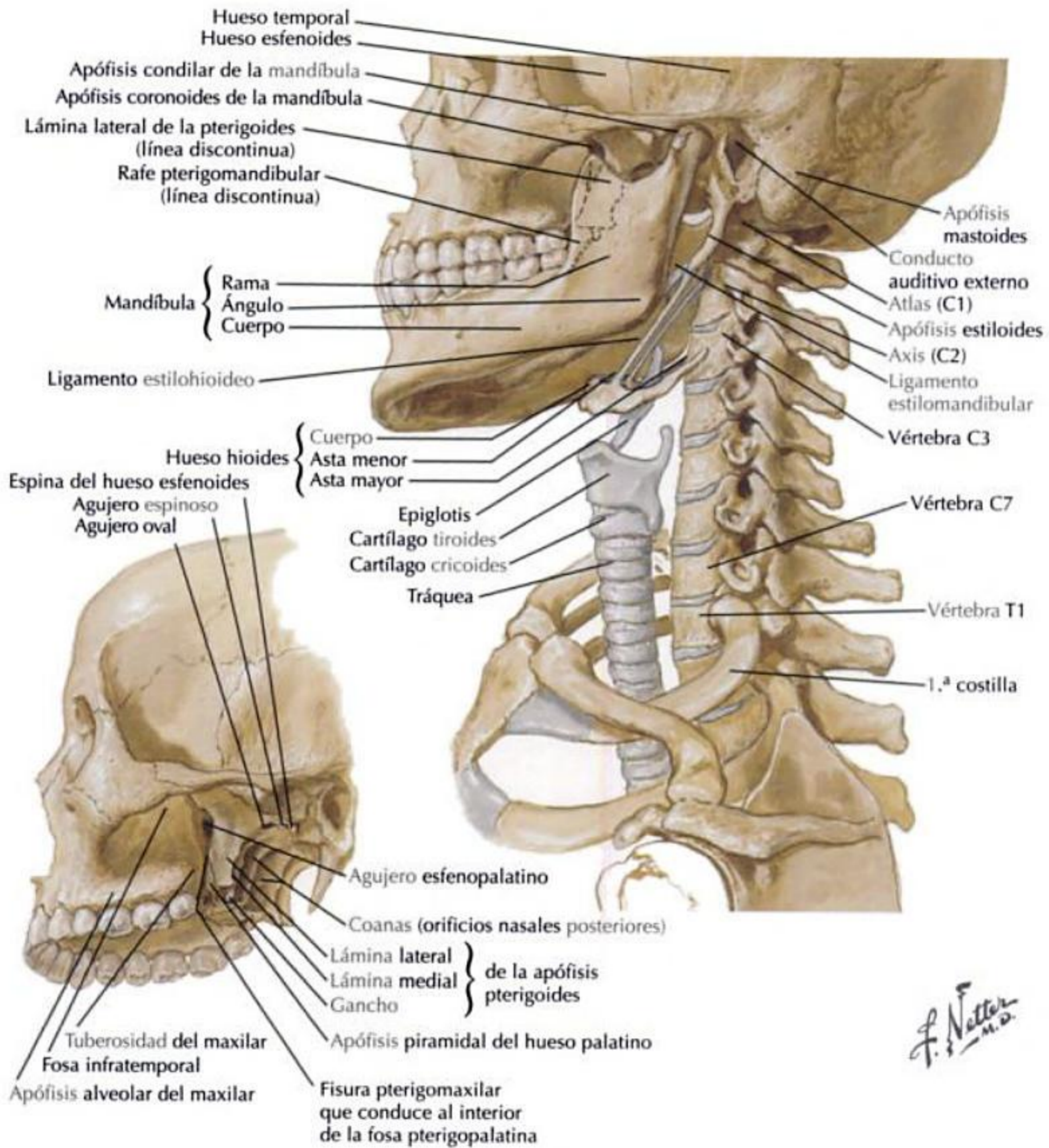


F. Netter M.D.

INFORMACIÓN GENERAL CONTINUACIÓN



INFORMACIÓN GENERAL CONTINUACIÓN



F. Netter M.D.

Triángulos del cuello

TRIÁNGULO CERVICAL ANTERIOR

Los límites del triángulo cervical anterior son:

- Borde anterior del esternocleidomastoideo.
- Borde inferior de la mandíbula.
- Línea media del cuello.

Usando el hioides como elemento clave, los músculos omohioideo y digástrico subdividen el triángulo cervical anterior en:

- Triángulo submandibular.
- Triángulo carotídeo.
- Triángulo muscular.
- Triángulo submentoniano.

Todos los triángulos incluidos en el triángulo cervical anterior son pares, excepto el triángulo submentoniano, que se extiende a derecha e izquierda del cuello.

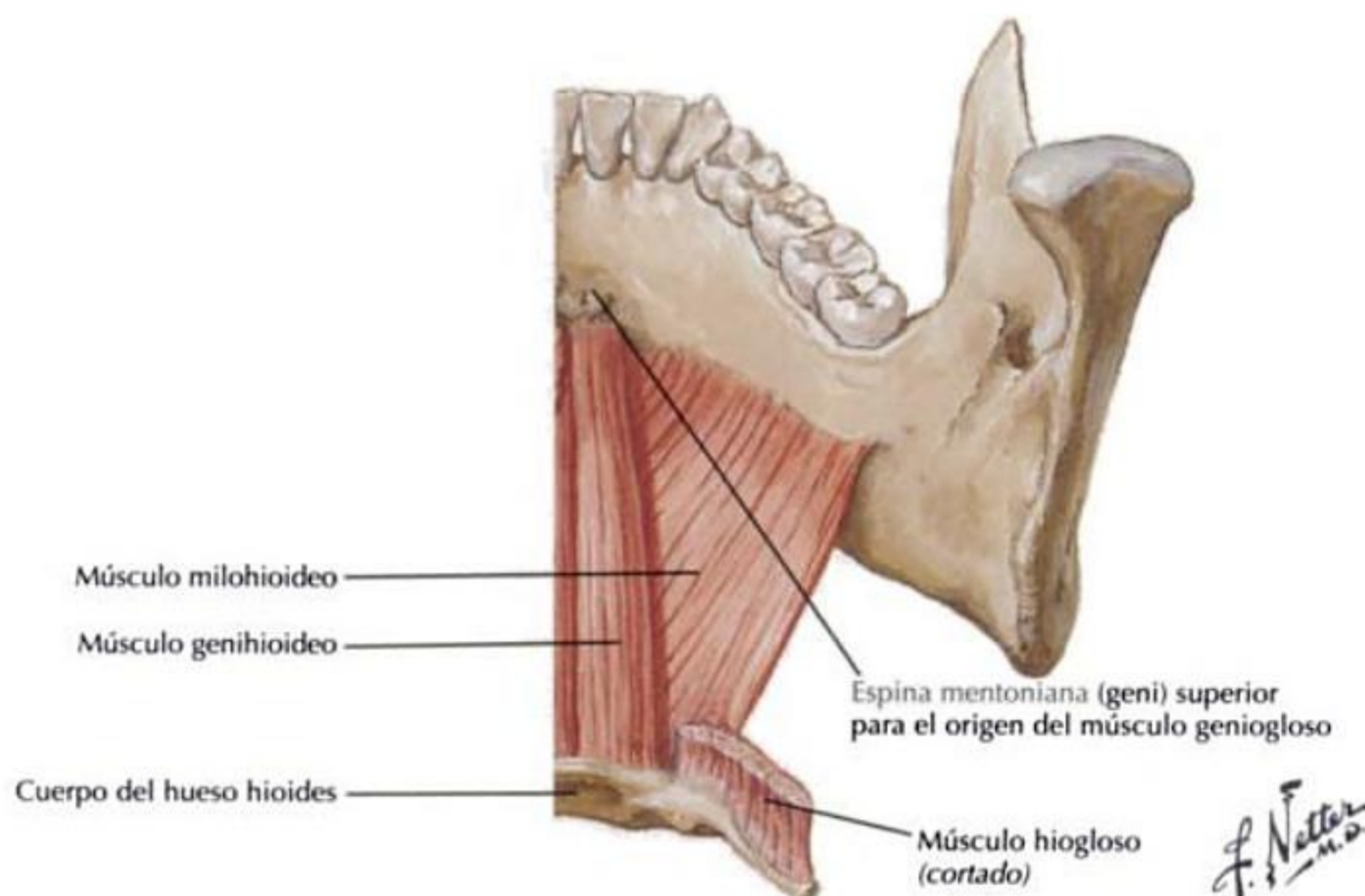
El hueso hioides divide el triángulo cervical anterior en 2 áreas: las regiones suprahioides e infrahioides.

La región suprahioides contiene 4 músculos:

- Milohioideo.
- Digástrico.
- Estilohioideo.
- Genihioideo.

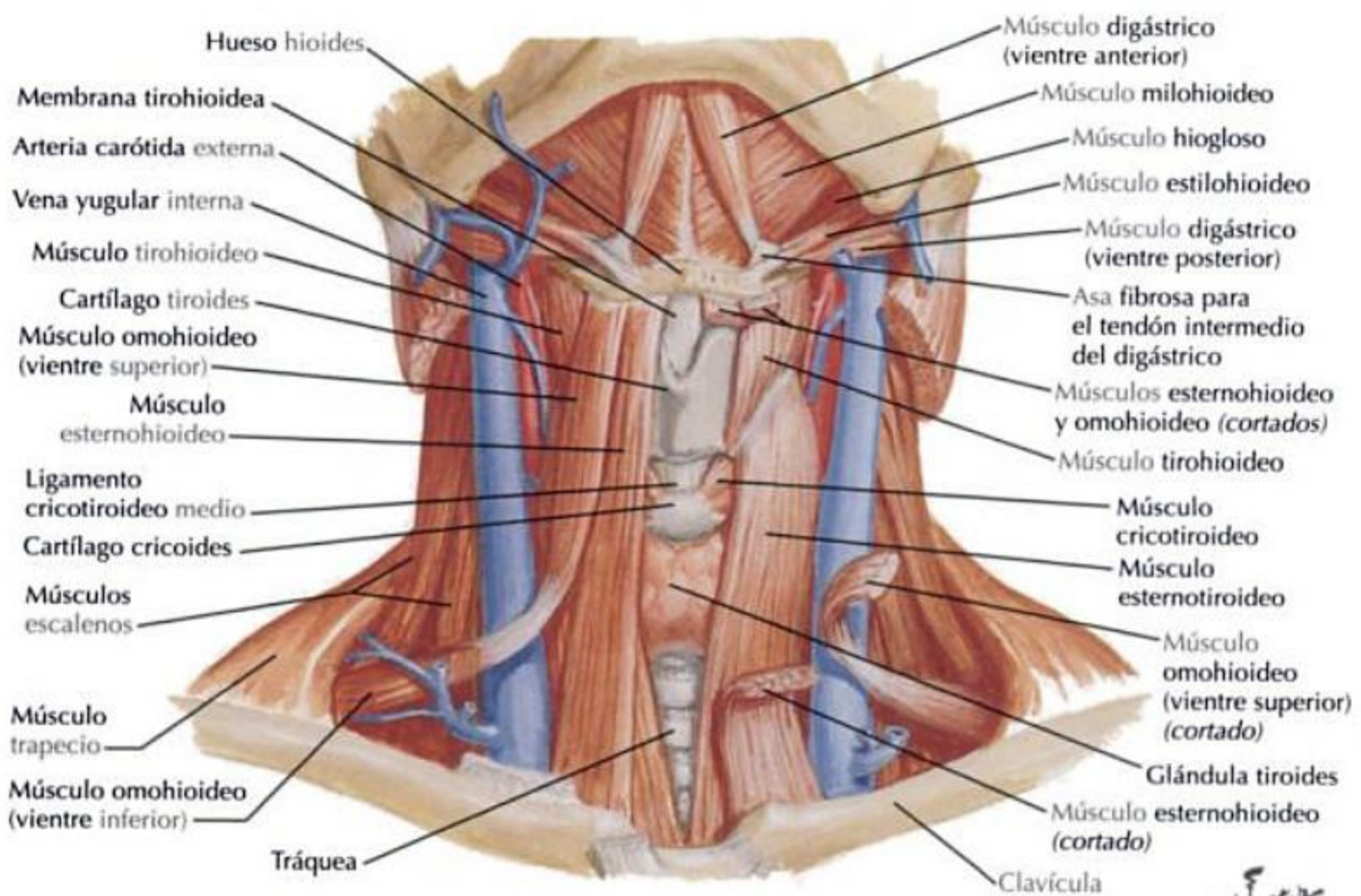
La región infrahioides contiene 4 músculos, denominados comúnmente músculos acintados:

- Omohioideo.
- Esternohioideo.
- Esternotiroideo.
- Tirohioideo.



Triángulos del cuello

TRIÁNGULO CERVICAL ANTERIOR CONTINUACIÓN



F. Netter M.D.

Triángulo cervical anterior

TRIÁNGULO SUBMANDIBULAR

A menudo se le denomina triángulo digástrico.

Los límites del triángulo submandibular son:

- Borde inferior de la mandíbula.
- Ventre posterior del digástrico.
- Ventre anterior del digástrico.

El suelo del triángulo está constituido por:

- Hiogloso.
- Milohioideo.
- Constrictor medio de la faringe.

El techo está formado por:

- Piel.
- Fascia superficial con el platisma.
- Fascia cervical profunda.

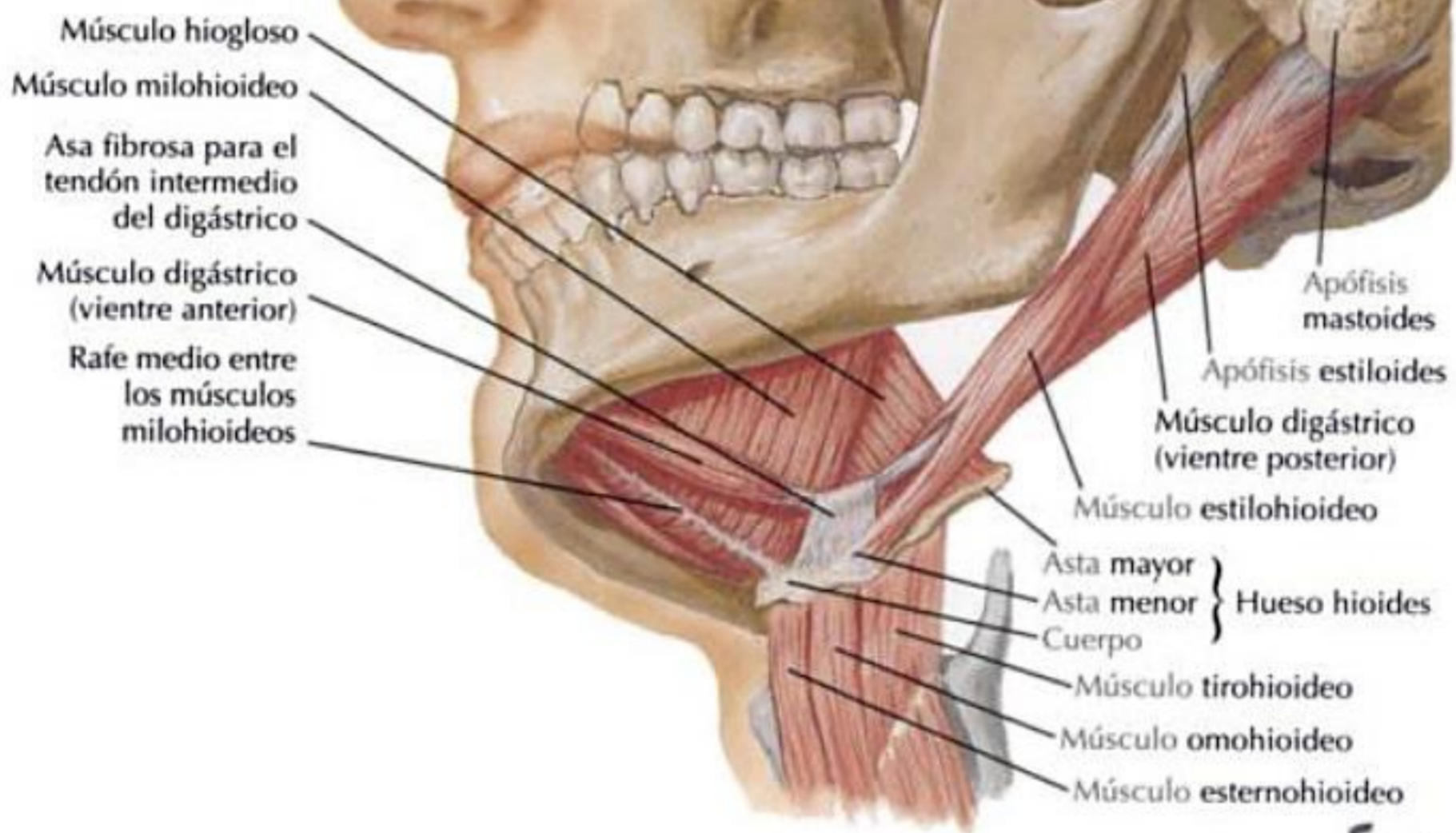
El triángulo submandibular es par.

CONTENIDOS DEL TRIÁNGULO SUBMANDIBULAR			
Arterias	Venas	Nervios	Estructuras
Facial Submentoniana	Facial Submentoniana	Milohioideo Hipogloso	Glándula submandibular Nódulos linfáticos submandibulares Porción inferior de la glándula parótida

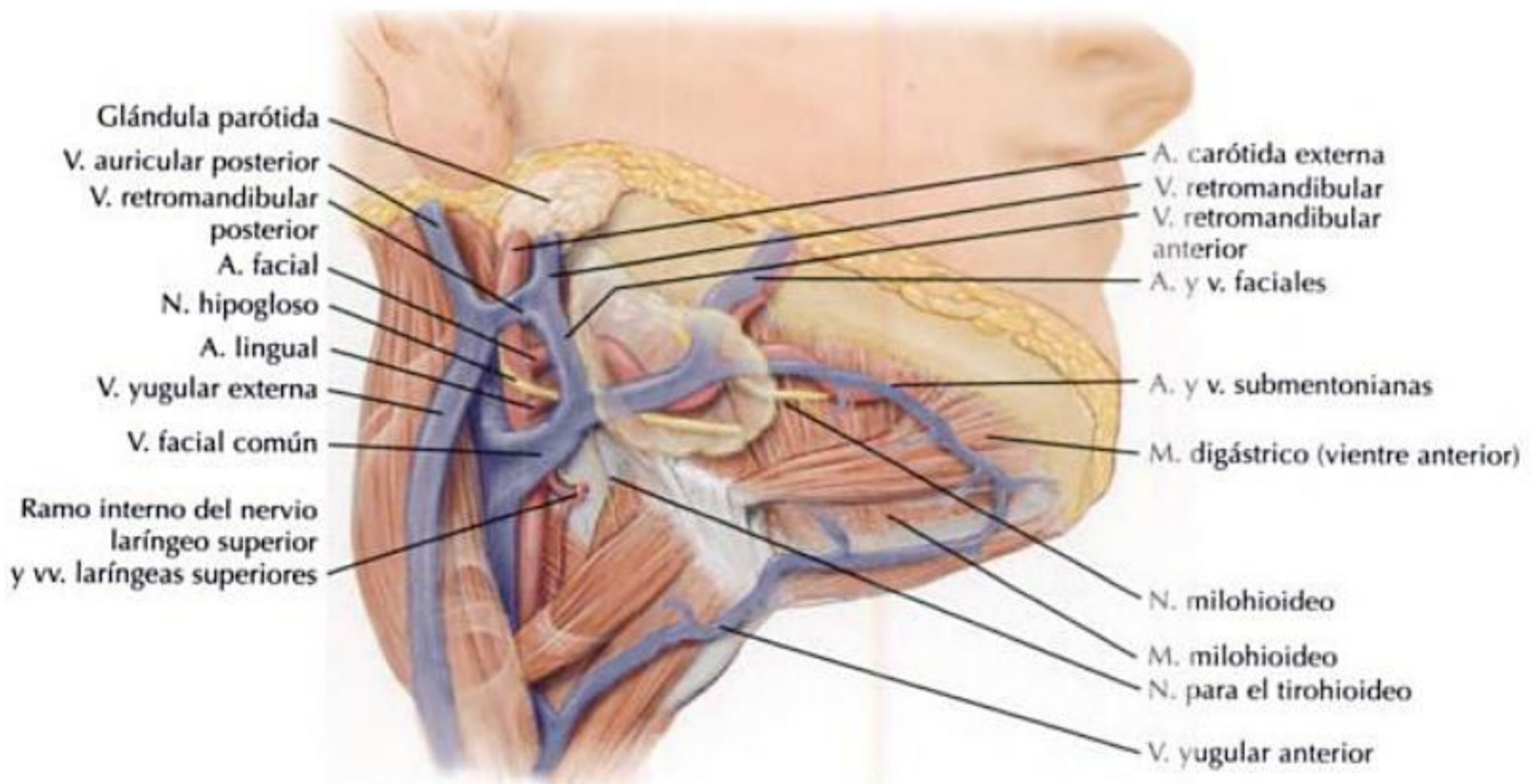
Triángulo cervical anterior

TRIÁNGULO SUBMANDIBULAR CONTINUACIÓN

Visión lateral,
ligeramente inferior



F. Netter M.D.



SWIFT

Triángulo cervical anterior

TRIÁNGULO CAROTÍDEO

Los límites del triángulo carotídeo son:

- Borde anterior del esternocleidomastoideo.
- Vientre posterior del digástrico.
- Vientre superior del omohioideo.

El suelo del triángulo está constituido por:

- Hiogloso.
- Tirohioideo.
- Constrictor medio de la faringe.
- Constrictor inferior de la faringe.

El techo está formado por:

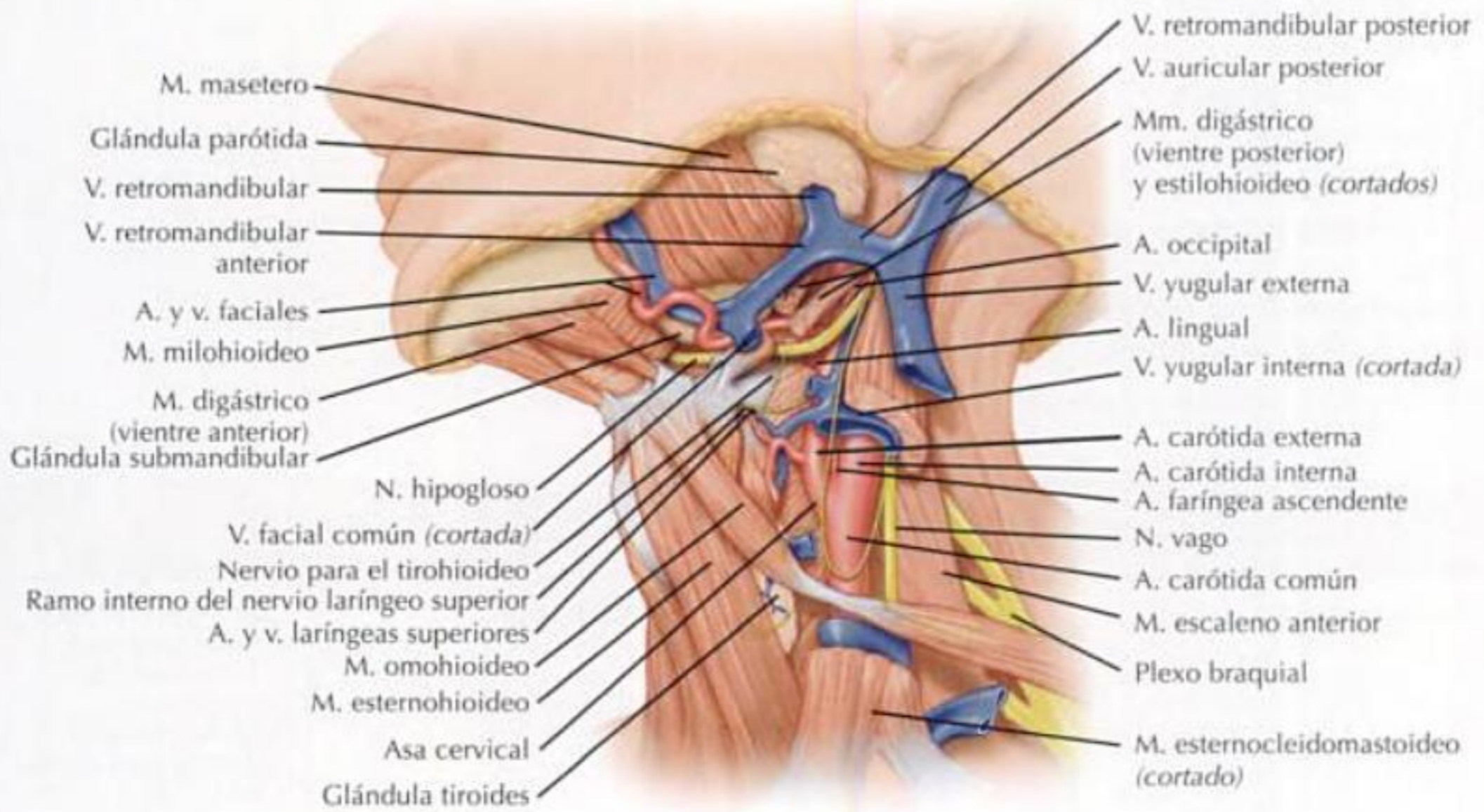
- Piel.
- Fascia superficial con el platisma.
- Fascia cervical profunda.

El triángulo carotídeo es par.

CONTENIDOS DEL TRIÁNGULO CAROTÍDEO			
Arterias	Venas	Nervios	Estructuras
Carótida común (con el glomus [cuerpo] carotídeo) <ul style="list-style-type: none"> • Carótida interna (con el seno carotídeo) • Carótida externa <ul style="list-style-type: none"> • Tiroidea superior (con la rama laríngea superior) • Lingual • Facial • Faringea ascendente • Occipital 	Yugular interna Facial común Lingual Tiroidea superior Tiroidea media	Vago <ul style="list-style-type: none"> • Ramo externo del n. laríngea superior • Ramo interno del n. laríngea superior Accesorio (pequeña porción) Hipogloso Asa cervical (miembro superior)	Larínge (pequeña porción) Glándula tiroidea (pequeña porción)

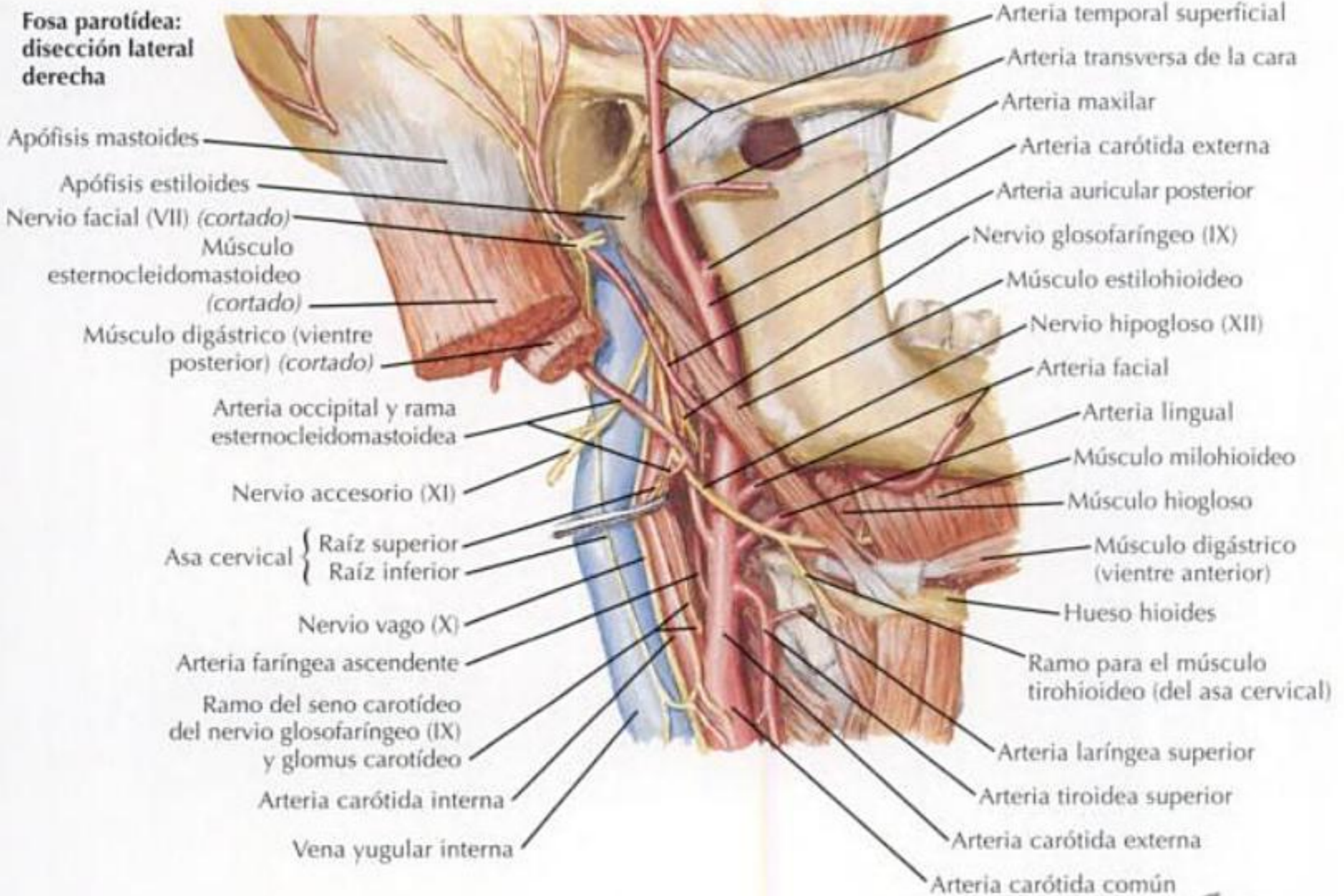
Triángulo cervical anterior

TRIÁNGULO CAROTÍDEO CONTINUACIÓN



SWIFT

Fosa parotídea: disección lateral derecha



F. Netter M.D.

4 Triángulo cervical anterior

TRIÁNGULO MUSCULAR

Los límites del triángulo muscular son:

- Borde anterior del esternocleidomastoideo.
- Vientre superior del omohioideo.
- Línea media.

El suelo del triángulo está constituido por:

- Esternohioideo.
- Esternotiroideo.

El techo está formado por:

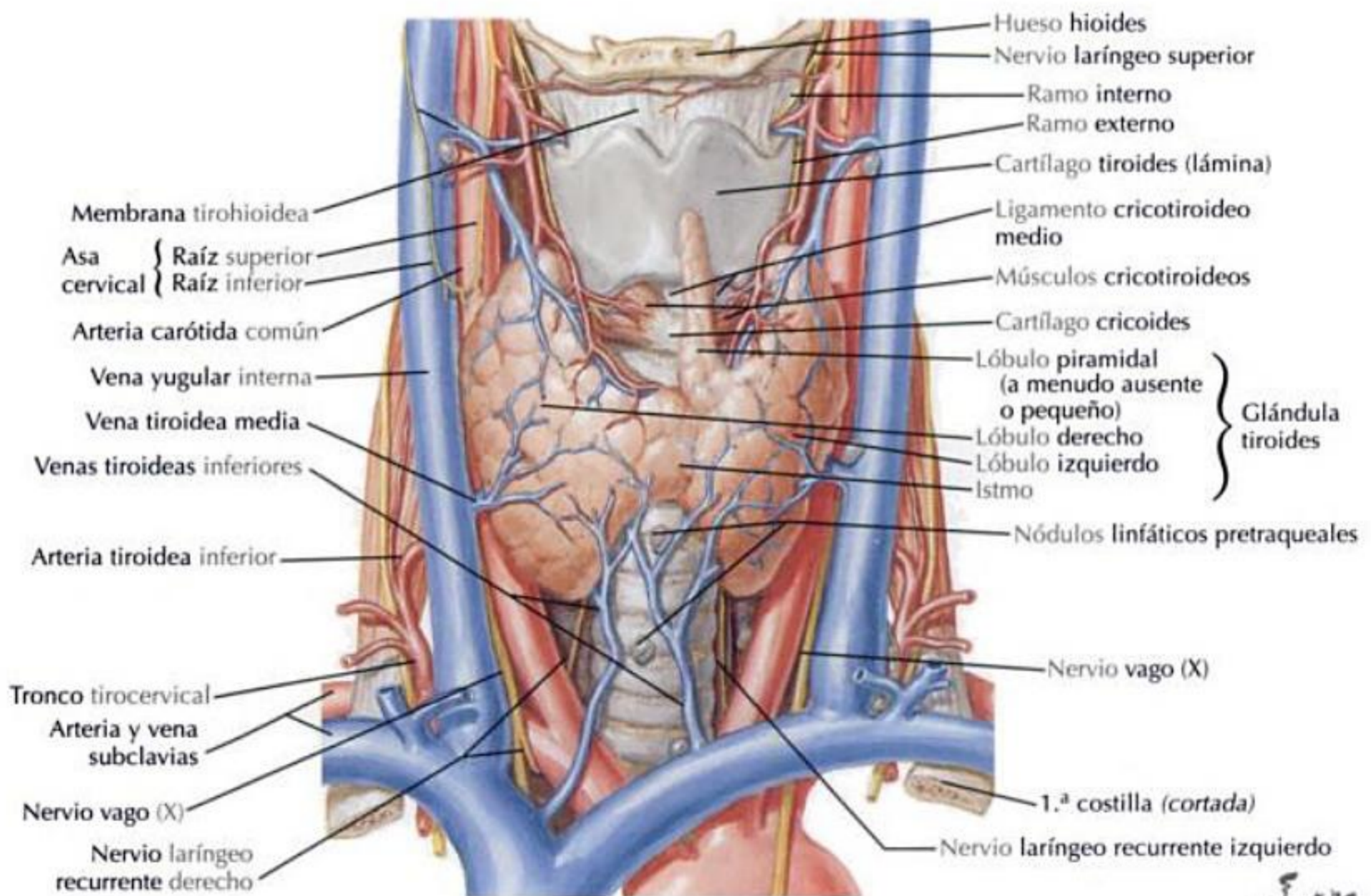
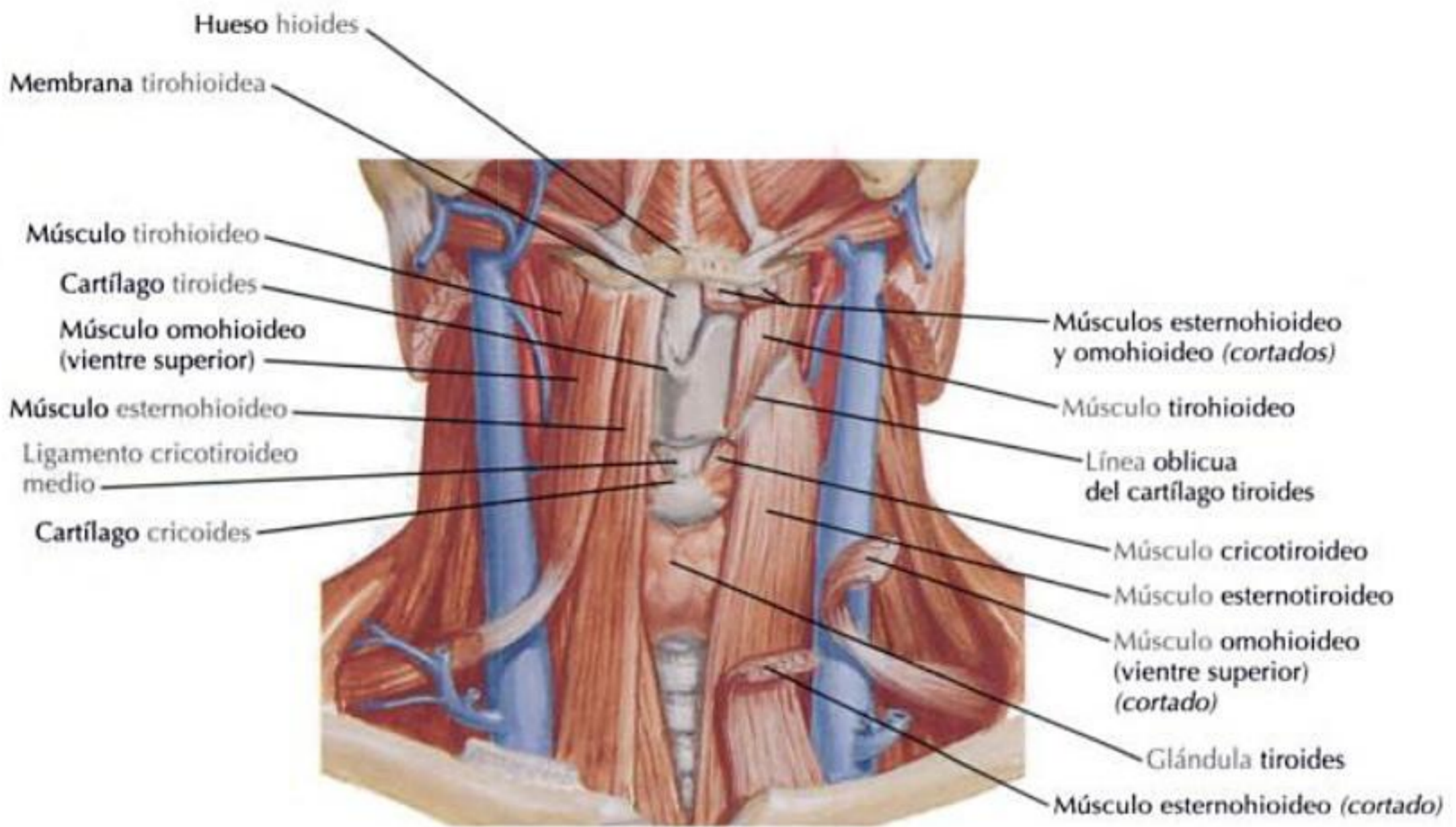
- Piel.
- Fascia superficial con el platisma.
- Fascia cervical profunda.

El triángulo muscular es par.

CONTENIDOS DEL TRIÁNGULO MUSCULAR			
Arterias	Venas	Nervios	Estructuras
Tiroidea superior	Tiroidea inferior Yugular anterior	Asa cervical	Músculos acintados: <ul style="list-style-type: none">• Esternohioideo• Esternotiroideo• Tirohioideo Glándula tiroides Glándula paratiroides Laringe Tráquea Esófago

Triángulo cervical anterior

TRIÁNGULO MUSCULAR CONTINUACIÓN



F. Netter M.D.

4 Triángulo cervical anterior

TRIÁNGULO SUBMENTONIANO

Los límites del triángulo submentoniano son:

- Cuerpo del hioides.
- Vientre anterior del digástrico a la derecha.
- **Vientre** anterior del digástrico a la izquierda.

El suelo del triángulo está constituido por:

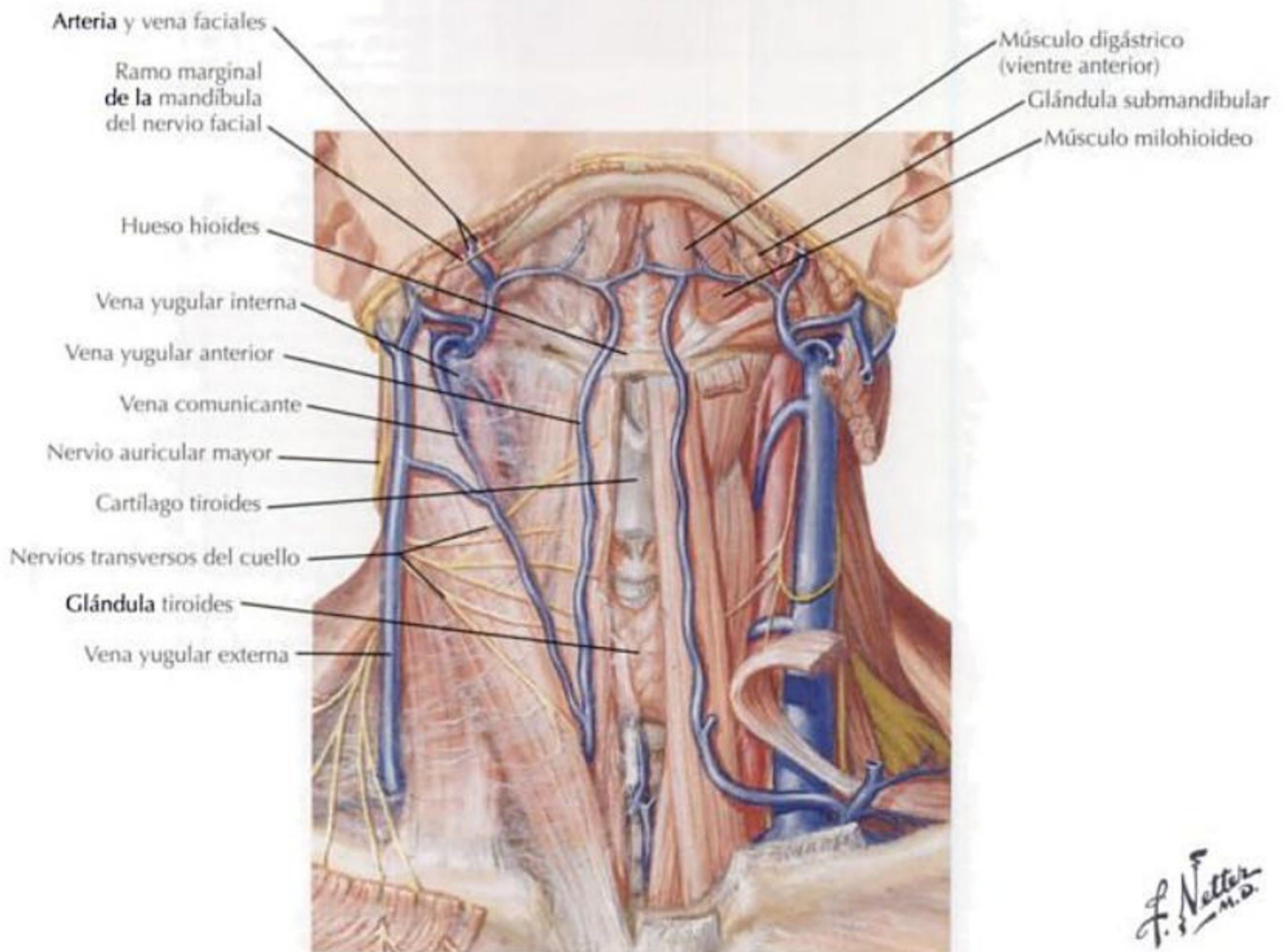
- Milohioideo.

El **techo** está formado por:

- Piel.
- Fascia superficial con el platisma.
- Fascia cervical profunda.

El triángulo submentoniano es impar.

CONTENIDOS DEL TRIÁNGULO SUBMENTONIANO			
Arterias	Venas	Nervios	Estructuras
	Yugular anterior		Nódulos linfáticos submentonianos



Triángulo cervical posterior

INFORMACIÓN GENERAL

Los límites del triángulo cervical posterior son:

- Borde posterior del esternocleidomastoideo.
- Tercio medio de la clavícula.
- Borde anterior del trapecio.

Se localiza en la cara lateral del cuello y se enrolla en espiral alrededor de él.

Está subdividido en 2 triángulos por el omohioideo:

- Omoclavicular (también denominado triángulo supraclavicular).
- Occipital.

El techo del triángulo cervical posterior incluye:

- Piel.
- Fascia superficial.
- Lámina superficial (de revestimiento) de la fascia cervical profunda.

El suelo del triángulo cervical posterior incluye*:

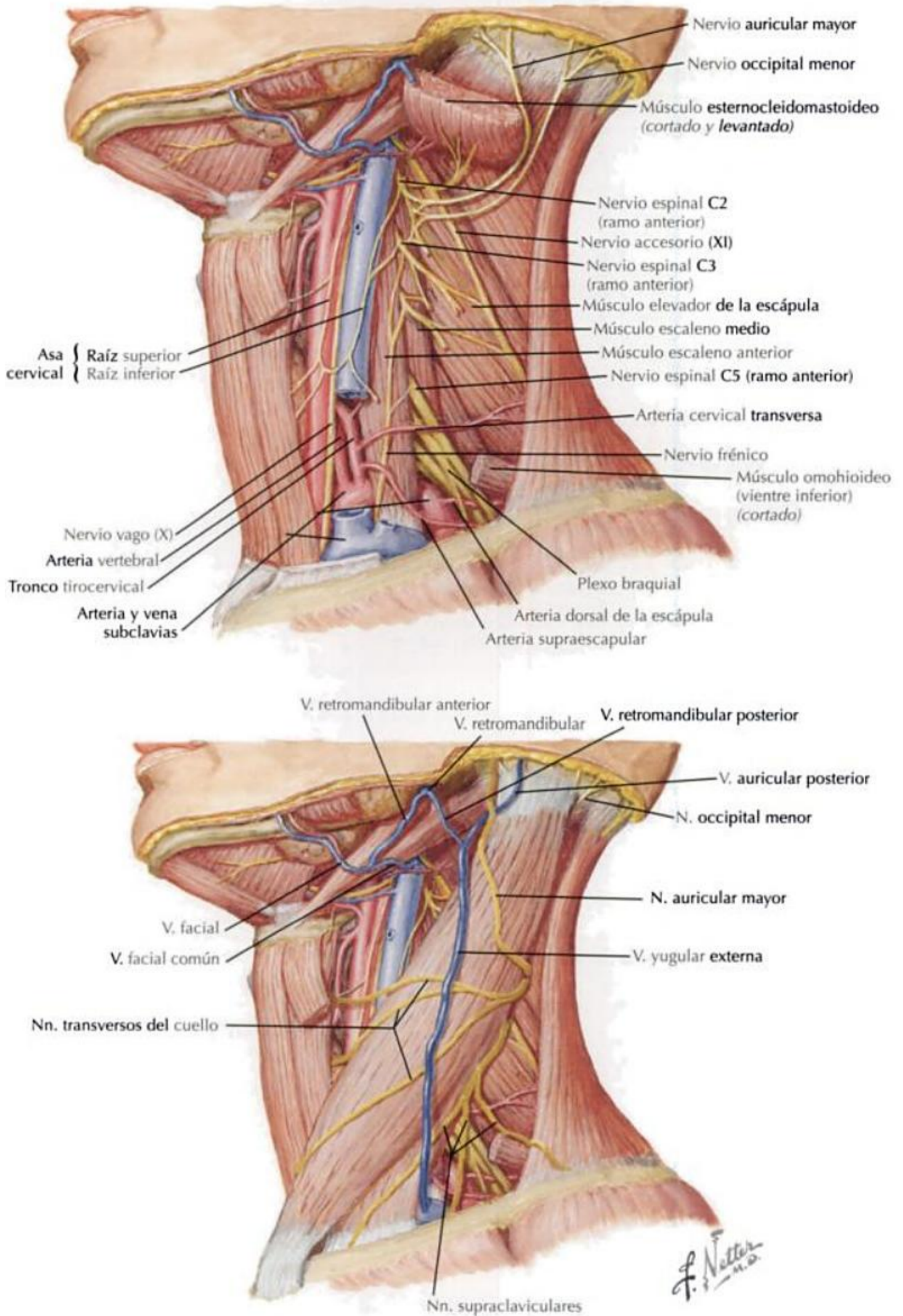
- Semiespinoso de la cabeza.
- Esplenio de la cabeza.
- Elevador de la escápula.
- Escaleno posterior.
- Escaleno medio.
- Escaleno anterior.

El triángulo cervical posterior es par.

CONTENIDOS DEL TRIÁNGULO CERVICAL POSTERIOR		
Arterias	Venas	Nervios
3. ^a porción de la subclavia Occipital Supraescapular Cervical transversa Dorsal de la escápula (normalmente)	Yugular externa Occipital Supraescapular Cervical transversa	Plexo cervical (ramos sensitivos): <ul style="list-style-type: none"> • Occipital menor • Transverso del cuello • Auricular mayor • Supraclavicular Accesorio Dorsal de la escápula Torácico largo Supraescapular Ramos y troncos del plexo braquial

*Estos músculos están cubiertos por la lámina prevertebral de la fascia cervical profunda.

INFORMACIÓN GENERAL CONTINUACIÓN



Triángulo suboccipital

INFORMACIÓN GENERAL

Los límites del triángulo suboccipital son:

- Oblicuo superior de la cabeza.
- Oblicuo inferior de la cabeza.
- Recto posterior mayor de la cabeza.

El techo del triángulo suboccipital incluye:

- Tejido conectivo denso.

El suelo del triángulo suboccipital incluye:

- Membrana atlantooccipital posterior.
- Arco posterior del atlas.

El triángulo suboccipital es par.

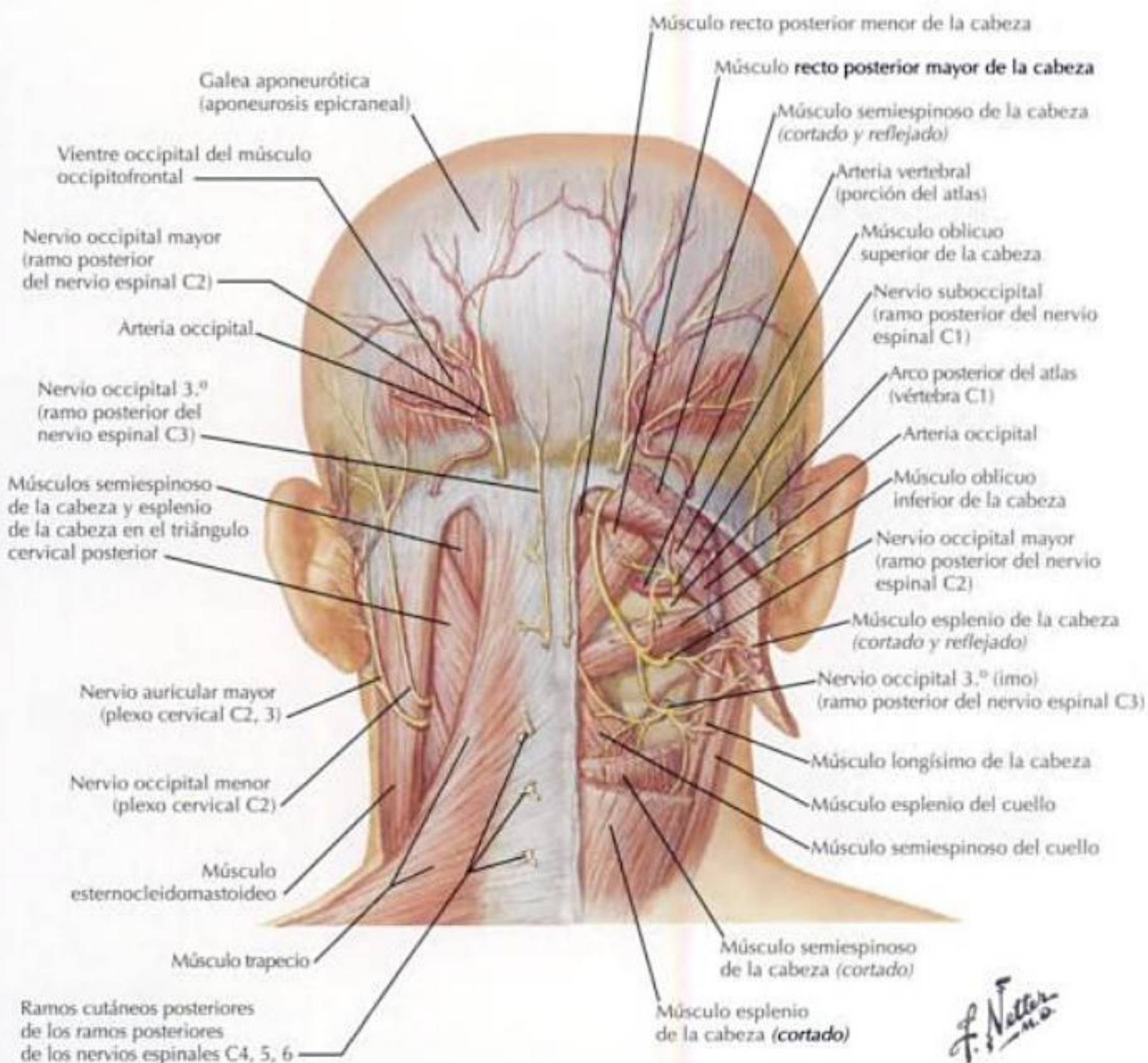
ARTERIA VERTEBRAL

Este vaso entra en el agujero transverso de la 6.^a vértebra cervical, emergiendo por encima de la 1.^a vértebra cervical para entrar en el triángulo suboccipital.

Se incurva medialmente para situarse en un surco en el arco posterior del atlas.

Pasa a través de la membrana atlantooccipital para entrar en el conducto vertebral.

CONTENIDOS DEL TRIÁNGULO SUBOCCIPITAL			
Arterias	Venas	Nervios	Estructuras
Vertebral	Vertebral	Occipital mayor Suboccipital	Músculos: <ul style="list-style-type: none"> • Recto posterior mayor de la cabeza • Recto posterior menor de la cabeza • Oblicuo superior de la cabeza • Oblicuo inferior de la cabeza



GLÁNDULA TIROIDES

Órgano muy vascularizado, localizado en las caras anterior y lateral del cuello.

Formado por un lóbulo derecho y otro izquierdo conectados en la línea media por un istmo.

Se encuentra aproximadamente entre los niveles de las vértebras 5.^a cervical y 1.^a torácica.

El istmo cruza a nivel de los anillos traqueales 2.^o y 3.^o.

En el istmo a menudo se origina un lóbulo piramidal que se extiende superiormente.

La irrigación arterial proviene de las arterias tiroideas superior e inferior, con aportación principal de la arteria tiroidea inferior.

Una arteria tiroidea ima puede irrigar la glándula tiroides; se origina en la arteria braquiocefálica o como una rama directa de la aorta.

El drenaje venoso se forma a partir de un plexo en la superficie de la glándula tiroides que drena en las venas tiroideas superior, media e inferior.

Microscópicamente, la glándula tiroides está formada por células epiteliales tiroideas, que secretan hormonas tiroideas (tiroxina y triyodotironina), y células parafoliculares (células C), que secretan calcitonina.

GLÁNDULAS PARATIROIDES

Las glándulas paratiroides son, normalmente, 4 glándulas localizadas en la cara posterior de los lóbulos tiroideos.

Las glándulas paratiroides superiores están irrigadas, a cada lado, por la arteria tiroidea superior y las glándulas paratiroides inferiores por la arteria tiroidea inferior.

Microscópicamente, sus células están organizadas en cordones y secretan hormona paratiroidea.

LARINGE

Conexión entre la faringe y la tráquea.

Previene la entrada de cuerpos extraños en la vía aérea.

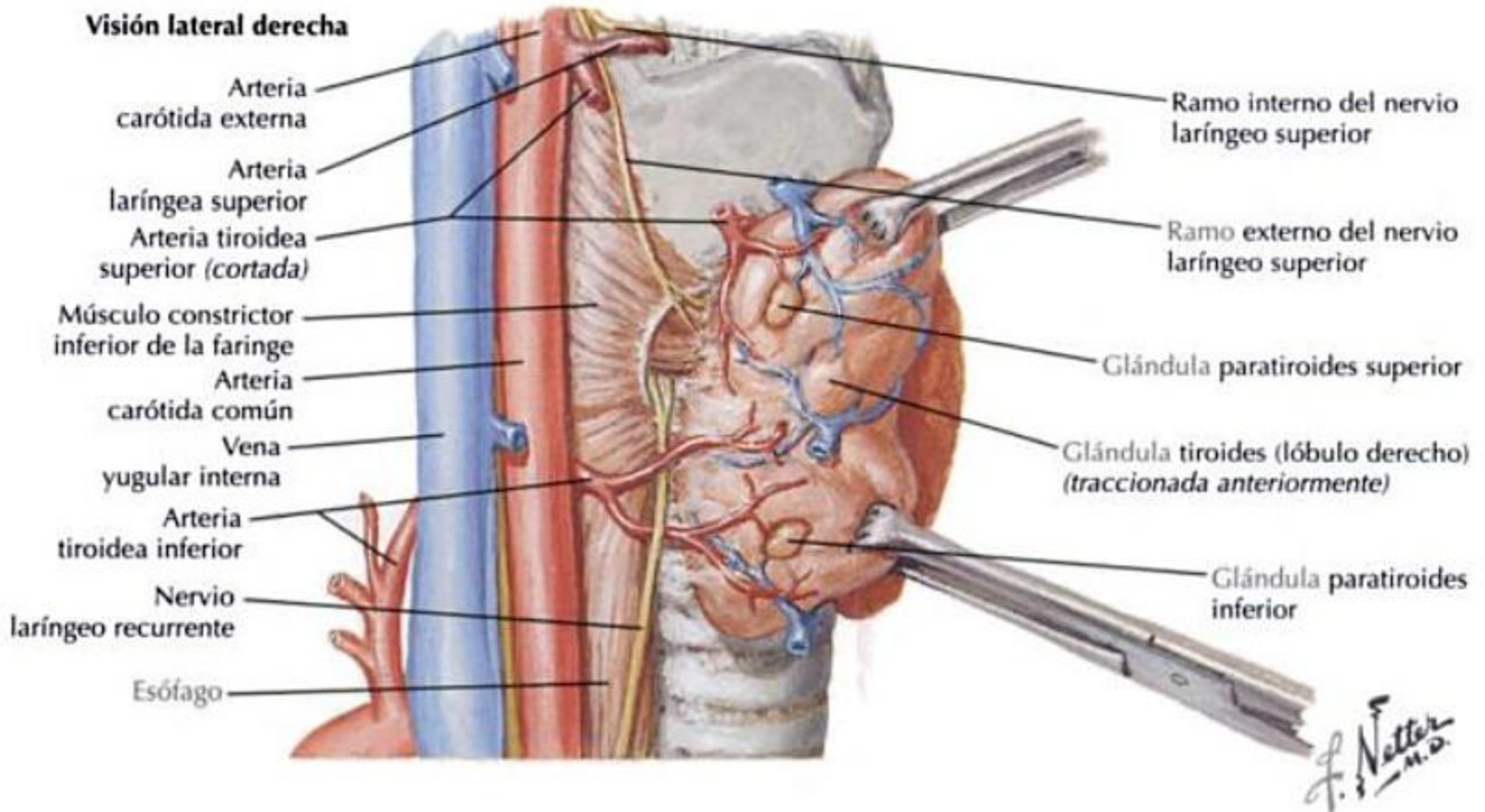
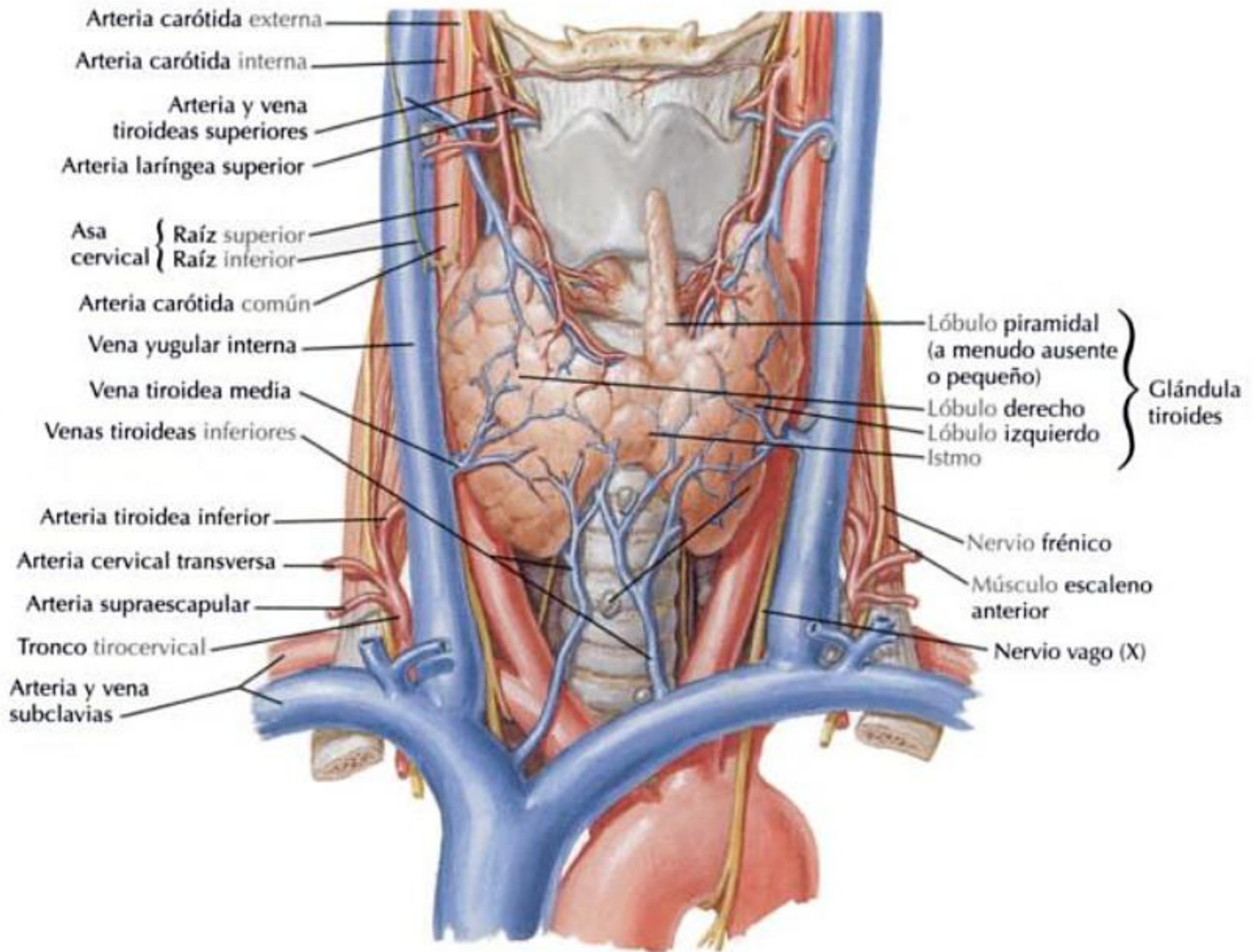
Está diseñada para la producción de sonidos (fonación).

Es más corta en la mujer y en los niños.

Está formada por 9 cartílagos: 3 pares y 3 impares.

Se localiza en la línea media frente a las vértebras 3.^a a 6.^a cervicales.

GLÁNDULA TIROIDES, GLÁNDULAS PARATIROIDES, LARINGE CONTINUACIÓN



INFORMACIÓN GENERAL

La raíz del cuello conecta las estructuras del cuello con la cavidad torácica.

La abertura torácica superior está limitada por:

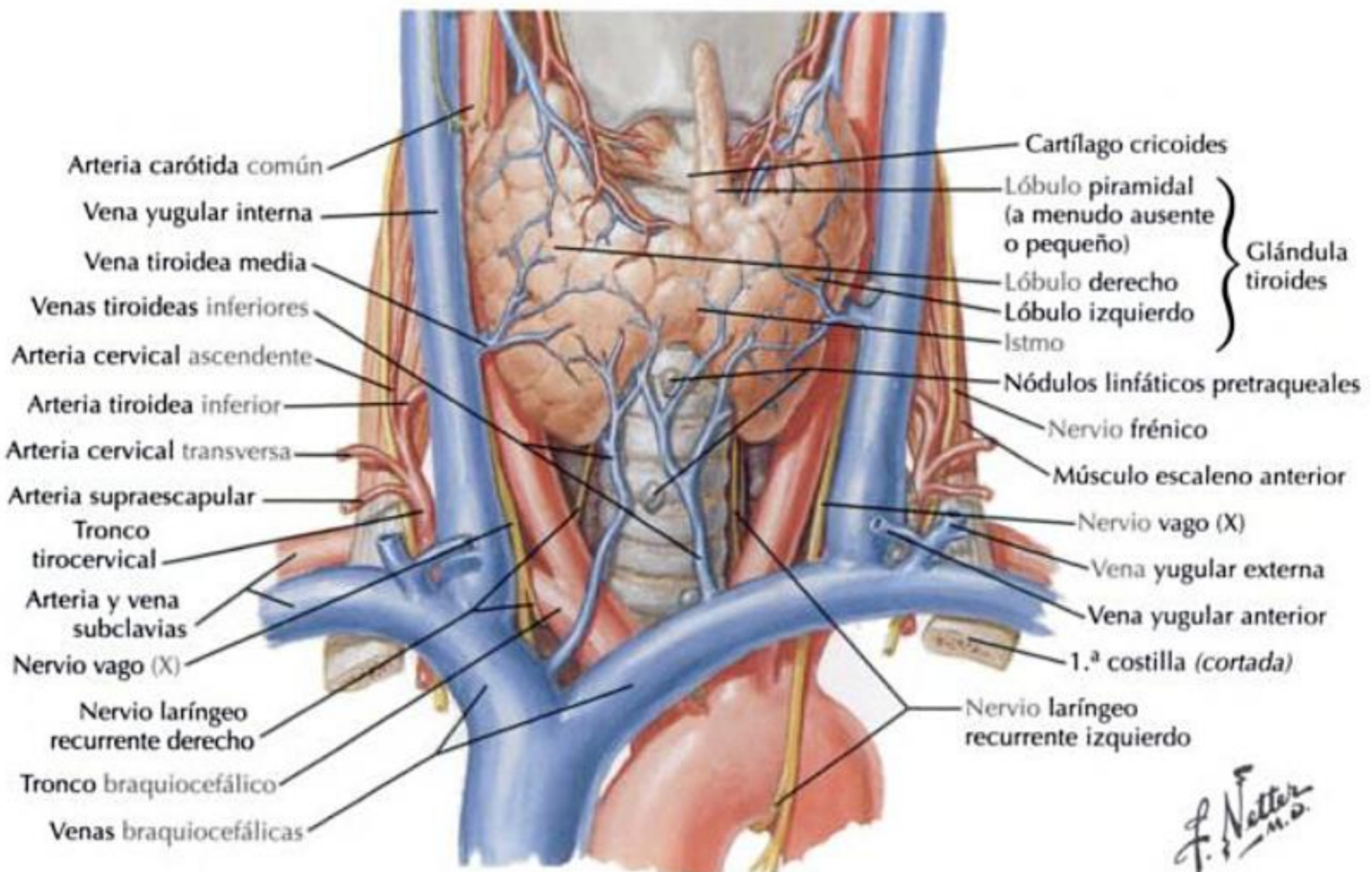
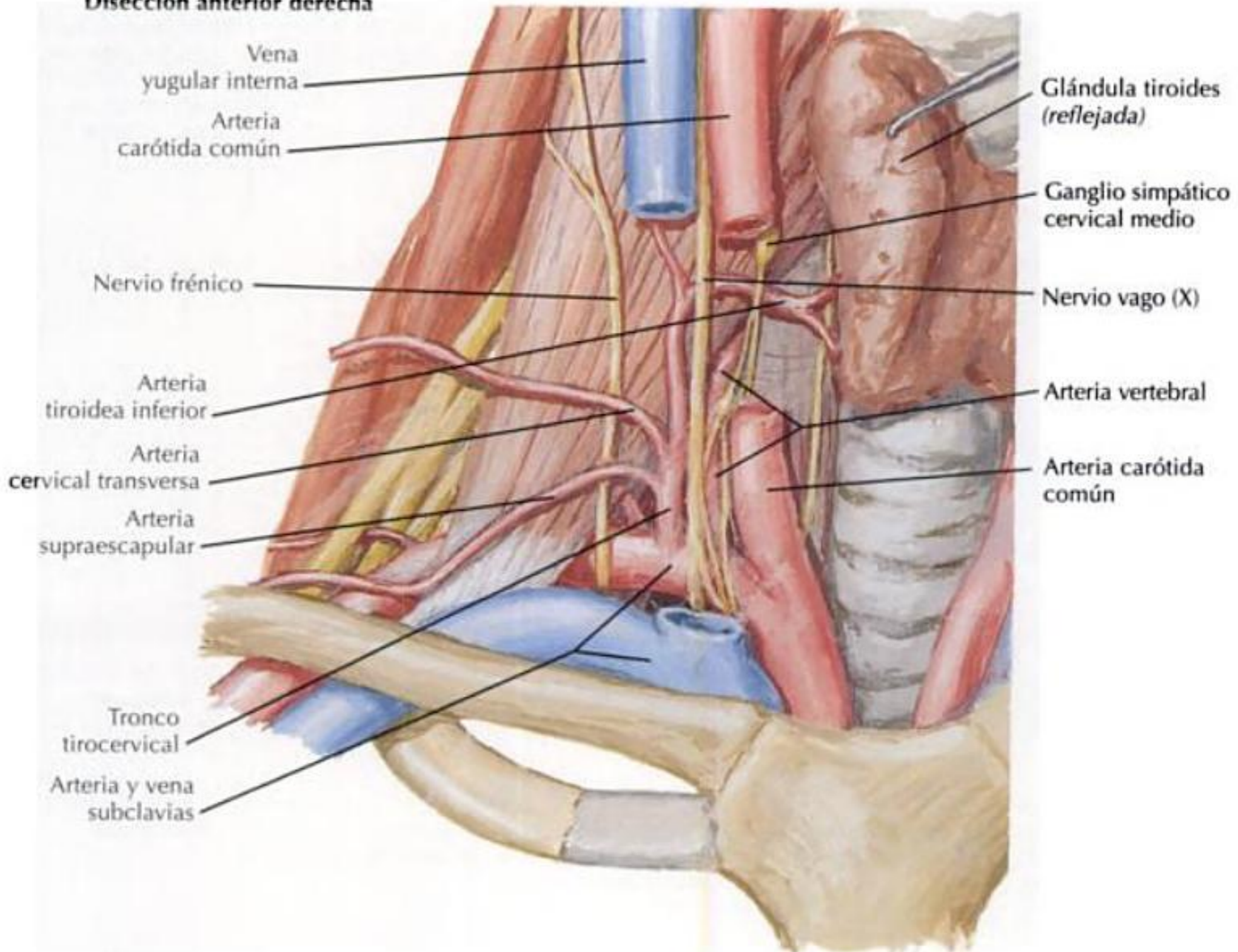
- Manubrio esternal.
- 1.ª costilla y su cartílago.
- 1.ª vértebra torácica.

El vértice de cada pulmón se extiende hacia el interior de la raíz del cuello sobre el lado lateral de la abertura torácica superior.

CONTENIDOS DE LA RAÍZ DEL CUELLO			
Arterias	Venas	Nervios	Estructuras
Carótida común Subclavia Vertebral Cervical transversa	Yugular interna Subclavia Braquiocefálica Tiroidea inferior Vertebral	Vago Laríngeo recurrente Frénico Tronco simpático Plexo braquial	Tráquea Esófago Conducto torácico Conducto linfático derecho

INFORMACIÓN GENERAL CONTINUACIÓN

Disección anterior derecha



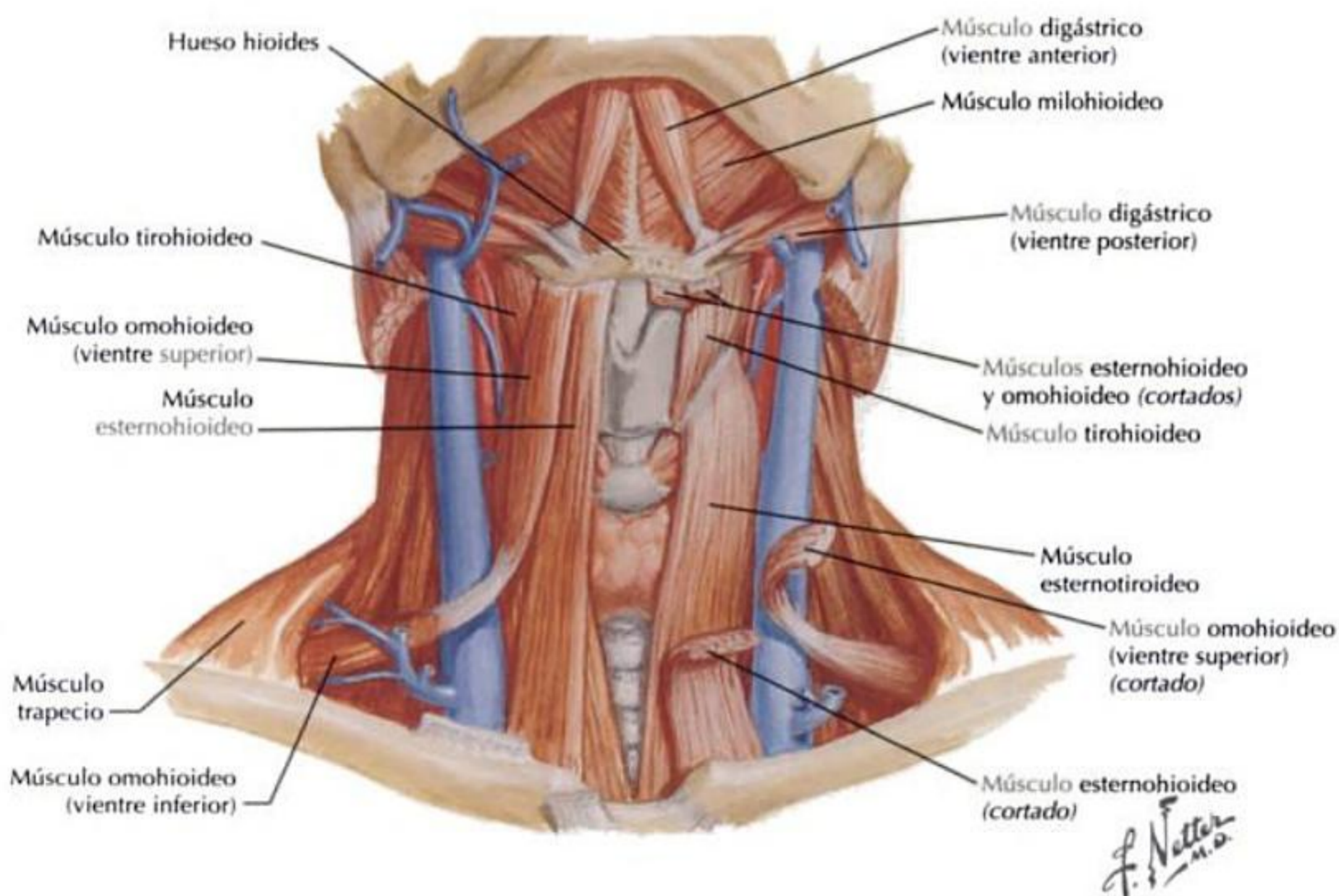
F. Netter M.D.

LÍMITES PRINCIPALES DE LOS TRIÁNGULOS

Músculo	Origen	Inserción	Acciones	Inervación
Trapezio	Protuberancia occipital externa Línea nugal superior Ligamento nugal Apófisis espinosa de C7 Apófisis espinosas de T1 a T12	Espina de la escápula Acromion 1/3 lateral de la clavícula	Eleva la escápula Retrae la escápula Desciende la escápula	N. accesorio, también recibe algunos ramos de C3 y C4, se considera que son propioceptivos
Esternocleidomastoideo	Manubrio esternal 1/3 medial de la clavícula	Apófisis mastoides del hueso temporal Línea nugal superior	Unilateralmente: • Gira la cara hacia el lado contralateral • Inclina la cara hacia el lado homolateral Bilateralmente: • Flexiona la cabeza	N. accesorio

MÚSCULOS QUE SUBDIVIDEN LOS TRIÁNGULOS

Músculo	Origen	Inserción	Acciones	Inervación
Digástrico (vientres anterior y posterior conectados por un tendón unido al hioides)	Apófisis mastoides	Fosa digástrica de la mandíbula	Eleva el hioides Ayuda a descender y retraer la mandíbula	N. facial (vientre posterior) N. trigémino (vientre anterior)
Omohioideo (vientres superior e inferior conectados por un tendón)	Borde superior de la escápula	Cuerpo del hioides	Desciende el hioides Ayuda a descender la laringe	Asa cervical



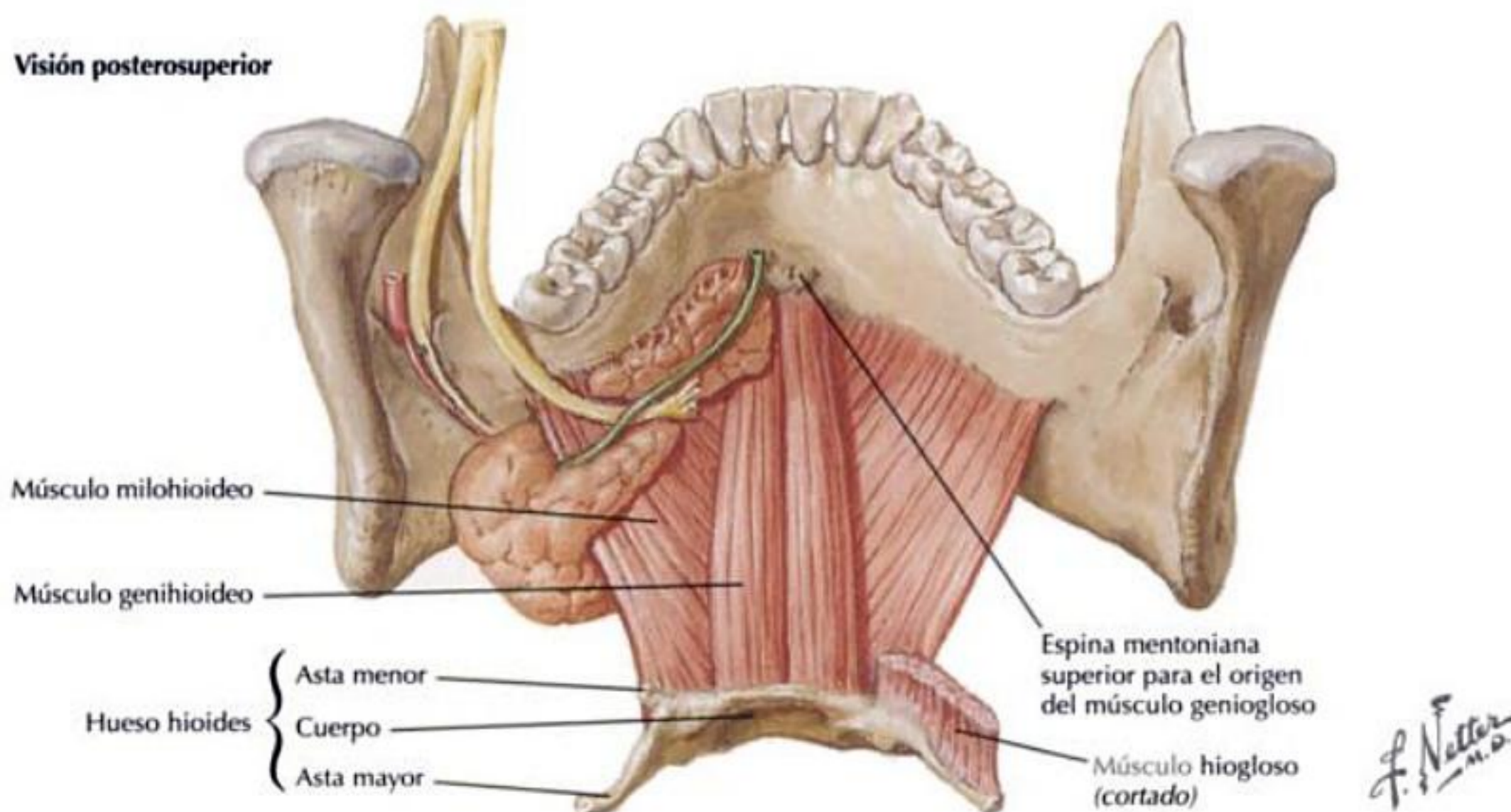
MÚSCULOS SUPRAHIOIDEOS

Músculo	Origen	Inserción	Acciones	Inervación
Estilohioideo	Apófisis estiloides	Cuerpo del hioides	Eleva el hioides Retrae el hioides	N. facial
Milohioideo	Línea milohioidea de la mandíbula	Milohioideo del lado opuesto en el rafe Cuerpo del hioides	Eleva el hioides Eleva el suelo de la cavidad bucal	N. trigémino (nervio mandibular)
Digástrico (vientres anterior y posterior conectados por un tendón unido al hioides)	Apófisis mastoides	Fosa digástrica de la mandíbula	Eleva el hioides Ayuda a descender y retraer la mandíbula	N. facial (vientre posterior) N. trigémino (vientre anterior: n. mandibular)
Genihioideo	Espina mentoniana (geni) inferior	Cuerpo del hioides	Ayuda a mover el hioides y la lengua anteriormente	C1 (ramo anterior, que acompaña al n. hipogloso)

MÚSCULOS INFRAHIOIDEOS

Músculo	Origen	Inserción	Acciones	Inervación
Omohioideo (vientres superior e inferior conectados por un tendón)	Borde superior de la escápula	Cuerpo del hioides	Desciende el hioides	Asa cervical
Esternohioideo	Manubrio esternal	Cuerpo del hioides	Desciende el hioides	Asa cervical
Esternotiroideo	Manubrio esternal	Línea oblicua del cartilago tiroides	Desciende la laringe	Asa cervical
Tirohioideo	Línea oblicua del cartilago tiroides	Asta mayor del hioides	Desciende el hioides	C1 (ramo anterior, que acompaña al n. hipogloso)

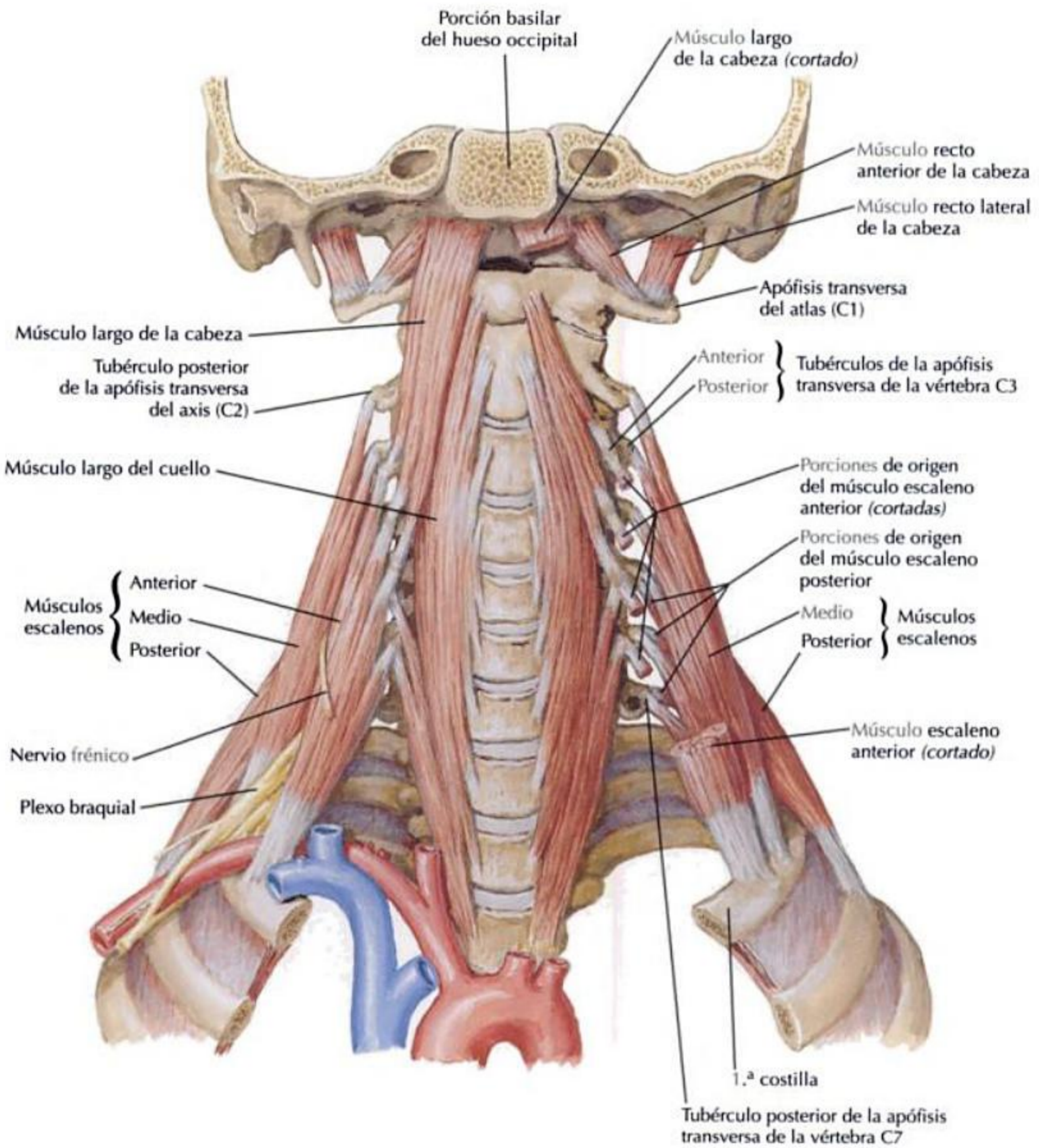
Visión posterosuperior



MÚSCULOS PREVERTEBRALES

Músculo	Origen	Inserción	Acciones	Inervación
Largo del cuello			Flexión de la cabeza Ayuda a rotar el cuello	Ramos anteriores de C2 a C8
• Porción oblicua superior	Apófisis transversa de C3 a C5	Arco anterior del atlas		
• Porción oblicua inferior	Cuerpos vertebrales de T1 a T3	Apófisis transversas de C5 a C6		
• Porción vertical	Cuerpos vertebrales de C5 a C7 y de T1 a T3	Cuerpos vertebrales de C2 a C4		
Largo de la cabeza	Apófisis transversas de C3 a C6	Porción basilar del hueso occipital	Flexión de la cabeza	Ramos anteriores de C1 a C3
Recto anterior de la cabeza	Apófisis transversa del atlas			
Recto lateral de la cabeza			Porción yugular del hueso occipital	Flexión lateral de la cabeza
Escaleno anterior	Apófisis transversas de C3 a C6	Tubérculo del escaleno en la 1.ª costilla	Eleva la 1.ª costilla Flexión lateral del cuello	Ramos anteriores de C4 a C6
Escaleno medio	Apófisis transversas de C2 a C7	1.ª costilla	Flexión lateral del cuello	Ramos anteriores de C5 a C8
Escaleno posterior	Apófisis transversas de C5 a C7	2.ª costilla		Ramos anteriores de C6 a C8

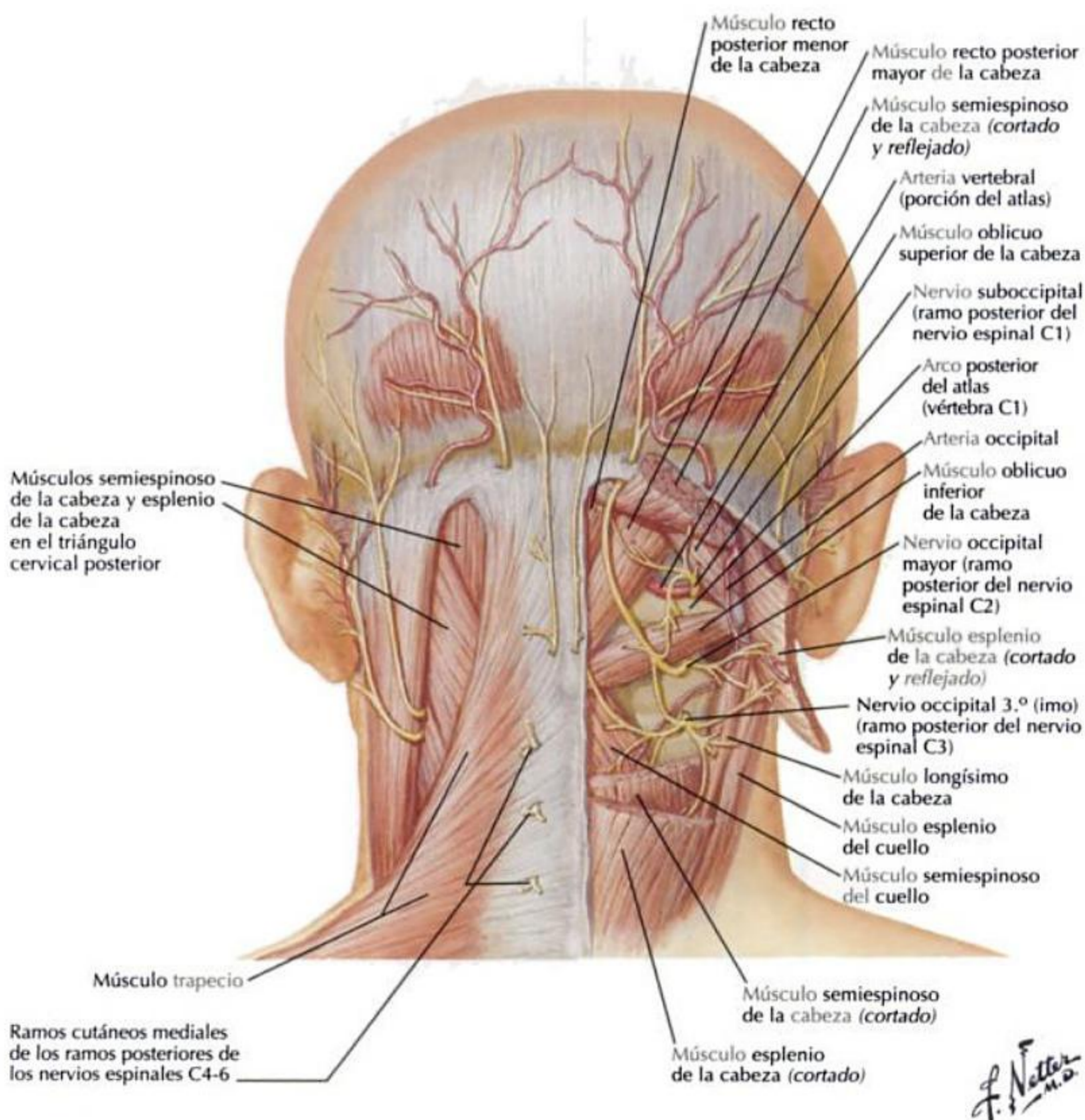
MÚSCULOS PREVERTEBRALES CONTINUACIÓN



F. Natter M.D.

MÚSCULOS DEL TRIÁNGULO SUBOCCIPITAL

Músculo	Origen	Inserción	Acciones	Inervación
Oblicuo superior de la cabeza	Apófisis transversa del atlas	Hueso occipital	Extiende la cabeza Flexión lateral de la cabeza	N. suboccipital (ramo posterior de C1)
Oblicuo inferior de la cabeza	Apófisis espinosas del axis	Apófisis transversa del atlas	Rota la cabeza hacia el lado homolateral	N. suboccipital (ramo posterior de C1)
Recto posterior mayor de la cabeza		Línea nugal inferior (porción lateral) del hueso occipital	Extiende la cabeza Rota la cabeza hacia el lado homolateral	N. suboccipital (ramo posterior de C1)
Recto posterior menor de la cabeza	Arco posterior del atlas	Línea nugal inferior (porción medial) del hueso occipital	Extiende la cabeza	N. suboccipital (ramo posterior de C1)



Vascularización del cuello

IRRIGACIÓN ARTERIAL

Las arterias principales del cuello son las arterias carótida común y subclavia.

SUBCLAVIA

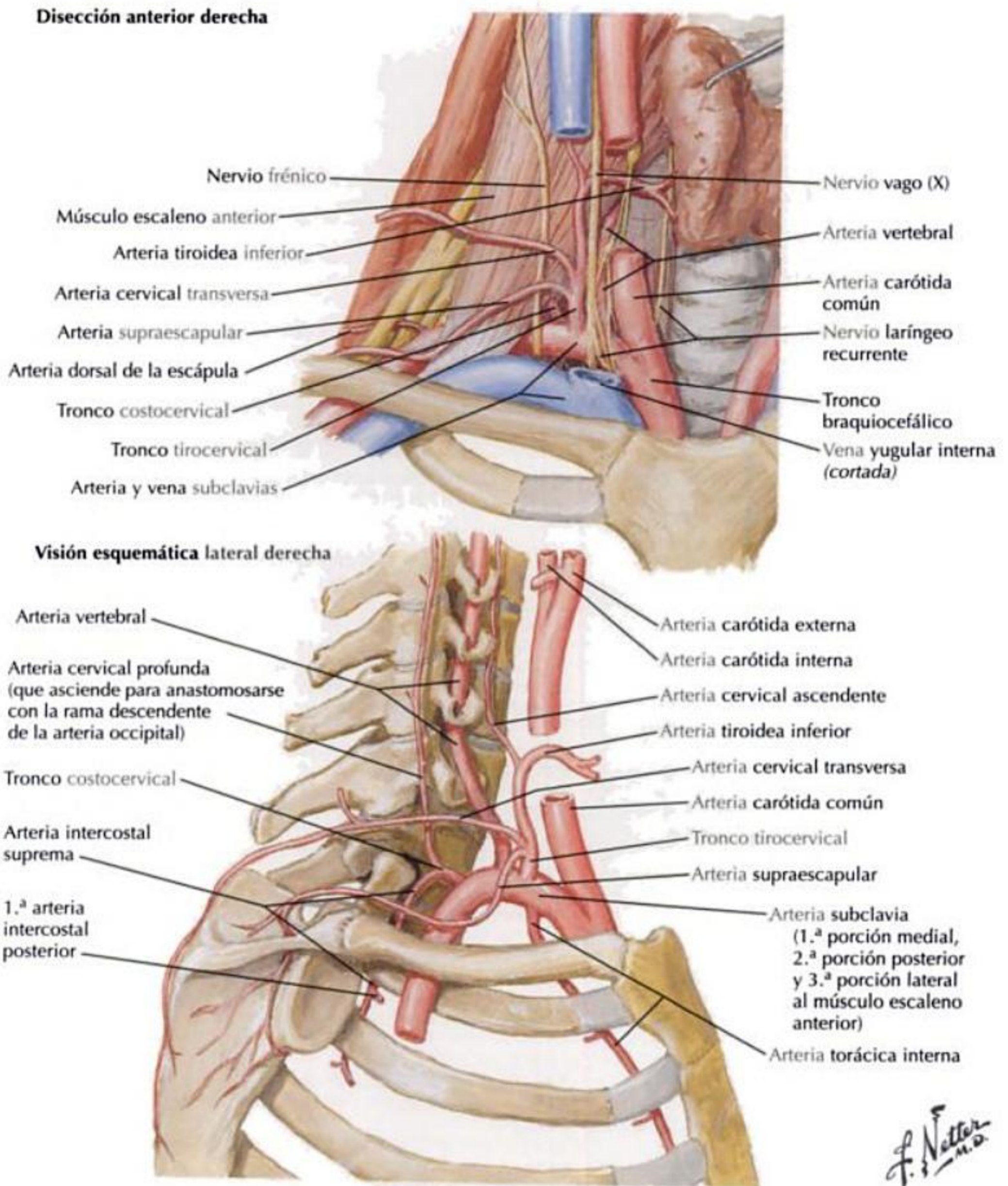
- Tronco tirocervical.
 - Tronco costocervical.
 - Vertebral.
 - Dorsal de la escápula (normalmente).
- (La arteria torácica interna se localiza en el tórax.)

CARÓTIDA COMÚN

- Carótida interna.
 - Carótida externa.
 - Tiroidea superior.
 - Lingual.
 - Facial.
 - Faríngea ascendente.
 - Occipital.
- (Las arterias auricular posterior, maxilar y temporal superficial se localizan en la cabeza.)

DISTRIBUCIÓN DE LA SUBCLAVIA EN EL CUELLO		
Arteria	Origen	Comentarios
Subclavia	La a. subclavia derecha es una rama del tronco braquiocefálico; la a. subclavia izquierda es una rama directa de la aorta	Cada a. subclavia <i>discurre</i> lateral a la tráquea, en la raíz del cuello, pasando entre los mm. escalenos anterior y medio Basándose en su relación con el m. escaleno anterior se la divide en 3 porciones: <ul style="list-style-type: none"> • 1.ª porción: se extiende desde el inicio de la subclavia hasta el borde medial del m. escaleno anterior, todas las ramas de la a. subclavia nacen de la 1.ª porción, excepto el tronco costocervical izquierdo, que a menudo es una rama de la 2.ª porción • 2.ª porción: se localiza posterior al m. escaleno anterior • 3.ª porción: se localiza desde el borde lateral del m. escaleno anterior hasta el borde lateral de la 1.ª costilla, donde se convierte en la a. axilar
Tronco tirocervical	Una rama de la 1.ª porción de la a. subclavia junto a la cara medial del m. escaleno anterior	Se divide inmediatamente en 3 ramas: <ul style="list-style-type: none"> • Tiroidea inferior: <i>discurre</i> a lo largo del borde medial del m. escaleno anterior, posterior a la vaina carotídea y anterior a la a. vertebral, hacia la glándula tiroides acompañada por el n. laríngeo recurrente; da origen a la a. laríngea inferior para la laringe y a la a. cervical ascendente, que contribuye a irrigar a los músculos de la región y da ramas para la a. vertebral • Supraescapular: <i>discurre</i> inferior al m. escaleno anterior y cruza lateralmente al músculo y al n. frénico, profunda al m. esternocleidomastoideo, cruza el triángulo cervical posterior para alcanzar la escápula, donde pasa superior al lig. transversario superior de la escápula • Cervical transversa: <i>discurre</i> a través del triángulo cervical posterior para alcanzar el borde anterior del m. trapecio
Tronco costocervical	Una rama de la 1.ª porción de la a. subclavia derecha y de la 2.ª porción de la a. subclavia izquierda	Se divide en 2 ramas: <ul style="list-style-type: none"> • Cervical profunda: <i>discurre</i> superiormente a lo largo de la parte posterior del cuello para ayudar principalmente a irrigar los músculos • Intercostal suprema: irriga los espacios intercostales 1.º y 2.º
Vertebral	1.ª porción de la a. subclavia	Asciende para entrar en el agujero transversario de C6 Pasa alrededor del atlas y luego a través del agujero magno para entrar en el cráneo, donde se une con la a. vertebral opuesta para formar la a. basilar a lo largo de la cara ventral del puente
Dorsal de la escápula	2.ª o 3.ª porción de la a. subclavia	Se origina de la a. subclavia en un 70 a un 75% de los casos y en el 25 al 30% restante de la a. cervical transversa Cuando se origina de la a. subclavia, pasa posteriormente entre los troncos del plexo braquial para <i>discurrir</i> a través del triángulo cervical posterior y alcanzar el borde anterior del m. trapecio

IRRIGACIÓN ARTERIAL CONTINUACIÓN

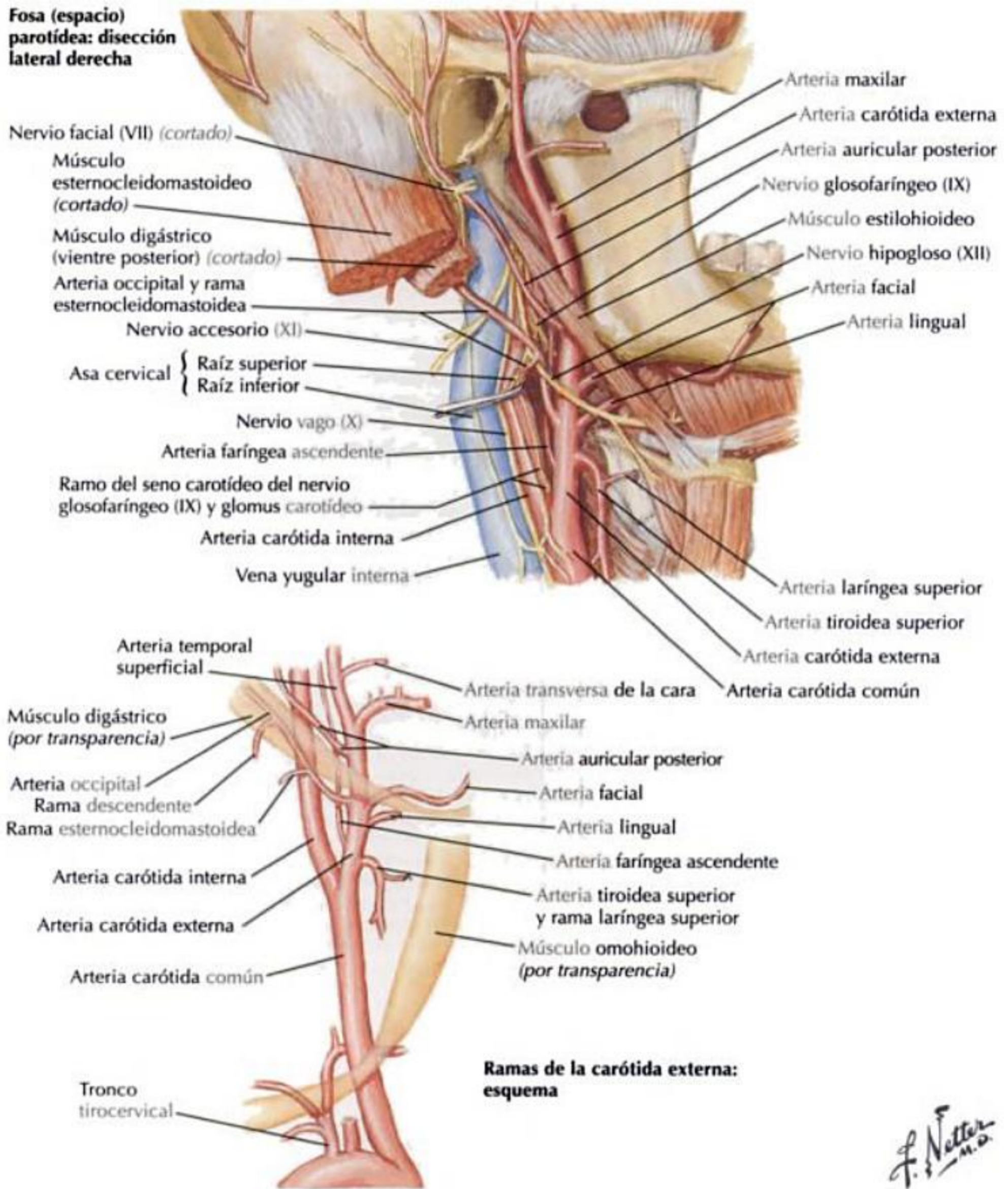


Vascularización del cuello

IRRIGACIÓN ARTERIAL CONTINUACIÓN

DISTRIBUCIÓN CAROTÍDEA EN EL CUELLO		
Arteria	Origen	Comentarios
Carótida común	La a. carótida común derecha es una rama del tronco braquiocefálico; la a. carótida común izquierda es una rama directa de la aorta	Cada a. carótida común asciende posterior a la articulación esternoclavicular por el interior del cuello y se bifurca en el borde superior del cartilago tiroides a nivel de C3 en: <ul style="list-style-type: none"> • A. carótida externa • A. carótida interna No hay ramas de la a. carótida común en el cuello Glomus (cuerpo) carotídeo: Un quimiorreceptor localizado a lo largo de la a. carótida común Normalmente recibe su inervación sensitiva del ramo del seno carotídeo del n. glossofaríngeo
Carótida interna	Las 2 ramas de la a. carótida común; se originan en el borde superior del cartilago tiroides a nivel de C3	No hay ramas de la a. carótida interna en el cuello Pasa superiormente, en el cuello, dentro de la vaina carotídea junto con la v. yugular interna y el n. vago, anterior a las apófisis transversas de las vértebras cervicales superiores Seno carotídeo: Un barorreceptor localizado, como una dilatación, en el inicio de la a. carótida interna Normalmente recibe su inervación sensitiva del ramo del seno carotídeo del n. glossofaríngeo
Carótida externa		Da origen a la mayoría de ramas para el cuello Se localiza externa a la vaina carotídea y discurre anterior y superiormente en el cuello, posterior a la mandíbula y profunda al vientre posterior del m. digástrico y al m. estilohioideo para entrar en la glándula parótida
Tiroidea superior	La primera rama de la a. carótida externa; se origina en el triángulo carotídeo	Pasa inferiormente a lo largo del m. constrictor inferior de la faringe en su camino hacia la glándula tiroides La a. laringea superior se origina de la a. tiroidea superior y pasa a través de la membrana tirohioidea para irrigar la laringe
Lingual	A. carótida externa; se origina dentro del triángulo carotídeo	Pasa superior y medialmente hacia el asta mayor del hueso hioides, de manera oblicua, y describe una curva pasando anterior e inferiormente mientras discurre superficial al m. constrictor medio de la faringe Mientras describe la curva, la arteria es cruzada superficialmente por el n. hipogloso La a. lingual pasa profunda al vientre posterior del m. digástrico y al m. estilohioideo a medida que discurre anteriormente En esa región, da origen a una rama hioidea que discurre sobre la cara superior del hueso hioides irrigando los músculos de la zona Pasa profunda al m. hiogloso y discurre anteriormente entre los mm. hiogloso y geniogloso para irrigar la lengua
Facial	A. carótida externa en el triángulo carotídeo del cuello	Corre superiormente, inmediatamente profunda al vientre posterior del m. digástrico y al m. estilohioideo Pasa junto a la glándula submandibular dando origen a la a. submentoniana, que contribuye a irrigar a la glándula Pasa superiormente sobre el cuerpo de la mandíbula anterior al m. masetero, de manera tortuosa, para irrigar la cara
Faríngea ascendente	Porción posterior de la a. carótida externa cerca de la bifurcación de la a. carótida común	La rama más pequeña de la a. carótida externa Asciende superiormente entre la cara lateral de la faringe y la a. carótida interna Da una serie de ramas: 3 a 4 ramas faríngeas irrigan los mm. constrictores superior y medio de la faringe La rama más superior pasa a través de una hendidura superior hacia el m. constrictor superior de la faringe
Occipital	A. carótida externa en el triángulo carotídeo del cuello	Ramas a lo largo del borde inferior del vientre posterior del m. digástrico y m. estilohioideo El n. hipogloso se incurva alrededor de la a. occipital desde la parte posterior del vaso, discurre anteriormente Pasa posteriormente a lo largo de la apófisis mastoides, formando un surco en el hueso Perfora la fascia que conecta la inserción del m. trapecio con la del m. esternocleidomastoideo Asciende por la lámina de tejido conectivo del cuero cabelludo, dividiéndose en múltiples ramas Se anastomosa con las aa. auricular posterior y temporal superficial La parte terminal de la arteria está acompañada por el n. occipital mayor

IRRIGACIÓN ARTERIAL CONTINUACIÓN



Vascularización del cuello

DRENAJE VENOSO

Muy variable con falta de uniformidad.

VENAS DEL CUELLO

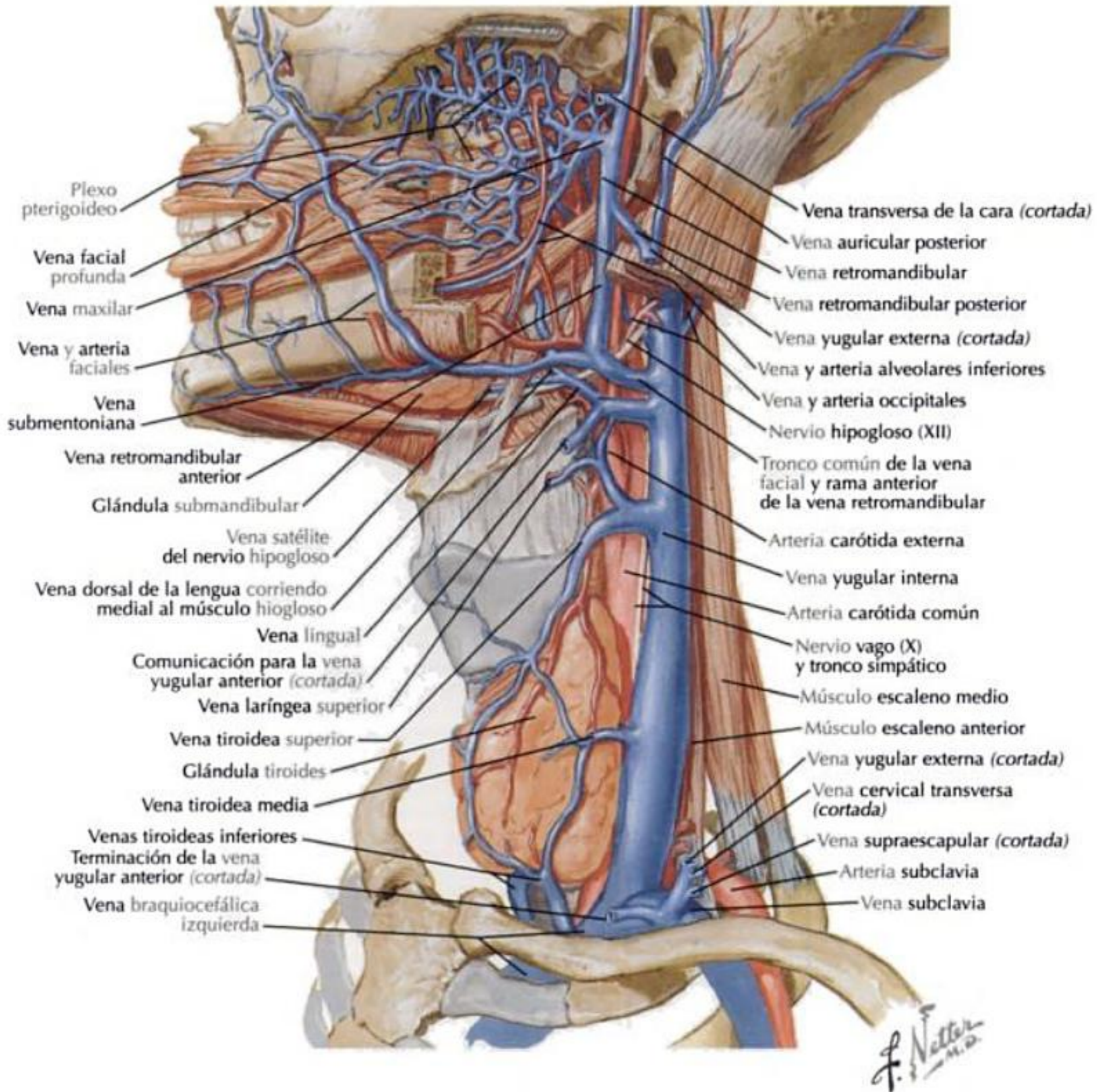
Yugular interna.

- Occipital.
- Facial.
- Lingual.
- Faríngea.
- Tiroidea superior.

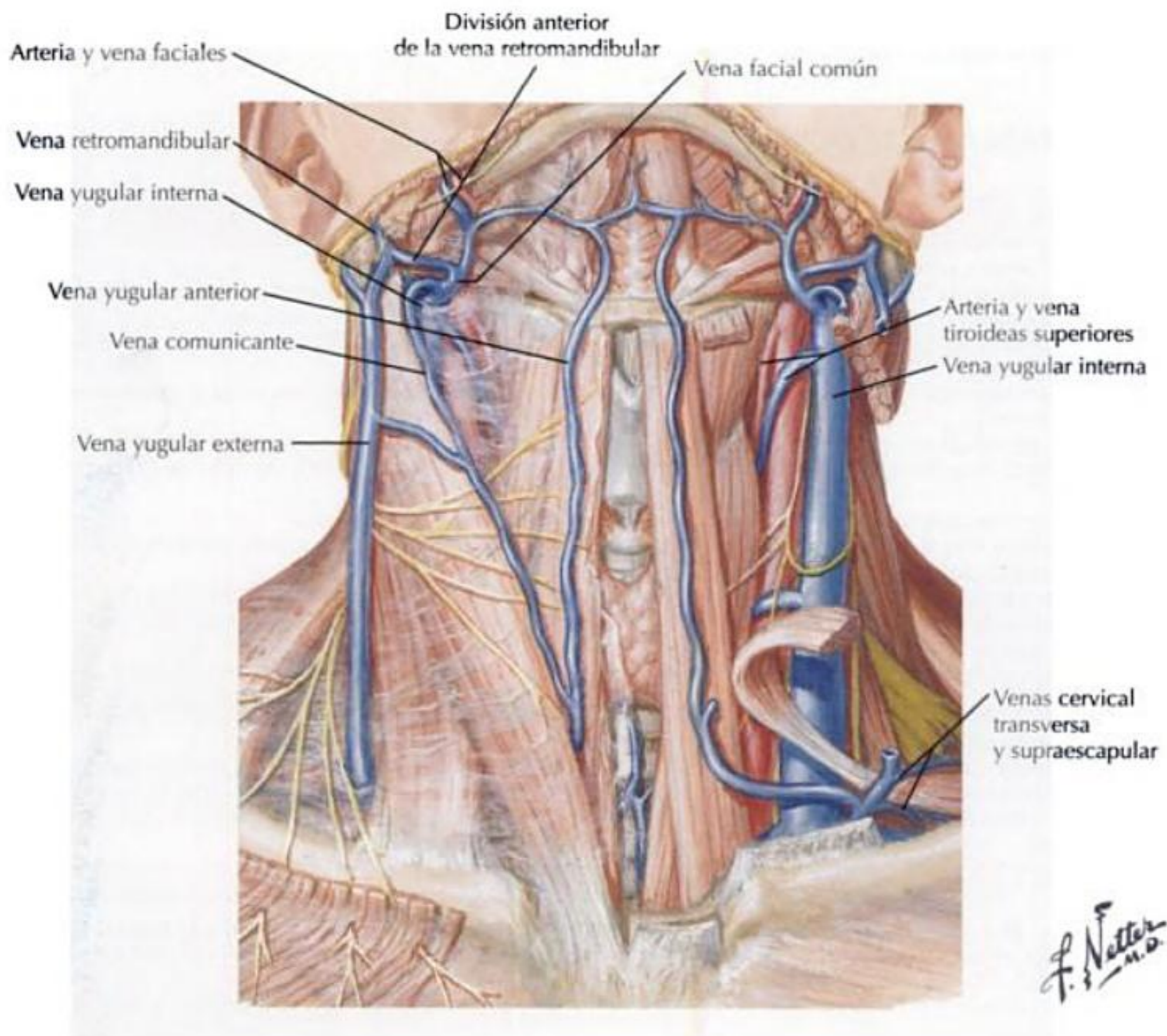
- Tiroidea media.
- Yugular externa.
- Cervical transversa.
- Supraescapular.
- Yugular anterior.
- Subclavia.
- Vertebral.

DRENAJE YUGULAR DEL CUELLO	
Vena	Comentarios
Yugular interna	Continuación del seno sigmoideo del interior de la cavidad craneal Se inicia en la base del cráneo con una dilatación denominada bulbo superior Se sitúa posterior a la a. carótida interna y los nn. glossofaríngeo, vago y accesorio con los que inicialmente desciende Discurre lateral a la a. carótida interna dentro de la vaina carotídea, con el n. vago posterior a los vasos Se une con la v. subclavia para formar la v. braquiocefálica en la raíz del cuello Recibe una serie de ramas
Occipital	Se inicia en la porción posterior del cuero cabelludo del vértice del cráneo Pasa de superficie a profundidad a través de la inserción del m. esternocleidomastoideo Tiene una v. emisaria mastoidea que la conecta con el seno transversal La terminación de la vena es variable, pero normalmente corre inferiormente para unirse a la vena yugular interna
Facial	No tiene válvulas que impidan el retorno venoso Se inicia en la v. angular Pasa inferiormente junto al lado de la nariz, recibiendo a la v. nasal externa Se continúa en dirección posterior e inferior a través del ángulo de la boca hacia la mejilla, recibiendo las vv. labiales superior e inferior Mientras discurre hacia la mandíbula, la v. facial profunda conecta la v. facial al plexo pterigoideo En el triángulo submandibular, la v. facial se une a la rama anterior de la v. retromandibular para formar la v. facial común La v. facial común drena en la v. yugular interna
Lingual	Pasa con la a. lingual profunda al m. hiogloso, y termina en la v. yugular interna La vena satélite del n. hipogloso se inicia en el vértice de la lengua y o bien se une a la v. lingual o acompaña al n. hipogloso y desemboca en la v. facial común, que drena en la v. yugular interna
Faríngea	Las vv. faríngeas pasan desde el plexo de vv. faríngeas a lo largo de la porción posterior de la faringe Drenan en la v. yugular interna
Tiroidea superior	Forma un plexo venoso sobre la glándula tiroidea con las vv. tiroideas media e inferior antes de drenar en la v. yugular interna
Tiroidea media	Forma un plexo venoso sobre la glándula tiroidea con las vv. tiroideas superior e inferior antes de drenar en la v. yugular interna
Yugular externa	Está formada por la unión de la rama posterior de la v. retromandibular y la v. auricular posterior en la glándula parótida Se sitúa profunda al m. platisma pero superficial al m. esternocleidomastoideo a medida que éste desciende verticalmente Pasa por el triángulo cervical posterior, donde drena en la v. subclavia inmediatamente lateral al m. escaleno anterior
Cervical transversa	Pasa desde el borde anterior del m. trapecio a través del triángulo cervical posterior para drenar en la v. yugular externa
Supraescapular	Se origina en la escápula por encima del lig. transversal superior de la escápula, pasar a través del triángulo cervical posterior para drenar en la v. yugular externa
Yugular anterior	Se origina por la unión de una serie de venas superficiales en la región submentoniana Desciende anterior al m. esternocleidomastoideo y pasa profunda al músculo antes de drenar en la v. yugular externa o en la v. subclavia
Subclavia	La continuación de la v. axilar Se localiza a lo largo del borde lateral de la 1.ª costilla hasta que se une con la v. yugular interna Pasa anterior al m. escaleno anterior
Vertebral	Se inicia en un plexo en el triángulo suboccipital y desciende a través del agujero transversal de todas las vértebras cervicales antes de drenar en la v. subclavia o, más frecuentemente, en la v. braquiocefálica

DRENAJE VENOSO CONTINUACIÓN



DRENAJE VENOSO CONTINUACIÓN



INFORMACIÓN GENERAL

La inervación en el cuello es amplia; se lleva a cabo mediante:

- Nervios craneales.
- Glossofaríngeo.
- Vago.
- Accesorio.
- Hipogloso.
- Plexo cervical.
- Plexo braquial.
- Dorsal de la escápula.
- Torácico largo.
- Supraescapular.
- Frénico.
- Otros ramos anteriores cervicales.

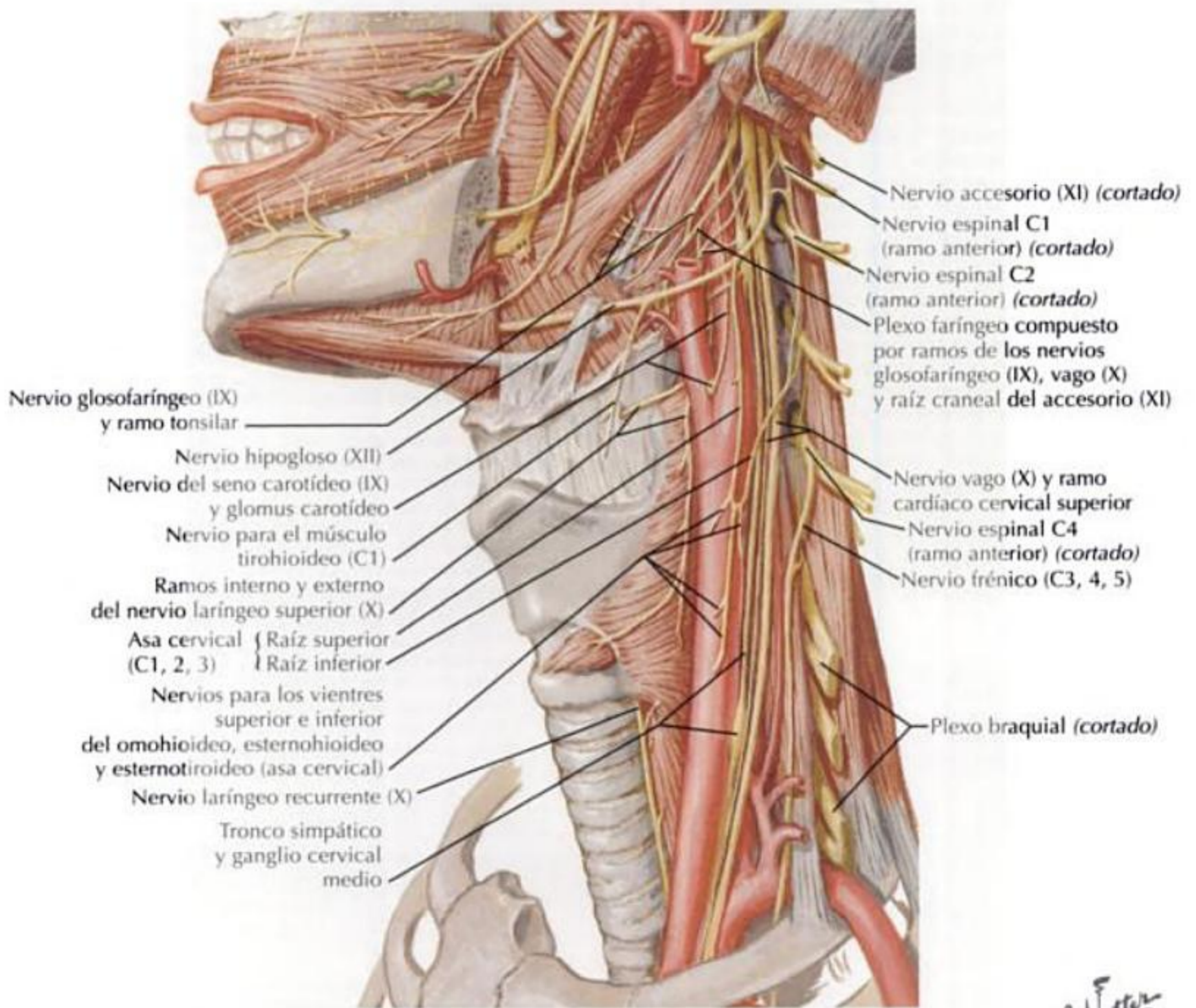
NERVIOS CRANEALES DEL CUELLO

NERVIO GLOsofaríngeo
<p>También denominado nervio craneal IX Se ramifica a partir de la médula oblongada y pasa a través del agujero yugular con los nn. vago y accesorio Inmediatamente después de pasar a través del agujero yugular, da origen al ramo timpánico Cuando el n. glossofaríngeo pasa a través del agujero yugular, pasa entre la a. carótida interna y la v. yugular interna en dirección inferior Da origen al ramo del seno carotídeo que pasa entre las aa. carótidas interna y externa hacia el glomus carotídeo y el seno carotídeo El n. glossofaríngeo continúa pasando inferiormente, dando origen al ramo faríngeo, que es el nervio sensitivo para el plexo faríngeo que perfora los músculos de la faringe e inerva la mucosa (principalmente de la región orofaríngea) Continúa su recorrido inferiormente; discurre posterior al m. estilofaríngeo y lo inerva Pasa anteriormente con el m. estilofaríngeo y discurre entre los mm. constrictores superior y medio de la faringe para localizarse junto a las tonsilas palatinas Da origen a pequeños ramos linguales y distribuye fibras aferentes somáticas generales (ASG) para la mucosa del 1/3 posterior de la lengua, además de la de las fauces, y fibras aferentes viscerales especializadas (AVE) para los botones gustativos</p>
NERVIO VAGO
<p>También denominado nervio craneal X Se ramifica a partir de la médula oblongada y pasa a través del agujero yugular con los nn. glossofaríngeo y accesorio Cuando el n. vago pasa a través del agujero yugular, pasa entre la a. carótida interna y la v. yugular interna Una serie de nervios se ramifican del vago a medida que éste pasa desde la base del cráneo a lo largo del cuello: ramos auricular, faríngeo, laríngeo superior, laríngeo recurrente y cardíacos cervicales</p>
Ramo auricular
<p>Se origina en el ganglio superior del n. vago, discurre posterior a la v. yugular interna y pasa a lo largo del hueso temporal para entrar en el conductillo mastoideo y dar origen a ramos que inervan la piel del dorso de la oreja y la porción posterior del conducto auditivo externo</p>
Ramo faríngeo
<p>Se origina de la porción superior del ganglio inferior del n. vago, contiene fibras de la raíz craneal del n. accesorio y sirve como componente motor del plexo faríngeo</p>
N. laríngeo superior
<p>Discurre inferiormente, posterior a la a. carótida interna y al lado de la faringe, se divide en:</p> <ul style="list-style-type: none"> • Ramo interno (n. laríngeo interno): pasa inferiormente hacia la laringe a través de la membrana tirohioidea junto con los vasos laríngeos superiores para distribuir las fibras ASG para la base de la lengua en la región epiglótica y para la mucosa de la laringe, inferiormente, hasta los pliegues vestibulares, y fibras AVE para los botones gustativos de la zona • Ramo externo (n. laríngeo externo): discurre inferiormente a lo largo del m. constrictor inferior de la faringe para inervar al músculo cricotiroideo y la porción inferior del m. constrictor inferior de la faringe
N. laríngeo recurrente
<p>Se origina del n. vago, de forma diferente, dependiendo del lado del cuerpo El n. laríngeo recurrente derecho se incurva por debajo de la a. subclavia derecha, mientras que el n. laríngeo recurrente izquierdo se incurva por debajo del ligamento arterioso posterior a la aorta Asciende sobre la cara lateral de la tráquea hasta alcanzar la faringe donde pasa profundo al m. constrictor inferior de la faringe para alcanzar la laringe, inervando la mucosa por debajo de los pliegues vestibulares y todos los músculos intrínsecos de la laringe excepto el cricotiroideo</p>

NERVIOS CRANEALES DEL CUELLO *CONTINUACIÓN*

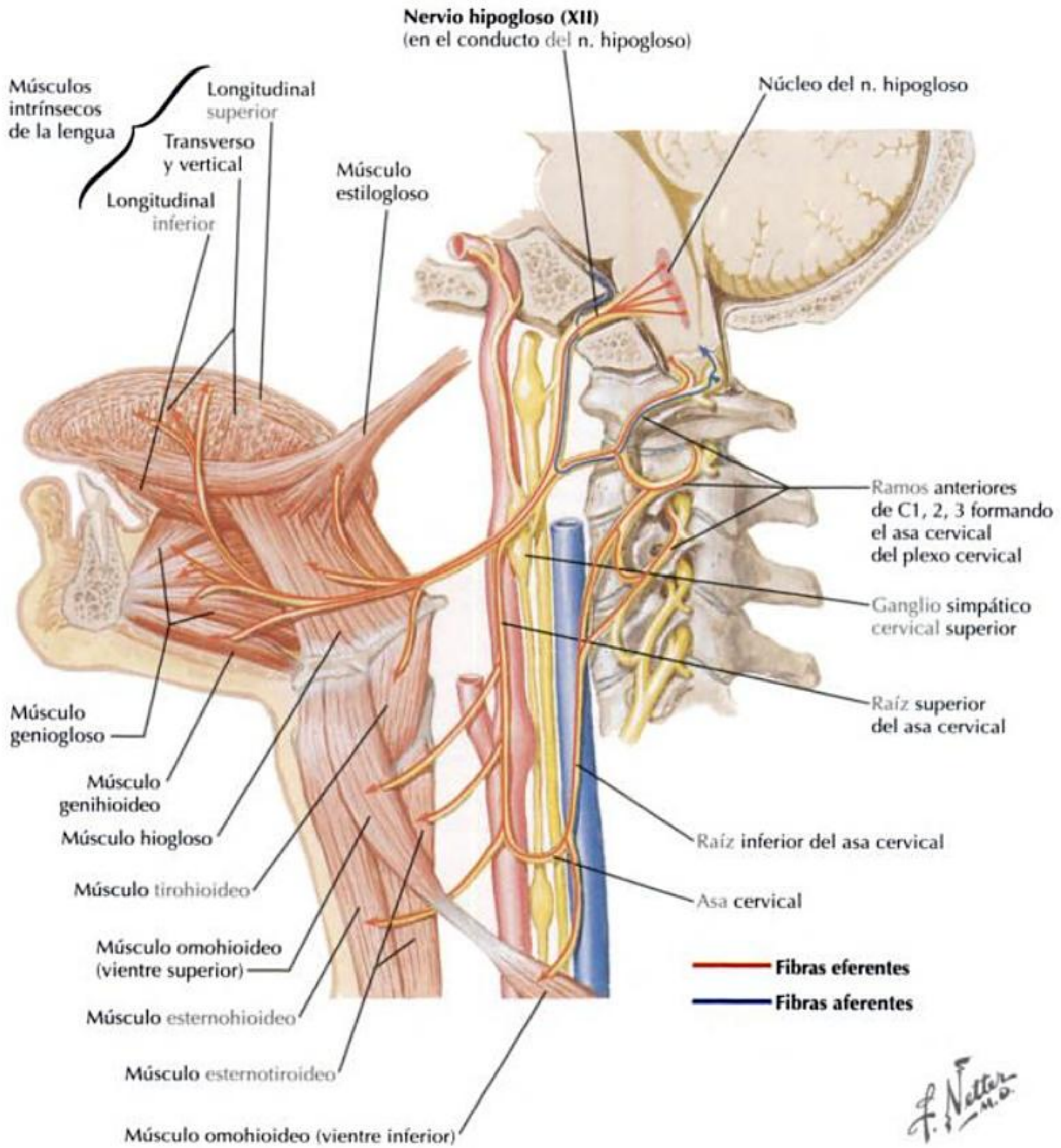
Ramos cardíacos cervicales
Descienden para formar la porción parasimpática del plexo cardíaco
NERVIO ACCESORIO
También denominado nervio craneal XI Se describe como un nervio formado por 2 raíces o porciones: craneal y espinal
Raíz o porción craneal
Se inicia en el núcleo ambiguo en la médula oblongada por medio de 4 a 5 ramos justo inferior a las raíces del n. vago, pasa lateralmente por el agujero yugular, donde emerge con las fibras de la raíz espinal del n. accesorio. Mientras está unido durante un corto trayecto, también está conectado por 1 o 2 ramos con el ganglio inferior del n. vago. Sale a través del agujero yugular, se separa de la raíz espinal y continúa por la superficie del ganglio inferior del n. vago para distribuirse principalmente por los ramos faríngeos del n. vago para formar la porción motora del plexo faríngeo, que inerva los músculos de la faringe, paladar blando y 1 músculo de la lengua.
Raíz o porción espinal
Se inicia en los niveles cervicales superiores de la médula espinal, después de separarse de la raíz craneal proporciona inervación para el m. esternocleidomastoideo y pasa oblicuamente a través del triángulo cervical posterior para inervar al m. trapecio.
NERVIO HIPOGLOSO
También denominado nervio craneal XII Se origina como una serie de raicillas de la médula oblongada y pasa a través del conducto del n. hipogloso. Discurre inferiormente, localizado entre la a. carótida interna y la v. yugular interna. Pasa anteriormente a medida que se incurva alrededor de la a. occipital inferior al vientre posterior del m. digástrico. Pasa superficial a la a. carótida externa y a la curva de la a. lingual en su recorrido anterior. Pasa profundo al vientre posterior del m. digástrico y al m. estilohioideo y se sitúa superficial al m. hiogloso con la v. satélite del n. hipogloso. Pasa profundo al m. milohioideo y se continúa anteriormente en el m. geniogloso. Da origen a ramos musculares que inervan todos los músculos intrínsecos de la lengua y los mm. hiogloso, geniogloso y estilogloso.

NERVIOS CRANEALES DEL CUELLO CONTINUACIÓN



F. Netter
M.D.

NERVIOS CRANEALES DEL CUELLO CONTINUACIÓN



INERVAÇÃO SENSITIVA DEL CUELLO CONTINUACIÓN

La piel del cuello recibe inervación sensitiva tanto de ramos posteriores como anteriores.

El ramo posterior de C1 no tiene fibras sensitivas y no contribuye a la inervación sensitiva del cuello.

Los ramos posteriores de C6 a C8 no tienen fibras sensitivas y no contribuyen a la inervación sensitiva del cuello.

Los ramos anteriores proporcionan la mayor parte de la inervación sensitiva del cuello a través de ramos sensitivos del plexo cervical.

PLEXO CERVICAL

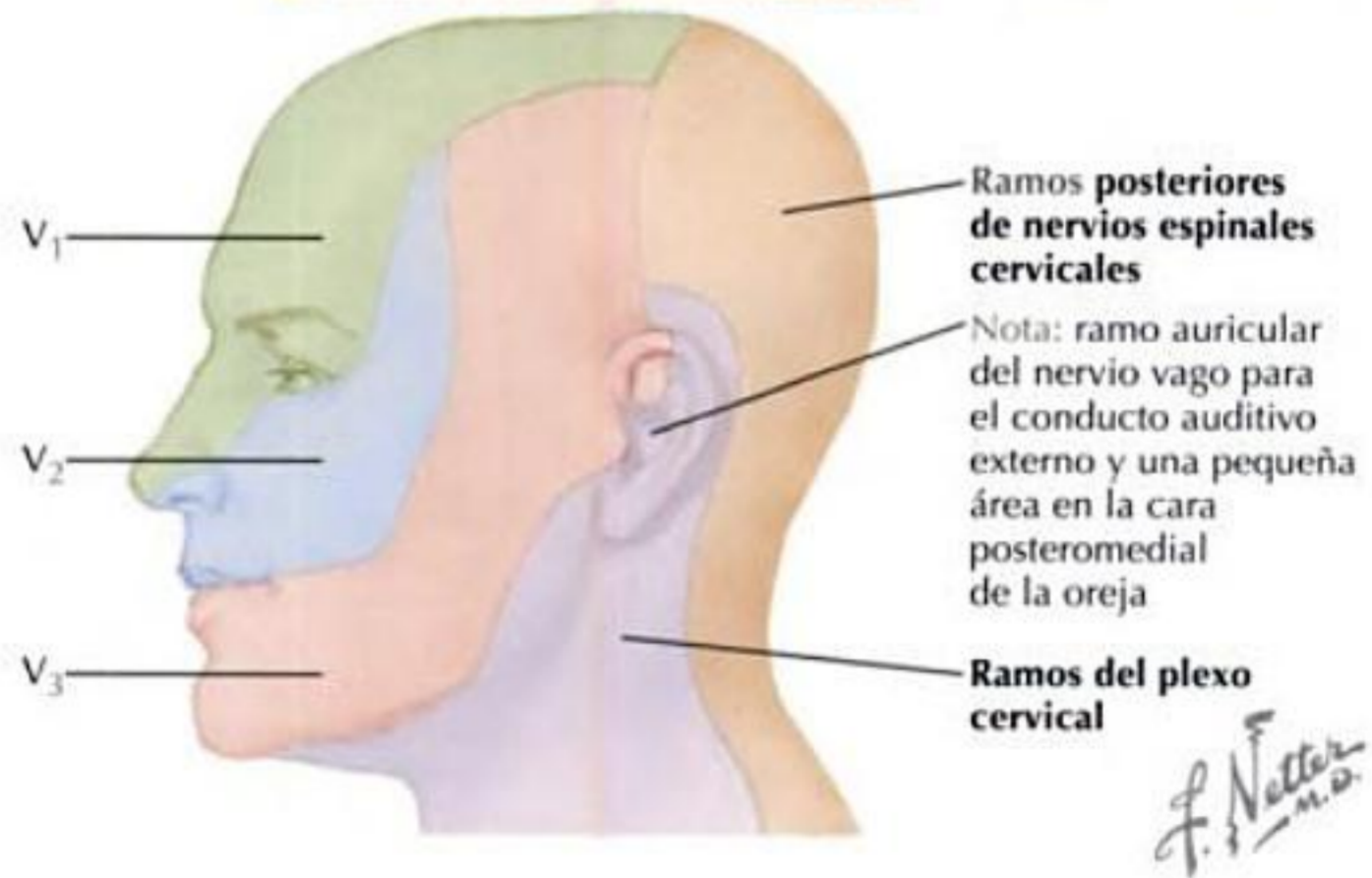
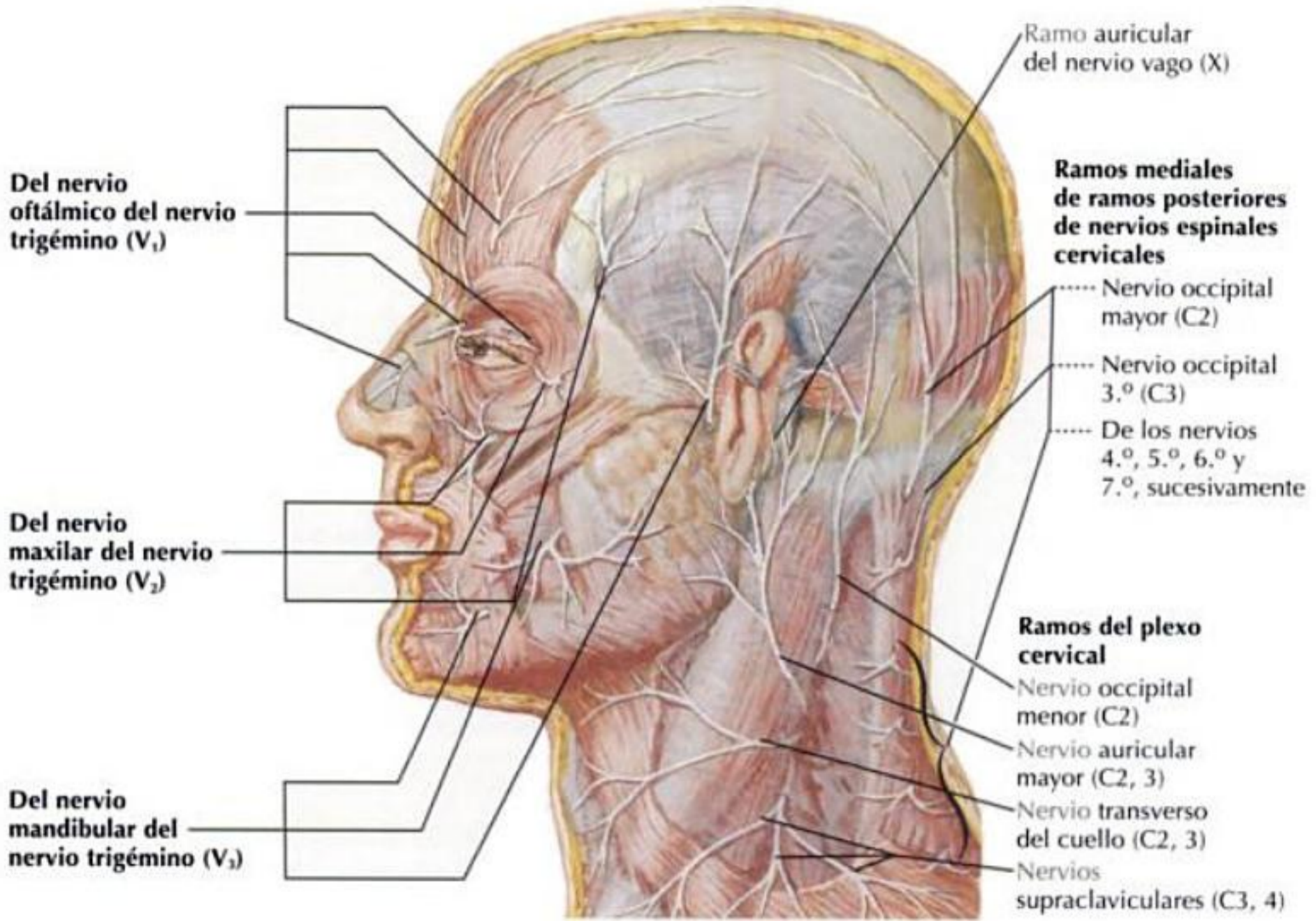
Formado por ramos anteriores de C1 a C4.

Se origina profundo al m. esternocleidomastoideo.

Los ramos sensitivos pasan a lo largo del borde posterior del músculo, en el punto de Erb, para dirigirse a sus destinos.

RAMOS ANTERIORES		
Nervio	Origen	Comentarios
Occipital menor	Plexo cervical mediante contribuciones del ramo anterior de C2	Pasa posterior al m. esternocleidomastoideo, en el punto de Erb Asciende posterior al m. esternocleidomastoideo a lo largo de la porción posterior de la cabeza En la cabeza, se continúa posterior a la oreja, inervando la piel de la región
Auricular mayor	Plexo cervical mediante contribuciones de los ramos anteriores de C2 y C3	Pasa posterior al m. esternocleidomastoideo, en el punto de Erb Asciende a lo largo del m. esternocleidomastoideo, dividiéndose en ramos anterior y posterior: El ramo anterior inerva la piel de la cara que cubre la glándula parótida El ramo posterior inerva la piel que cubre la apófisis mastoides, la porción posterior de la oreja, la concha y el lobulillo
Transverso del cuello		Pasa posterior al m. esternocleidomastoideo, en el punto de Erb Cruza anteriormente a lo largo del m. esternocleidomastoideo, dividiéndose en ramos ascendente y descendente Los ramos ascendente y descendente pasan a través del m. platisma para inervar la piel del cuello, de la región entre la mandíbula y el manubrio esternal
Supraclavicular	Plexo cervical mediante contribuciones de los ramos anteriores de C3 y C4	Pasa posterior al m. esternocleidomastoideo, en el punto de Erb Discurre inferiormente, en dirección oblicua, a través del triángulo cervical posterior Se divide en 3 ramos principales: • Supraclavicular medial: inerva la piel de la línea media • Supraclavicular intermedio: inerva la piel que cubre el m. pectoral mayor y la región del m. deltoides • Supraclavicular lateral: inerva la piel a lo largo del m. deltoides y parte anterior del m. trapecio
RAMOS POSTERIORES		
Nervio	Origen	Comentarios
Occipital mayor	Ramo posterior de C2	Asciende oblicuamente, después de emerger del triángulo suboccipital, entre los mm. oblicuo inferior y semiespinoso de la cabeza
Occipital 3.º	Ramo del ramo posterior de C3, profundo al m. trapecio	Pasa a través del m. trapecio y asciende a lo largo de la piel de la porción inferior de la cara posterior de la cabeza, cerca de la línea media
Ramo posterior de C4	Ramo posterior de C4, profundo al m. trapecio	Pasa a través del m. trapecio y asciende a lo largo de la piel de la porción inferior de la cara posterior de la cabeza, cerca de la línea media
Ramo posterior de C5	Ramo posterior de C5, profundo al m. trapecio	Pasa a través del m. trapecio y asciende a lo largo de la piel de la porción inferior de la cara posterior de la cabeza, cerca de la línea media

INERVACIÓN SENSITIVA DEL CUELLO CONTINUACIÓN



PLEXO CERVICAL

Se origina de ramos anteriores de C1 a C4.

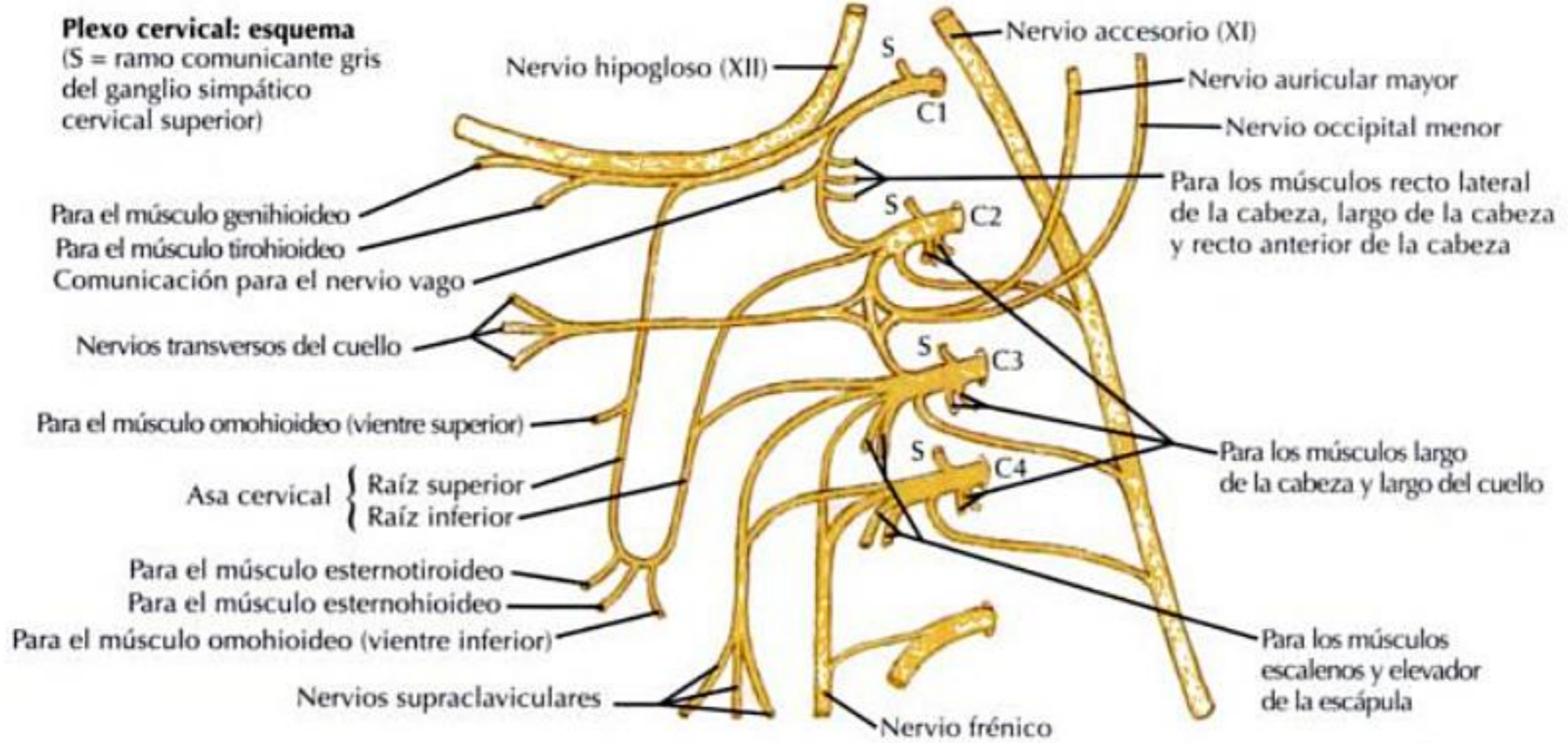
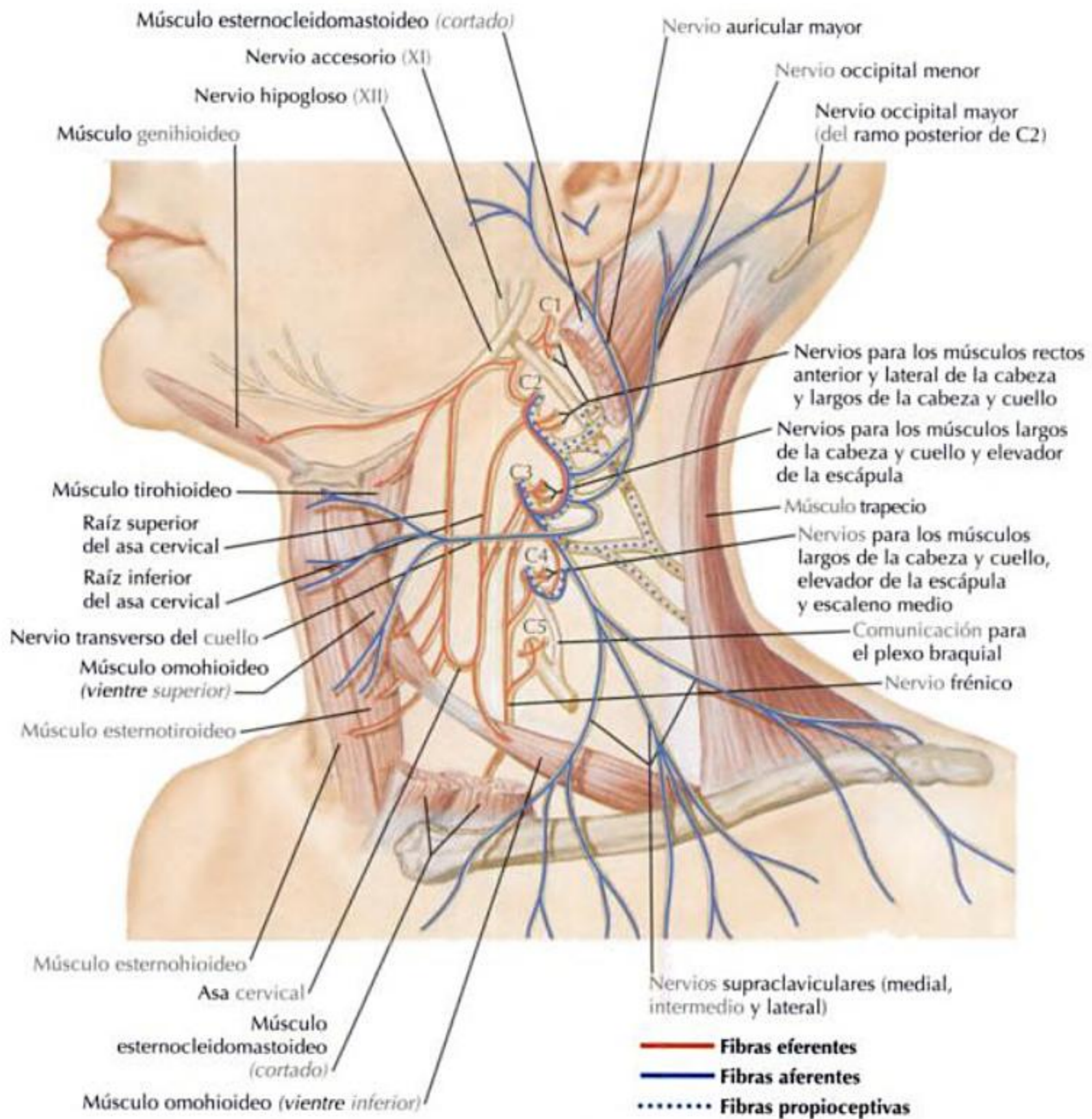
Se divide en 2 partes:

- Asa cervical (componente motor).
- Ramos cutáneos (componente sensitivo):
 - Occipital menor.
 - Transverso del cuello.
 - Auricular mayor.
 - Supraclavicular.

ASA CERVICAL		
Origen	Comentarios	
Ramos anteriores de C1 a C3	<p>El componente motor del plexo cervical Inerva a:</p> <ul style="list-style-type: none"> • Omohioideo • Esternohioideo • Esternotiroideo <p>Divisiones: Raíz superior (hipogloso descendente) Se origina del ramo anterior de C1, que pasa anteriormente y se une al n. hipogloso, las fibras discurren juntas sin mezclarse A medida que el n. hipogloso discurre anteriormente hacia la lengua, algunas de las fibras de C1 se ramifican inferiormente para formar la raíz superior del asa cervical La raíz superior se une a la raíz inferior a lo largo del borde lateral de la vaina carotídea Algunas de las fibras de C1 continúan junto al n. hipogloso para inervar a los mm. geniioideo y tiroideo Raíz inferior (cervical descendente) Se origina de ramos anteriores de C2 y C3 Estos ramos se unen para formar la raíz inferior, que se une con la raíz superior a lo largo del borde lateral de la vaina carotídea</p>	
RAMOS CUTÁNEOS		
Nervio	Origen	Comentarios
Occipital menor	Ramo posterior de C2	<p>Plexo cervical mediante contribuciones del ramo anterior de C2 Pasa posterior al m. esternocleidomastoideo, en el punto de Erb Asciende, posterior al m. esternocleidomastoideo, a lo largo de la porción posterior de la cabeza Se continúa en la cabeza, posterior a la oreja, inervando la piel de la región</p>
Auricular mayor	Ramo del ramo posterior de C3, profundo al m. trapecio	<p>Plexo cervical mediante contribuciones de los ramos anteriores de C2 y C3 Pasa posterior al m. esternocleidomastoideo, en el punto de Erb Asciende, a lo largo del m. esternocleidomastoideo, dividiéndose en ramos anterior y posterior: El ramo anterior inerva la piel de la cara que cubre la glándula parótida El ramo posterior inerva la piel que cubre la apófisis mastoideas, la porción posterior de la oreja, la concha y el lobulillo</p>
Transverso del cuello	Ramo posterior de C4, profundo al m. trapecio	<p>Pasa posterior al m. esternocleidomastoideo, en el punto de Erb Cruza anteriormente a lo largo del m. esternocleidomastoideo, dividiéndose en ramos ascendente y descendente Los ramos ascendente y descendente pasan a través del platisma para inervar la piel del cuello de la región entre la mandíbula y el manubrio esternal</p>
Supraclavicular	Ramo posterior de C5, profundo al m. trapecio	<p>Plexo cervical mediante contribuciones de los ramos anteriores de C3 y C4 Pasa posterior al m. esternocleidomastoideo, en el punto de Erb Discurre inferiormente, en dirección oblicua, a través del triángulo cervical posterior Se divide en 3 ramos principales:</p> <ul style="list-style-type: none"> • Supraclavicular medial: inerva la piel de la línea media • Supraclavicular intermedio: inerva la piel que cubre el m. pectoral mayor y la región del m. deltoides • Supraclavicular lateral: inerva la piel a lo largo del m. deltoides y parte anterior del m. trapecio

Inervación del cuello

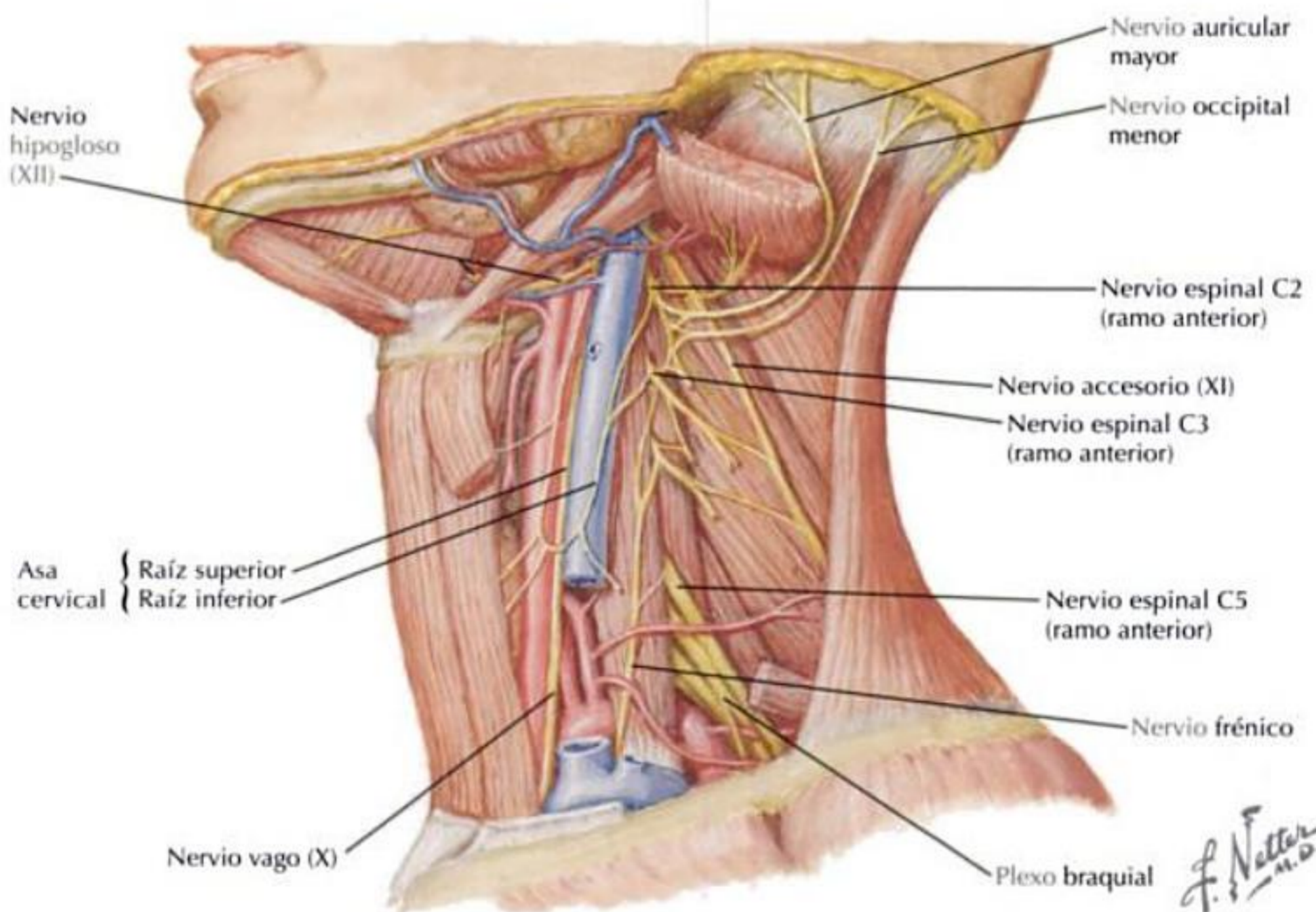
PLEXO CERVICAL CONTINUACIÓN



F. Netter M.D.

RAMOS ANTERIORES DE LOS NERVIOS DEL CUELLO

Nervio	Origen	Comentarios
Frénico	Se origina de los ramos anteriores de C3 a C5	Pasa inferiormente a lo largo de la cara anterior del m. escaleno anterior Finalmente pasa a través del tórax para inervar al diafragma
Plexo braquial	Los ramos anteriores de C5 a C8 y T1 forman el plexo braquial, que proporciona funciones motoras y sensitivas para el miembro superior	Estos ramos pasan entre los mm. escalenos anterior y medio Los ramos anteriores de C5 y C6 se unen para formar el tronco superior El ramo anterior de C7 se continúa como tronco medio Los ramos anteriores de C8 y T1 forman el tronco inferior Estos troncos se continúan para formar las divisiones del plexo braquial que entran en la axila En el triángulo cervical posterior se encuentran 3 ramos del plexo braquial: <ul style="list-style-type: none"> • Dorsal de la escápula: se origina de C5 y pasa a través del escaleno medio antes de pasar oblicuamente hacia el m. elevador de la escápula, al que inerva (junto con los mm. romboides mayor y menor) • Torácico largo: se origina de los ramos anteriores de C5 a C7 para pasar a través del escaleno medio antes de correr inferiormente hacia el m. serrato anterior, al que inerva • Supraescapular: se origina del tronco superior para pasar a través del triángulo cervical posterior, hasta alcanzar los mm. supraespinoso e infraespinoso pasando por debajo del ligamento transversario superior de la escápula



Inervación del cuello

NERVIOS SIMPÁTICOS EN EL CUELLO

El tronco simpático se extiende por el interior del cuello desde el tórax.

En el cuello, el tronco simpático tiene normalmente 3 ganglios:

- Ganglio cervical superior: localizado en la base del cráneo.
- Ganglio cervical medio: localizado a nivel de C6.
- Ganglio cervical inferior: localizado inmediatamente posterior a la arteria vertebral cerca del origen del vaso.

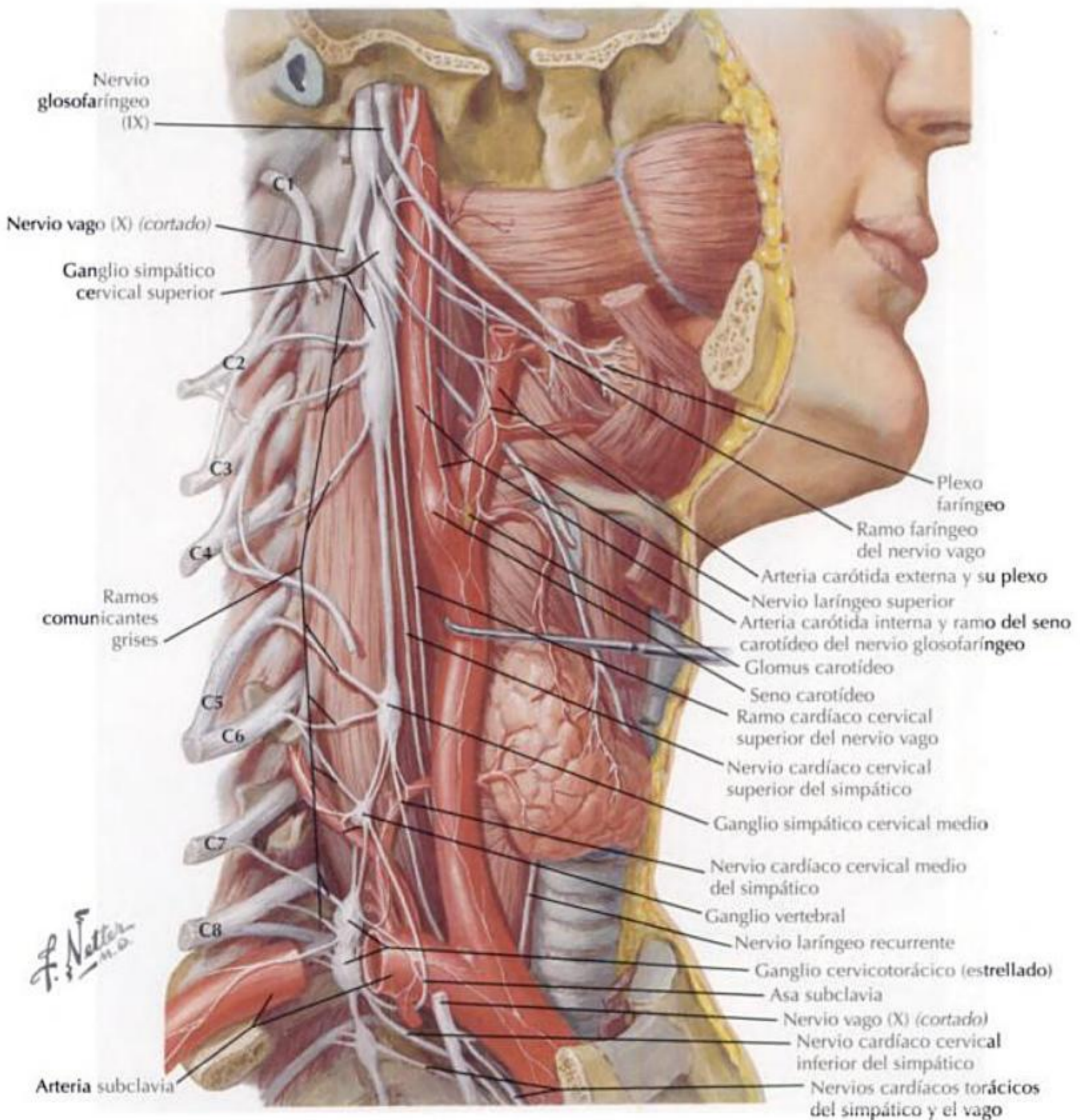
A menudo el ganglio cervical inferior se une con el 1.^{er} ganglio torácico para formar el ganglio cervicotorácico (estrellado).

El simpático de la cabeza y el cuello se origina en la columna intermedia del asta lateral de la médula espinal de T1 a T4.

Estas fibras preganglionares ascienden a través del tronco simpático para alcanzar los ganglios cervicales y hacer sinapsis con las neuronas posganglionares.

Las neuronas posganglionares siguen una de las 2 vías siguientes:

- Pueden pasar hacia los nervios espinales a través del ramo comunicante gris.
- Pueden seguir a los vasos arteriales que irrigan a los órganos efectores de la cabeza.



TORTÍCOLIS

El tortícolis es un trastorno en el que los músculos del cuello se encuentran flexionados, extendidos o retorcidos en una posición anómala.


El esternocleidomastoideo es el músculo más frecuentemente afectado.

El cuello se retuerce típicamente hacia un lado, produciendo posturas y movimientos anómalos de la cabeza.

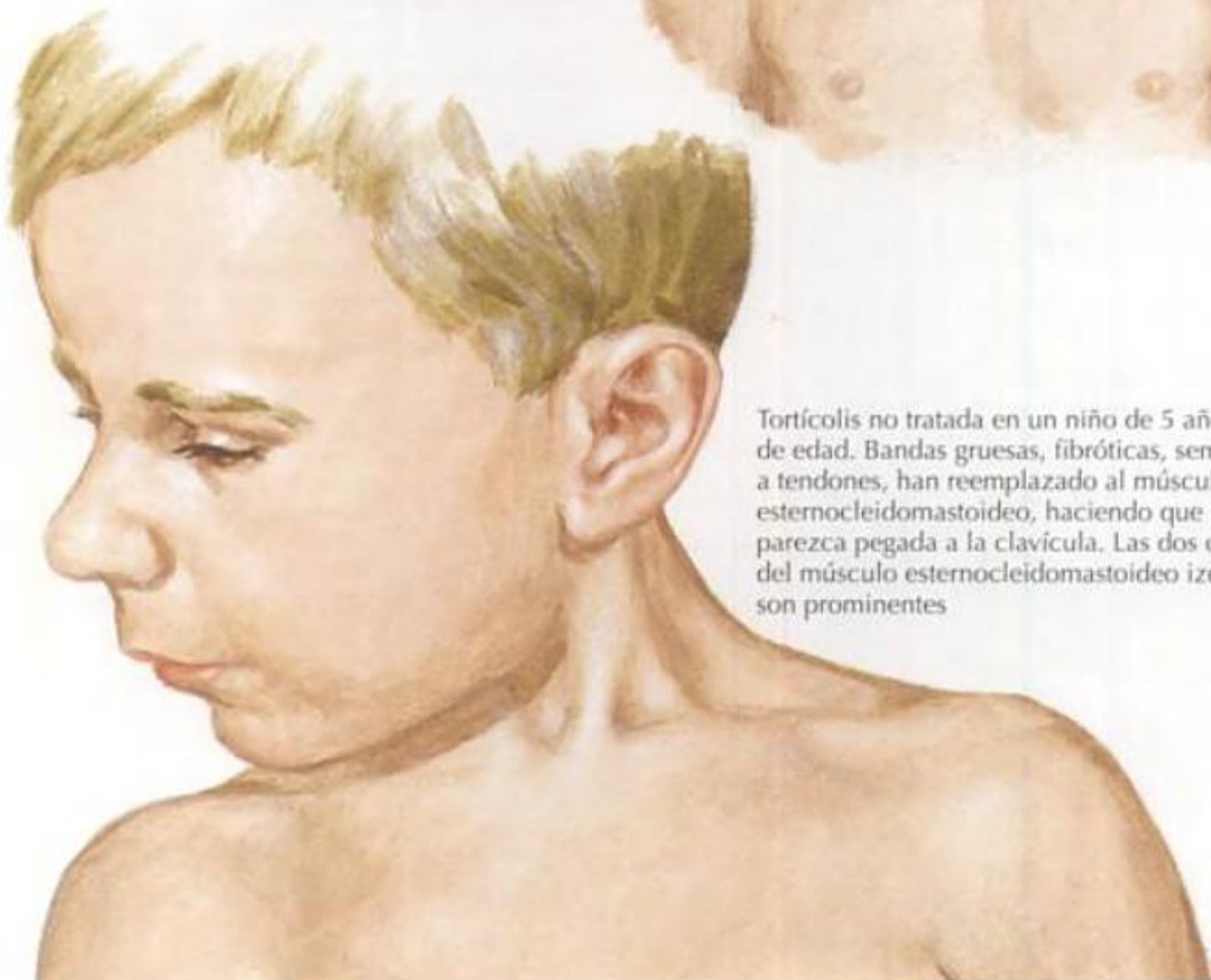
En el tortícolis muscular congénito, la inclinación del cuello está provocada por la rigidez del esternocleidomastoideo en un lado del cuerpo.

Para prevenir deformidades permanentes es importante el tratamiento precoz.

Algunos fármacos, como los agentes neurolépticos, pueden causar *distonía*, una alteración en la que se produce una contracción muscular involuntaria en el cuello, dorso y tronco.



Niño con tortícolis muscular. Cabeza inclinada hacia la izquierda con el mentón ligeramente girado hacia la derecha debido a la contractura del músculo esternocleidomastoideo izquierdo. Obsérvese la asimetría facial (aplanamiento del lado izquierdo de la cara)

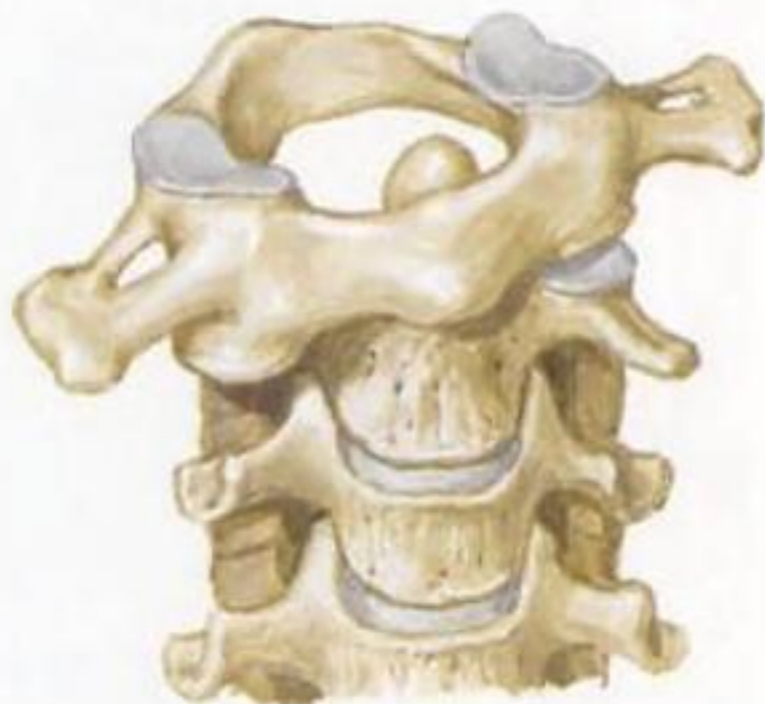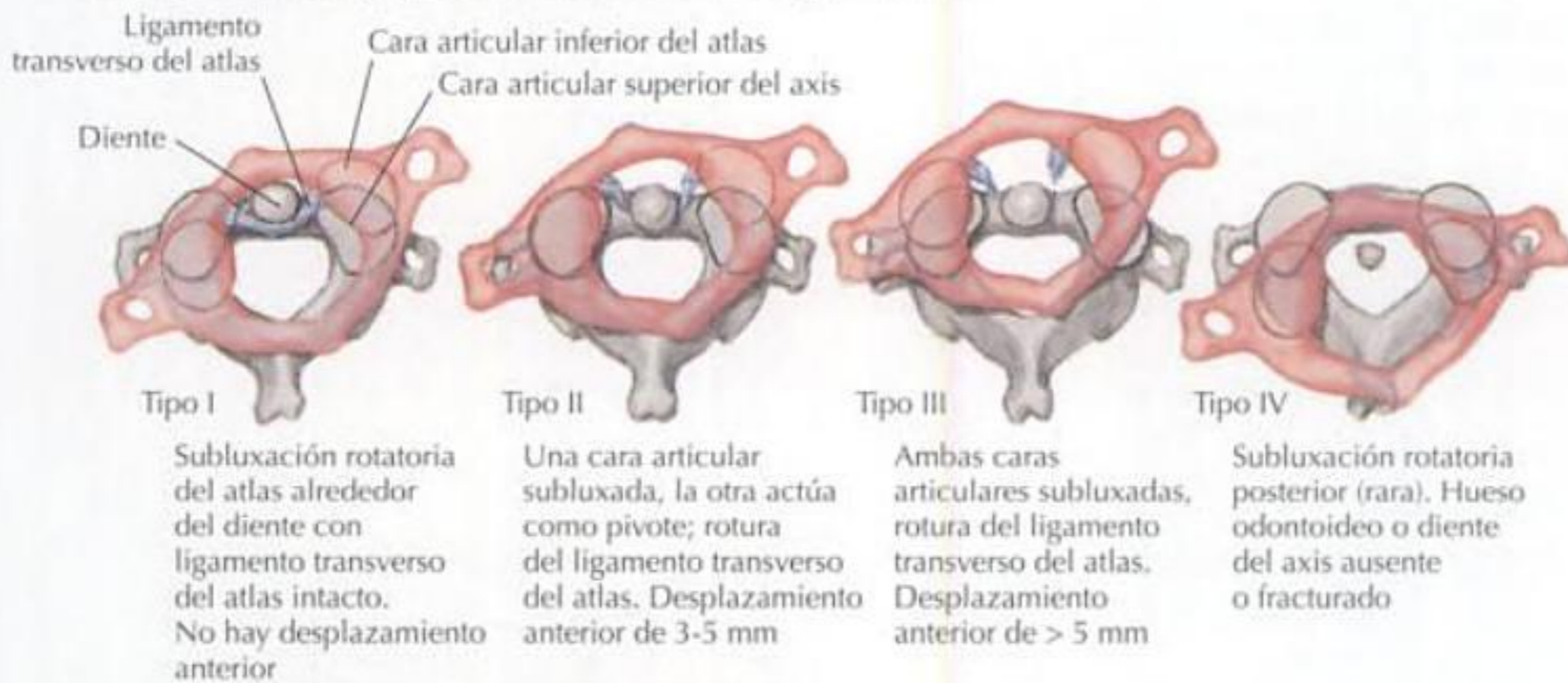


Tortícolis no tratada en un niño de 5 años de edad. Bandas gruesas, fibróticas, semejantes a tendones, han reemplazado al músculo esternocleidomastoideo, haciendo que la cabeza parezca pegada a la clavícula. Las dos cabezas del músculo esternocleidomastoideo izquierdo son prominentes

TORTÍCOLIS CONTINUACIÓN

Causas no musculares de tortícolis

Subluxación rotatoria y fijación atlantoaxial (de Fielding y Hawkins)



Subluxación rotatoria de tipo I

F. Netter M.D.

HIPOTIROIDISMO

Hipotiroidismo: una enfermedad en la que la glándula tiroides no produce suficientes hormonas tiroideas.

La hipófisis regula la producción normal de las hormonas tiroideas, tiroxina y triyodotironina.

La carencia de hormonas conduce a un enlentecimiento general de las actividades físicas y mentales.

El hipotiroidismo congénito se conoce como cretinismo.

CAUSAS

- Tiroiditis de Hashimoto: el sistema inmunitario orgánico ataca a la glándula.
- Irradiación de la glándula.

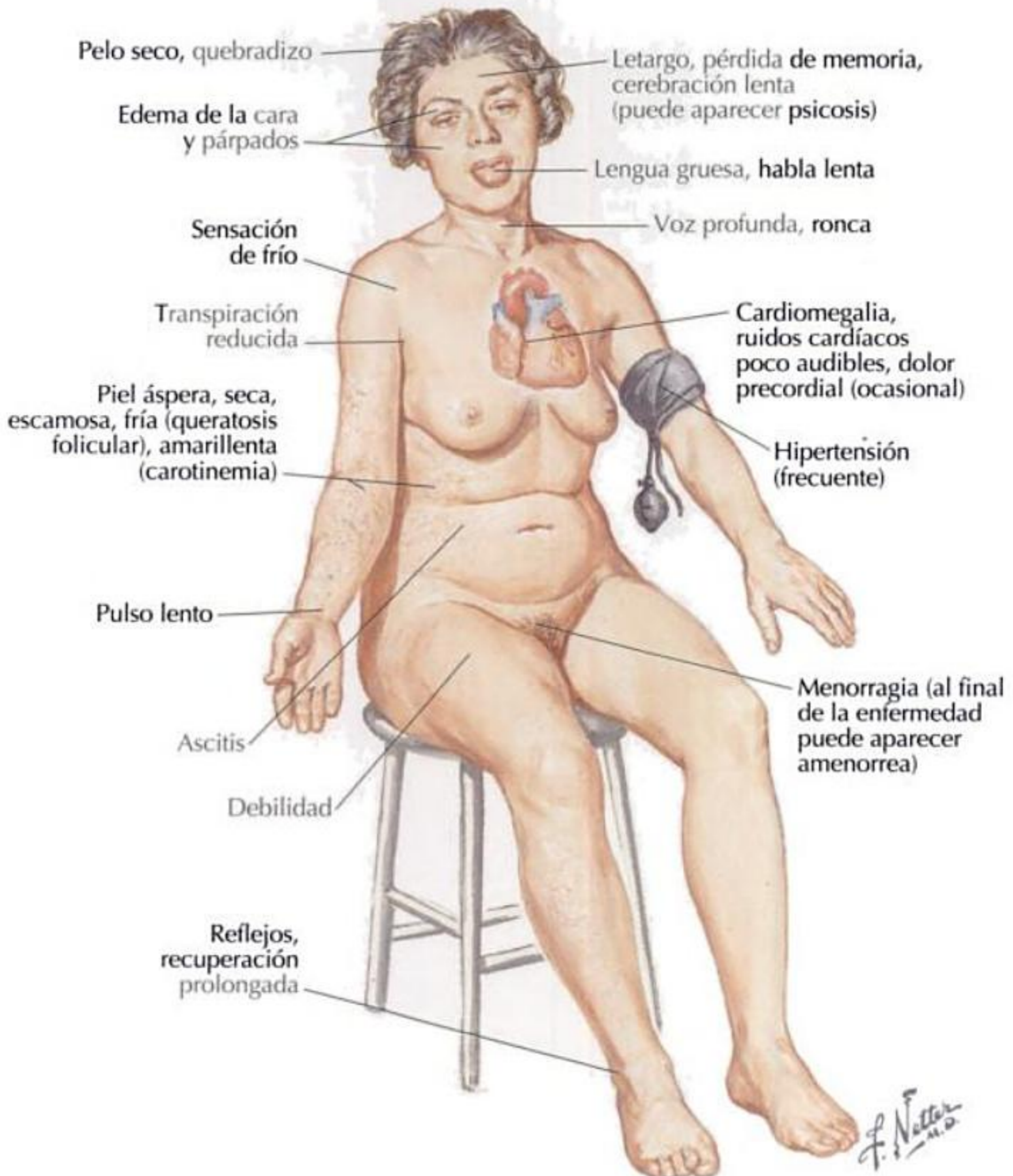
- Extirpación quirúrgica de la glándula.
- Defectos congénitos.

FACTORES DE RIESGO

- Obesidad.
- Edad mayor de 50 años.
- Sexo femenino.

MANIFESTACIONES CLÍNICAS

- Fatiga.
- Debilidad.
- Pulso lento.
- Edema de la cara.
- Sensaciones de frío.
- Piel seca y áspera.
- Voz ronca.



Correlaciones clínicas

HIPERTIROIDISMO

Hipertiroidismo: una enfermedad caracterizada por hipermetabolismo y elevación de los valores de hormonas tiroideas.

Puede provocar *tirotoxicosis*, un proceso tóxico causado por el exceso de hormonas tiroideas independiente de la causa.

CAUSAS

- Enfermedad de Graves: la causa más frecuente (mucho más del 80% de los casos), en la que el cuerpo produce anticuerpos que estimulan a la glándula tiroides a sintetizar hormonas tiroideas en exceso.
- Crecimiento benigno de la glándula tiroides o de la hipófisis.
- Tiroiditis.

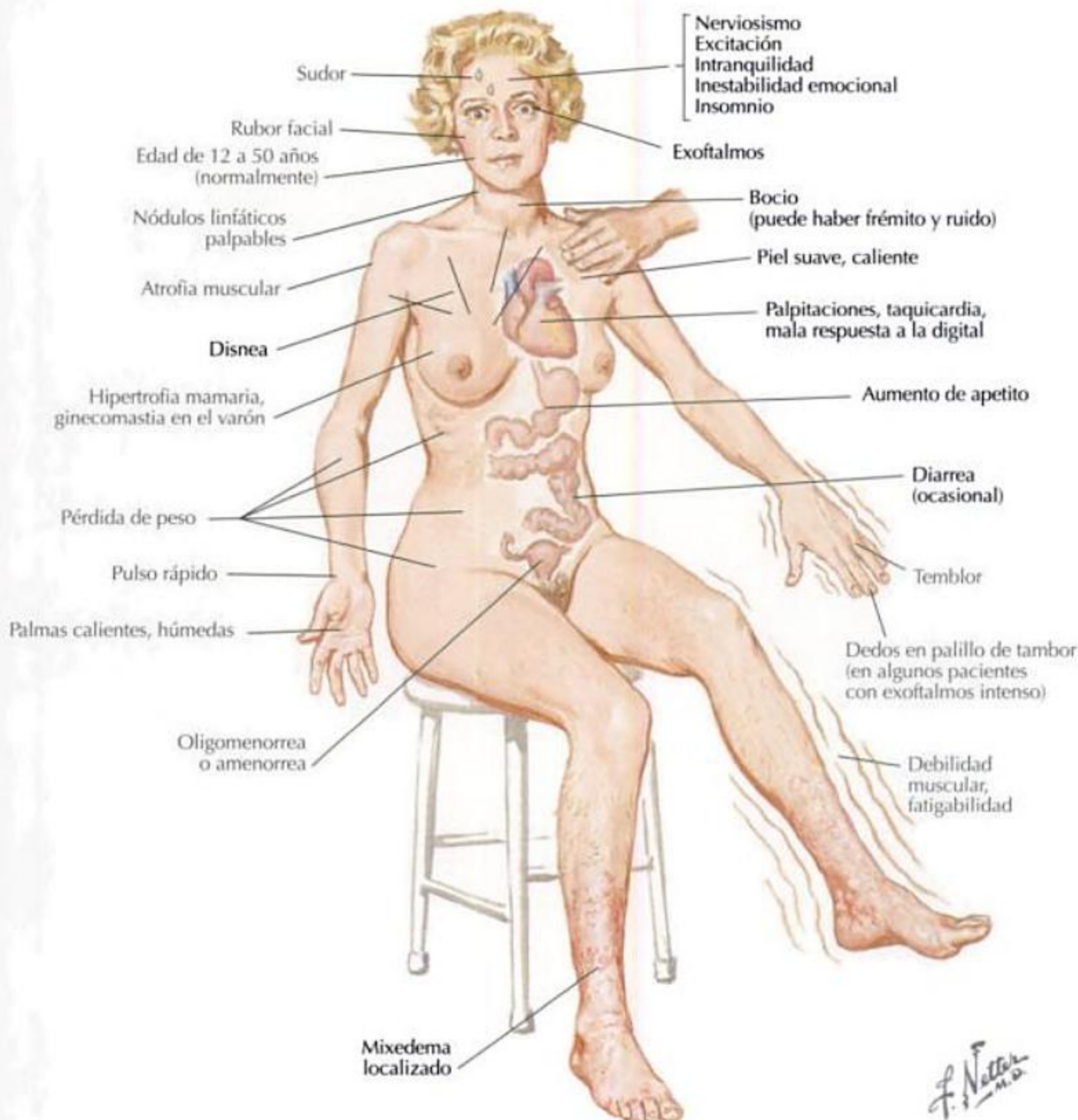
- Ingesta de **hormonas tiroideas o de yodo en exceso**.
- Tumores gonadales.

MANIFESTACIONES CLÍNICAS

- Pérdida de peso.
- Intranquilidad.
- Nerviosismo.
- Aumento del **apetito**.
- Fatiga.
- Bocio.

TRATAMIENTO

- Yodo radiactivo: en **exceso puede provocar hipotiroidismo**.
- Cirugía.
- Agentes **antitiroideos**.



Cuero cabelludo y músculos de la expresión facial

Visión general y anatomía topográfica	160
Visión general del cuero cabelludo	162
Vascularización del cuero cabelludo	163
Inervación del cuero cabelludo	165
Visión general de los músculos de la expresión facial	167
Vascularización de la cara	176
Inervación de la cara	184
Correlaciones clínicas	192

INFORMACIÓN GENERAL**CUERO CABELLUDO**

Área limitada por la frente, porción superior del cráneo y área occipital inmediatamente superior a la línea nugal superior.

La porción lateral del cuero cabelludo se fusiona con el área temporal ya que se extiende inferiormente hasta el arco cigomático.

La anatomía del cuero cabelludo es importante debido a los frecuentes traumatismos en esta región.

CARA

Área limitada dentro de la línea capilar, borde anterior de las orejas y mentón.

Contenido principal: ojos, nariz, boca, músculos de la expresión facial, músculos masticadores, glándula parótida, nervio trigémino y nervio facial.

HUESOS

Los huesos del esqueleto facial son:

- Hueso frontal.
- Hueso cigomático.
- Maxilar.
- Hueso palatino.
- Hueso nasal.
- Mandíbula.

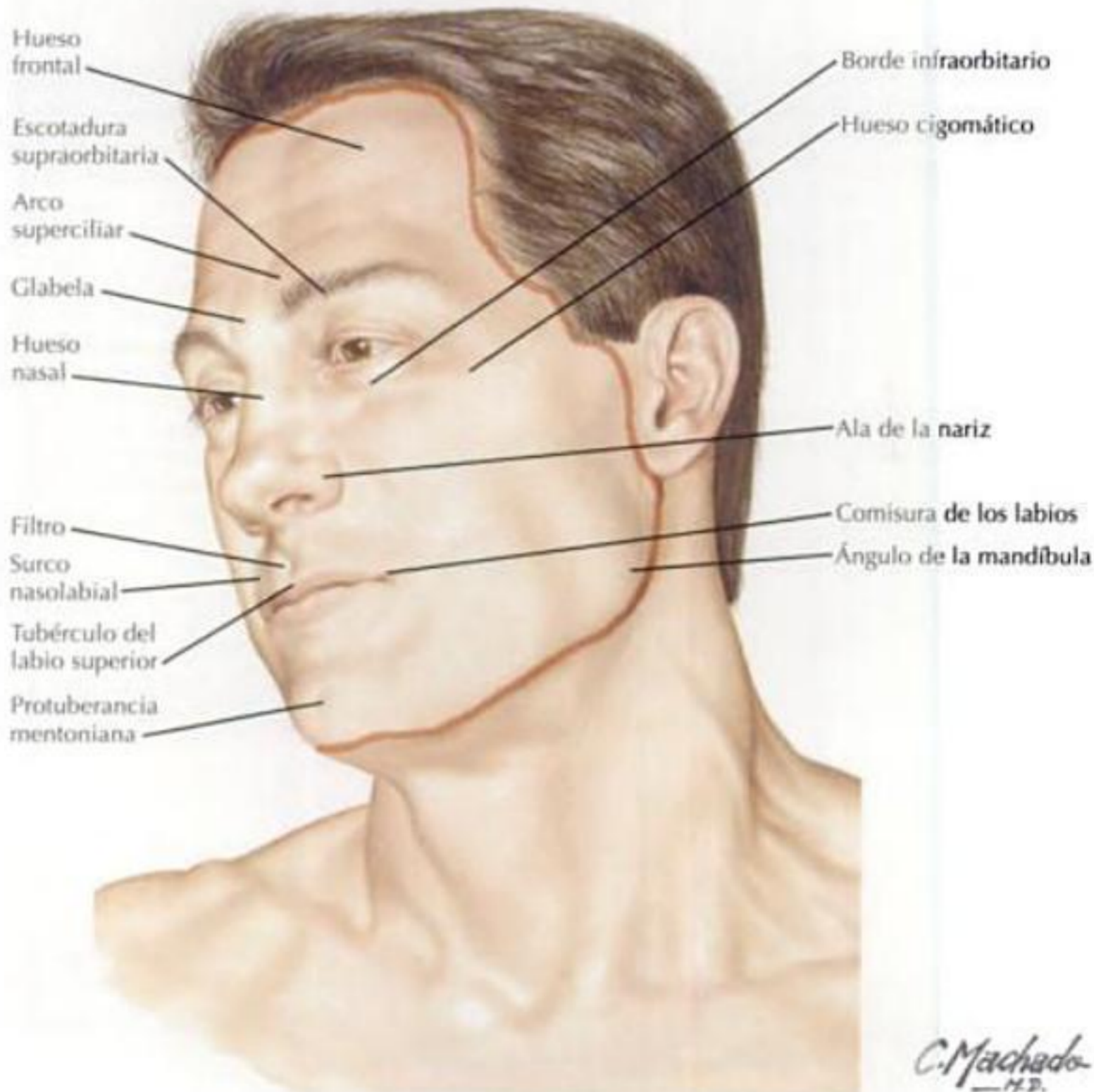
Además del hueso nasal, el hueso más frecuentemente fracturado del esqueleto facial es el hueso cigomático.

MÚSCULOS DE LA EXPRESIÓN FACIAL

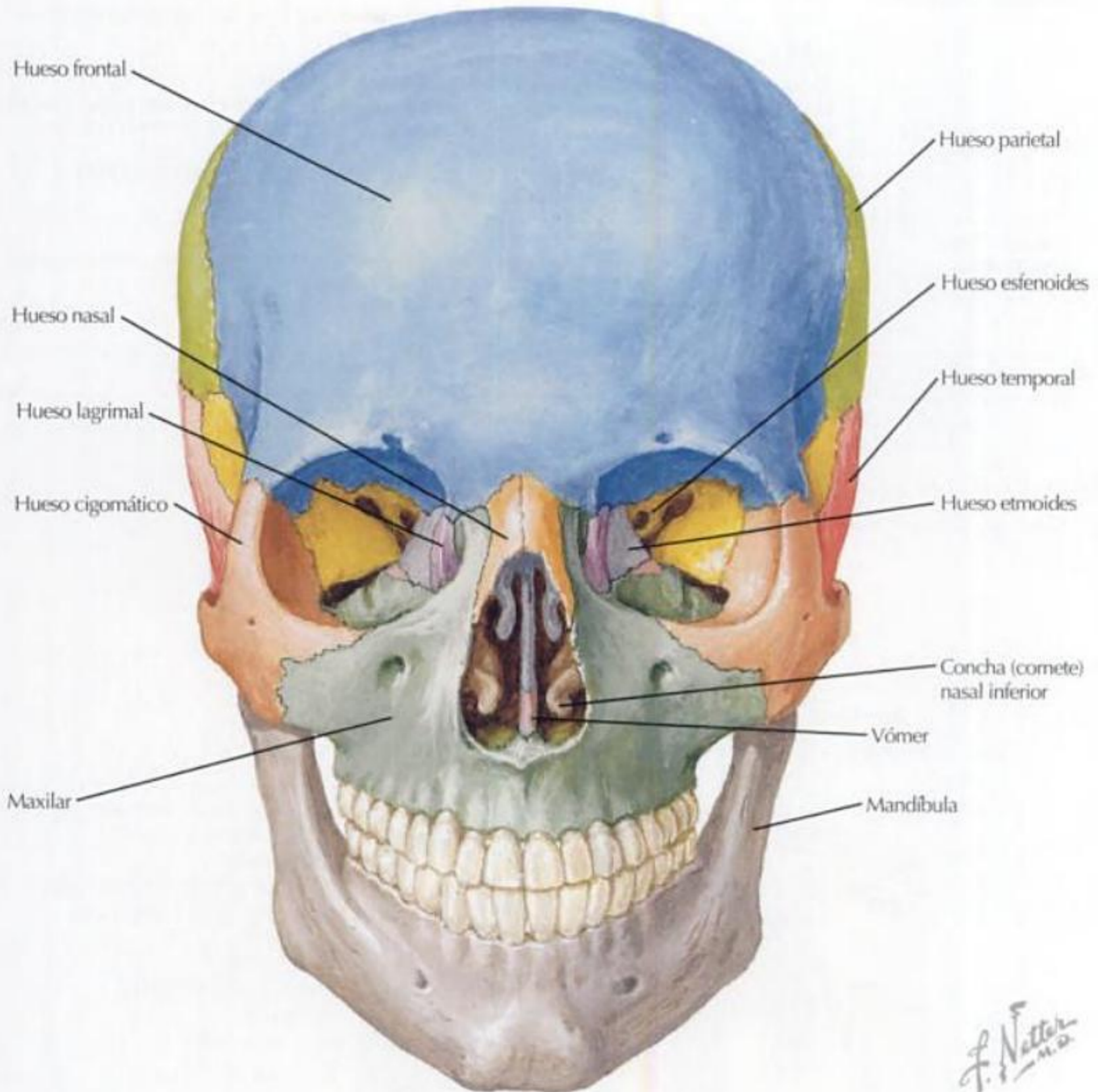
Inervados por el nervio facial.

Derivados del 2.º arco faríngeo.

Se originan en un hueso o fascia y se insertan en la piel.

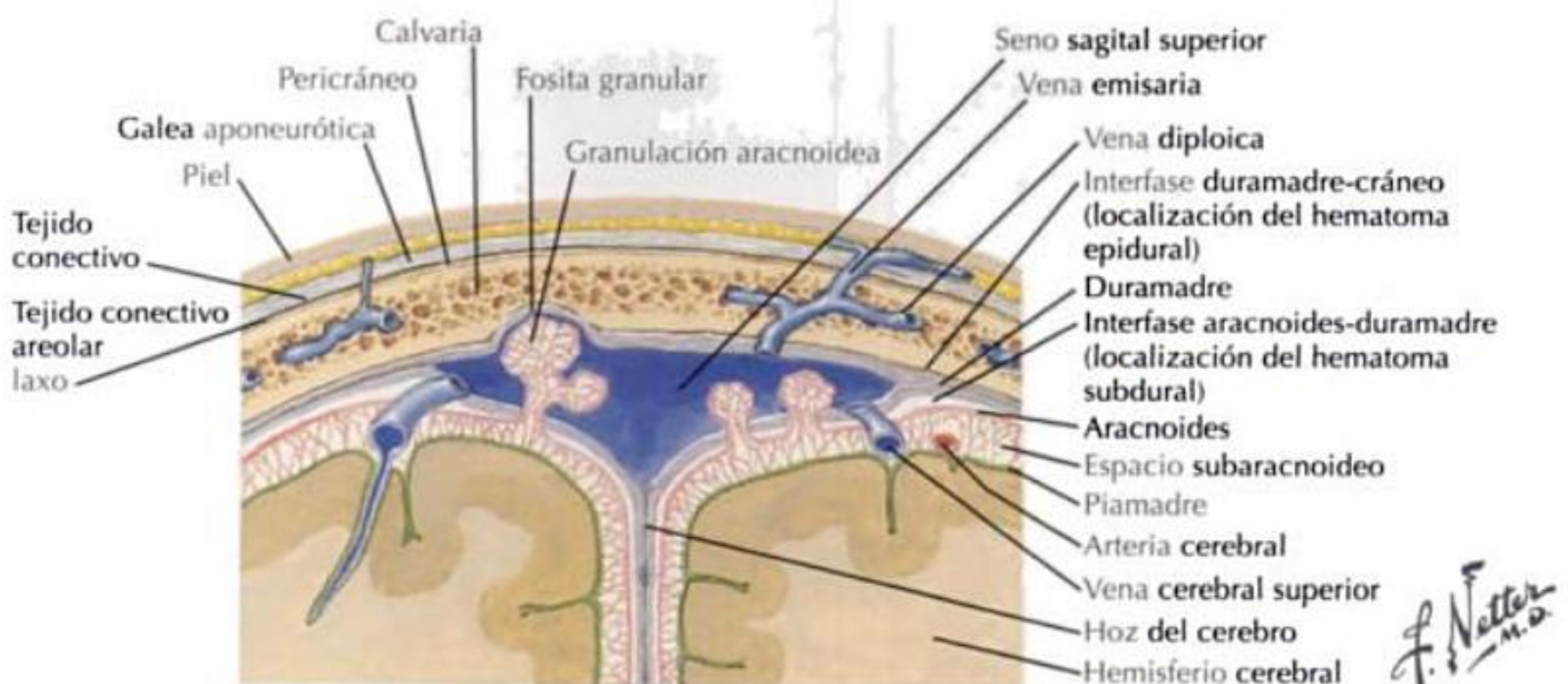


INFORMACIÓN GENERAL CONTINUACIÓN



INFORMACIÓN GENERAL

Capa	Descripción
Piel	La capa más gruesa del cuero cabelludo Contiene los folículos pilosos
Tejido conectivo	Fuertemente vascularizado Aquí se localizan las arterias, venas y nervios del cuero cabelludo Las venas emisarias conectan esta capa con los senos venosos de la duramadre, que proporcionan una vía para la propagación de infecciones Las heridas de la cabeza que atraviesan las capas de la piel y el tejido conectivo sangran abundantemente
Aponeurosis epicraneal	También se la denomina galea aponeurótica Se continúa con el m. occipitofrontal: anteriormente con el m. frontal, posteriormente con el m. occipital Lateralmente, se fusiona con la fascia temporal Su manipulación quirúrgica es importante en cirugía estética Las heridas de la cabeza que atraviesan las capas de la piel, tejido conectivo y aponeurosis epicraneal sangran y quedan abiertas debido a la tracción de los 2 vientres musculares del occipitofrontal Las capas de la piel, tejido conectivo y aponeurosis epicraneal están adheridas y a menudo se denominan «cuero cabelludo propiamente dicho»
Tejido conectivo areolar laxo	Delgado y móvil Contribuye a formar la capa subaponeurótica que se extiende desde las cejas hasta la línea nual superior y protuberancia occipital externa Permite a elementos como bacterias y sangre discurrir libremente Se separa con la avulsión del cuero cabelludo
Pericráneo	Cubre la superficie externa del cráneo



Vascularización del cuero cabelludo

INFORMACIÓN GENERAL

Muy vascularizado; en el cuero cabelludo los vasos se anastomosan libremente.

Las arterias derivan de las arterias carótidas interna y externa.

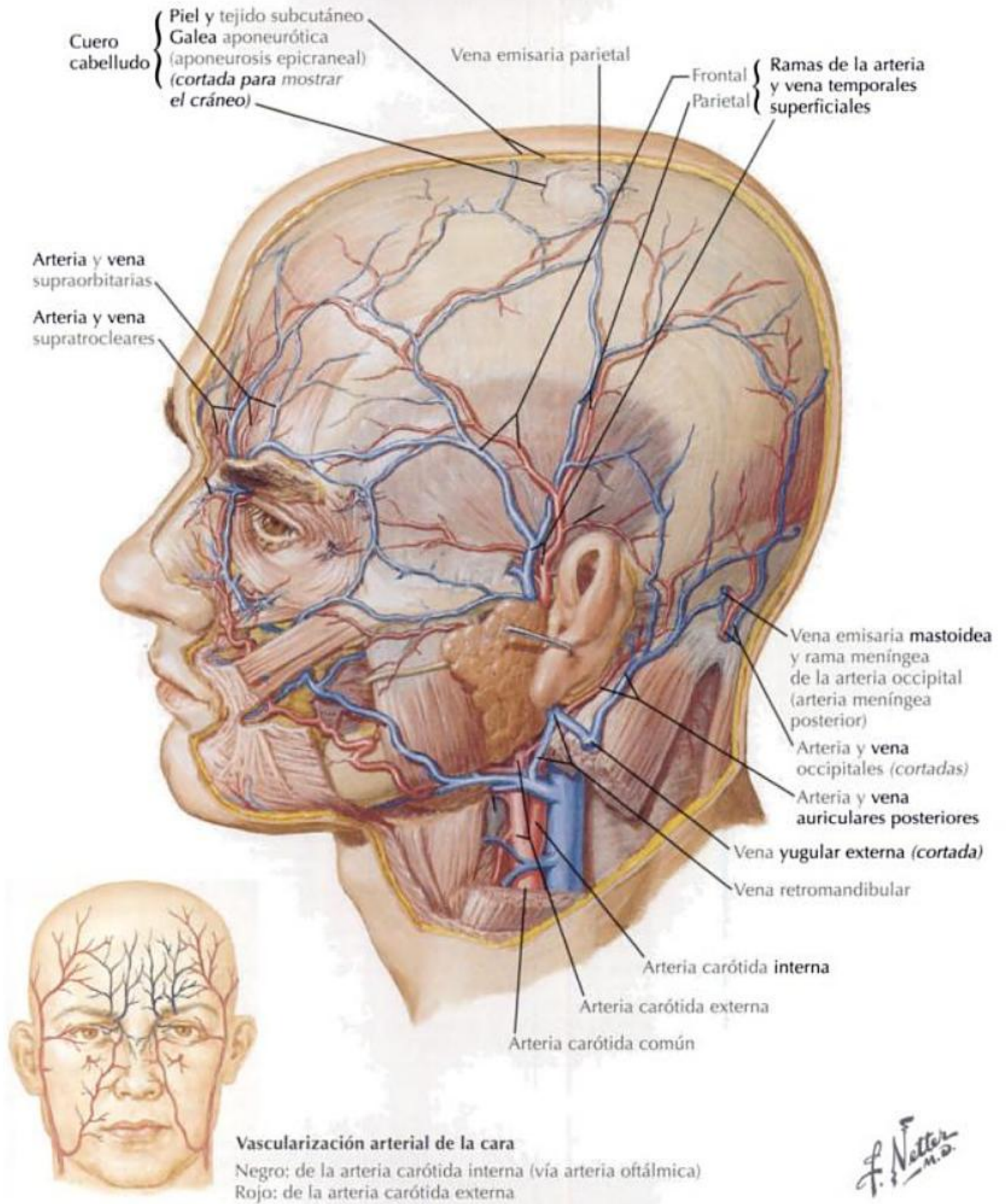
El aporte vasculonervioso se origina en las regiones anterior, lateral y posterior del cuero cabelludo.

IRRIGACIÓN ARTERIAL		
Arteria	Origen	Recorrido
Supratroclear	A. oftálmica de la a. carótida interna	Sale de la órbita por el ángulo medial acompañada por el n. supratroclear Asciende por el cuero cabelludo Se anastomosa con las aa. supraorbitaria y supratroclear contralaterales
Supraorbitaria		Se ramifica de la a. oftálmica cuando ésta cruza al n. óptico Pasa medial a los mm. elevador del párpado superior y recto superior para acompañar al n. supraorbitario Pasa a través del agujero (escotadura) supraorbitario y asciende superiormente a lo largo del cuero cabelludo Se anastomosa con las aa. supratroclear y temporal superficial
Temporal superficial	1 de las 2 ramas terminales de la a. carótida externa	Se inicia posterior al cuello de la mandíbula y discurre superiormente como una continuación de la a. carótida externa Acompaña al n. auriculotemporal Se anastomosa con la mayoría de ramas que irrigan el cuero cabelludo
Auricular posterior	A. carótida externa	Se origina en el interior de la glándula parótida Discurre superiormente entre la apófisis mastoides y el cartilago auricular Se anastomosa con las aa. temporal superficial y occipital
Occipital		Se ramifica a lo largo del borde inferior del vientre posterior del m. digástrico y m. estilohioideo El n. hipogloso se enrolla alrededor de ella en la parte posterior del vaso, discuriendo anteriormente Pasa posteriormente a lo largo de la apófisis mastoides, marcando un surco en el hueso Atraviesa la fascia que conecta la inserción del m. trapecio con el m. esternocleidomastoideo Asciende por la capa de tejido conectivo del cuero cabelludo, dividiéndose en numerosas ramas La porción terminal está acompañada por el n. occipital mayor Se anastomosa con las aa. auricular posterior y temporal superficial

DRENAJE VENOSO

Vena	Recorrido
Supratroclear	Se inicia en la frente, donde se comunica con la v. temporal superficial Pasa inferiormente a lo largo de la frente, en paralelo con la v. del lado opuesto En el ángulo medial de la órbita, se une con las vv. supraorbitaria y angular
Supraorbitaria	Se inicia en la frente, donde se comunica con la v. temporal superficial Pasa inferiormente superficial al m. frontal y se anastomosa con la v. supratroclear, en el ángulo medial de la órbita, y la v. angular
Temporal superficial	Desciende posterior a la raíz cigomática del hueso temporal, al lado del n. auriculotemporal, para entrar en el interior de la glándula parótida Se une con la v. maxilar para formar la v. retromandibular
Auricular posterior	Se inicia en la parte lateral del cuero cabelludo, posterior a la oreja Pasa inferiormente y se une a la división posterior de la v. retromandibular para formar la v. yugular externa
Occipital	Se inicia en la porción posterior del cuero cabelludo, en el vértice craneal Pasa, de superficie a profundidad, atravesando la inserción del m. esternocleidomastoideo en el cráneo Tiene una v. emisaria mastoidea que la conecta con el seno transversal La terminación de la vena es variable, pero normalmente discurre inferiormente para unirse a la v. yugular interna

DRENAJE VENOSO CONTINUACIÓN



Inervación del cuero cabelludo

DISTRIBUCIÓN SENSITIVA

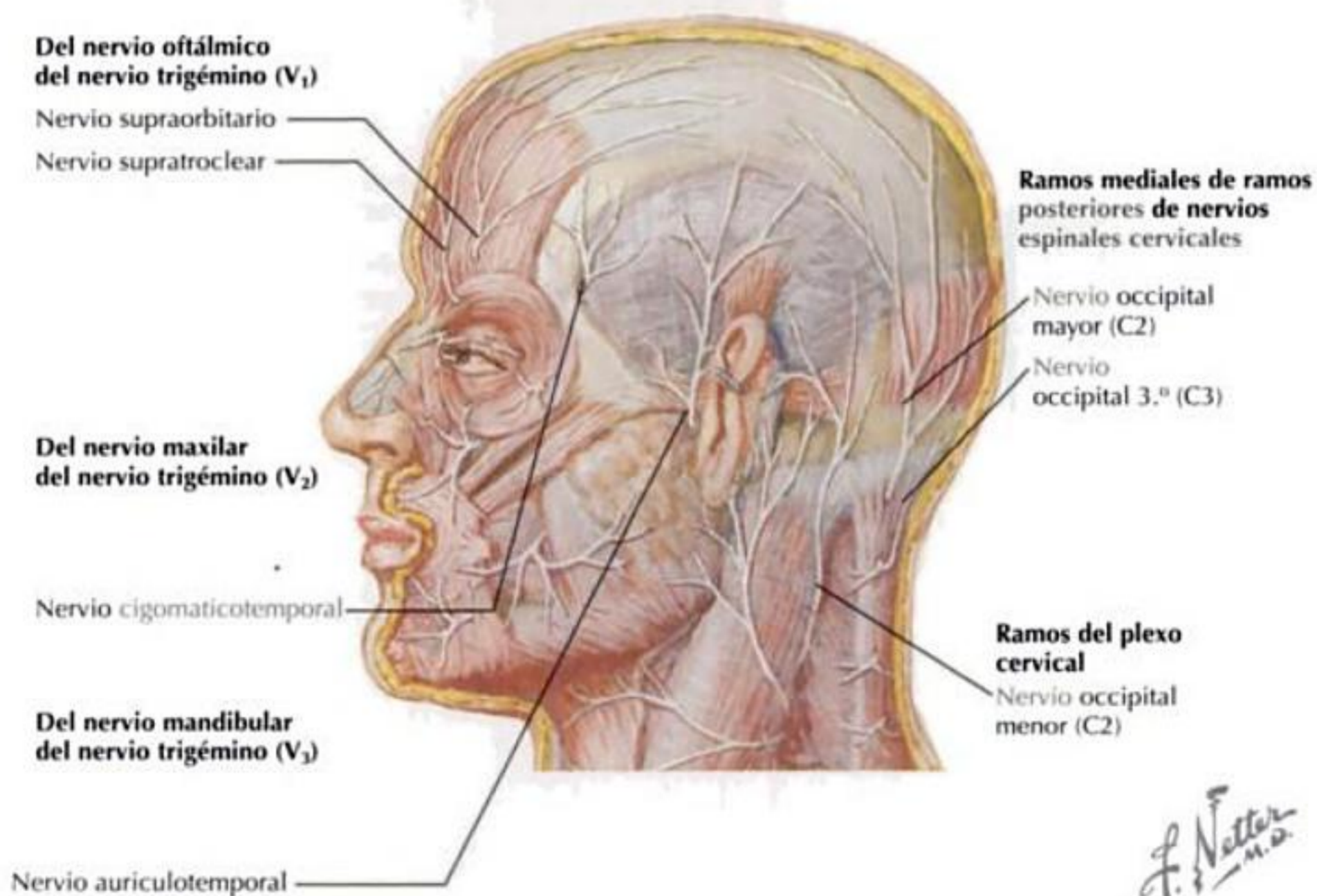
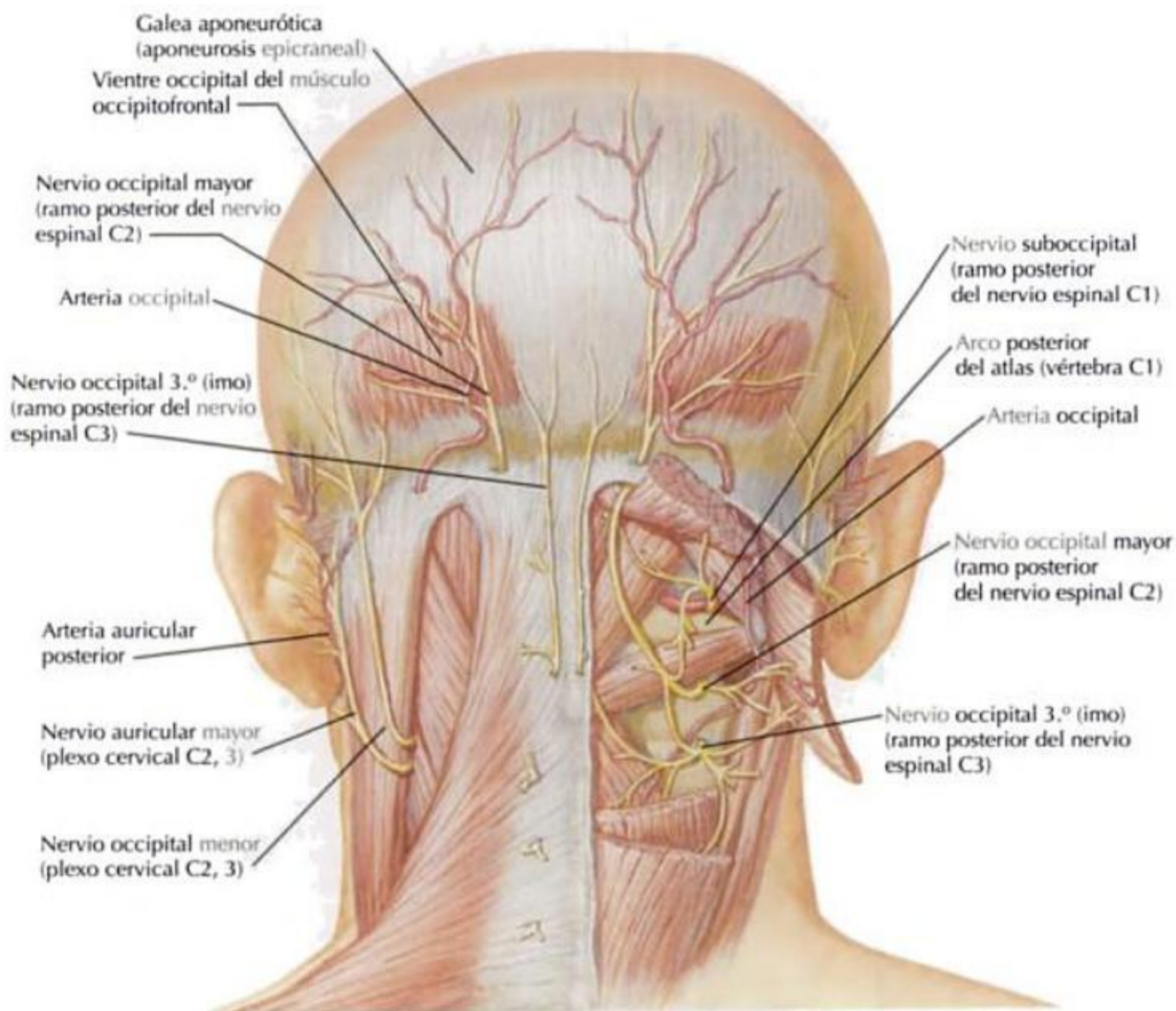
La inervación sensitiva deriva de los 3 ramos del nervio trigémino, ramos del plexo cervical y ramos posteriores cervicales superiores.

Estos nervios discurren en la capa de tejido conectivo del cuero cabelludo.

NERVIOS SENSITIVOS DEL CUERO CABELLUDO		
Nervio	Origen	Recorrido
Supratroclear	Se origina del nervio oftálmico del n. trigémino; 1 de los 2 ramos terminales del n. frontal en la órbita	Una vez que acompaña a la a. supratroclear dentro de la órbita, continúa anteriormente hacia la tróclea En la región troclear, a menudo inerva el seno frontal antes de salir de la órbita Asciende a lo largo del cuero cabelludo, al principio profundo a la musculatura de la región, antes de atravesar estos músculos para proporcionar inervación cutánea a lo largo del cuero cabelludo
Supraorbitario		Pasa entre el m. elevador del párpado superior y el periostio de la órbita Continúa anteriormente hacia el agujero (escotadura) supraorbitario En el borde supraorbitario inerva el seno frontal y asciende superiormente a lo largo del cuero cabelludo Se divide en ramos medial y lateral, que se extienden hacia el vértice del cuero cabelludo
Cigomaticotemporal	Nervio maxilar del n. trigémino	Se origina en la fosa pterigopalatina del n. cigomático, éste pasa a través de la fisura orbitaria inferior para entrar en la pared lateral de la órbita y dividirse en ramos cigomaticotemporal y cigomaticofacial Discurre sobre la pared lateral de la órbita, en un surco en el hueso cigomático y luego a través de un agujero en el hueso cigomático, para entrar en la región de la fosa temporal Dentro de la fosa temporal pasa superiormente entre el hueso y el m. temporal para atravesar la fascia temporal superior al arco cigomático Discurre a lo largo de la piel de la parte lateral del cuero cabelludo
Auriculotemporal	Nervio mandibular del n. trigémino	Normalmente se origina mediante 2 raíces, entre las cuales pasa la a. menígea media Corre posteriormente, justo inferior a la lámina lateral de la pterigoides y continúa hacia la cara medial del cuello de la mandíbula Gira superiormente con los vasos temporales superficiales entre la oreja y el cóndilo mandibular profundo a la glándula parótida Al salir de la glándula parótida, asciende sobre el arco cigomático y se divide en ramos a lo largo del cuero cabelludo
Occipital menor	Se origina del plexo cervical del ramo anterior de C2	Se incurva alrededor del m. esternocleidomastoideo y discurre superiormente a lo largo de su borde posterior En el cráneo, pasa a través de la lámina de revestimiento de la fascia cervical profunda y se continúa superiormente, posterior a la oreja, para inervar la piel de la región
Occipital mayor	Ramo posterior de C2	Asciende entre los mm. oblicuo inferior de la cabeza y semiespinoso de la cabeza en el triángulo suboccipital Pasa a través de los mm. semiespinoso de la cabeza y trapecio cerca de sus inserciones óseas Asciende por el dorso de la cabeza con la a. occipital para inervar la piel anteriormente hasta el vértice del cráneo
Occipital 3.º	Ramo posterior de C3	Se origina profundo al m. trapecio, pasa a través de él y asciende por la piel de la porción inferior de la cara posterior de la cabeza, cerca de la línea media

5 Inervación del cuero cabelludo

DISTRIBUCIÓN SENSITIVA CONTINUACIÓN



F. Netter M.D.

Visión general de los músculos de la expresión facial

INFORMACIÓN GENERAL

Inervados por el nervio facial.

Derivan del 2.º arco faríngeo.

Se insertan en la piel para darle movimiento.

La mayoría de los músculos de la expresión facial se localizan alrededor de los orificios de la cara.

En la cara no hay fascia profunda.

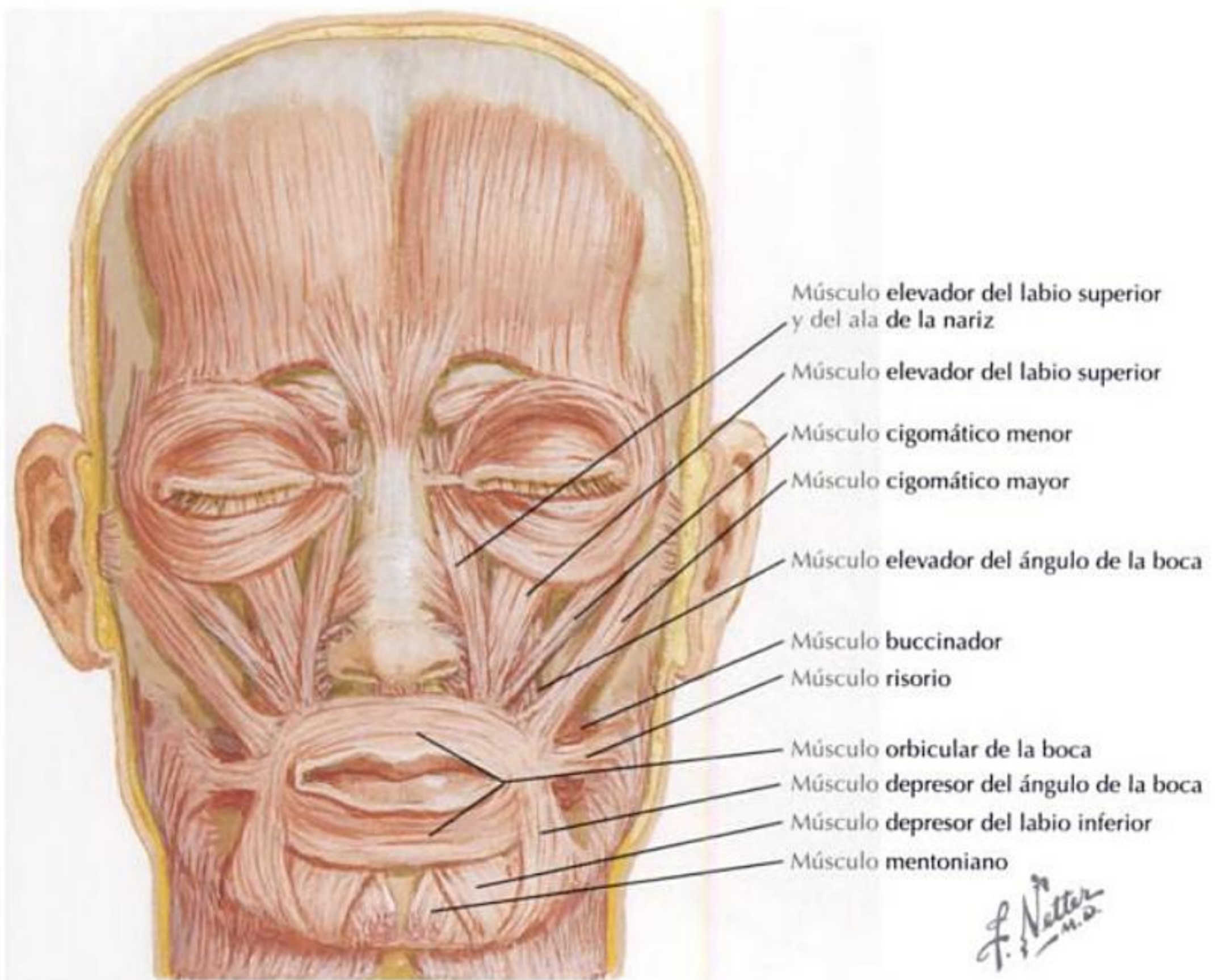
GRUPO BUCAL

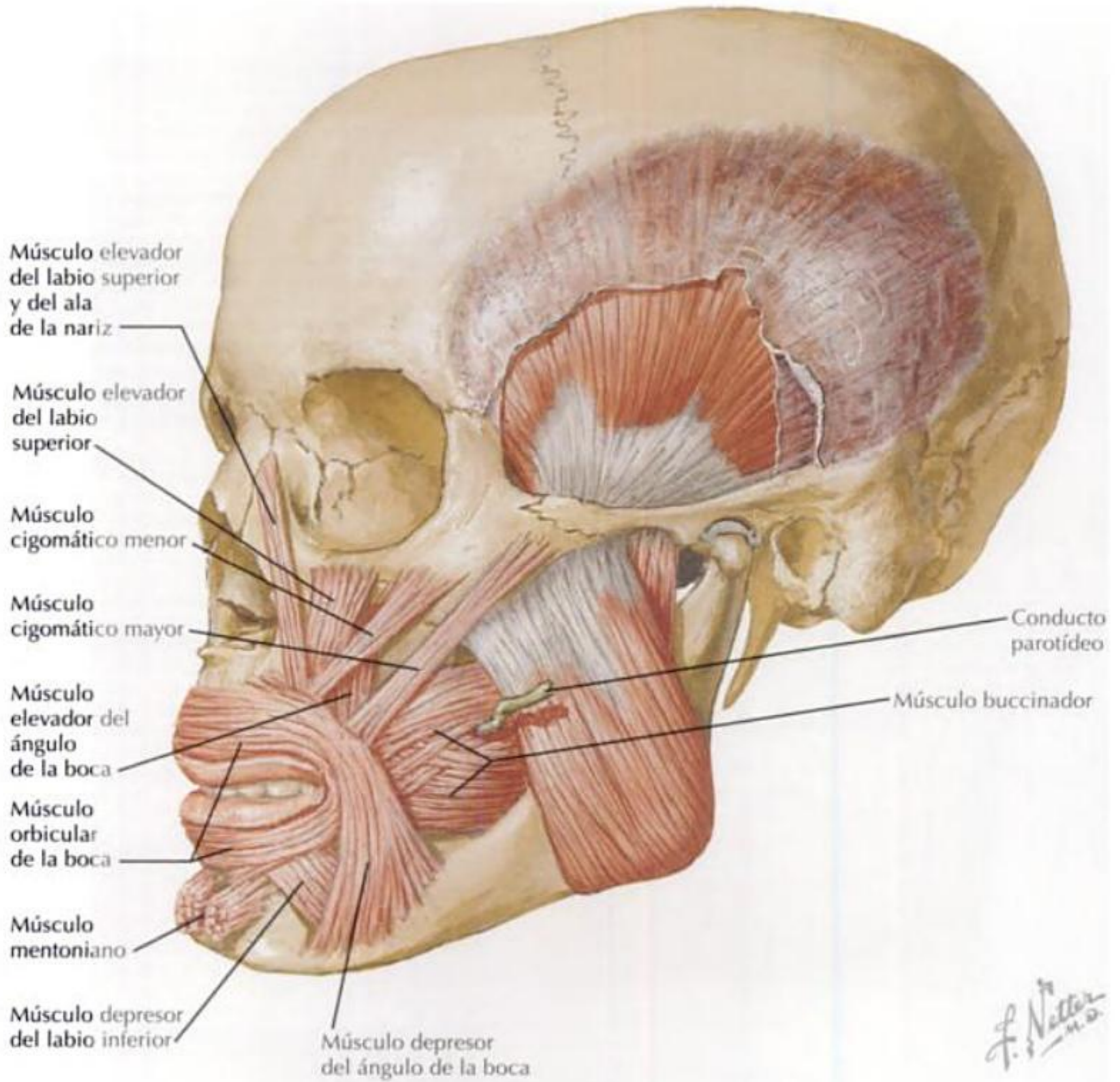
Músculo	Origen	Inserción	Acciones	Nervio	Comentarios
Orbicular de la boca	Óseo: línea media anterior del maxilar y mandíbula Muscular: ángulo de la boca, donde las fibras se mezclan con las de los mm. elevador del ángulo de la boca, depresor del ángulo de la boca, cigomático mayor y risorio	Piel a lo largo de la boca	Cierra la boca Protruye los labios Arruga los labios	Facial (ramos bucal y marginal de la mandíbula)	Esfínter de la boca Las fibras musculares circundan la boca
Depresor del ángulo de la boca	Mandíbula a lo largo del área próxima a la línea oblicua	Ángulo de la boca Algunas fibras se mezclan con el m. orbicular de la boca y proporcionan origen para ese músculo Las fibras se solapan con las del m. depresor del labio inferior	Deprime el ángulo de la boca Antagonista del m. elevador del ángulo de la boca		Antagonista del m. elevador del ángulo de la boca
Elevador del ángulo de la boca	Fosa canina del maxilar (inferior al agujero infraorbitario)	Ángulo de la boca Algunas fibras se mezclan con el m. orbicular de la boca y proporcionan origen para ese músculo	Eleva el ángulo de la boca	Facial (ramos cigomático y bucal)	En un bloqueo anestésico infraorbitario, la aguja se sitúa entre los mm. elevador del ángulo de la boca y elevador del labio superior
Cigomático mayor	Hueso cigomático (anterior a la sutura cigomático-temporal)		Mueve el ángulo de la boca superior y lateralmente		Comúnmente se denomina «músculo de la risa» debido a su acción
Cigomático menor	Hueso cigomático (anterior al m. cigomático mayor)	Lateral al labio superior	Ayuda a elevar el labio superior		Se inserta entre los mm. elevador del labio superior y cigomático mayor

GRUPO BUCAL CONTINUACIÓN

Músculo	Origen	Inserción	Acciones	Nervio	Comentarios
Elevador del labio superior	Maxilar (superior al agujero infraorbitario a lo largo del borde inferior de la órbita)	Labio superior, parte lateral Algunas fibras se mezclan con el m. orbicular de la boca y proporcionan origen para ese músculo	Eleva el labio superior		En un bloqueo anestésico infraorbitario, la aguja se sitúa entre los mm. elevador del ángulo de la boca y el elevador del labio superior
Elevador del labio superior y del ala de la nariz	Maxilar (cerca del puente de la nariz)	Cartilago de la nariz Labio superior, parte lateral	Eleva el labio superior Dilata la narina		También se le denomina porción angular del m. elevador del labio superior
Risorio	Fascia de revestimiento de la glándula parótida	Ángulo de la boca	Mueve el ángulo de la boca lateralmente		Comúnmente denominado «músculo de la sonrisa»
Depresor del labio inferior	Mandíbula (inferior al agujero mentoniano)	Las fibras se mezclan con el m. orbicular de la boca y proporcionan origen para ese músculo	Deprime el labio inferior	Facial (ramo marginal de la mandíbula)	Las fibras del m. depresor del ángulo de la boca se solapan con las del m. depresor del labio inferior
Mentoniano	Fosa incisiva de la mandíbula	Piel del labio inferior	Protruye el labio inferior		Usado cuando se hace un mohín/puchero
Buccinador	Rafe pterigomandibular Bordes alveolares del maxilar y mandíbula	Algunas fibras se mezclan con el m. orbicular de la boca y proporcionan origen para ese músculo Algunas fibras se mezclan en los labios superior e inferior	Ayuda a la masticación manteniendo el bolo alimenticio entre la mejilla y los dientes Ayuda a la expulsión forzada del aire o crea una acción de succión	Facial (ramo bucal)	Crea el armazón de la mejilla

GRUPO BUCAL CONTINUACIÓN



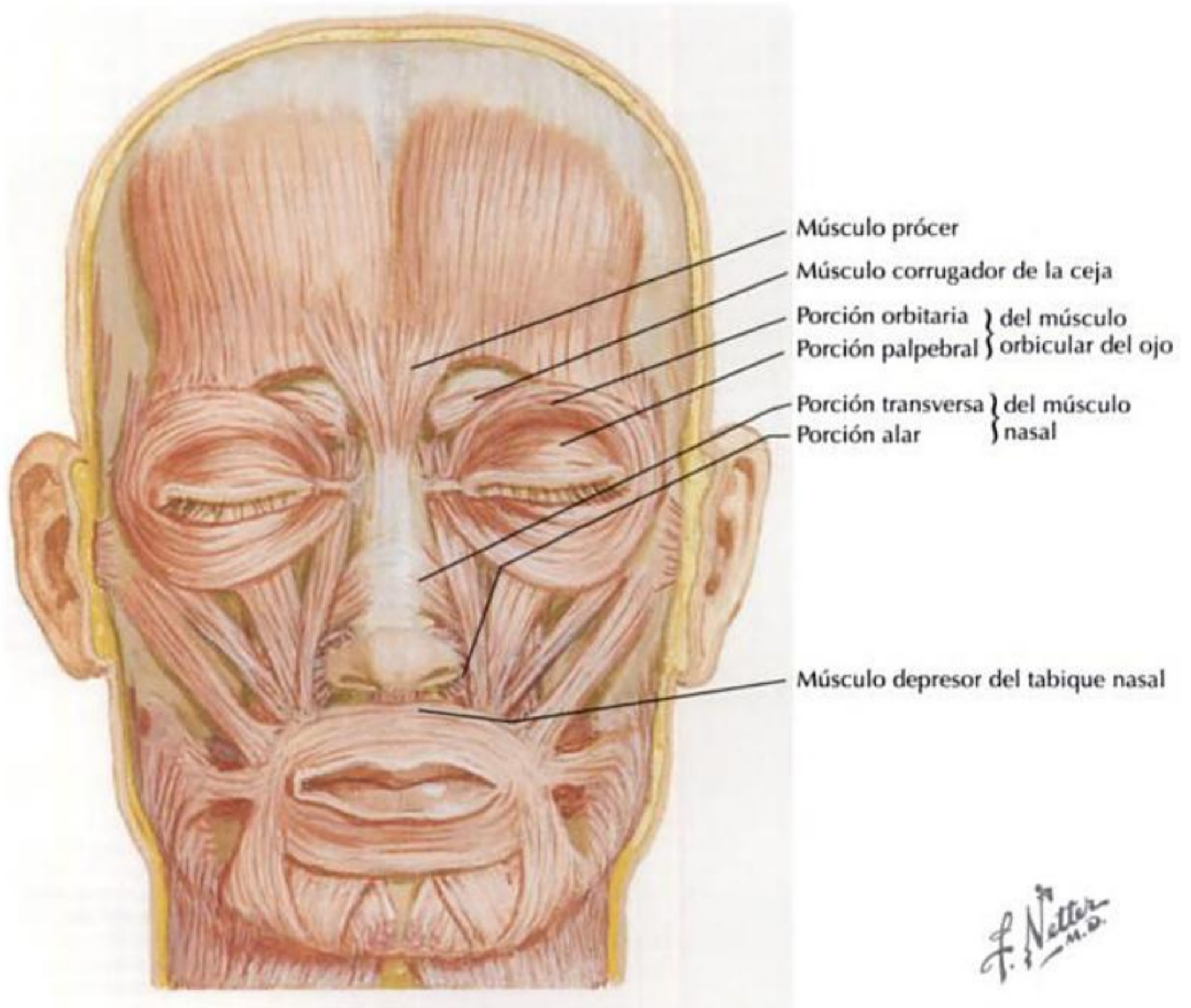
GRUPO BUCAL CONTINUACIÓN

GRUPO NASAL

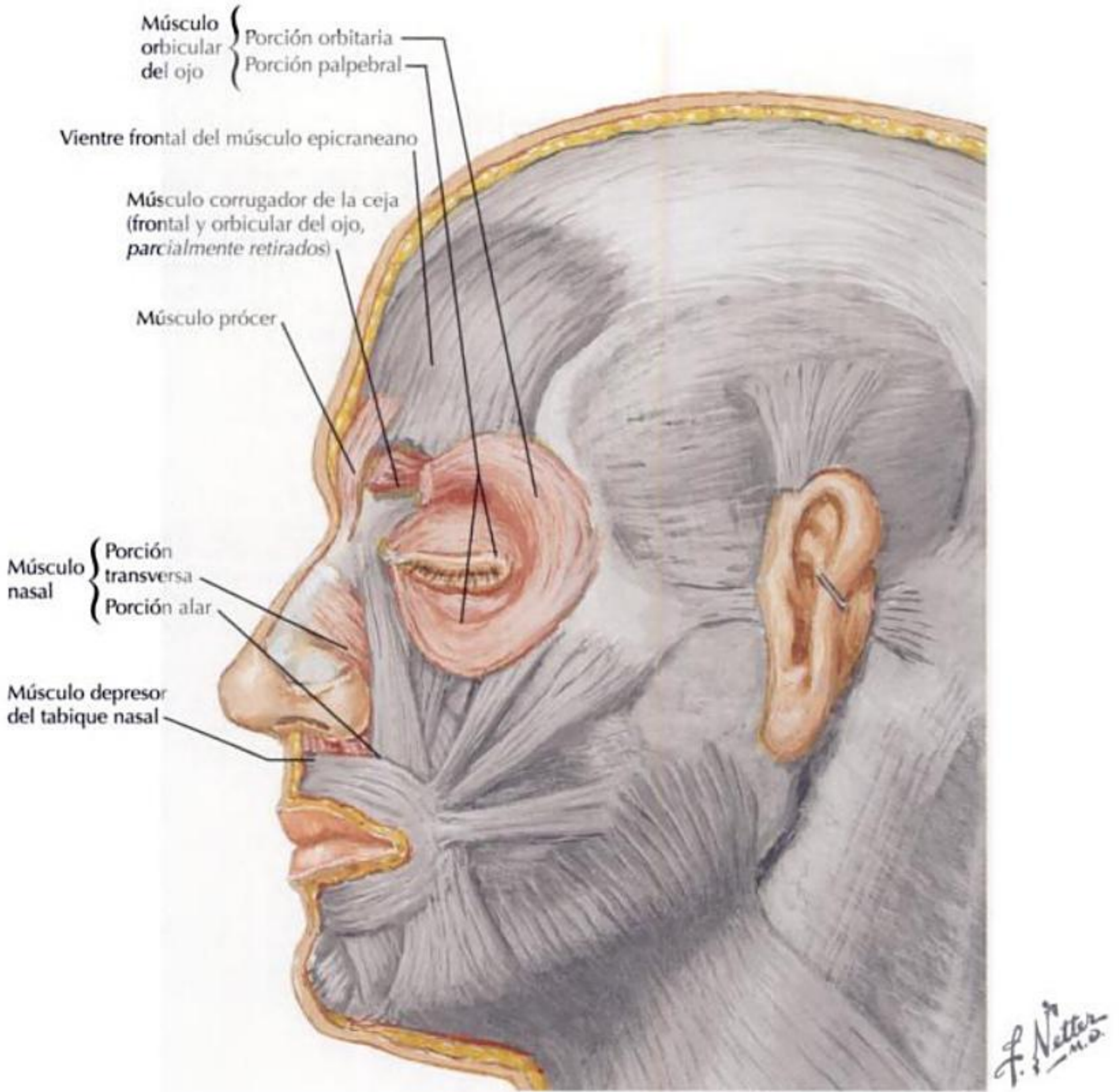
Músculo		Origen	Inserción	Acciones	Nervio	Comentario
Nasal	Porción transversa (compresor de la narina)	Maxilar	Porción transversa (compresor de la nariz) del lado opuesto	Comprime la narina	N. facial: ramo bucal	Variable y ocasionalmente ausente
	Porción alar (dilatador de la narina)		Cartilago nasal	Dilata la narina		
Depresor del tabique	Tabique nasal		Tira del tabique nasal anteriormente para estrechar la narina			Antagonista del m. dilatador de la narina
Prócer		Hueso nasal Apófisis lateral del cartilago del tabique nasal	Piel del puente de la nariz	Hace que la piel se junte produciendo arrugas transversales sobre el puente de la nariz	N. facial: ramos temporal y cigomático	Se escinde parcialmente en algunos procedimientos de estiramiento facial (ritidectomía)

GRUPO ORBITARIO

Músculo		Origen	Inserción	Acciones	Nervio	Comentario
Orbicular del ojo	Porción orbitaria	Apófisis frontal del maxilar Porción nasal del hueso frontal Ligamento palpebral medial	Alrededor de la órbita	Cierre forzado del ojo	N. facial: ramos temporal y cigomático	La grasa que se acumula alrededor del ojo, con la edad, puede extirparse quirúrgicamente (blefaroplastia)
	Porción profunda (lagrimal)	Hueso lacrimal	Fascia lacrimal alrededor del conductillo lacrimal	Ayuda al flujo de las lágrimas		Dado que el m. orbicular de ojo mueve la piel de alrededor del ojo, su inserción es extremadamente importante
	Porción palpebral	Ligamento palpebral medial	Rafe palpebral lateral	Cierre suave de los párpados (parpadeo)		
Corrugador de la ceja		Hueso frontal (borde supra-orbitario)	Centro de la ceja	Tira de las cejas medial e inferiormente	N. facial: ramo temporal	Las fibras se sitúan profundas al m. orbicular del ojo

GRUPO NASAL CONTINUACIÓN

GRUPO NASAL CONTINUACIÓN



GRUPO AURICULAR

Músculo		Origen	Inserción	Acciones	Nervio	Comentario
Auricular	Posterior	Galea aponeurótica	Hélix	Tira de la oreja anteriormente	N. facial: ramo temporal	Estos músculos normalmente proporcionan pequeños movimientos y tienden a no ser siempre voluntarios
	Anterior		Parte superior de la oreja	Tira de la oreja superiormente		
	Superior	Apófisis mastoides	Parte posterior de la oreja	Tira de la oreja posteriormente	N. facial: ramo auricular posterior	

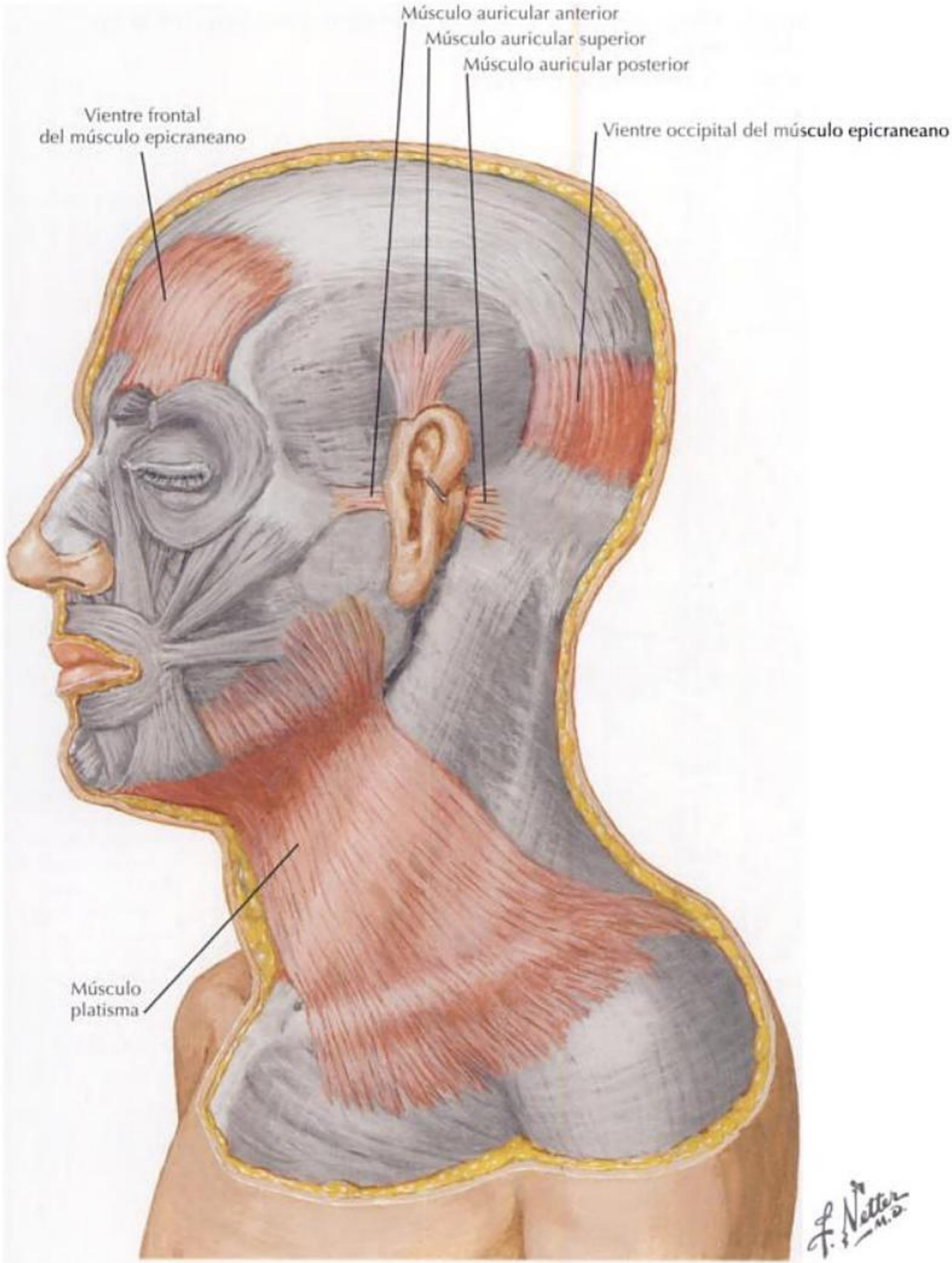
GRUPO DEL CUERO CABELLUDO (OCCIPITOFONTAL)

Músculo	Origen	Inserción	Acciones	Nervio	Comentario
Frontal	Galea aponeurótica	Galea aponeurótica	Eleva las cejas Arruga la frente Arruga el dorso de la cabeza	N. facial: ramo temporal	No tiene inserción ósea Tratamiento quirúrgico importante en cirugía estética
Occipital	Línea nucal superior Apófisis mastoides			N. facial: ramo auricular posterior	

GRUPO DEL CUELLO

Músculo	Origen	Inserción	Acciones	Nervio	Comentario
Platisma	Fascia de la parte superior del m. pectoral mayor y deltoides	Borde inferior de la mandíbula Algunas fibras se mezclan con la piel del cuello y parte inferior de la cara	Arruga la piel del cuello	N. facial: ramo cervical	La v. yugular externa se sitúa profunda al m. platisma

GRUPO AURICULAR CONTINUACIÓN



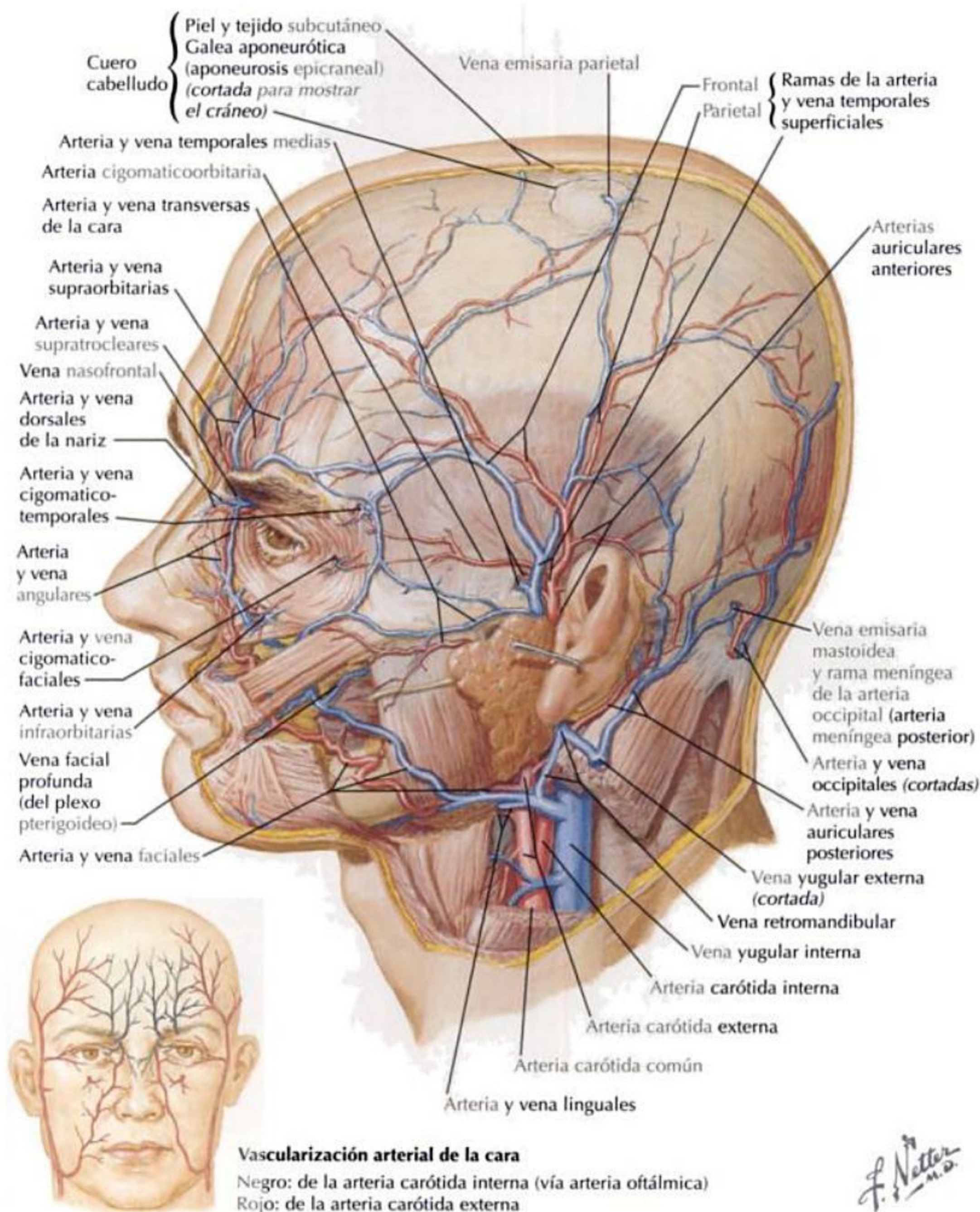
INFORMACIÓN GENERAL

La mayor parte de la irrigación arterial de la cara procede de la arteria temporal superficial y de las ramas faciales de la arteria carótida externa.

La rama maxilar de la arteria carótida externa irriga la mayoría de las áreas no irrigadas por las ramas temporal superficial y facial.

La arteria carótida interna irriga la porción anterior de la frente y la cara dorsal de la nariz mediante ramas de la arteria oftálmica.

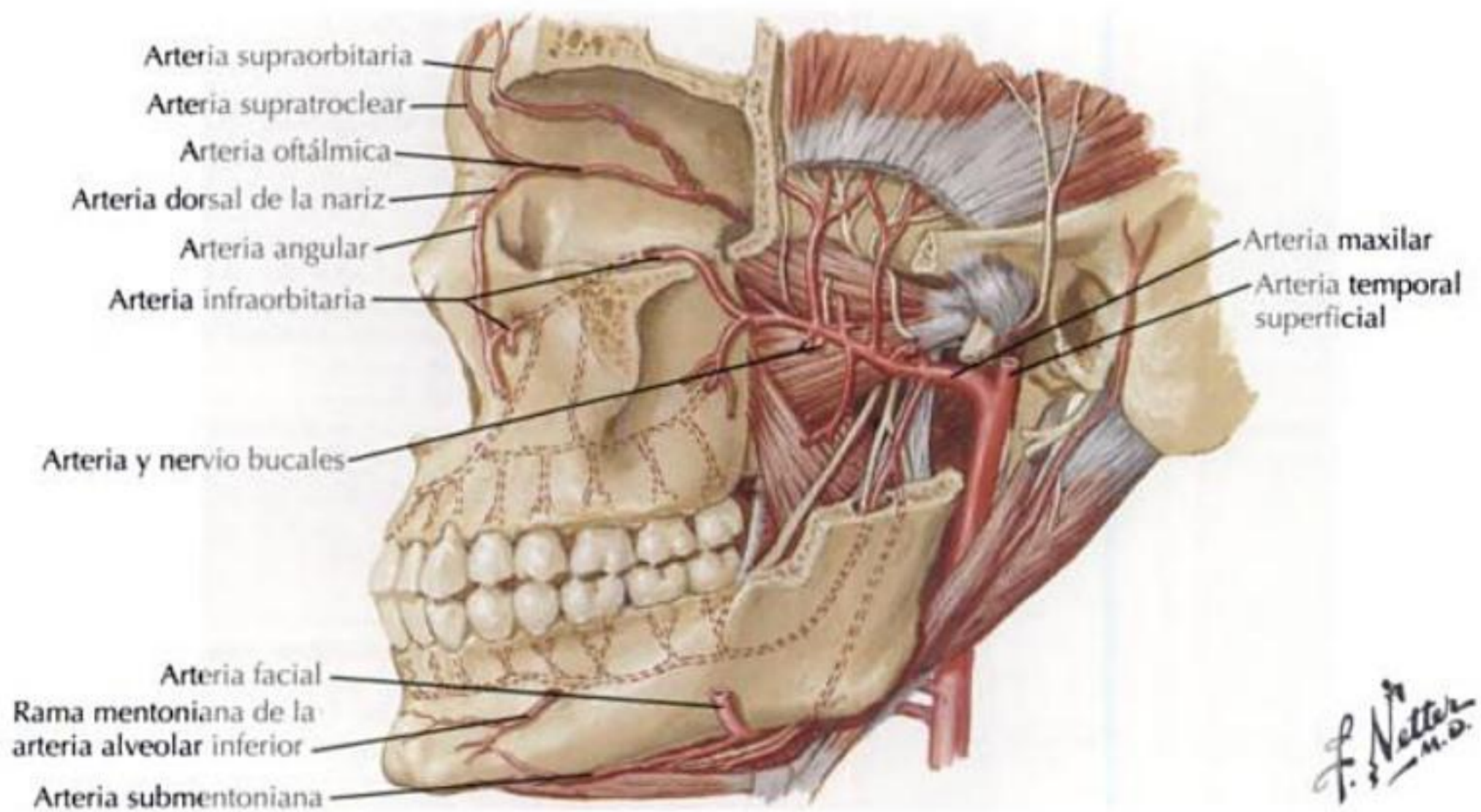
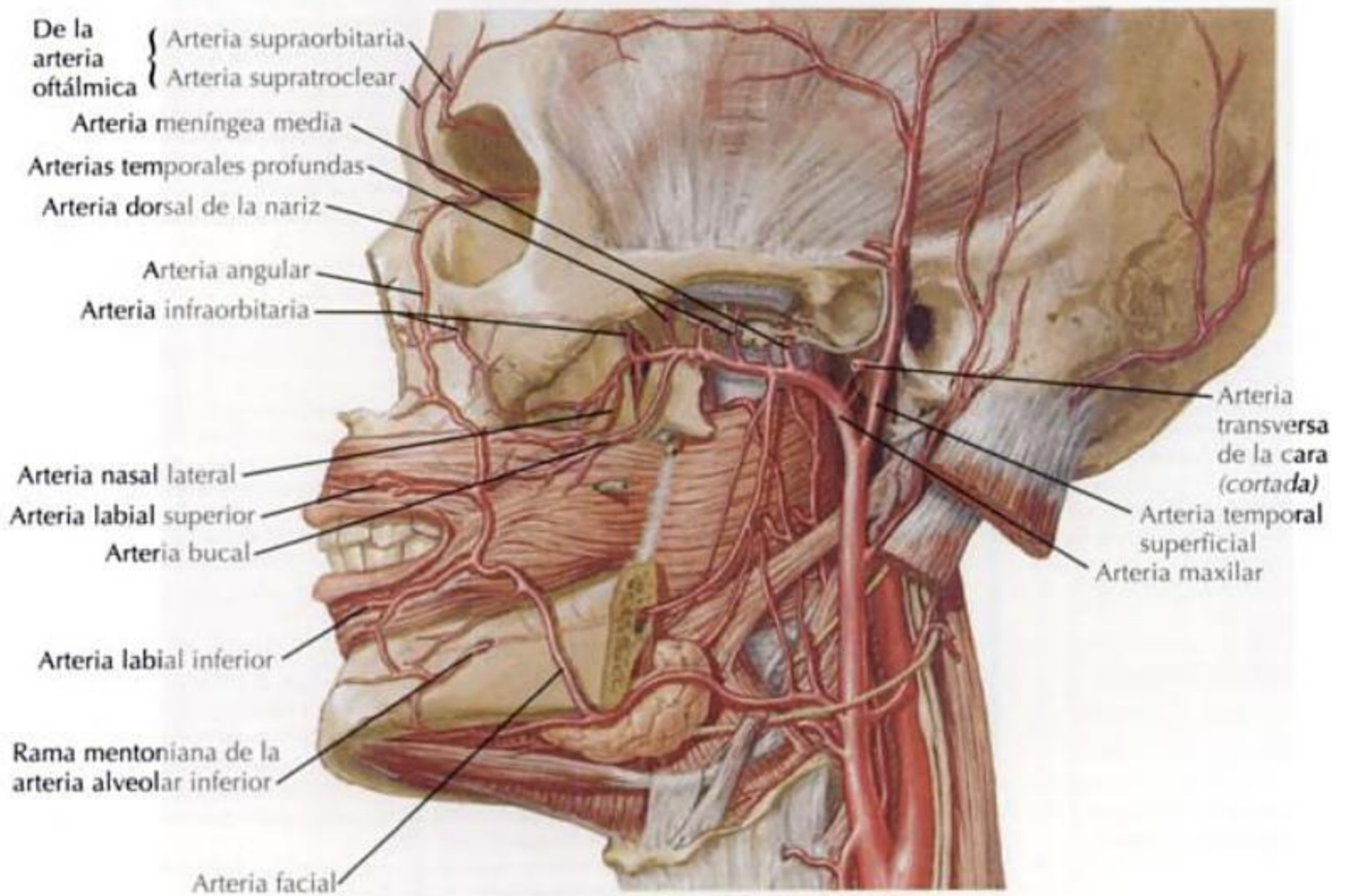
Las arterias de la cara se anastomosan libremente.



IRRIGACIÓN ARTERIAL

ARTERIA CARÓTIDA EXTERNA Y SUS RAMAS EN LA CARA		
Arteria	Origen	Recorrido
Facial	A. carótida externa	Se origina en el triángulo carotídeo del cuello Discurre superiormente, inmediatamente profunda al vientre posterior del m. digástrico y al m. estilohioideo Discurre junto a la glándula submandibular, dando origen a la a. submentoniana que contribuye a irrigar la glándula Pasa superiormente sobre el cuerpo de la mandíbula anterior al m. masetero Se continúa anterosuperiormente cruzando la mejilla hasta el ángulo de la boca, dando origen a las aa. <i>labiales superior e inferior</i> Pasa superiormente a lo largo del lado de la nariz, dando origen a la a. <i>nasal lateral</i> Se continúa por el lado de la nariz como a. <i>angular</i> para terminar junto a la cara medial del ojo Tortuosa
• Labial superior	A. facial	Irriga al labio superior Da origen a la rama septal que se dirige hacia el tabique nasal
• Labial inferior		Irriga al labio superior
• Nasal lateral		Irriga al ala de la nariz
• Angular		Rama terminal de la a. facial Discurre superiormente para terminar en el ángulo medial de la órbita
Temporal superficial	A. carótida externa	1 de las 2 ramas terminales de la carótida externa Se origina posterior al cuello de la mandíbula y discurre superiormente como continuación de la a. carótida externa Acompaña al n. auriculotemporal
• Transversa de la cara (facial transversa)	A. temporal superficial	Corre transversalmente antes de su salida de la glándula parótida Pasa, inmediatamente superior al conducto parotídeo, a través del m. masetero y cara
Maxilar	A. carótida externa	1 de las 2 ramas terminales de la carótida externa Da origen a una serie de ramas; sólo 3 proporcionan irrigación a la cara: infraorbitaria, bucal y mentoniana
• Infraorbitaria	A. maxilar	Continuación de la 3.ª parte de la a. maxilar Acompañada por el n. y la v. infraorbitarios Pasa hacia delante por el surco y conducto infraorbitarios y sale por el agujero infraorbitario A su salida del agujero infraorbitario, se sitúa entre los mm. elevador del labio superior y elevador del ángulo de la boca y sigue el patrón de ramificación del nervio: Palpebral inferior (irriga el párpado inferior) Nasal (irriga la cara lateral de la nariz) Labial superior (irriga el labio superior)
Bucal		Una rama de la 2.ª parte de la a. maxilar Una pequeña arteria que corre oblicuamente en dirección anterior entre el m. pterigoideo medial y la inserción del m. temporal hasta que alcanza la superficie externa del m. buccinador para irrigar la cara y el músculo
Mentoniana		Una rama terminal de la a. alveolar inferior, que se origina de la 1.ª parte de la a. maxilar Emerge del agujero mentoniano para irrigar la región del mentón

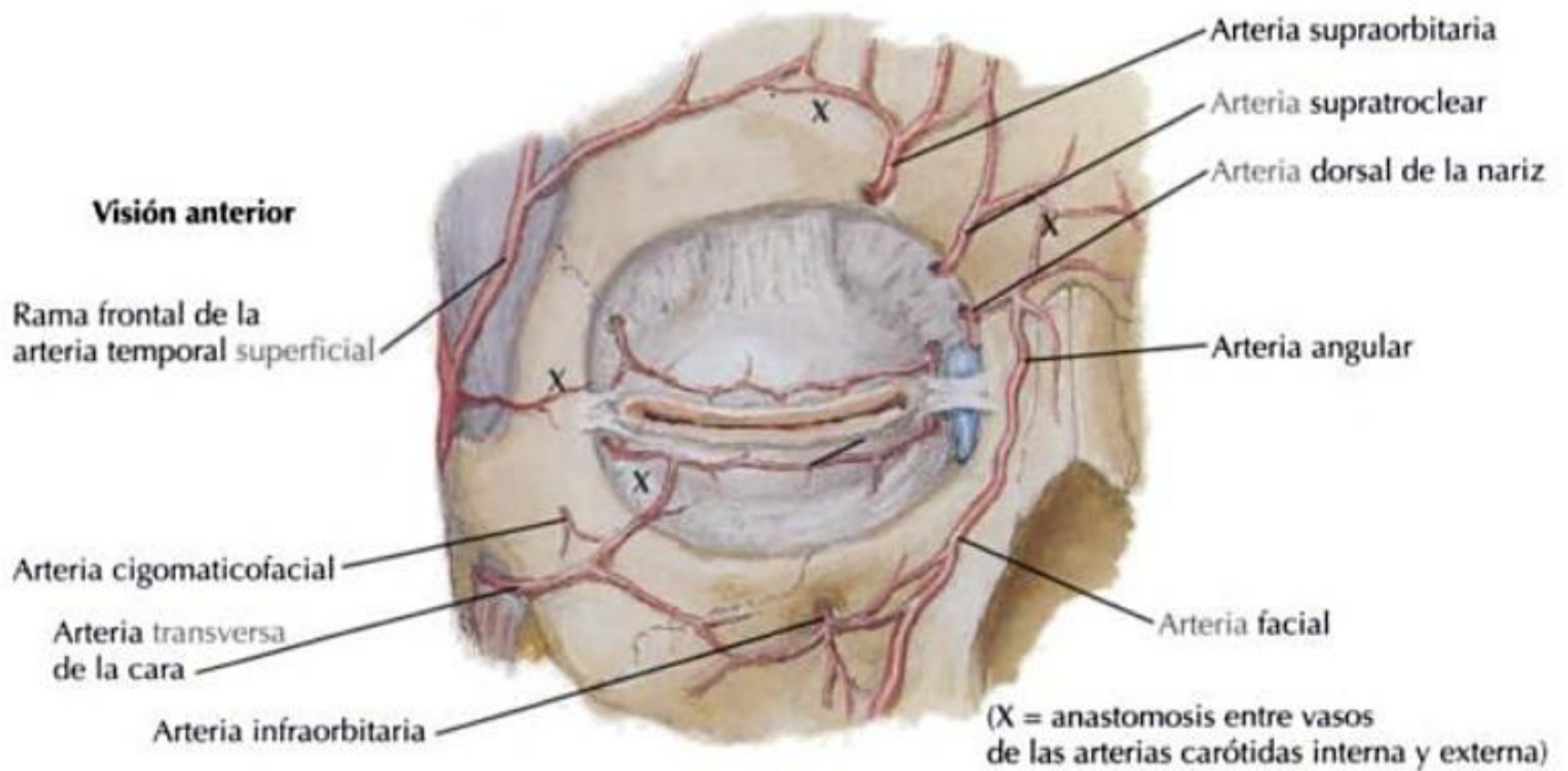
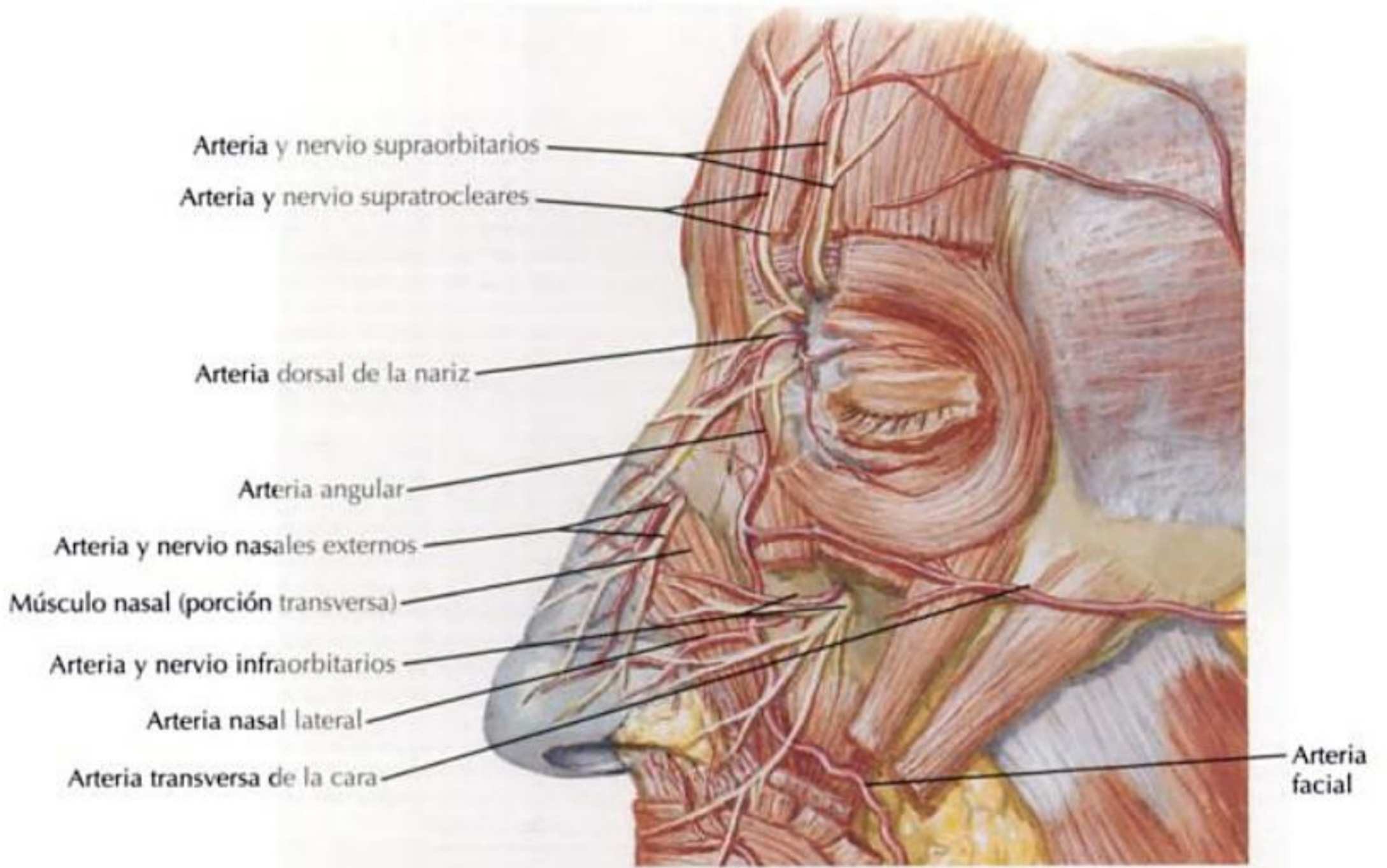
IRRIGACIÓN ARTERIAL CONTINUACIÓN



IRRIGACIÓN ARTERIAL CONTINUACIÓN

ARTERIA OFTÁLMICA Y SUS RAMAS	
Arteria	Recorrido
Oftálmica	<p>Una rama de la carótida interna Entra en la órbita a través del agujero óptico inmediatamente inferior y lateral al n. óptico Cruza el n. óptico para alcanzar la parte medial de la órbita Dentro de la órbita, además de las ramas orbitarias, da origen a 5 ramas principales que irrigan la cara:</p> <ul style="list-style-type: none"> • Supratroclear • Supraorbitaria • Lagrimal • Etmoidal anterior • Dorsal de la nariz o nasal dorsal
Supratroclear	<p>Sale de la órbita por el ángulo medial acompañada del n. supratroclear Ascende por el cuero cabelludo, anastomosándose con las aa. supraorbitaria y supratroclear del lado opuesto</p>
Supraorbitaria	<p>Se origina cuando la oftálmica sobrepasa al n. óptico Pasa sobre la cara medial de los mm. elevador del párpado superior y recto superior para acompañar al n. supraorbitario Pasa a través del agujero (escotadura) supraorbitario y asciende superiormente a lo largo del cuero cabelludo Se anastomosa con las aa. supratroclear y temporal superficial</p>
Lagrimal	<p>Se origina cerca del agujero óptico Es una de las ramas más grandes de la a. oftálmica Acompaña al n. lagrimal a lo largo del borde superior del m. recto lateral para alcanzar e irrigar a la glándula lagrimal Da origen a una serie de ramas terminales que pasan hacia los párpados y conjuntivas Da origen a una rama cigomática que se divide en aa. cigomaticotemporal y cigomaticofacial, para irrigar esas regiones de la cara</p>
Nasal externa	<p>Una rama terminal de la a. etmoidal anterior Irriga el área a lo largo de la parte externa de la nariz, en la unión del hueso nasal y la apófisis lateral del cartilago del tabique nasal</p>
Dorsal de la nariz o nasal dorsal	<p>Una de las ramas terminales de la a. oftálmica Sale de la órbita a lo largo del borde superomedial junto con el n. infratroclear Irriga el área a lo largo del puente de la nariz</p>

IRRIGACIÓN ARTERIAL CONTINUACIÓN



F. Netter M.D.

Vascularización de la cara

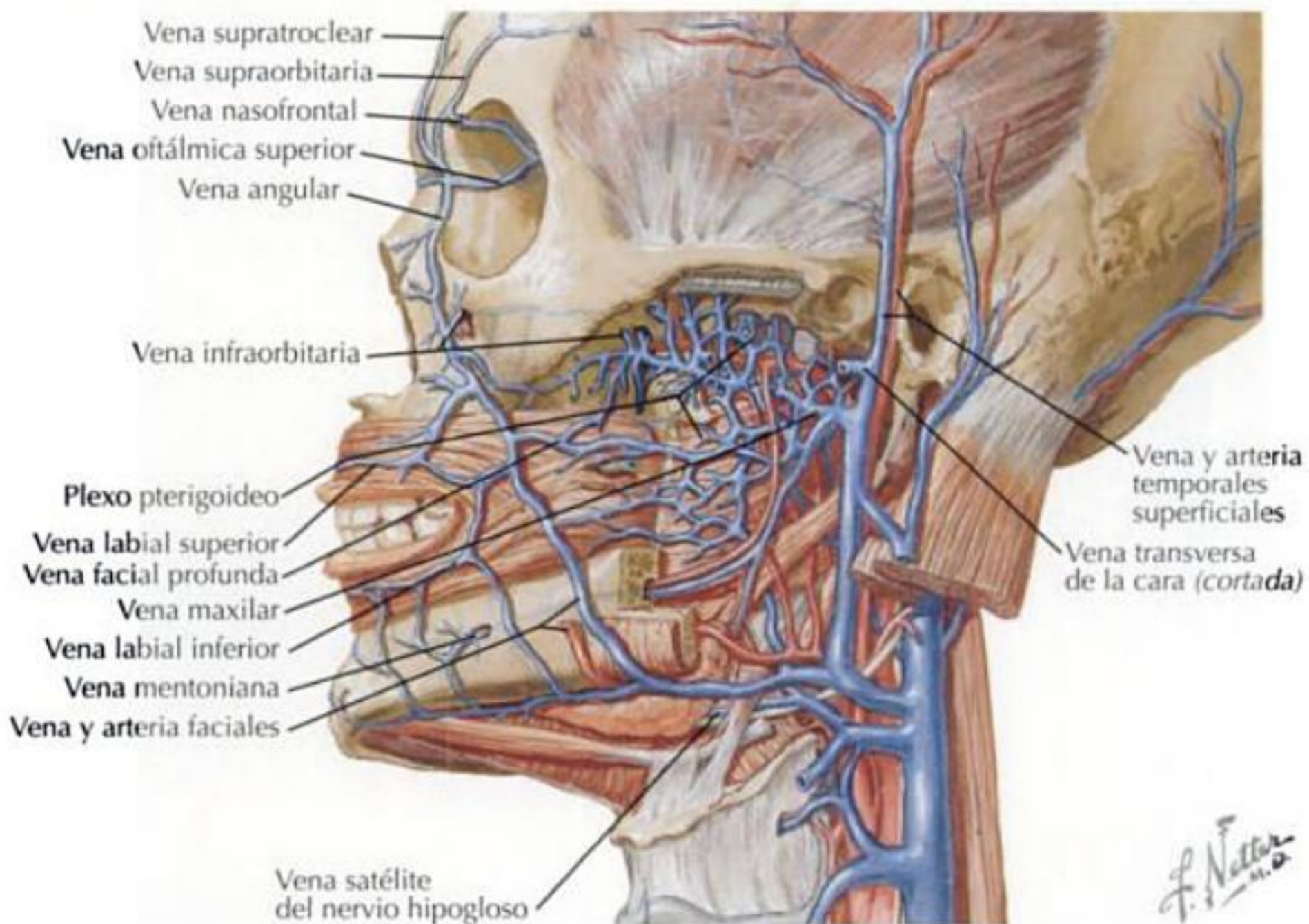
DRENAJE VENOSO

Las venas faciales tienen un patrón de distribución similar al de las arterias.

Son muy variables.

Conectan con los vasos profundos como el plexo pterigoideo y el seno cavernoso.

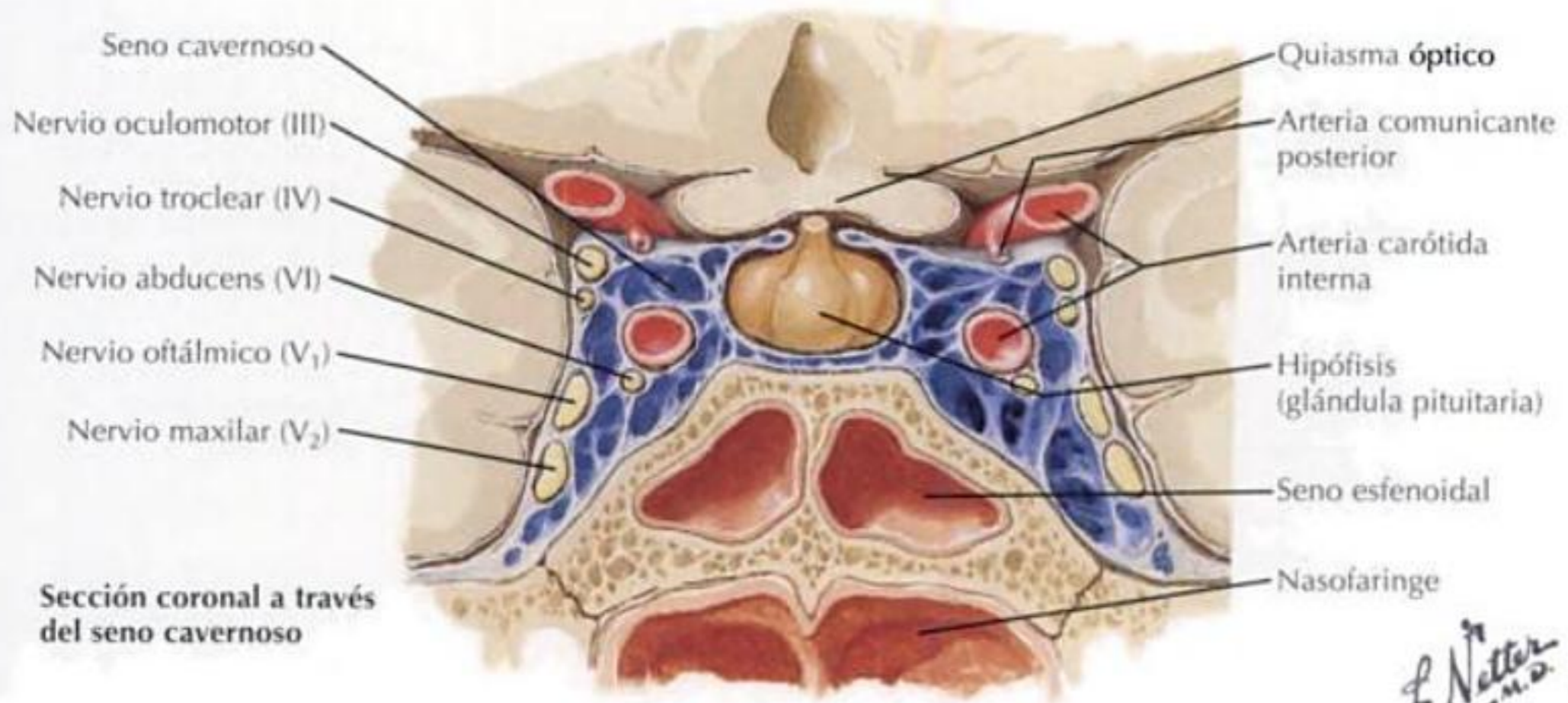
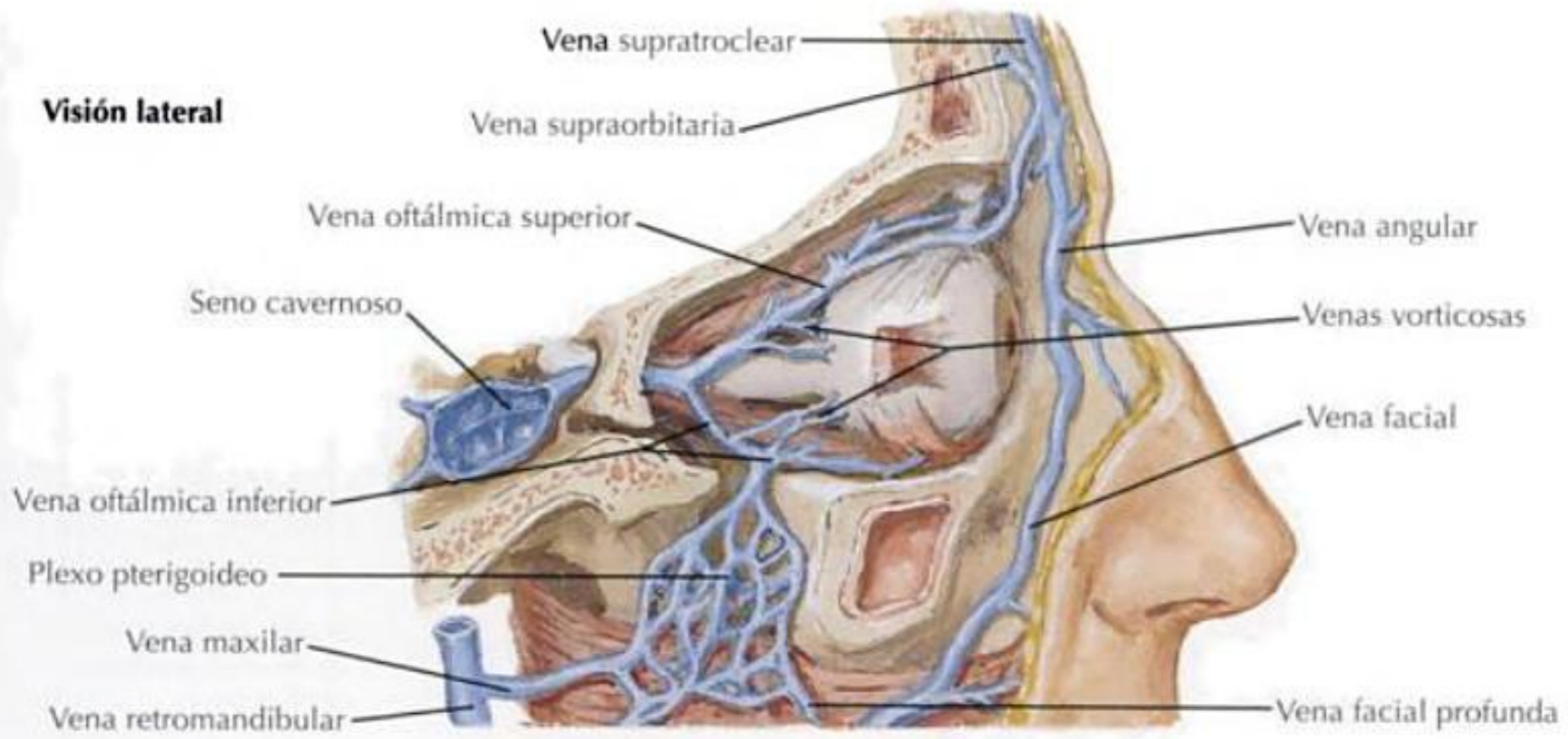
VENAS SUPERFICIALES	
Arteria	Recorrido
Facial	Se inicia como v. angular Pasa inferiormente a lo largo del lado de la nariz, recibiendo a la v. nasal externa Se continúa posteroinferiormente a través del ángulo de la boca hacia la mejilla, recibiendo a las vv. labiales superior e inferior Mientras pasa hacia la mandíbula, la v. facial profunda la conecta al plexo pterigoideo En el triángulo submandibular, se une a la rama anterior de la v. retromandibular para formar la v. facial común No tiene válvulas que puedan impedir el retorno venoso
• Labial superior	Drena el labio superior y se une a la v. facial
• Labial inferior	Drena el labio inferior y se une a la v. facial
• Nasal externa	Drena el ala de la nariz y la propia nariz y se une a la v. facial
• Angular	Se forma de la confluencia de las vv. supraorbitaria y supratroclear junto a la parte medial del ojo Discurre a lo largo de la cara lateral de la nariz para convertirse en v. facial
Supraorbitaria	Se inicia en la frente, donde se comunica con la v. temporal superficial Pasa inferiormente superficial al m. frontal y se une a la v. supratroclear en el ángulo medial de la órbita para formar la v. angular
Supratroclear	Se inicia en la frente, donde se comunica con las vv. temporales superficiales Pasa inferiormente a lo largo de la frente, paralela a la vena del lado opuesto En el ángulo medial de la órbita, se une a la v. supraorbitaria para formar la v. angular
Temporal superficial	Desciende posterior a la raíz cigomática del hueso temporal junto al n. auriculotemporal, para entrar en el interior de la glándula parótida Se une con la v. maxilar para formar la v. retromandibular
Transversa de la cara	Discurre posteriormente para entrar en la glándula parótida y unirse a la v. temporal superficial
Bucal	Drena la mejilla y se une al plexo pterigoideo
Mentoniana	Drena el mentón y se une al plexo pterigoideo



DRENAJE VENOSO CONTINUACIÓN

VENAS COMUNICANTES	
Vena	Recorrido
Oftálmica superior	Recibe sangre del techo de la órbita y cuero cabelludo Discurre posteriormente para comunicarse con el plexo pterigoideo y el seno cavernoso
Oftálmica inferior	Recibe sangre del suelo de la órbita Discurre posteriormente con la v. infraorbitaria, pasando a través de la fisura orbitaria inferior para comunicarse con el plexo pterigoideo y el seno cavernoso
Infraorbitaria	Recibe sangre de la región media de la cara a través del párpado inferior, cara lateral de la nariz y labio superior Se comunica finalmente con el plexo pterigoideo
Facial profunda	Conecta la v. facial con el plexo pterigoideo
VENAS PROFUNDAS	
Vena	Recorrido
Seno cavernoso	Una estructura venosa reticulada sobre la parte lateral del cuerpo del hueso esfenoides posteriormente en los senos petrosos superior e inferior Recibe sangre de las vv. oftálmicas superior e inferior Los nn. oculomotor y troclear y los nervios oftálmico y maxilar del n. trigémino se sitúan a lo largo de la pared lateral del seno El n. abducens y la a. carótida interna se sitúan en el seno
Plexo pterigoideo	Una extensa red venosa que es paralela a la 2. ^a y 3. ^a parte de la a. maxilar Recibe ramas que son satélites de las ramas de la a. maxilar Las tributarias del plexo pterigoideo convergen finalmente para formar una corta v. maxilar Se comunica con el seno cavernoso, plexo venoso faringeo, v. facial por medio de la v. facial profunda y las vv. oftálmicas

DRENAJE VENOSO CONTINUACIÓN



F. Netter M.D.

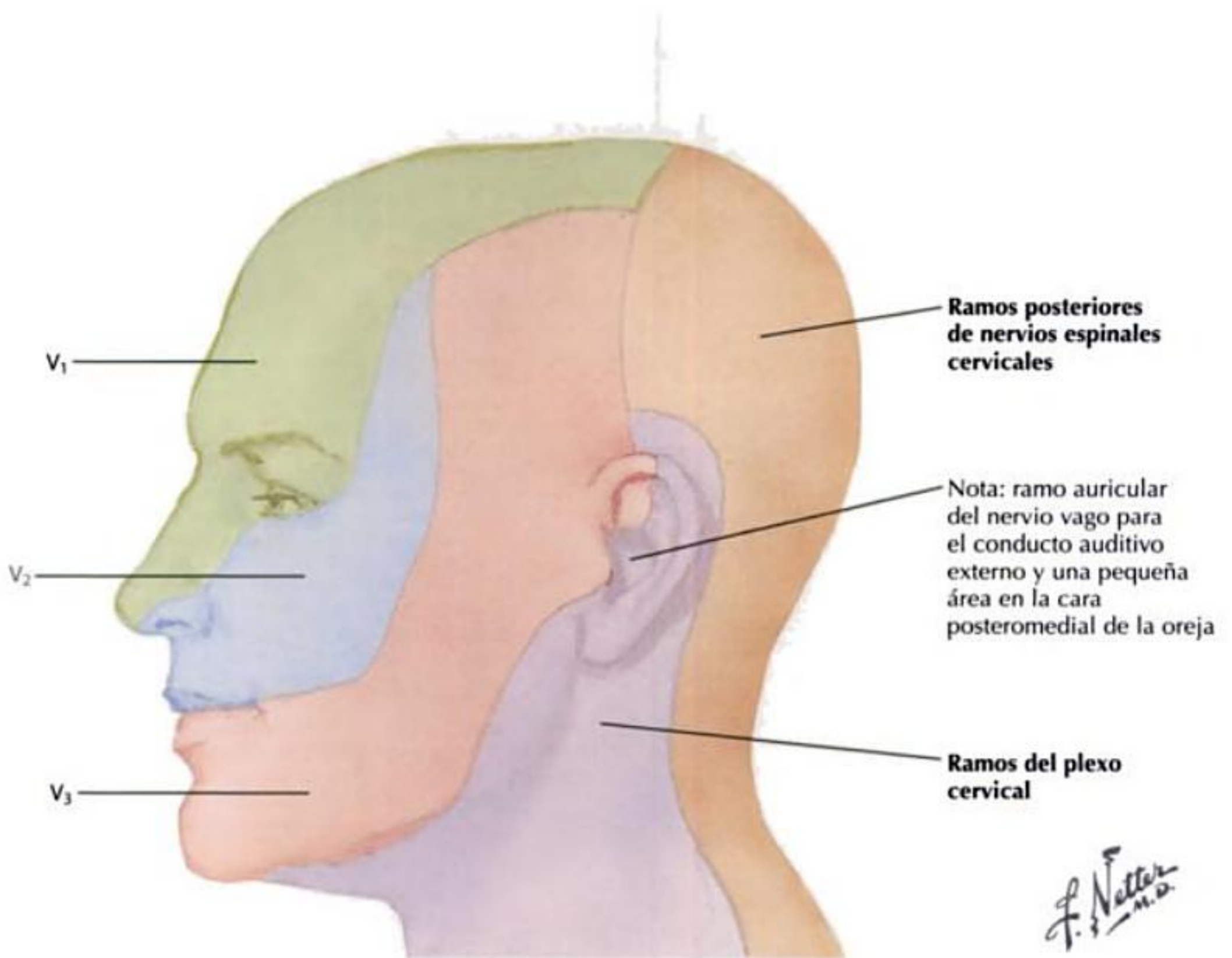
INFORMACIÓN GENERAL

Muchos nervios motores y sensitivos inervan la cara.

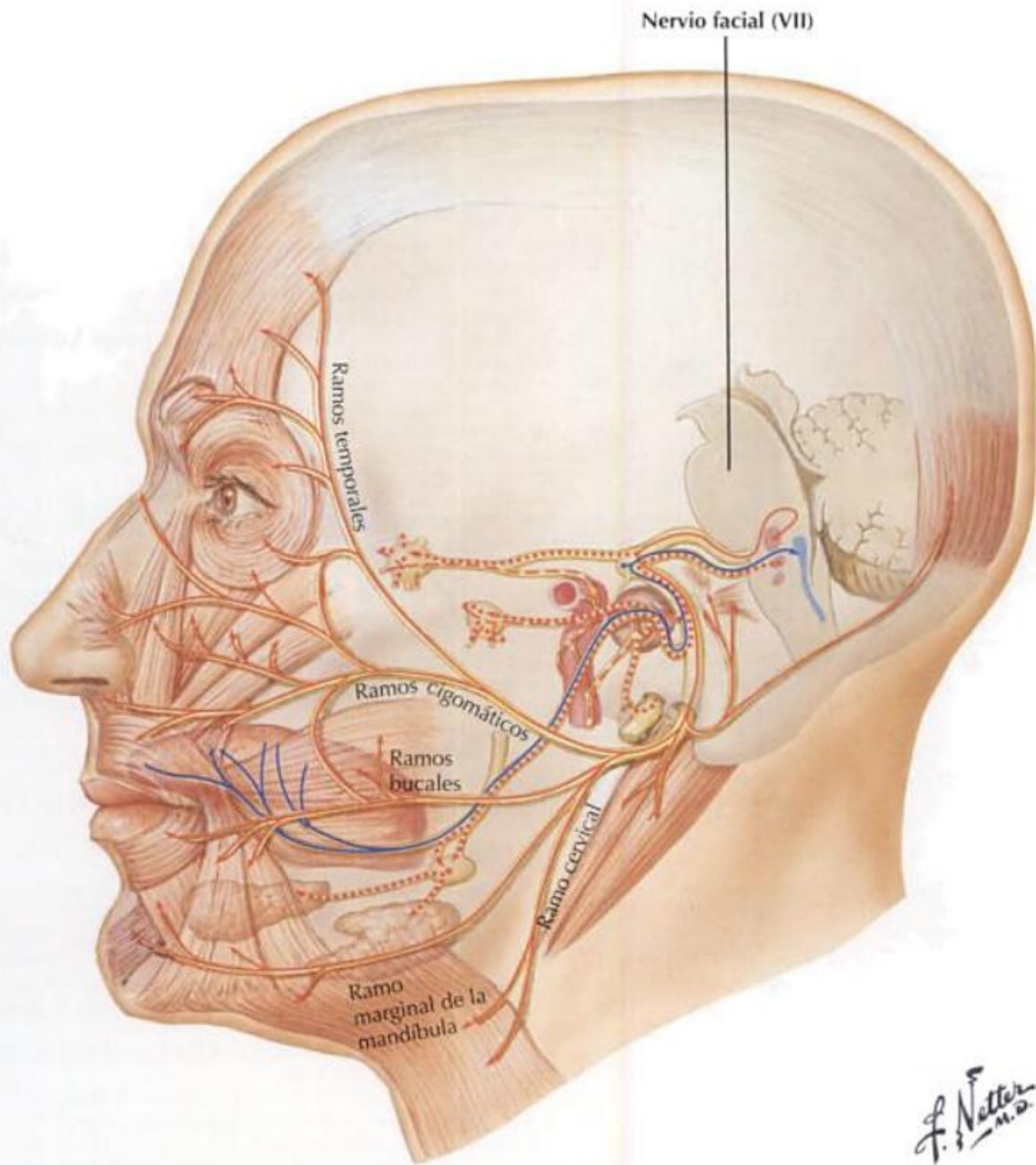
Todos los nervios motores proceden del nervio facial e inervan los músculos de la expresión facial.

Los nervios sensitivos de la cara derivan principalmente de los tres ramos del nervio trigémino (V_1 , V_2 y V_3).

Algunos ramos sensitivos proceden del plexo cervical.



INFORMACIÓN GENERAL CONTINUACIÓN



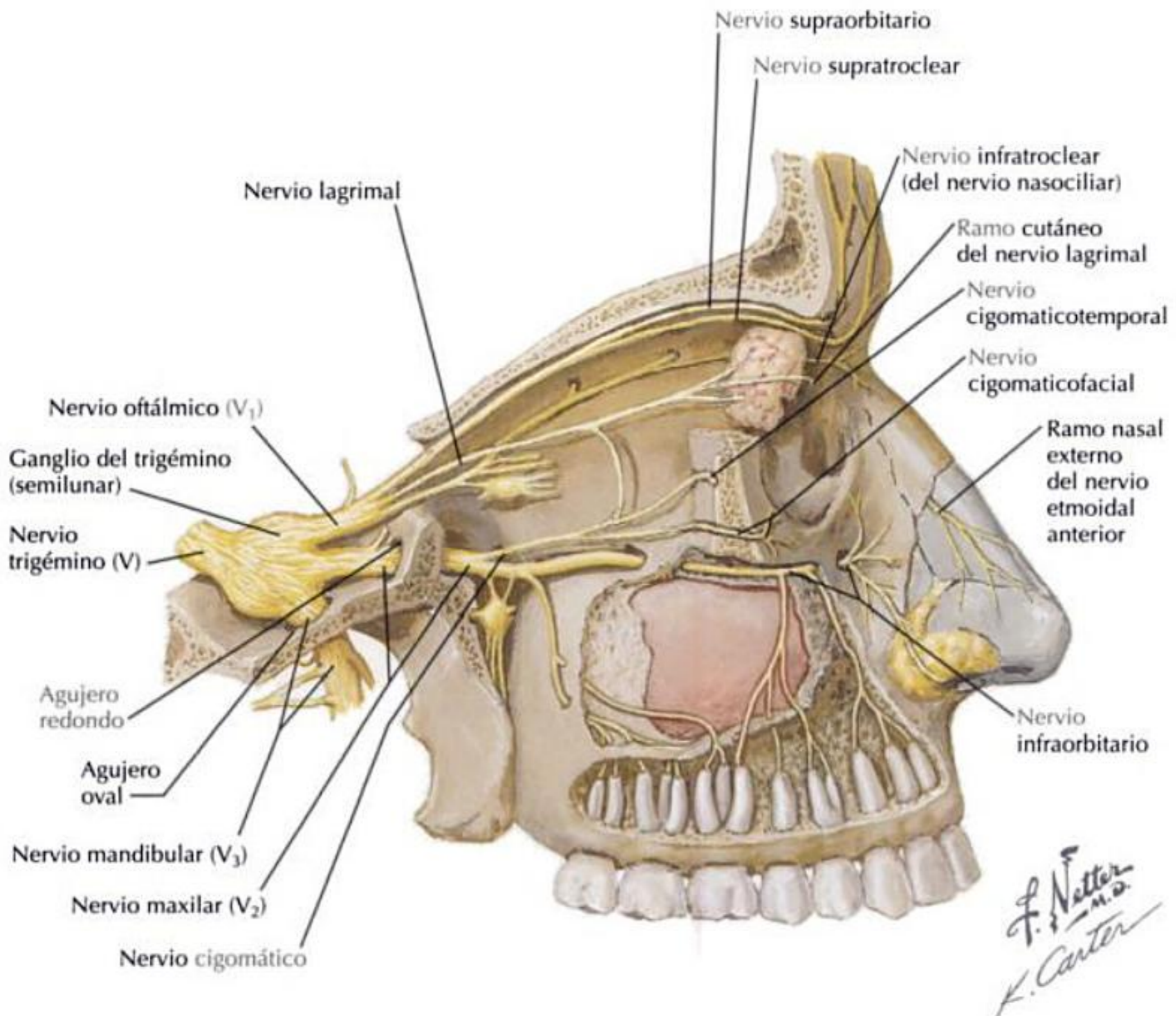
INERVAÇÃO SENSITIVA

NERVIO TRIGÉMICO: NERVIO OFTÁLMICO		
Nervio	Origen	Recorrido
Oftálmico	N. trigémico en la fosa craneal media	Discorre anteriormente en la pared lateral del seno cavernoso, inmediatamente inferior a los nn. oculomotor y troclear, pero superior al nervio maxilar del n. trigémico Inmediatamente antes de entrar en la órbita, a través de la fisura orbitaria superior, se divide en 3 ramos principales: <i>lagrimal, frontal y nasociliar</i>
Supratroclear	Del nervio oftálmico; los 2 ramos terminales del n. frontal en la órbita	Continúa discurriendo anteriormente , una vez que acompaña a la a. supratroclear dentro de la órbita En la región troclear, a menudo inerva el seno frontal antes de salir de la órbita Asciende a lo largo del cuero cabelludo, al principio profundo a la musculatura de la región, antes de atravesar estos músculos para proporcionar inervación cutánea a lo largo del cuero cabelludo
Supraorbitario		Pasa entre el m. elevador del párpado superior y el periostio de la órbita Continúa anteriormente hacia el agujero (escotadura) supraorbitario En el borde supraorbitario inerva el seno frontal y asciende superiormente a lo largo del cuero cabelludo Se divide en ramos medial y lateral, que se extienden hacia el vértice del cuero cabelludo
Lagrimal	El ramo más pequeño del nervio oftálmico	Discorre anteriormente para entrar en la órbita a través de la fisura orbitaria superior En la órbita corre sobre el borde superior del m. recto lateral con la a. lagrimal Antes de alcanzar la glándula lagrimal, se comunica con el ramo cigomático del nervio maxilar del n. trigémico para recibir fibras nerviosas autónomas Entra en la glándula lagrimal y la inerva y a las conjuntivas antes de atravesar el tabique orbitario para inervar la piel del párpado superior
Infratroclear	Uno de los ramos terminales del n. nasociliar	Pasa anteriormente sobre el borde superior del m. recto medial Corre inferior a la tróclea hacia el ángulo medial del ojo Inerva la piel de los párpados y puente de la nariz, las conjuntivas y todas las estructuras lagrimales
Nasal externo	Se origina del n. etmoidal anterior (del n. nasociliar)	Ramo terminal del n. etmoidal anterior Emerge entre la apófisis lateral del cartilago del tabique nasal y el borde inferior del hueso nasal Inerva la piel del ala y vértice de la nariz alrededor de las narinas
NERVIO TRIGÉMICO: NERVIO MAXILAR		
Nervio	Origen	Recorrido
Maxilar	N. trigémico en la fosa craneal media	Discorre a lo largo de la pared lateral del seno cavernoso Antes de salir de la fosa craneal media, da un ramo meníngeo que inerva la duramadre Pasa desde la fosa craneal media hacia la fosa pterigopalatina a través del agujero redondo Dentro de la fosa pterigopalatina, da origen a 4 ramos: <i>n. alveolar superior posterior, n. cigomático, ramos ganglionares y n. infraorbitario</i>
• Cigomaticotemporal	Ramo cigomático del nervio maxilar	Se origina del n. cigomático en la fosa pterigopalatina, el cual pasa a través de la fisura orbitaria inferior para entrar en la órbita y dividirse en ramos cigomaticotemporal y cigomaticofacial Pasa sobre la pared lateral de la órbita en un surco en el hueso cigomático y luego a través de un agujero en el hueso cigomático para entrar en la región de la fosa temporal Dentro de la fosa temporal, pasa superiormente entre el hueso y el m. temporal para atravesar la fascia temporal superior al arco cigomático Se continúa a lo largo de la piel de la parte lateral del cuero cabelludo

Inervación de la cara

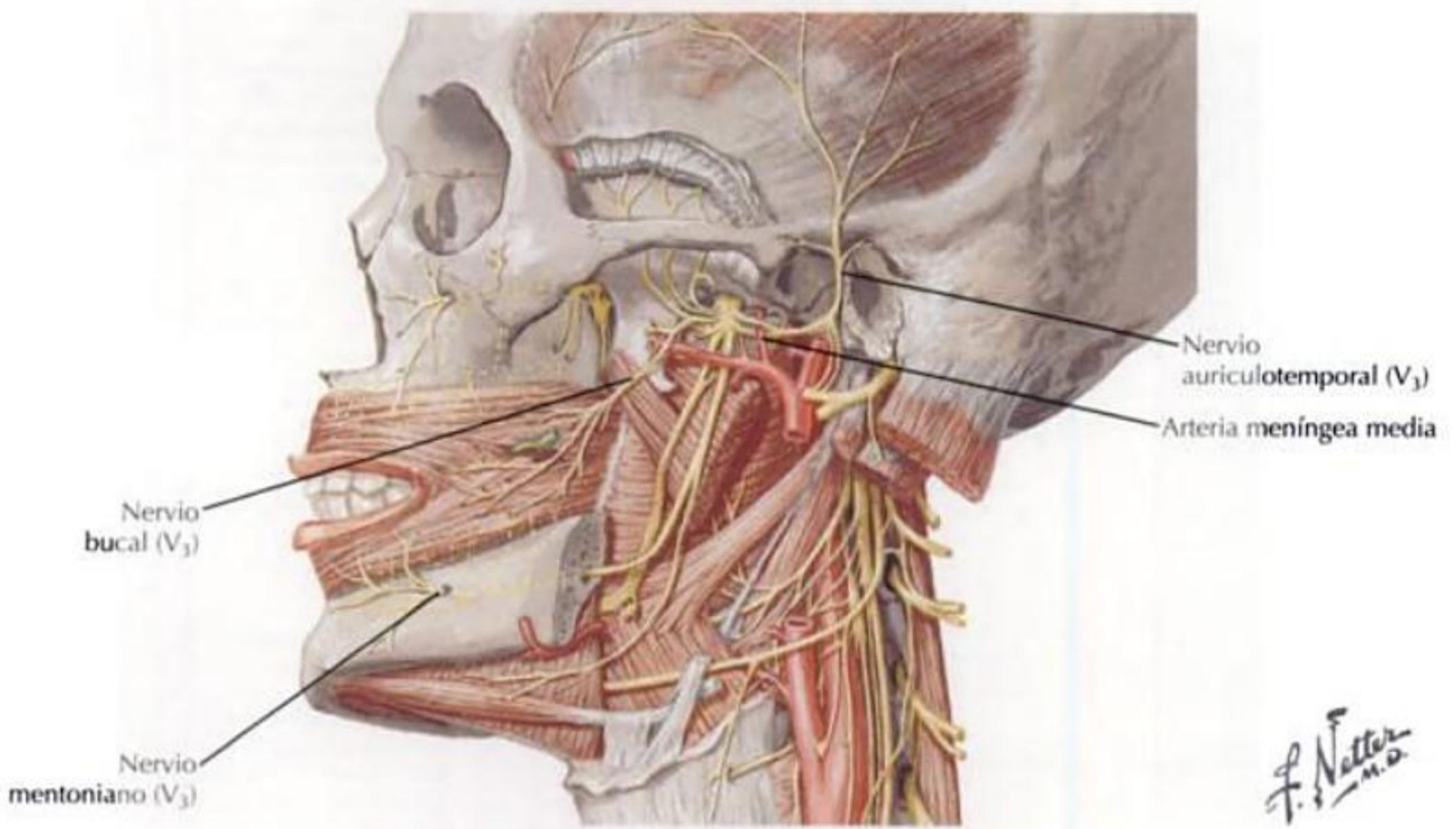
INERVACIÓN SENSITIVA CONTINUACIÓN

NERVIO TRIGÉMINO: NERVIO MAXILAR		
Nervio	Origen	Recorrido
• Cigomaticofacial	Ramo cigomático del nervio maxilar	Pasa sobre la pared lateral de la órbita antes de emerger en la cara a través del agujero cigomaticofacial en el hueso cigomático Inerva la piel que cubre el relieve del pómulo
• Infraorbitario	La continuación del nervio maxilar del n. trigémino	Pasa a través de la fisura orbitaria inferior para entrar en la órbita, luego pasa anteriormente a través del surco infraorbitario y conducto infraorbitario y emerge en la cara a través del agujero infraorbitario Dentro del conducto infraorbitario da origen a los nn. alveolares superiores anterior y medio Sale a la cara y se divide en 3 ramos terminales: <ul style="list-style-type: none"> • Palpebral inferior (inerva la piel del párpado inferior) • Nasal (inerva el ala de la nariz) • Labial superior (inerva la piel del labio superior)



INERVAÇÃO SENSITIVA CONTINUACIÓN

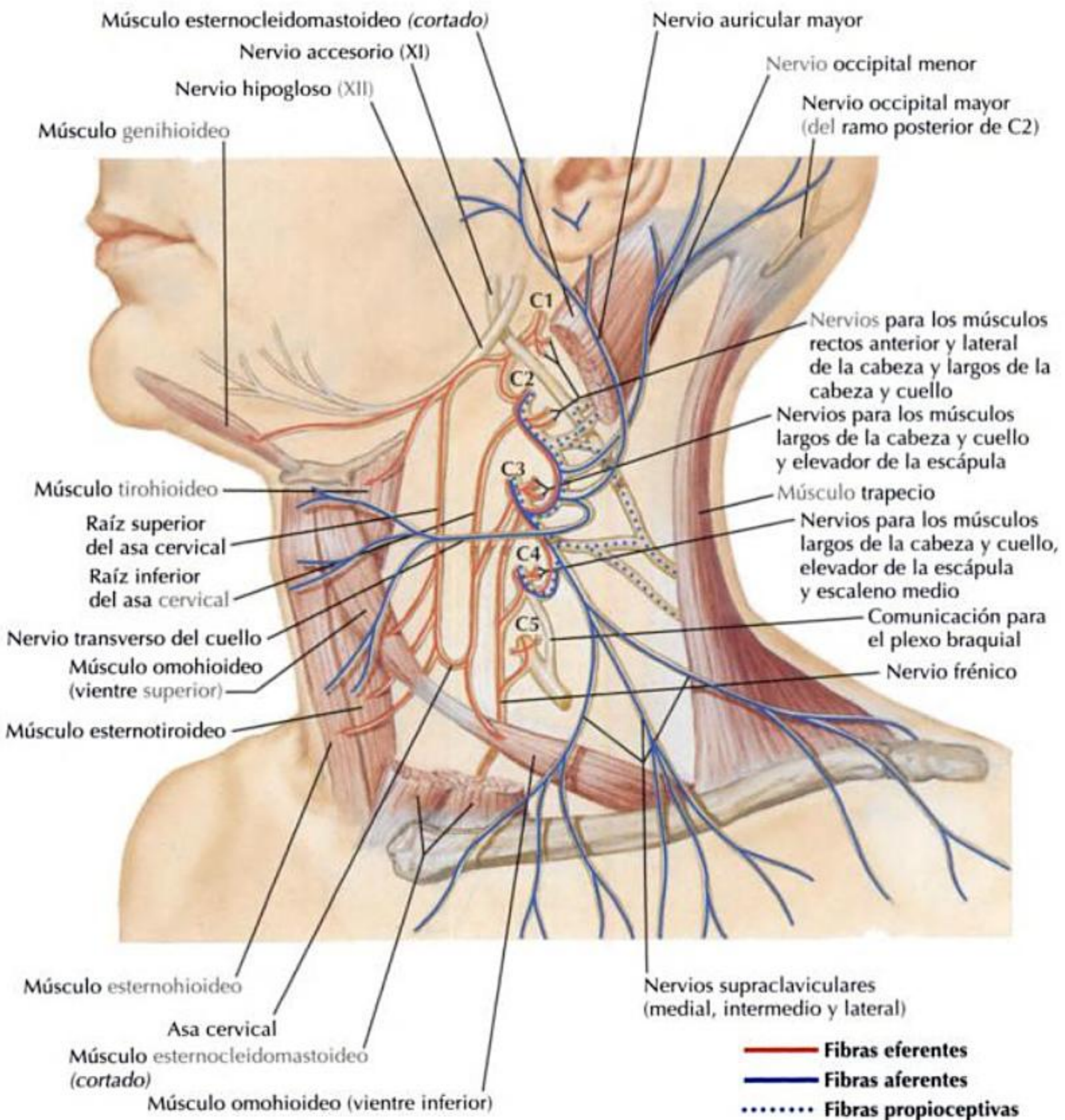
NERVIO TRIGÉMINO: NERVIO MANDIBULAR		
Nervio	Origen	Recorrido
Mandibular	N. trigémino en la fosa craneal media	Es el más grande de los tres ramos del n. trigémino Formado por una raíz grande sensitiva y una raíz pequeña motora que se unen justo después de pasar a través del agujero oval para entrar en la fosa infratemporal Da origen, inmediatamente, a 4 ramos: <i>meníngeo</i> , <i>ptérico medial</i> , <i>tensor del tímpano</i> y <i>tensor del velo del paladar</i> , y luego se divide en divisiones anterior y posterior <ul style="list-style-type: none"> • División anterior: la más pequeña y principalmente motora, con 1 ramo sensitivo (n. bucal) • División posterior: la más grande y principalmente sensitiva, con 1 ramo motor (n. milohioideo)
• Auriculo-temporal	División posterior del nervio mandibular	Normalmente se origina mediante 2 raíces, entre las cuales pasa la a. meníngea media Discurre posteriormente justo inferior al m. pterigoideo lateral y se continúa hacia el lado medial del cuello de la mandíbula Gira superiormente con los vasos temporales superficiales entre la oreja y el cóndilo de la mandíbula, profundo a la glándula parótida A su salida de la glándula parótida, asciende sobre el arco cigomático y se divide en ramos temporales superficiales
• Bucal	División anterior del nervio mandibular	Corre anteriormente entre las 2 cabezas del m. pterigoideo lateral Desciende inferiormente a lo largo de la porción inferior del m. temporal para emerger, desde la profundidad, en el borde anterior del m. masetero Inerva la piel que recubre al buccinador pasando antes a través de él para inervar la mucosa de revestimiento de su cara interna y la encía a lo largo de los molares mandibulares
• Mentoniano	1 de los 2 ramos terminales del n. alveolar inferior	Emerge a través del agujero mentoniano de la mandíbula en la región del 2.º premolar mandibular Inerva la piel del labio inferior, mentón y encía vestibular, posteriormente hasta el 2.º premolar mandibular



Inervación de la cara

INERVACIÓN SENSITIVA CONTINUACIÓN

PLEXO CERVICAL		
Nervio	Origen	Recorrido
Auricular mayor	Se origina del plexo cervical mediante contribuciones de los ramos anteriores de C2 y C3	Después de pasar posterior al m. esternocleidomastoideo, en el punto de Erb, asciende a lo largo del m. esternocleidomastoideo, dividiéndose en ramos anterior y posterior El ramo anterior se continúa a lo largo de la cara superficial de la parte inferior de la glándula parótida Inerva las porciones superficial e inferior de la glándula parótida
Transverso del cuello o cervical transverso		Después de pasar posterior al m. esternocleidomastoideo, en el punto de Erb, cruza el esternocleidomastoideo para pasar anteriormente hacia el cuello Perfora la lámina de revestimiento de la fascia cervical profunda, dividiéndose profundo al platisma en ramos ascendente y descendente Inerva la piel de la región anterolateral del cuello y cara inferior alrededor de la mandíbula



F. Netter M.D.

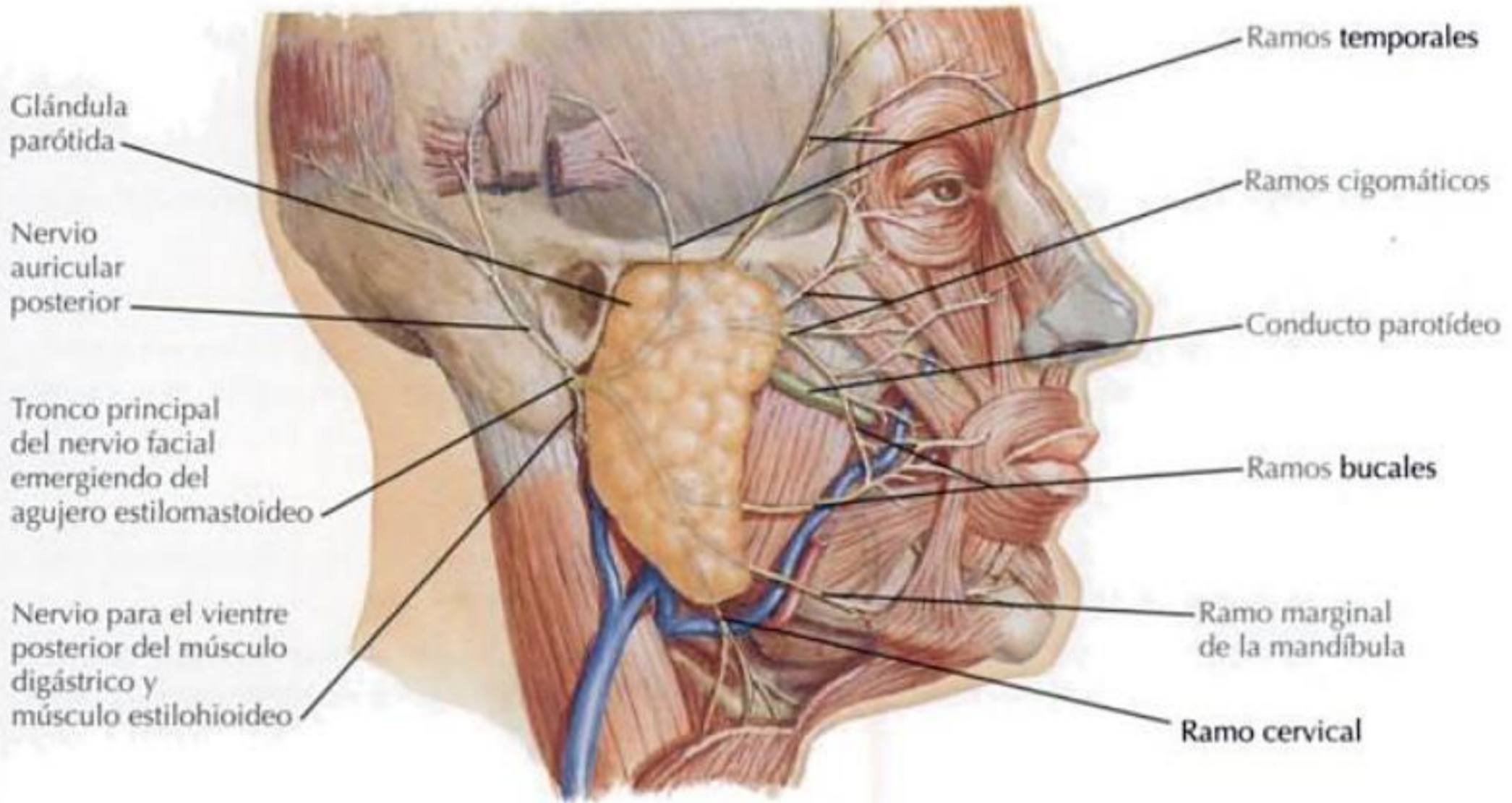
5 Inervación de la cara

INERVACIÓN MOTORA

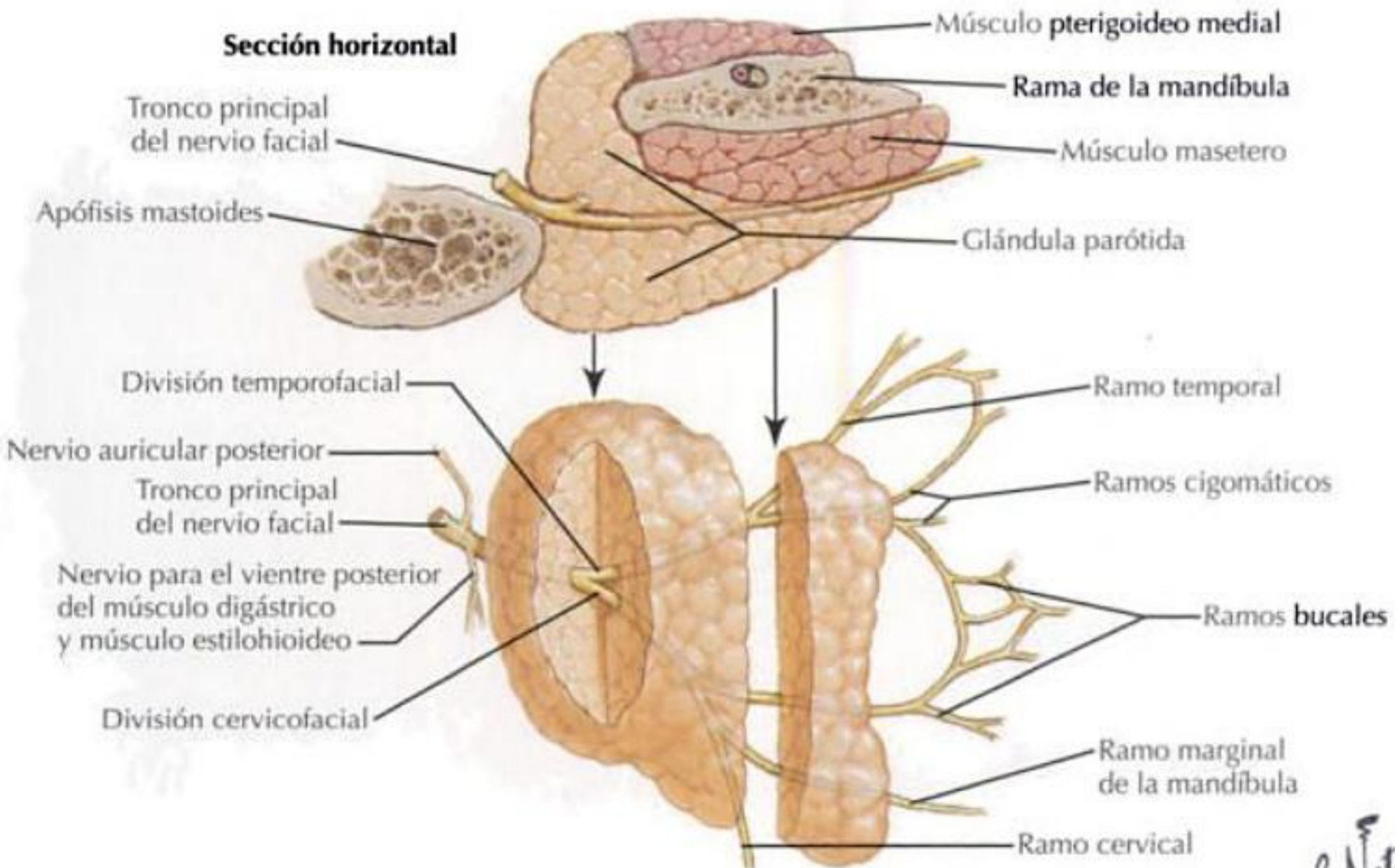
Nervio	Recorrido
Facial	<p>Sale del agujero estilomastoideo y da origen al n. auricular posterior</p> <p>Entra en la fosa parotídea pasando entre el m. estilohioideo y el vientre posterior del m. digástrico</p> <p>Pequeños ramos musculares inervan al m. estilohioideo, al vientre posterior del m. digástrico y a los mm. auriculares</p> <p>Ya en la fosa, divide la glándula parótida en un lóbulo superficial y un lóbulo profundo que están conectados por un istmo</p> <p>Dentro de la glándula, se divide en troncos temporofacial y cervicofacial</p> <p>Los troncos forman un asa anterior a la glándula y superficial al conducto parotídeo, y dan origen a 5 ramos principales antes de emerger de la glándula: <i>temporal, cigomático, bucal, marginal de la mandíbula y cervical</i></p>
Temporal	<p>Sale de la porción superior de la glándula parótida del tronco temporofacial</p> <p>Cruza el arco cigomático a lo largo de la fosa temporal para inervar la frente</p>
Cigomático	<p>Los ramos cigomáticos del tronco temporofacial pasan a través del hueso cigomático hacia el ángulo lateral de la órbita</p> <p>Inervan músculos de la región</p>
Bucal	<p>Los ramos se originan de los troncos temporofacial y cervicofacial</p> <p>Inervan músculos de la mejilla</p>
Marginal de la mandíbula	<p>Los ramos se originan del tronco cervicofacial y pasan anteriormente</p> <p>Inervan músculos del labio inferior y mentón</p>
Cervical	<p>Los ramos se originan del tronco cervicofacial y pasan anterior e inferiormente para inervar el m. platisma</p>

Inervación de la cara

INERVACIÓN MOTORA CONTINUACIÓN



Sección horizontal



F. Netter M.D.

NEURALGIA DEL TRIGÉMINO

También denominada tic doloroso de la cara.

Normalmente afecta a los nervios maxilar (V_2) o mandibular (V_3) del nervio trigémino; raramente afecta al nervio oftálmico (V_1).

La afectación bilateral sugiere otros factores como la esclerosis múltiple.

Más frecuente entre los 50 y 60 años de edad.

La causa es desconocida, diversas teorías implican irritación nerviosa a causa de vascularización anormal o compresión tumoral, o una lesión nerviosa.

MANIFESTACIONES CLÍNICAS

Períodos de dolor intenso (de 1 a 2 min), paroxístico, a lo largo de uno de los ramos del nervio trigémino.

Normalmente unilateral.

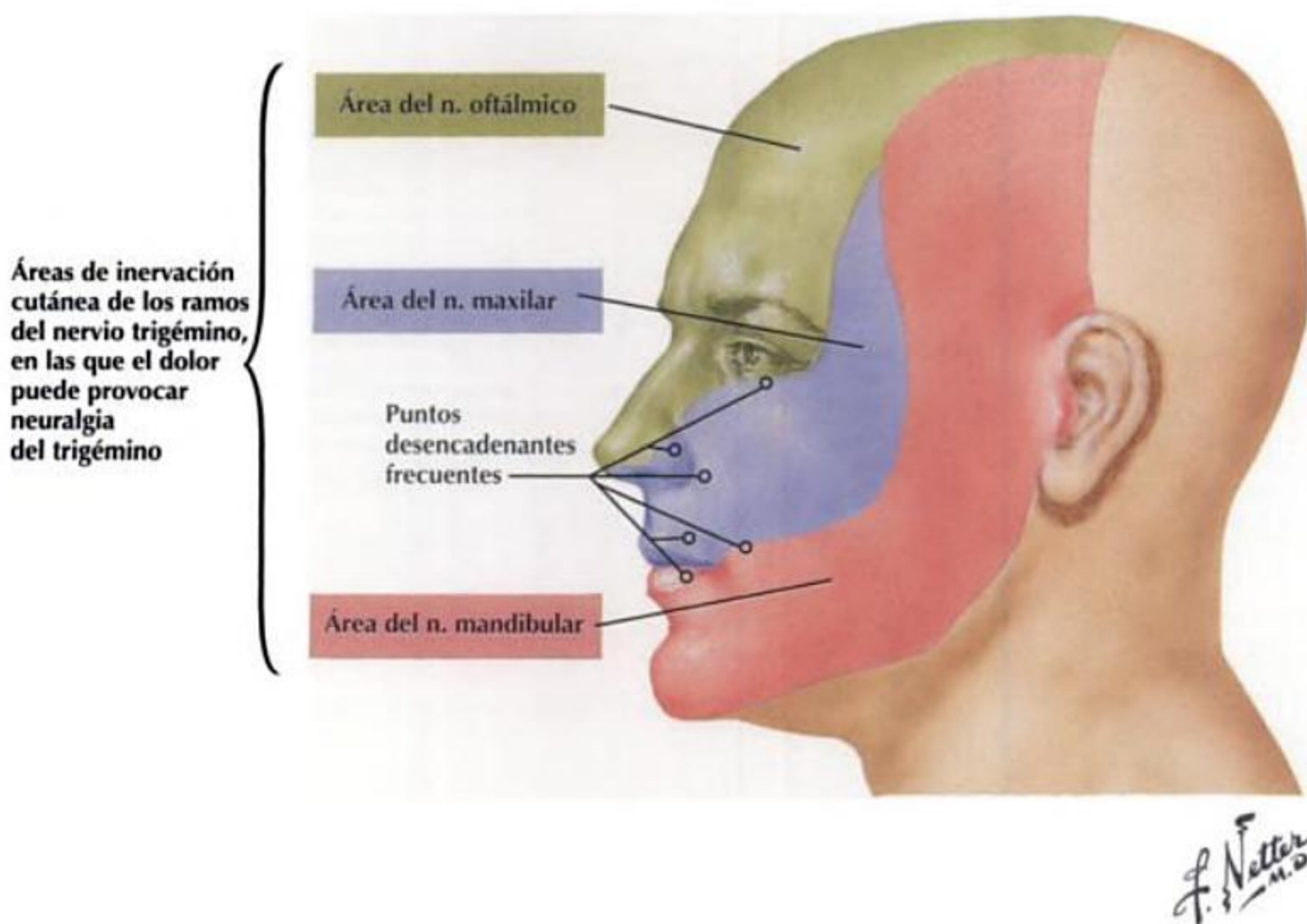
Normalmente el dolor se inicia por medio de un estímulo sensorial particular, como un ligero estímulo táctil (maquillarse, lavarse la cara, afeitarse, una leve brisa), la masticación, o el cepillado de los dientes.

TRATAMIENTO

Normalmente, la neuralgia del trigémino se trata farmacológicamente con anticonvulsivos, como carbamazepina (Tegretol®).

Si el tratamiento farmacológico no es satisfactorio, puede ser necesaria la neurocirugía, como la rizotomía percutánea por radiofrecuencia del nervio, la inyección de glicerol en el ganglio del trigémino, o la descompresión nerviosa.

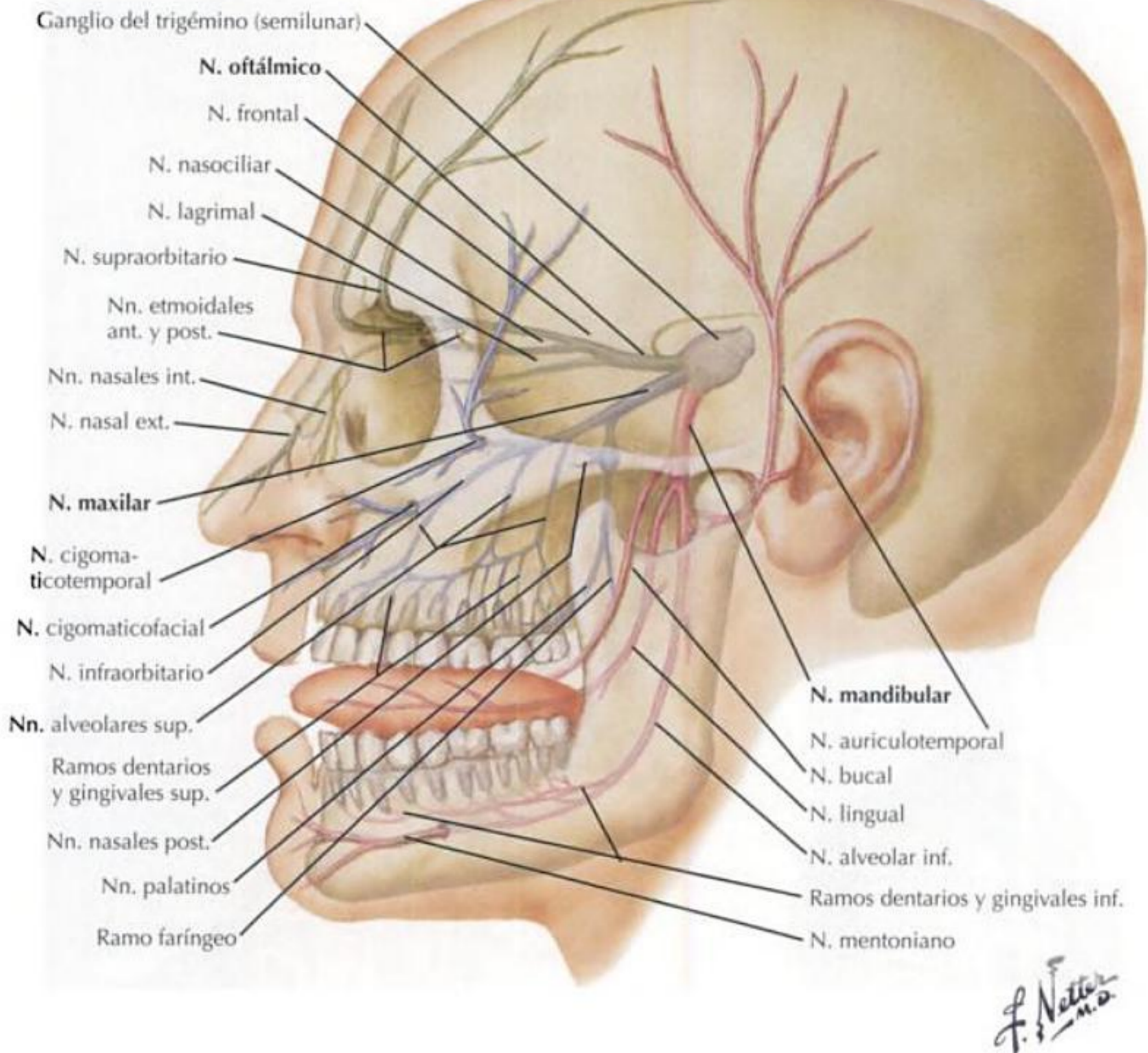
Los tratamientos alternativos y la medicina complementaria han incluido acupuntura y meditación.



Correlaciones clínicas

NEURALGIA DEL TRIGÉMINO CONTINUACIÓN

Distribución sensitiva del nervio trigémino (V)



SÍNDROME DEL SENO CAVERNOSO

Proceso patológico que afecta al seno cavernoso, a menudo provocado por una trombosis, un tumor, un aneurisma, una fístula o un traumatismo.

Cuando está causado por una trombosis, el síndrome se produce normalmente como resultado de una sepsis desde la porción central de la cara o senos paranasales a causa de su conexión con el seno cavernoso.

Antes de la aparición de los antibióticos, el desenlace normal de la sepsis era la muerte.

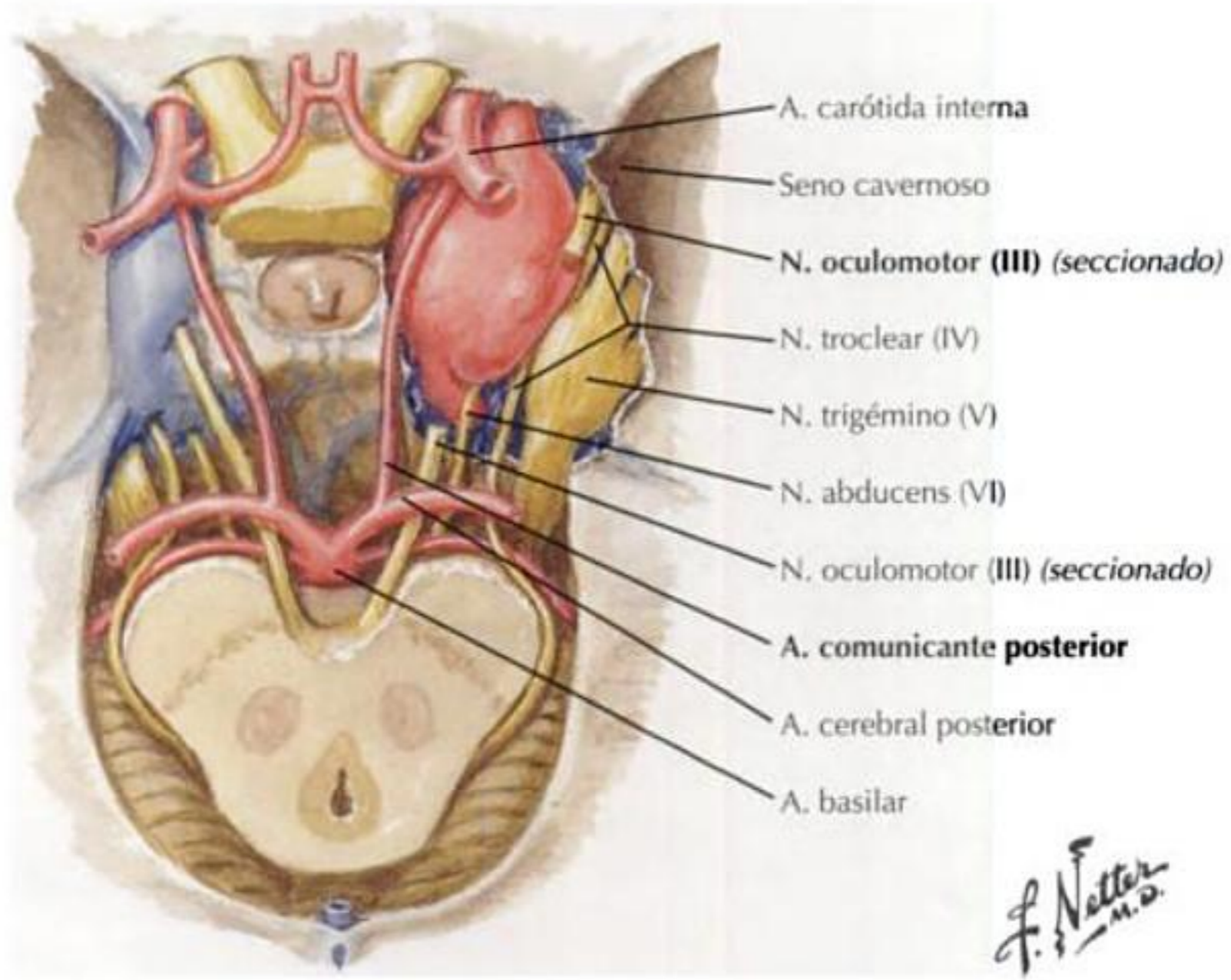
Afecta al contenido del seno cavernoso, que incluye:

- Arteria carótida interna con fibras simpáticas.
- Nervio craneal III.
- Nervio craneal IV.
- Nervio craneal V₁.
- Nervio craneal V₂.
- Nervio craneal VI.

Las manifestaciones clínicas frecuentes incluyen:

- Oftalmoplejía con disminución de los reflejos pupilares a la luz.
- Congestión venosa que provoca un edema periorbitario.
- Exoftalmos.

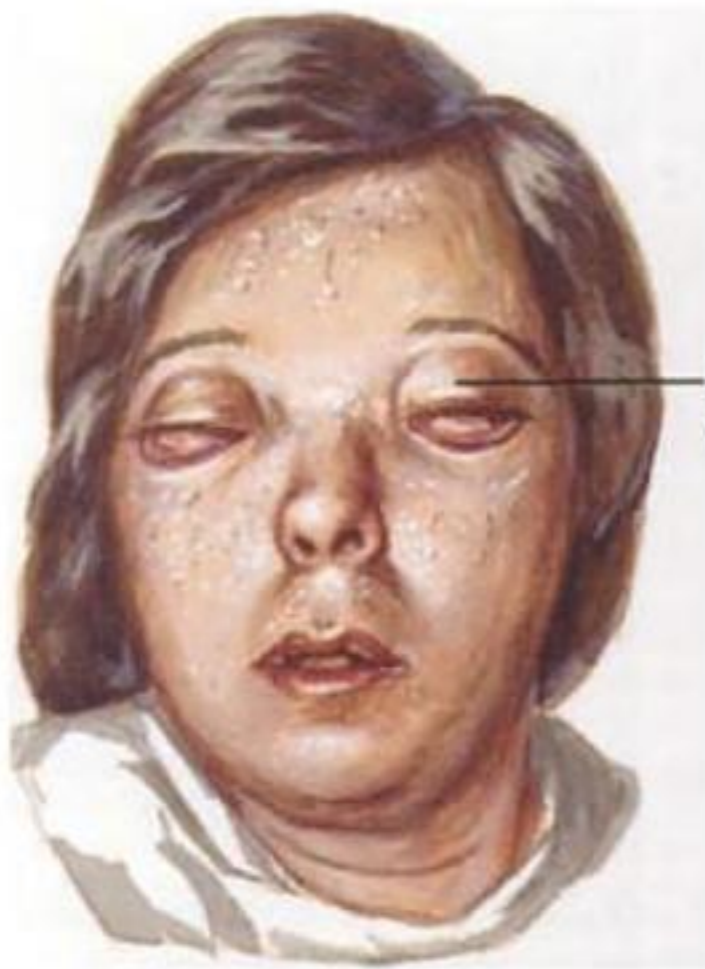SÍNDROME DEL SENO CAVERNOSO CONTINUACIÓN



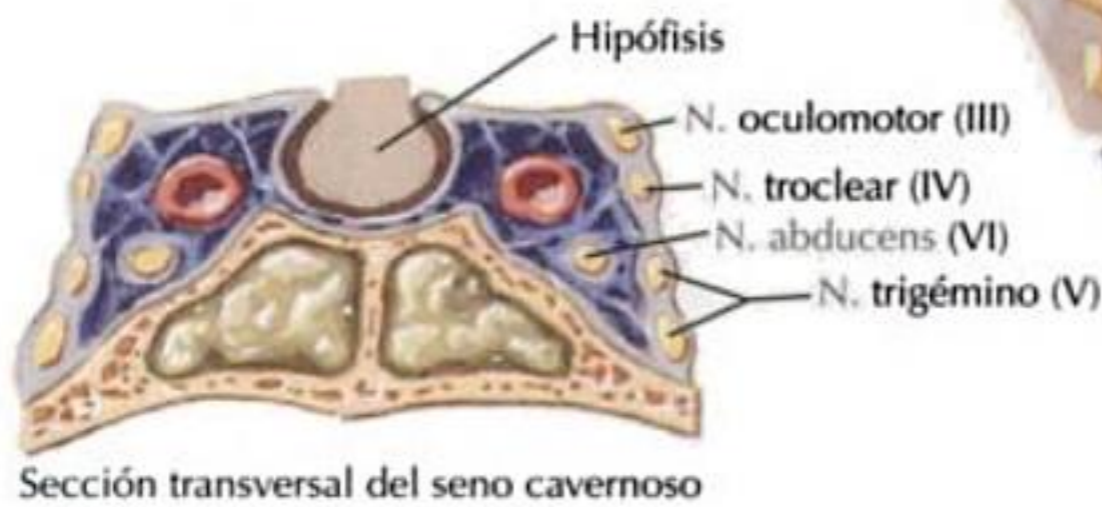
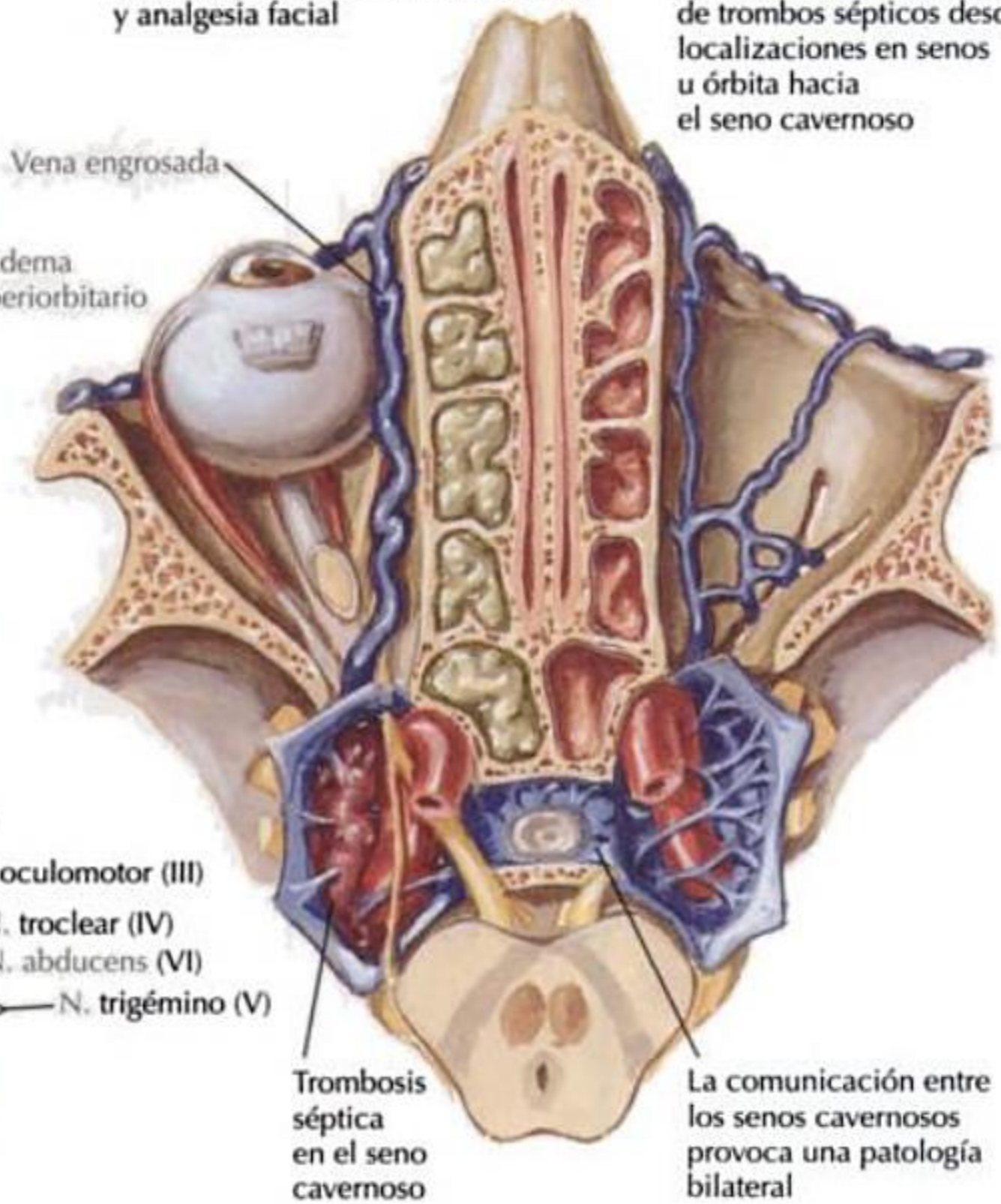
Trombosis del seno cavernoso

La afectación de nervios craneales (III, IV, V y VI) provoca oftalmoplejía y analgesia facial

Red de venas sin válvulas que permite la migración de trombos sépticos desde localizaciones en senos u órbita hacia el seno cavernoso



Edema periorbitario y oftalmoplejía



Sección transversal del seno cavernoso

JOHN A. CRAIG, MD

Glándula parótida y celda parotídea

Visión general y anatomía topográfica	196
Receso de la celda parotídea	198
Contenido de la celda parotídea	200
Correlaciones clínicas	210

INFORMACIÓN GENERAL

Es la más grande de todas las glándulas salivares mayores.

Secreción completamente serosa.

Forma piramidal, con más de 5 procesos (o extensiones).

La cápsula de la glándula procede de la fascia cervical profunda.

CARACTERÍSTICAS ANATÓMICAS

Aproximadamente el 75% o más de las glándulas parótidas descansan sobre el m. masetero; el resto son retromandibulares.

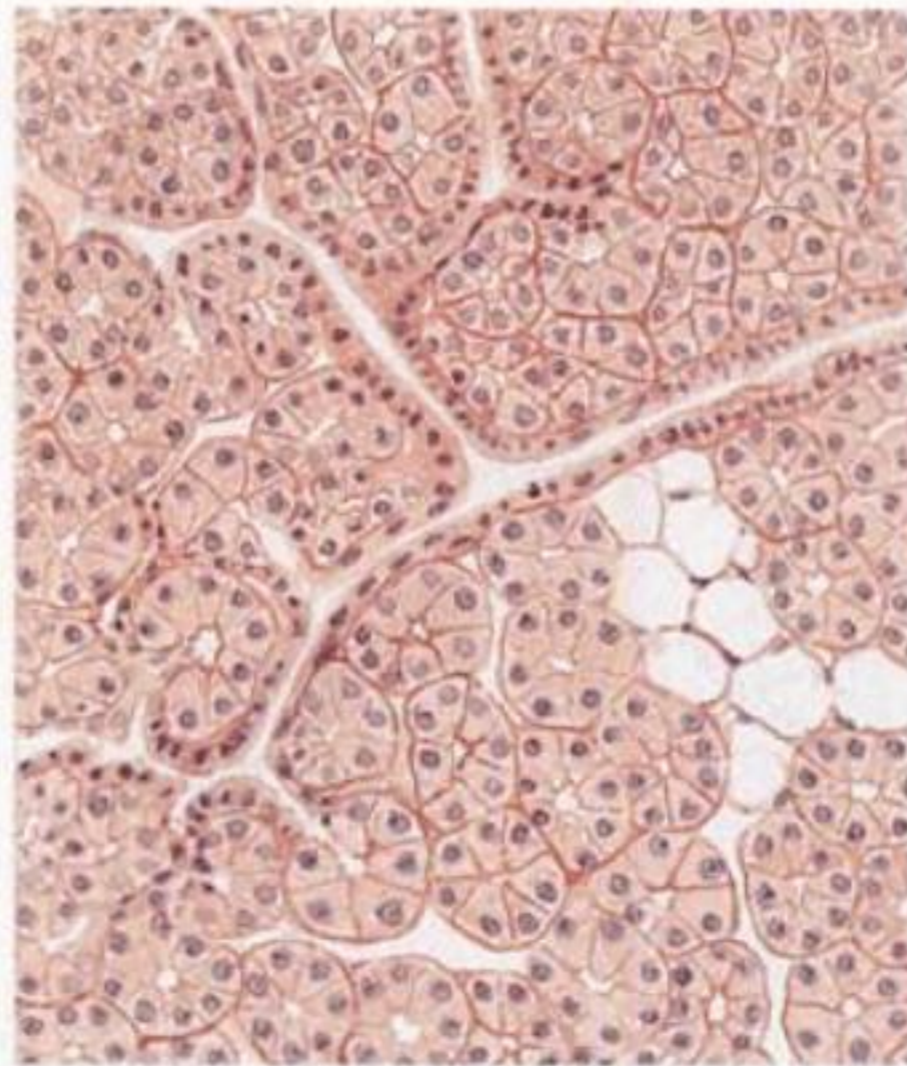
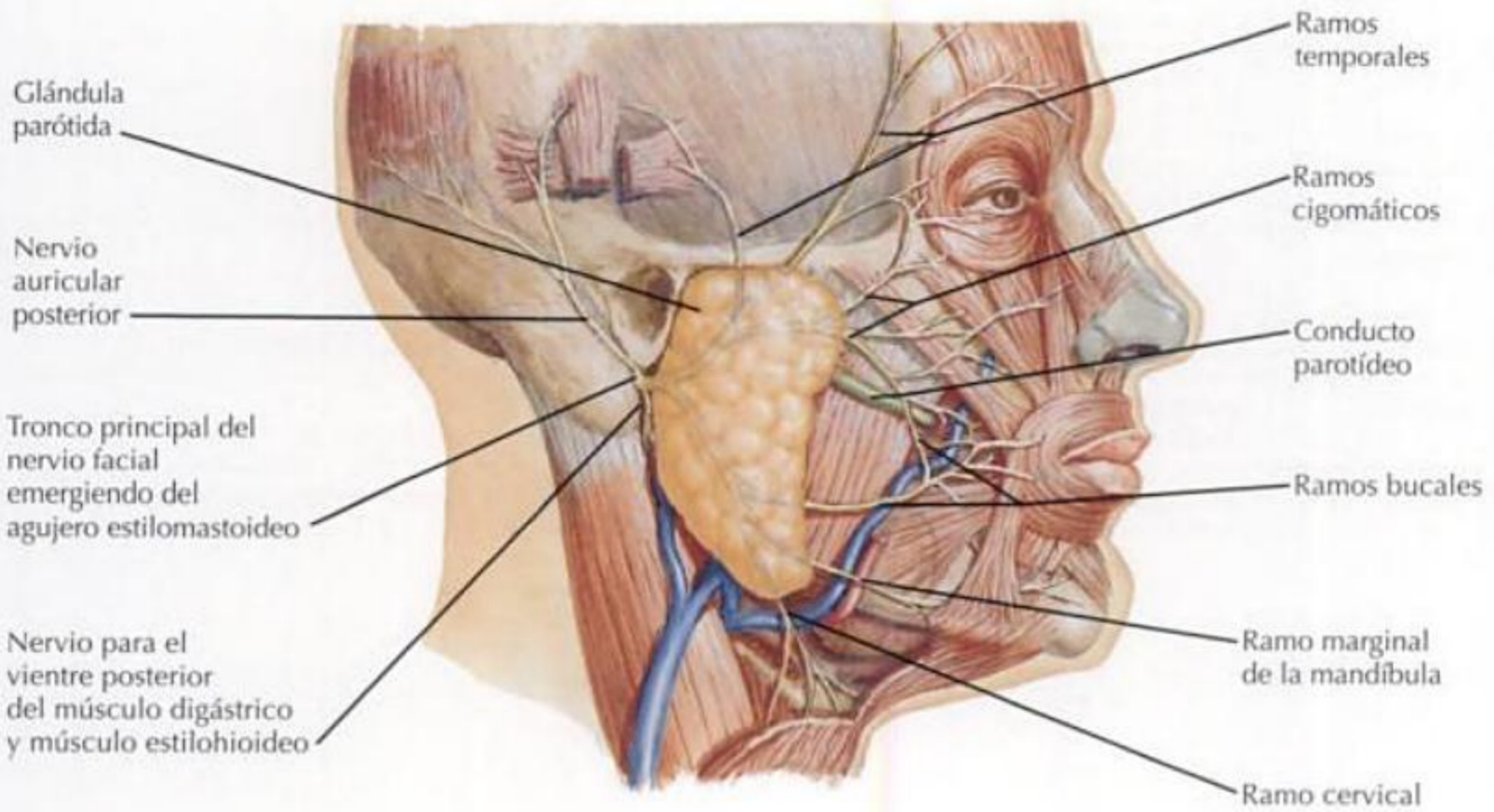
El nervio facial entra en la fosa parotídea pasando entre el músculo estilohioideo y el vientre posterior del músculo digástrico, luego divide la glándula en un lóbulo superficial y un lóbulo profundo que están conectados por un istmo.

El lóbulo profundo se sitúa adyacente al espacio faríngeo lateral.

La arteria transversa de la cara corre paralela al conducto parotídeo, ligeramente superior al conducto.

Los ramos bucal y cigomático del nervio facial forman un asa comunicante superficial al conducto parotídeo.

INFORMACIÓN GENERAL CONTINUACIÓN

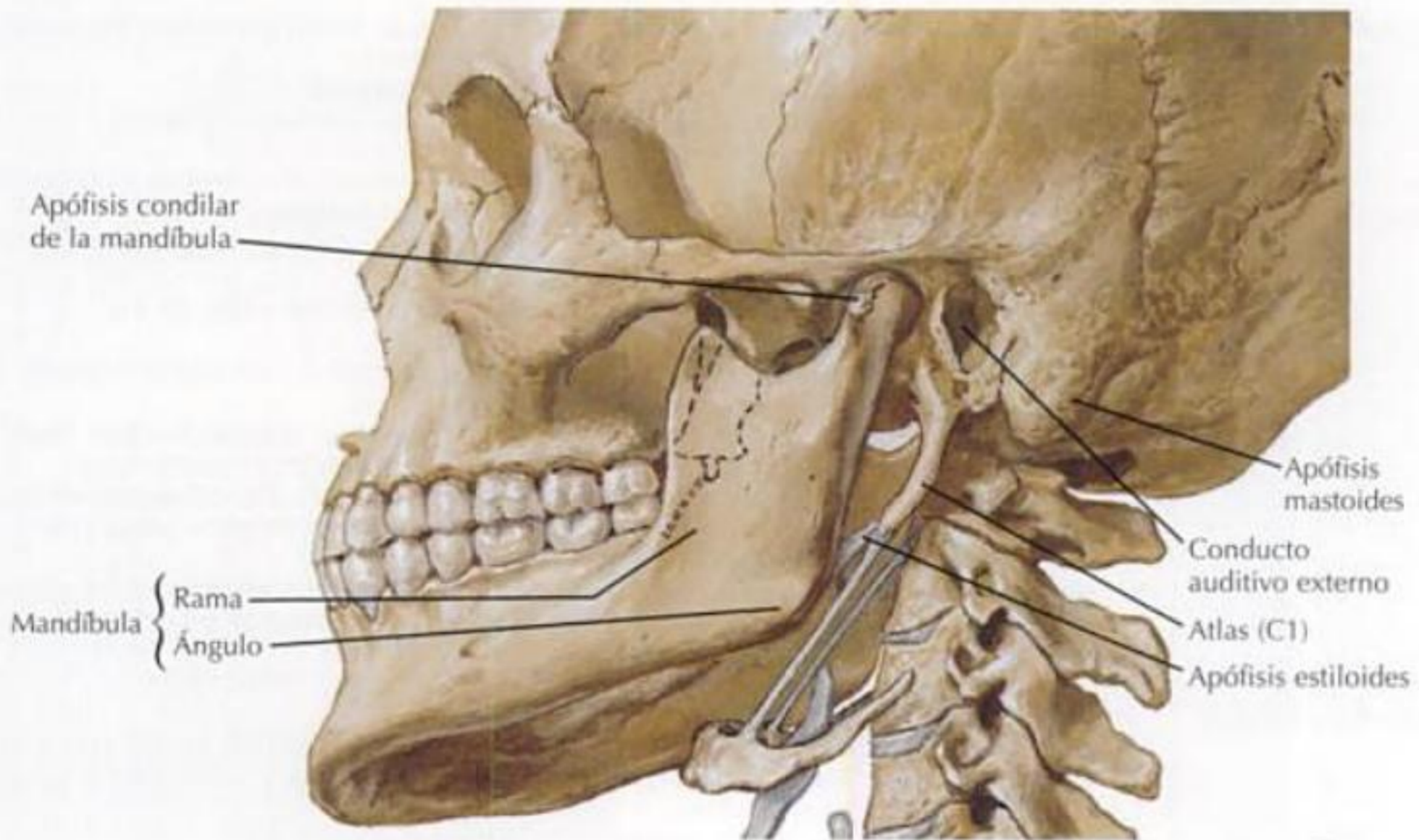


F. Netter M.D.

LÍMITES Y ESTRUCTURAS

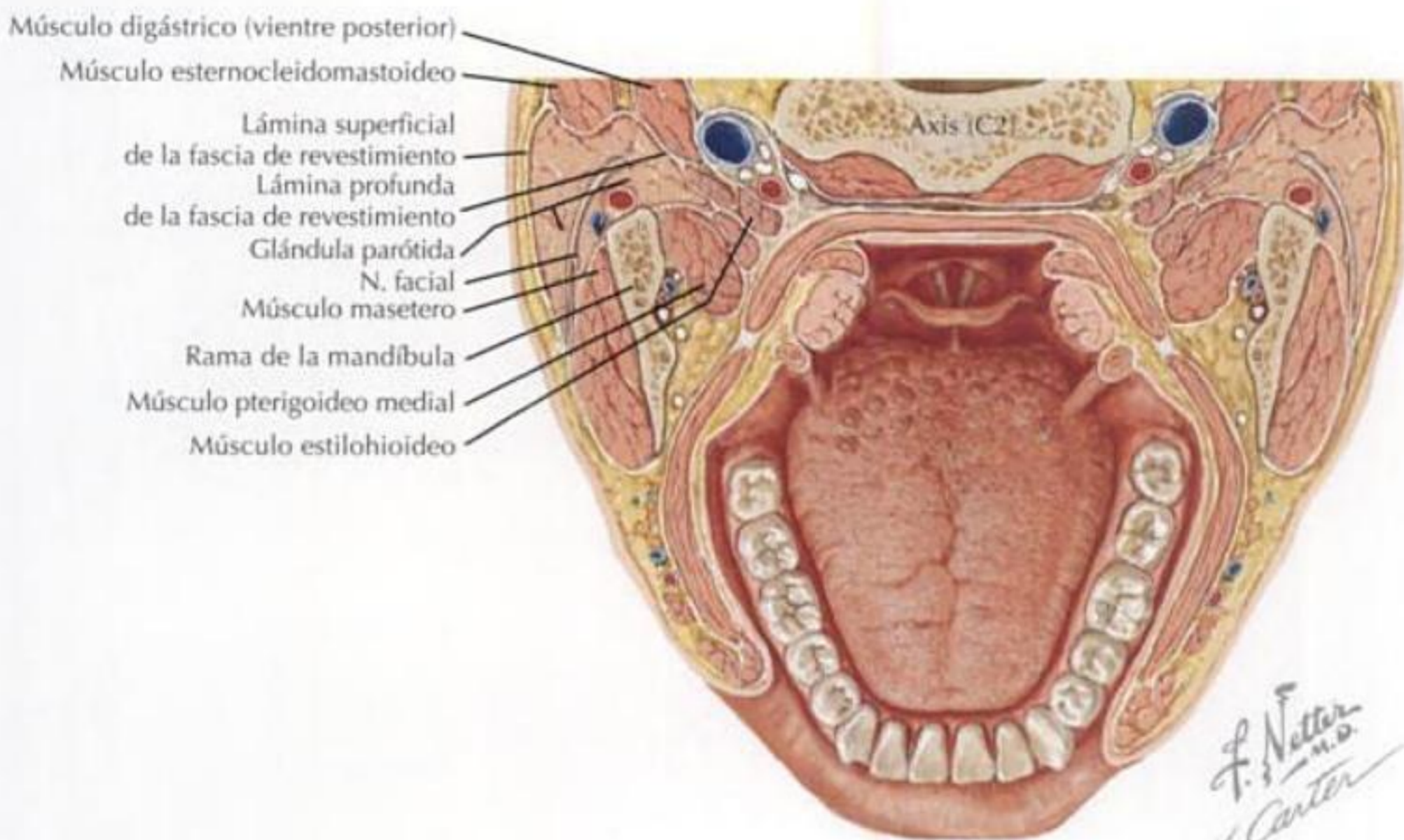
Límites	Estructuras
Anterior	M. masetero Rama de la mandíbula
Anteromedial	M. pterigoideo medial Fascia estilomandibular
Medial	Apófisis estiloides, superomedialmente Apófisis transversa del atlas, inferomedialmente
Posteromedial	M. estilohioideo Ventre posterior del m. digástrico
Posterior	Apófisis mastoides del hueso temporal M. esternocleidomastoideo
Lateral	Lámina de revestimiento de la fascia cervical profunda que contribuye a formar la cápsula
Superior	Conducto auditivo externo Cóndilo de la mandíbula articulándose en la fosa mandibular del temporal
Inferior	Tracto angular de Eisler, entre el ángulo de la mandíbula y el m. esternocleidomastoideo

LÍMITES Y ESTRUCTURAS CONTINUACIÓN



F. J. Netter M.D.

Sección horizontal por debajo de la línula de la mandíbula (visión superior) que muestra la celda de la glándula parótida

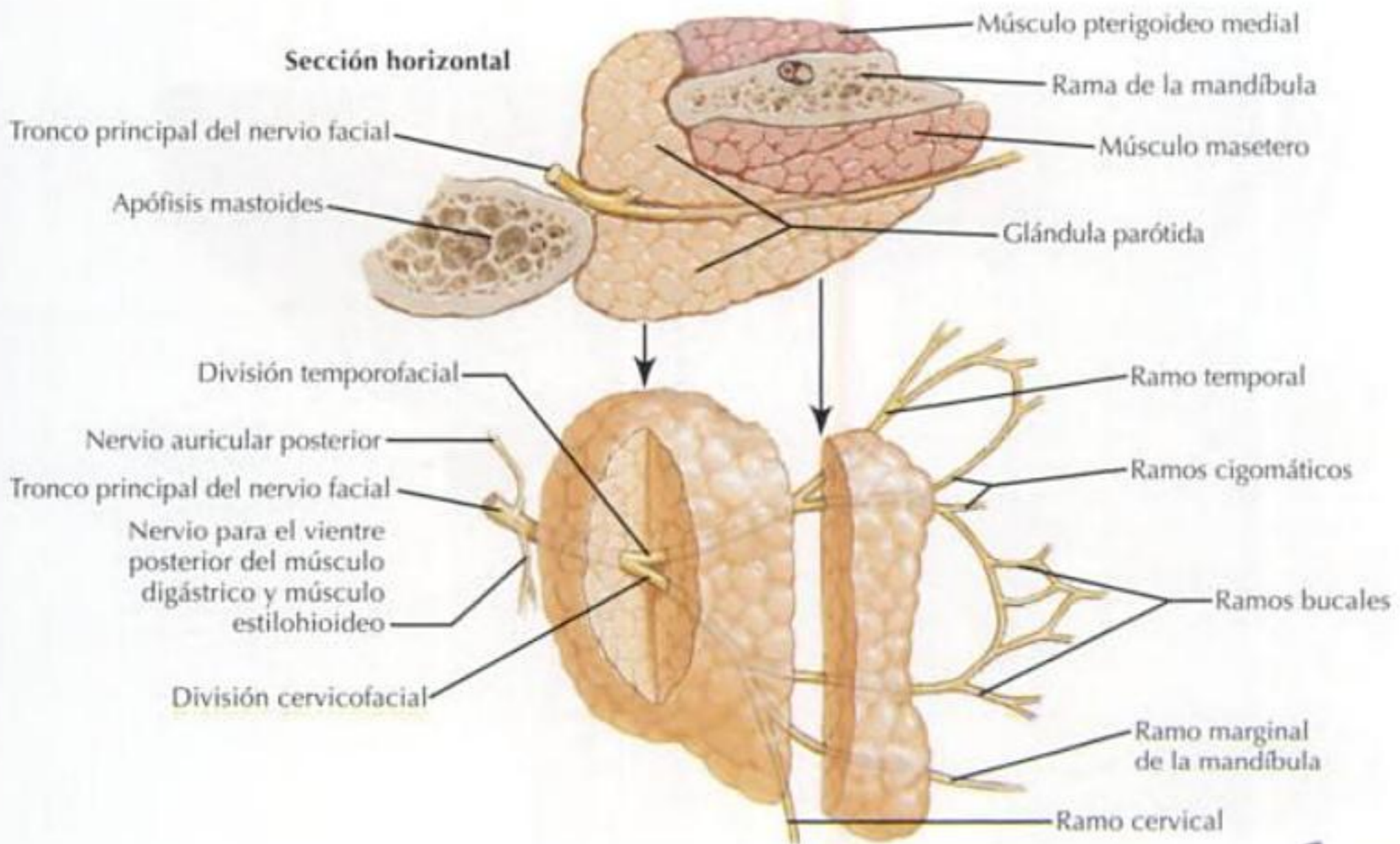
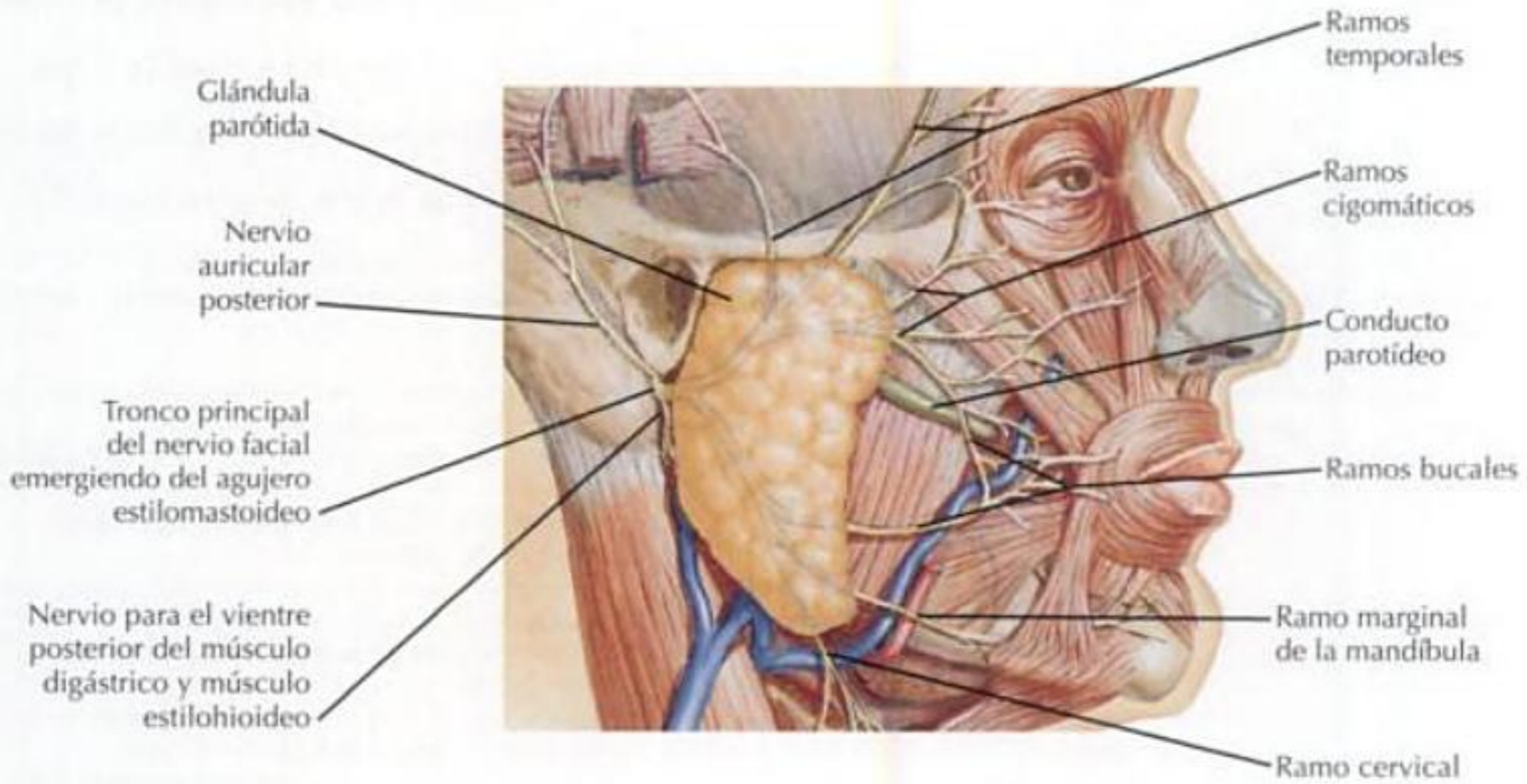


*F. J. Netter M.D.
K. Carter*

ESTRUCTURAS PRINCIPALES

Estructura	Características
Glándula parótida	<p>La más grande de todas las glándulas salivares mayores, de secreción totalmente serosa</p> <p>De forma piramidal, con más de 5 procesos (o extensiones)</p> <p>La cápsula de la glándula procede de la fascia cervical profunda</p> <p>Aproximadamente el 75% o más de las glándulas parótidas descansan sobre el m. masetero; el resto son retromandibulares</p>
Nervio facial	<p>Sale del agujero estilomastoideo y da origen al n. auricular posterior</p> <p>Entra en la fosa parotídea pasando entre el m. estilohioideo y el vientre posterior del m. digástrico</p> <p>Pequeños ramos musculares inervan al m. estilohioideo, al vientre posterior del m. digástrico y a los mm. auriculares</p> <p>Ya en la fosa, divide la glándula parótida en un lóbulo superficial y un lóbulo profundo que están conectados por un istmo</p> <p>El lóbulo profundo de la glándula parótida se sitúa adyacente al espacio faríngeo lateral</p> <p>Dentro de la glándula, el n. facial se divide en troncos temporofacial y cervicofacial</p> <p>Los troncos forman un asa, anterior a la glándula y superficial al conducto parotídeo, y dan origen a 5 ramos principales antes de emerger de la glándula: temporal, cigomático, bucal, marginal de la mandíbula y cervical</p> <p>Aunque pasa a través de la glándula parótida, el n. facial no proporciona inervación para ésta</p> <p>Los ramos bucal y cigomático del n. facial forman un asa comunicante superficial al conducto parotídeo</p>
Conducto parotídeo	<p>También conocido como conducto de Stenon (Stensen)</p> <p>Se forma dentro del lóbulo profundo y pasa desde el borde anterior de la glándula a través del masetero superficialmente, atraviesa el m. buccinador hacia el interior de la cavidad bucal, frente al 2.º molar maxilar</p> <p>A menudo, un tejido parotídeo accesorio sigue al conducto parotídeo</p>

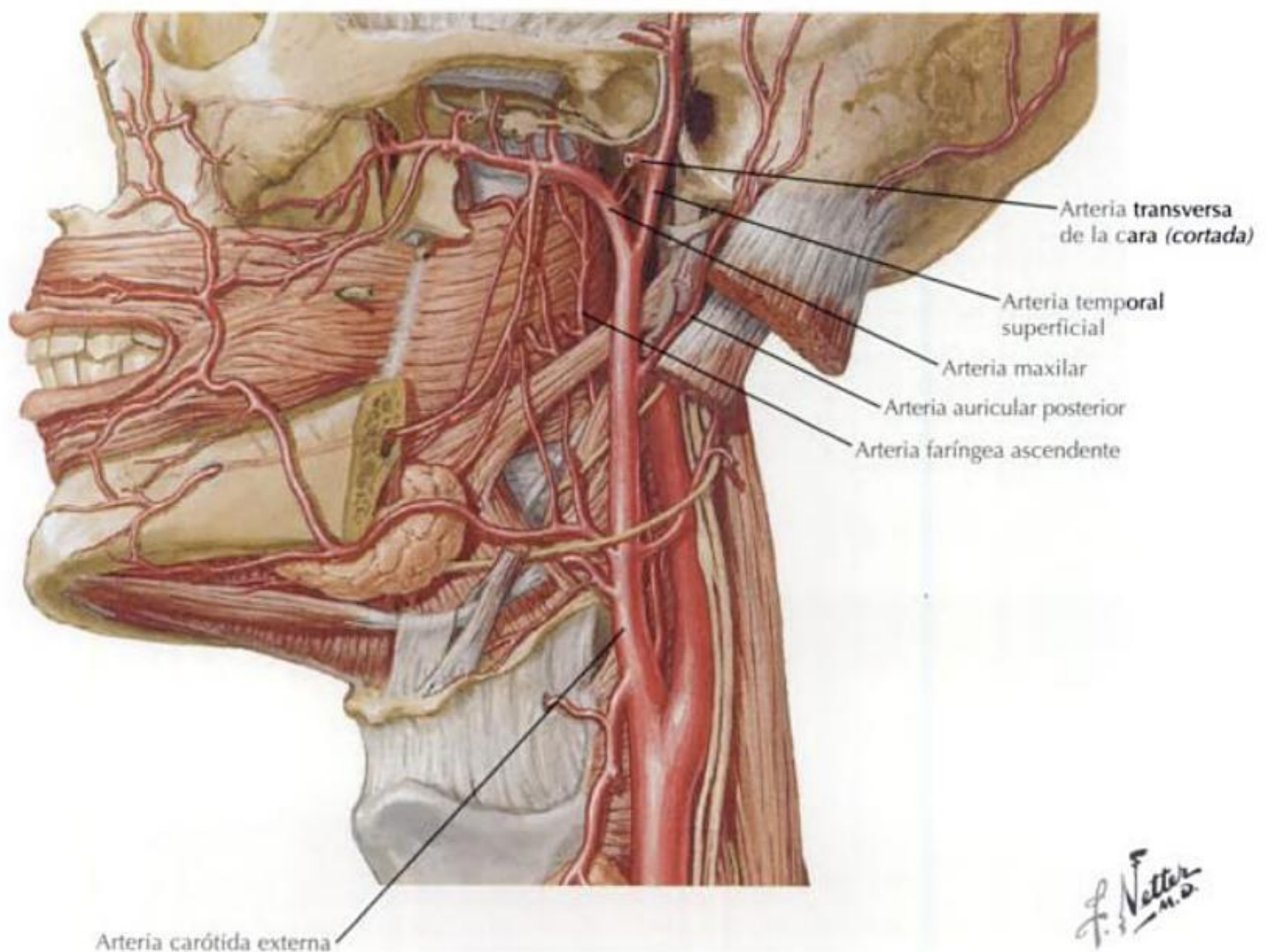
ESTRUCTURAS PRINCIPALES CONTINUACIÓN



F. Netter M.D.

VASCULARIZACIÓN

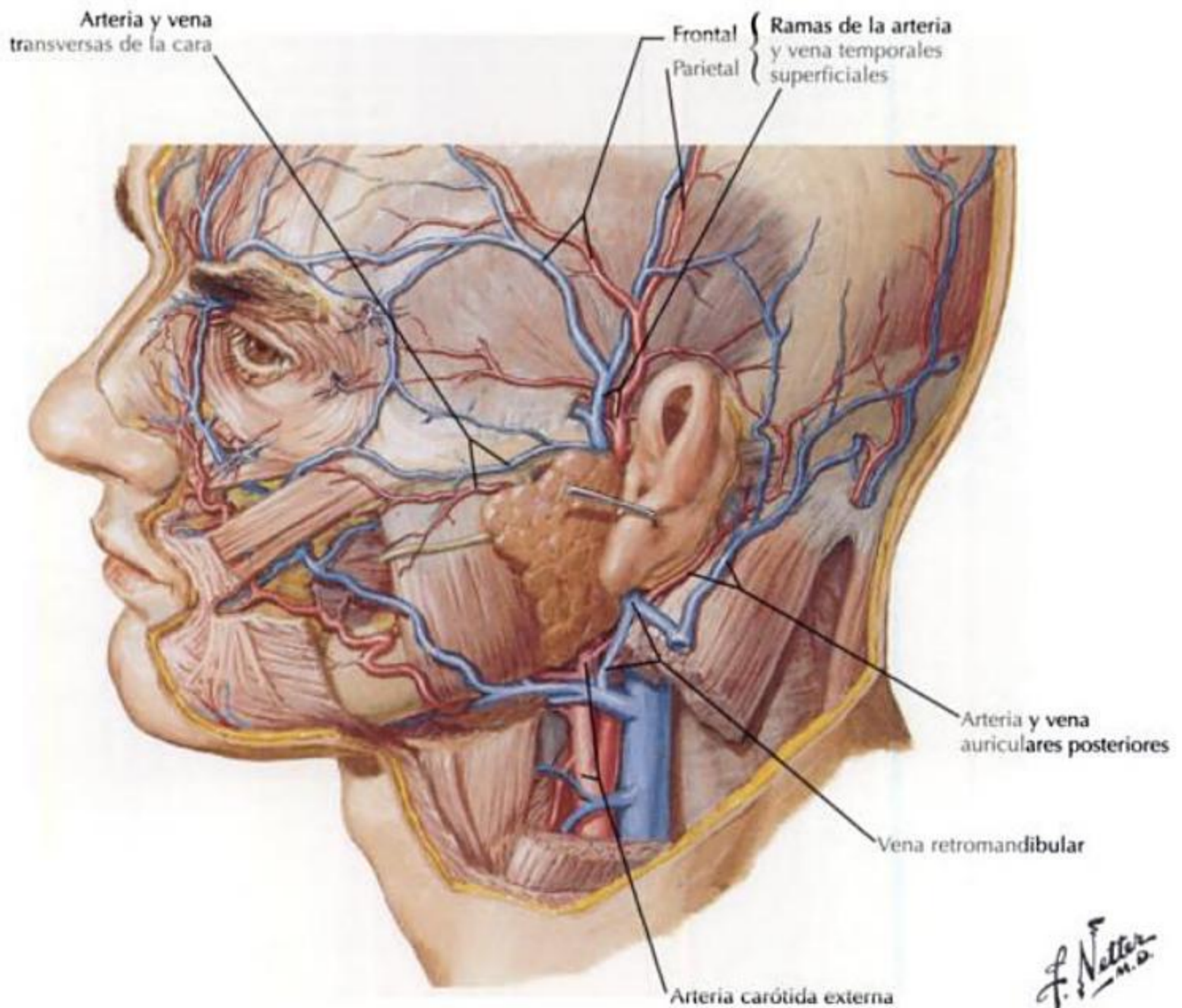
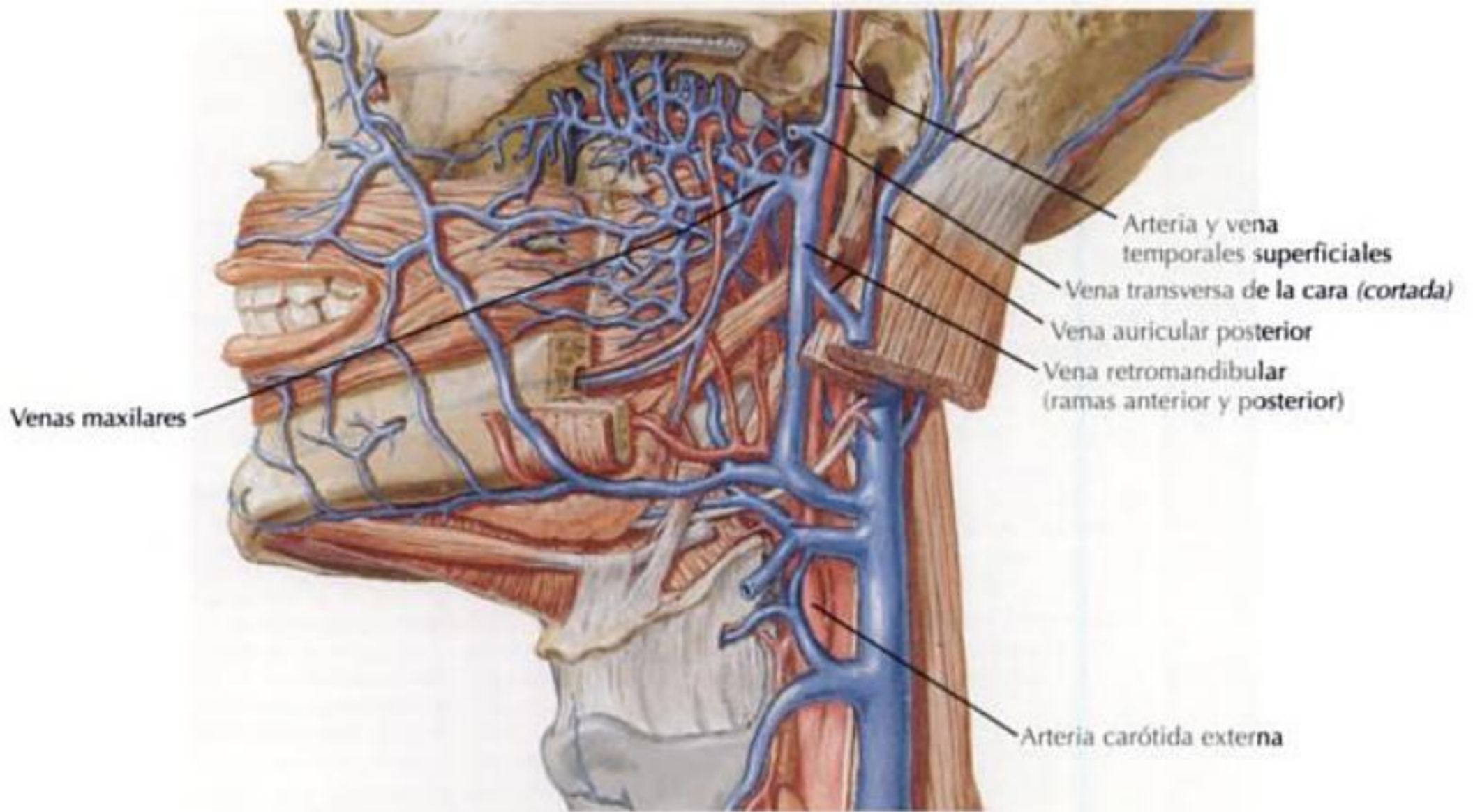
IRRIGACIÓN ARTERIAL		
Arteria	Origen	Recorrido
Carótida externa	La bifurcación de la a. carótida común a la altura de la vértebra C3	Asciende superiormente, posterior a la mandíbula y profunda al vientre posterior del m. digástrico y al m. estilohioideo, para entrar en la glándula parótida Dentro de la glándula parótida, da ramas para la glándula y la a. auricular posterior Después se ramifica en aa. temporal superficial y maxilar, dentro de la glándula La a. transversa de la cara se origina de la a. temporal superficial, dentro de la glándula
Auricular posterior	A. carótida externa, dentro de la glándula parótida	Pasa superiormente entre la apófisis mastoides y el cartílago auricular
Maxilar	Las 2 ramas terminales de la a. carótida externa	Se origina posterior al cuello de la mandíbula y discurre anteromedialmente entre el lig. esfenomandibular y la rama de la mandíbula A su salida de la glándula parótida pasa bien superficial o bien profunda al músculo pterigoideo lateral
Temporal superficial		Se origina posterior al cuello de la mandíbula y discurre superiormente como continuación de la a. carótida externa Acompaña al n. auriculotemporal
Transversa de la cara o facial transversa	A. temporal superficial después que ésta sale de la glándula parótida	Pasa transversalmente para salir de la glándula Pasa inmediatamente superior al conducto parotídeo cruzando al m. masetero y la cara



VASCULARIZACIÓN CONTINUACIÓN

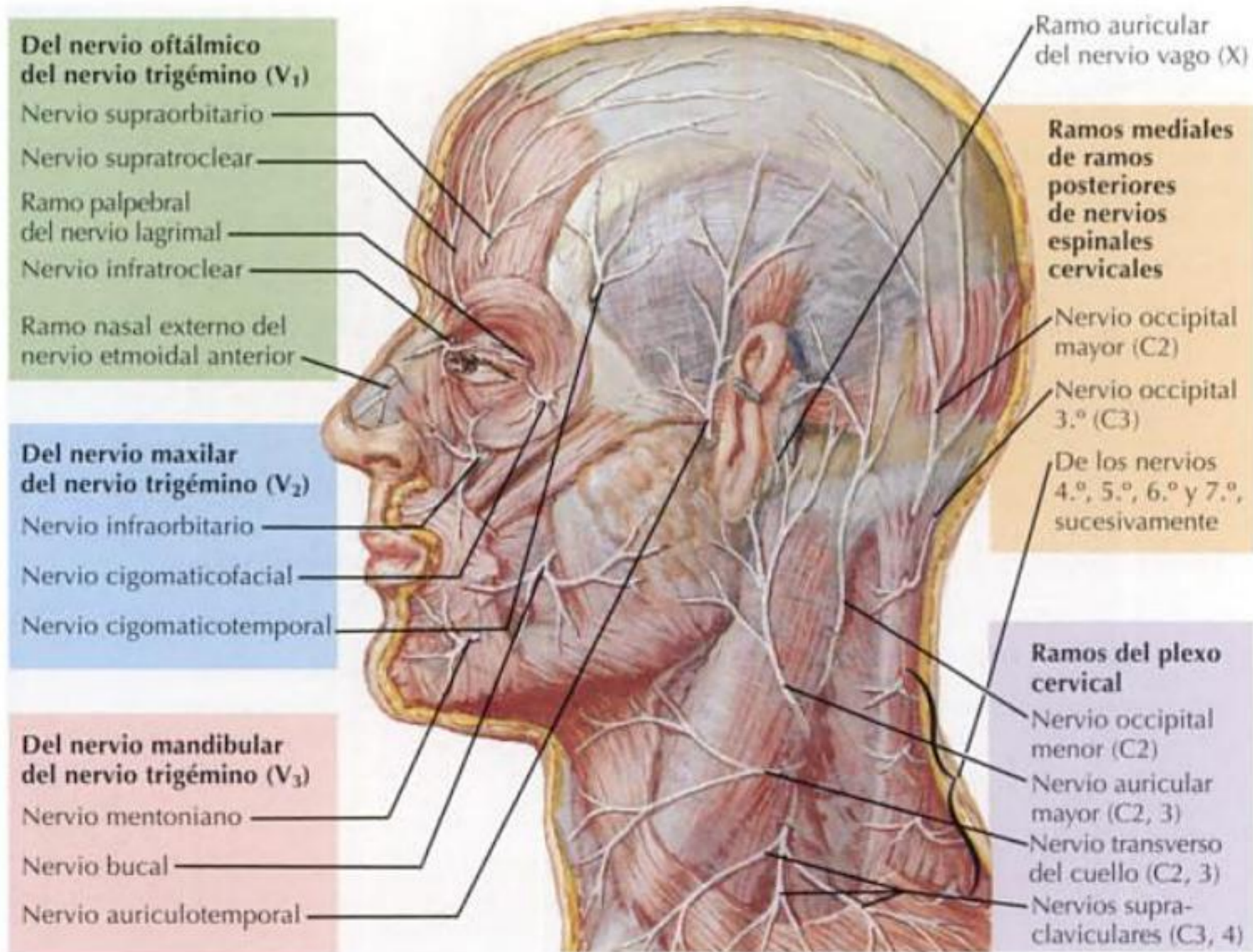
DRENAJE VENOSO	
Vena	Recorrido
Temporal superficial	Desciende posterior a la raíz cigomática del hueso temporal, al lado del n. auriculotemporal, para entrar en la glándula parótida Se une con la v. maxilar para formar la v. retromandibular
Transversa de la cara o facial transversa	Discurre posteriormente para entrar en la glándula parótida y unirse a la v. temporal superficial
Maxilar	Una vena corta, muchas veces doble, formada por la convergencia de las tributarias del plexo pterigoideo Entra en la glándula parótida discurriendo posteriormente entre el lig. esfenomandibular y el cuello de la mandíbula Se une con la v. temporal superficial para formar la v. retromandibular
Retromandibular	Se origina de la unión de las vv. temporal superficial y maxilar dentro de la glándula parótida Desciende superficial a la a. carótida externa en la glándula, donde se ramifica en divisiones anterior y posterior de las vv. retromandibulares
Auricular posterior	Se origina de un plexo venoso formado por las vv. occipital y temporal superficial Desciende posterior a la oreja para unirse con la división posterior de la v. retromandibular para formar la v. yugular externa

VASCULARIZACIÓN CONTINUACIÓN



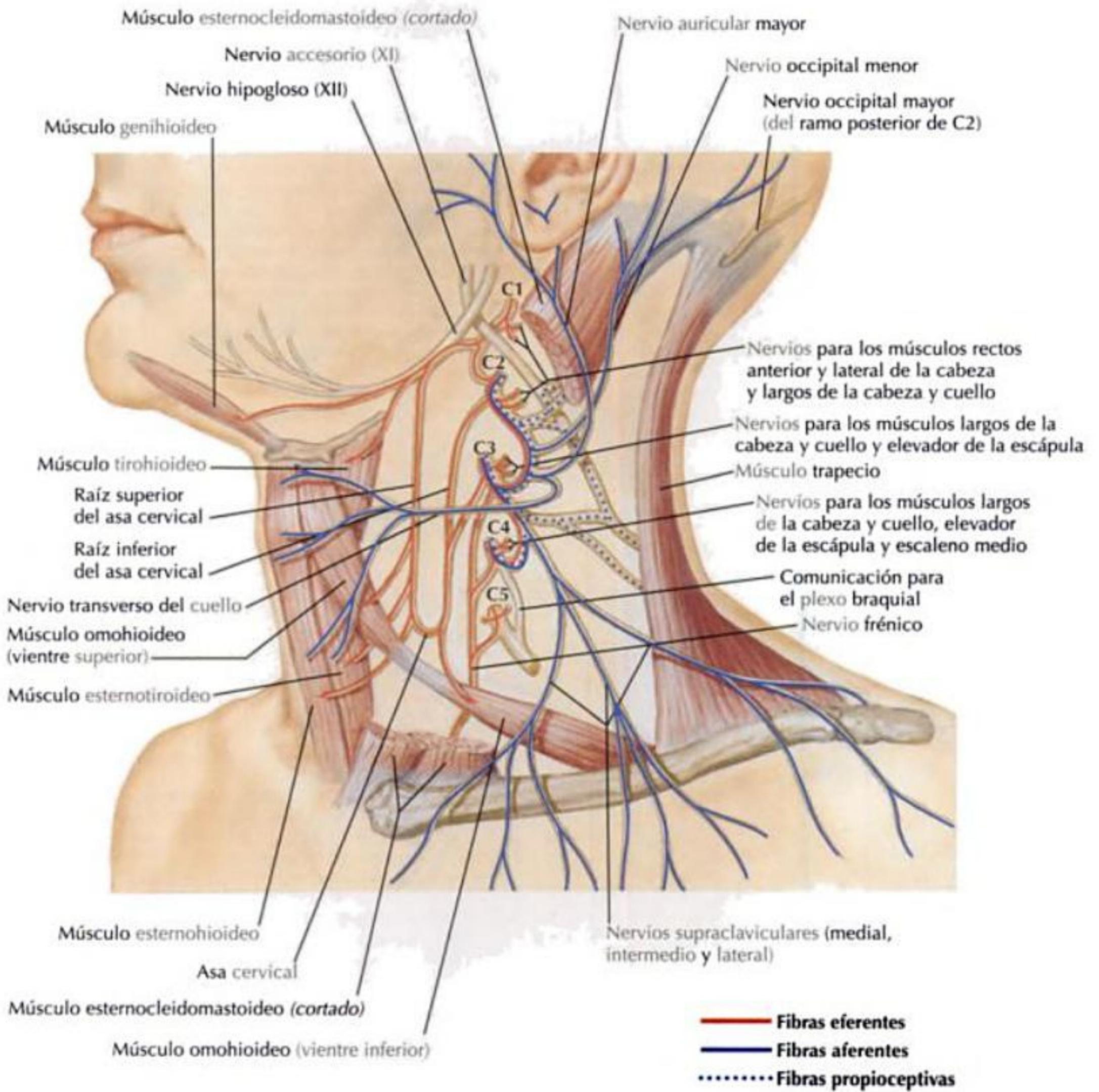
INERVACIÓN

NERVIOS SENSITIVOS DE LA GLÁNDULA PARÓTIDA		
Nervio	Origen	Recorrido
Auriculotemporal Auricular mayor	Nervio mandibular del n. trigémino	A menudo se origina mediante 2 raíces que se unen rodeando a la a. menígea media Pasa inferior al m. pterigoideo lateral y se continúa hacia el cuello de la mandíbula Pasa posterior al cuello de la mandíbula para ascender con la a. temporal superficial Inerva a las porciones profunda y superior de la glándula parótida
	Plexo cervical formado por contribuciones de los ramos anteriores de C2 y C3	Después de pasar posterior al m. esternocleidomastoideo en el punto de Erb, asciende a lo largo del m. esternocleidomastoideo, dividiéndose en ramos anterior y posterior El ramo anterior se continúa a lo largo de la cara superficial de la porción inferior de la glándula parótida Inerva las porciones superficial e inferior de la glándula parótida



F. Netter M.D.

INERVIACIÓN CONTINUACIÓN

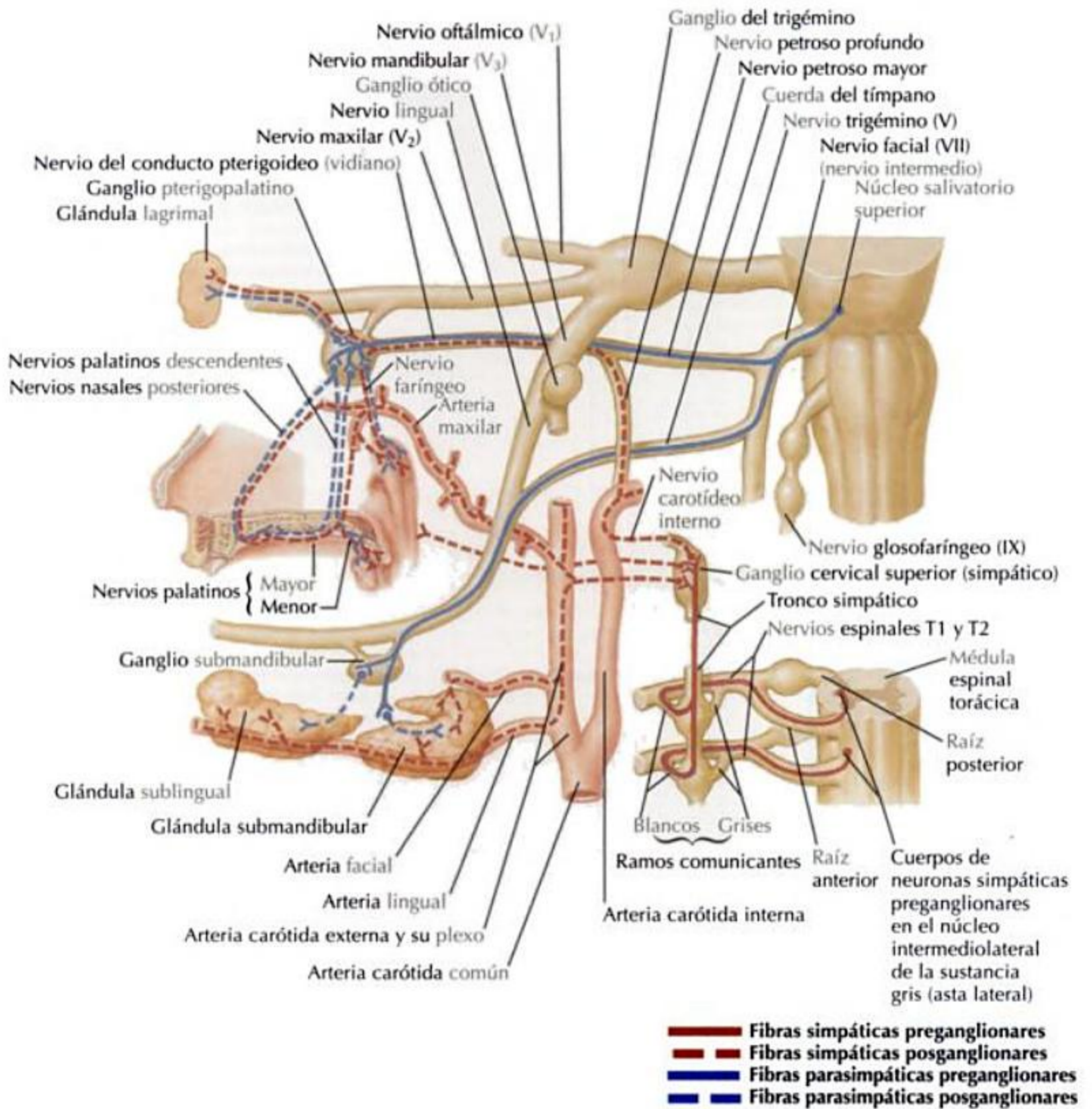


F. Natter
M.D.

INERVACIÓN CONTINUACIÓN

VÍA ANATÓMICA PARA EL PARASIMPÁTICO DE LA GLÁNDULA PARÓTIDA			
Tipo de neurona	Localización del cuerpo neuronal	Características del núcleo o ganglio	Recorrido de la fibra nerviosa
Neurona preganglionar	Núcleo salivatorio inferior	Una acumulación de cuerpos neuronales localizada en la médula oblongada	Las fibras parasimpáticas preganglionares se originan en el núcleo salivatorio inferior en la médula oblongada Estas fibras corren a través del n. glossofaríngeo y salen por el agujero yugular Dan origen al ramo timpánico del IX, que vuelve a entrar en el cráneo a través del conductillo timpánico El ramo timpánico del IX forma el plexo timpánico a lo largo del promontorio de la cavidad timpánica El plexo se constituye como n. petroso menor, que normalmente sale por el agujero oval para entrar en la fosa infratemporal El n. petroso menor se une al ganglio ótico
Neurona posganglionar	Ganglio ótico	Una acumulación de cuerpos neuronales localizada inferior al agujero oval medial al nervio mandibular del n. trigémino	Las fibras parasimpáticas posganglionares se originan en el ganglio ótico Estas fibras corren por el ramo auriculotemporal del n. trigémino El n. auriculotemporal discurre hacia la glándula parótida Las fibras parasimpáticas posganglionares inervan la glándula parótida
VÍA ANATÓMICA PARA EL SIMPÁTICO DE LA GLÁNDULA PARÓTIDA			
Tipo de neurona	Localización del cuerpo neuronal	Características del núcleo o ganglio	Recorrido de la fibra nerviosa
Neurona preganglionar	Núcleo intermediolateral del asta lateral	Una acumulación de cuerpos neuronales localizada en el núcleo intermediolateral del asta lateral de la médula espinal entre los segmentos medulares T1 y T3 (y posiblemente T4)	Las fibras se originan en el núcleo intermediolateral de T1 a T3 (4) Discurren a través de la raíz anterior de la médula espinal hacia el nervio espinal Entran en el tronco simpático por medio de ramos comunicantes blancos Una vez en el tronco simpático, las fibras preganglionares para la glándula parótida ascenderán y harán sinapsis con fibras posganglionares en el ganglio cervical superior
Neurona posganglionar	Ganglio cervical superior	Una acumulación de cuerpos neuronales localizada en el ganglio cervical superior, que está situado en la base del cráneo	Las fibras se originan en el ganglio cervical superior Las fibras posganglionares seguirán a la a. carótida externa Se ramifican en la a. carótida externa siguiendo a las arterias que irrigan la glándula parótida

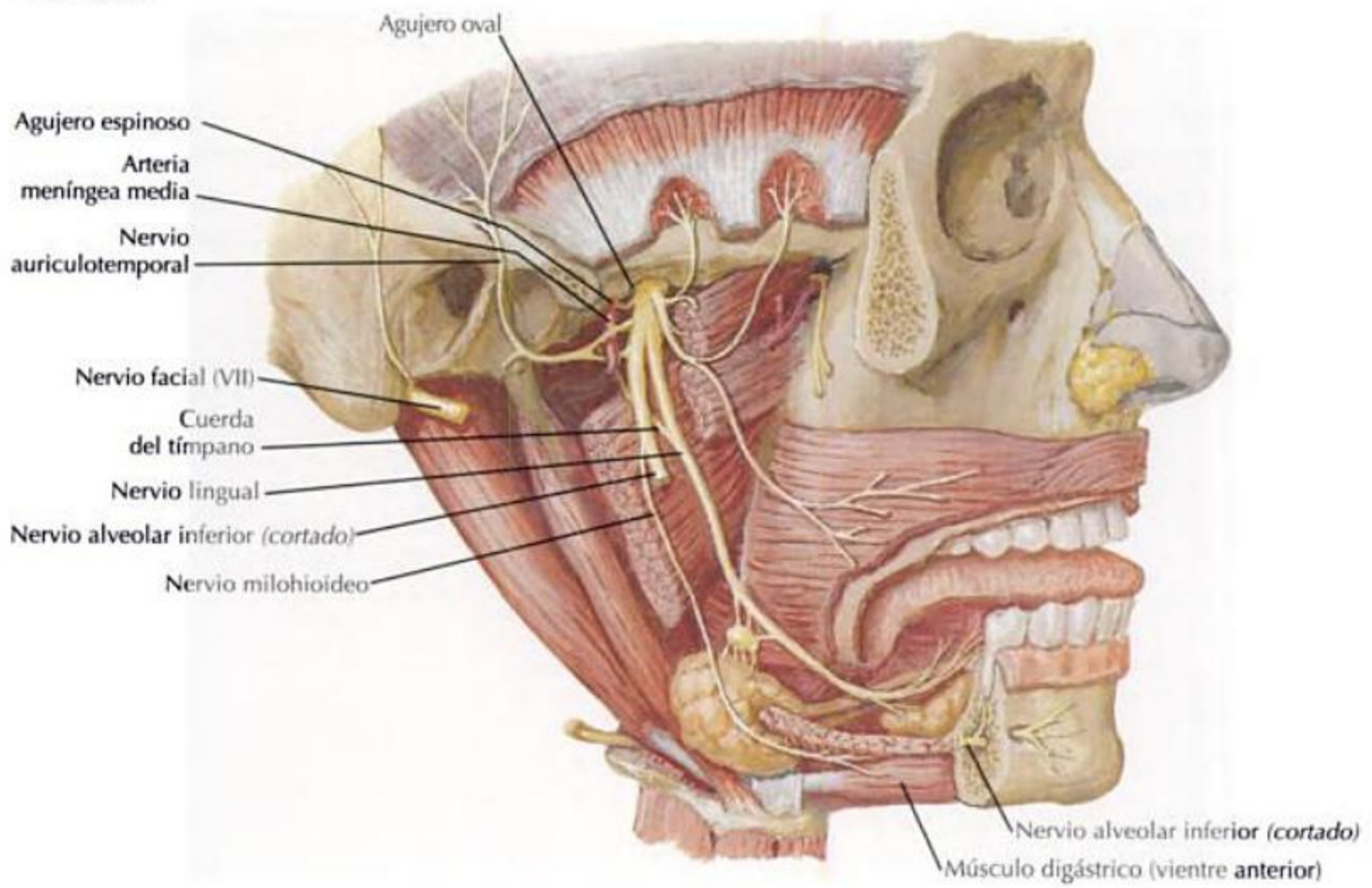
INERVACIÓN CONTINUACIÓN



F. Netter M.D.

INERVACIÓN CONTINUACIÓN

Visión lateral



PARÁLISIS DE BELL

Parálisis facial unilateral por lesión del nervio facial (nervio craneal VII).

CAUSAS

Aproximadamente el 80% de los casos no tienen una etiología clara.

La evidencia sugiere que una de las causas es la infección por el virus del herpes simple (VHS-1).

- *Mecanismo propuesto:* cuando el virus se activa en el nervio facial, si la inflamación se localiza en el conducto óseo del nervio facial, el espacio limitado de expansión provoca la compresión del nervio.

También se ha implicado a infecciones bacterianas.

- En algunos casos de otitis media, las bacterias pueden entrar en el conducto del nervio facial, cualquier respuesta inflamatoria resultante comprimirá el nervio facial.

Una parálisis de Bell temporal puede estar provocada por intervenciones odontológicas, en los casos en los que el bloqueo anestésico del nervio alveolar inferior se deposita incorrectamente en la fosa parotídea; los signos y síntomas desaparecen cuando se pasa el efecto anestésico.

PRONÓSTICO

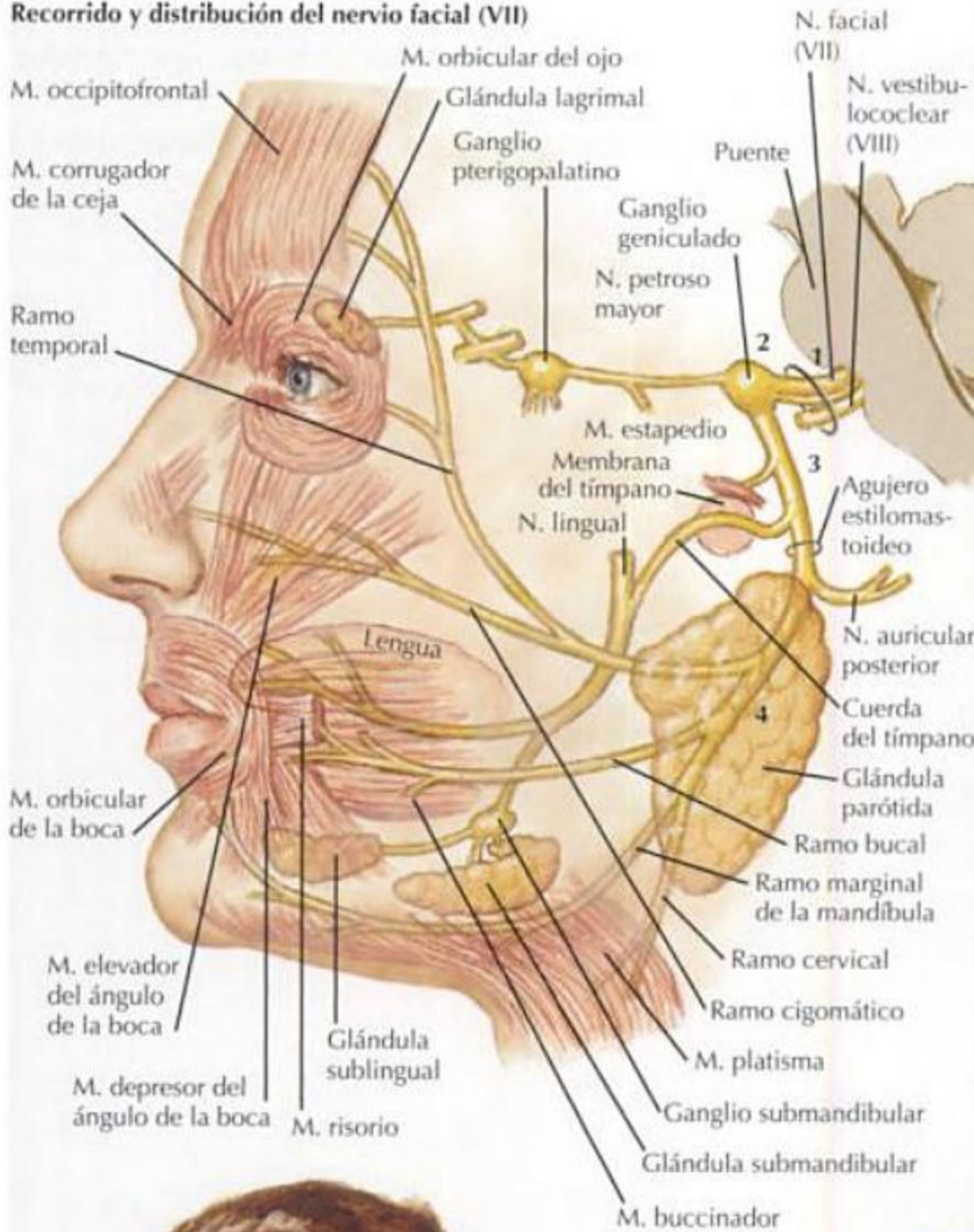
Los casos leves producen una neurapraxia del nervio facial; el pronóstico de recuperación completa es muy bueno, normalmente unas 2-3 semanas.

En los casos más moderados, puede producirse una axonotmesis, que provoca degeneración walleriana; la recuperación completa puede ocurrir en 2-3 meses.

En un pequeño porcentaje de casos, la función no se recupera por completo.

PARÁLISIS DE BELL CONTINUACIÓN

Recorrido y distribución del nervio facial (VII)



Localizaciones de las lesiones y sus manifestaciones

1. Intracraneal o en el conducto auditivo interno, o ambas.
Todos los síntomas de 2, 3 y 4, más sordera debida a afectación del octavo nervio craneal.
2. Ganglio geniculado.
Todos los síntomas de 3 y 4, más dolor por detrás de la oreja. Puede aparecer herpes del tímpano y del conducto auditivo externo.
3. Conducto del nervio facial.
Todos los síntomas de 4, más pérdida del gusto en la porción anterior de la lengua y disminución de la salivación en el lado afectado debido a la afectación de la cuerda del tímpano. Hiperacusia debida al efecto sobre el ramo nervioso para el músculo estapedio.
4. Por debajo del agujero estilomastoideo (tumor de la glándula parótida, traumatismo).
Parálisis facial (la boca se desvía hacia el lado opuesto; en el lado afectado, el paciente es incapaz de cerrar los párpados o fruncir la frente; la comida se acumula entre los dientes y las mejillas debido a la parálisis del músculo buccinador).



Al intentar que el paciente sonría o enseñe los dientes, la boca se desvía hacia el lado no afectado. El paciente no puede guiñar, cerrar el párpado o fruncir la frente en el lado afectado

F. Netter M.D.



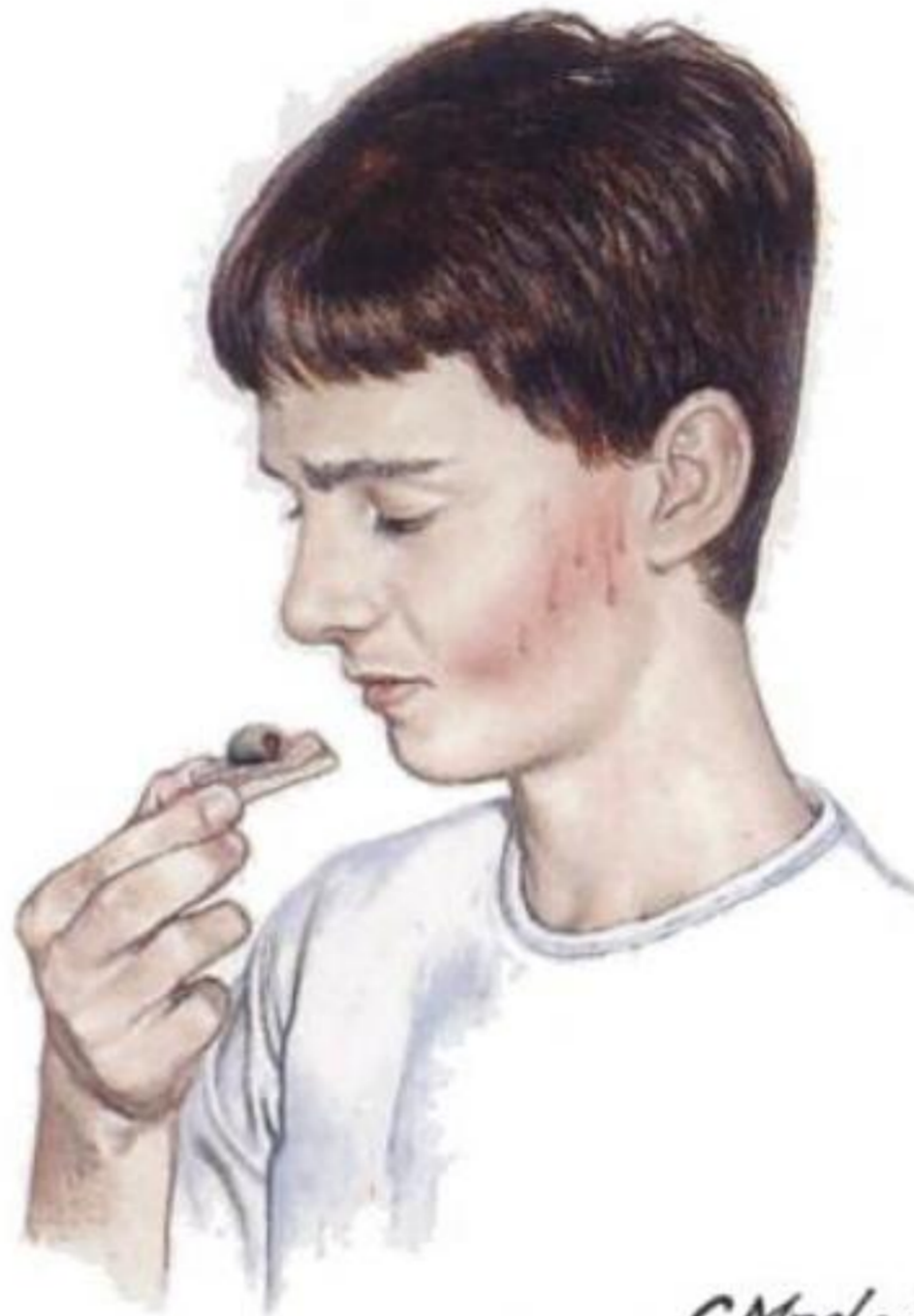Hiperacusia: el paciente mantiene el teléfono alejado de la oreja debido a la sensibilidad acústica dolorosa

SÍNDROME DE FREY

Causado por una forma anómala de regeneración de las fibras autónomas auriculotemporales, que inervan las glándulas sudoríparas próximas a la glándula parótida tras una parotidectomía. Los síntomas incluyen sudoración y eritema en la distribución del nervio auriculotemporal durante la comida.

El diagnóstico se realiza mediante la prueba de Minor del yodo almidón, que crea una mancha oscura sobre el área de sudoración gustativa.

Los tratamientos incluyen neurectomía timpánica (seccionando el componente parasimpático) y el anticolinérgico tópico glicopirrolato (Robinul®).



Síndrome de Frey

C. Machado
—H.D.

Correlaciones clínicas

TUMORES DE LA GLÁNDULA PARÓTIDA

El 80% de los tumores parotídeos son benignos.

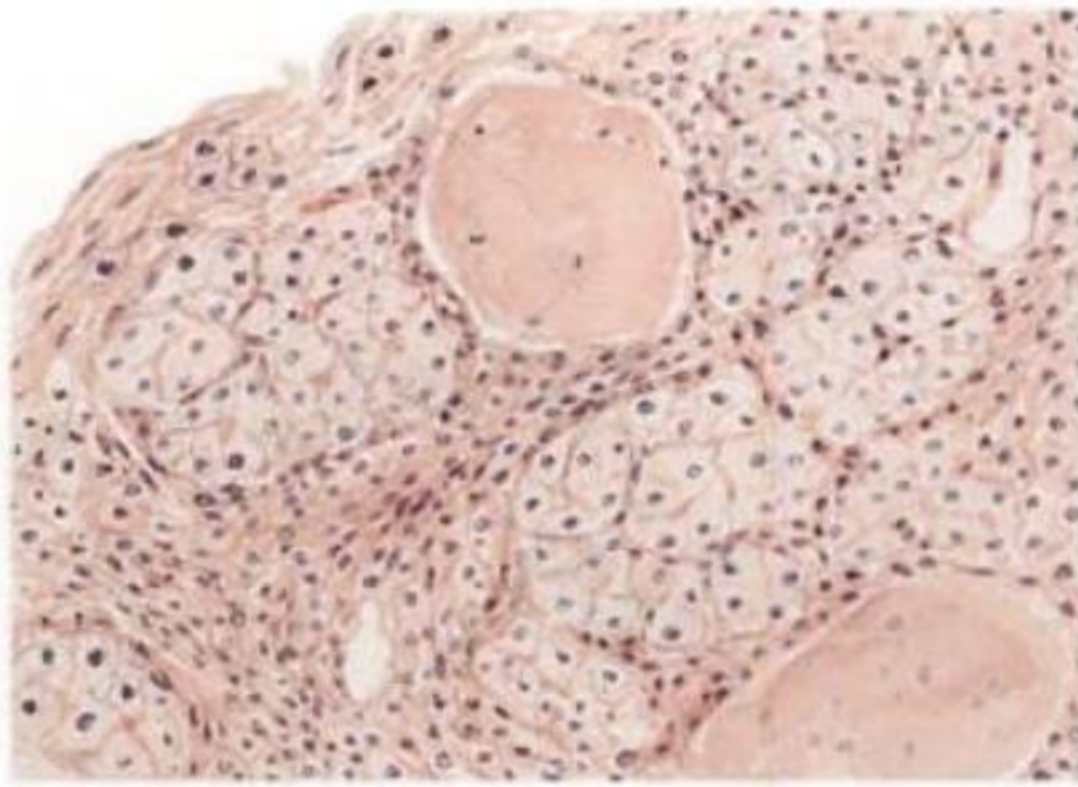
El tumor benigno más frecuente es un adenoma pleomórfico que, si se mantiene durante muchos años, puede convertirse en un carcinoma muy maligno.

Cuando los adenomas pleomórficos se extienden a través de la cápsula, deben extirparse para reducir la recidiva.

Debido a la proximidad, estos tumores pueden extenderse hacia el interior del espacio faríngeo lateral.

La extirpación del tumor con su cápsula y tejidos circundantes es primordial para conseguir un bajo número de recidivas.

- Histológicamente, los adenomas pleomórficos tienen extensiones, a través de la cápsula del tumor, hacia el interior del tejido adyacente, por lo que la simple enucleación permitirá la recidiva de las células tumorales que no se han extirpado.



Tumor mixto

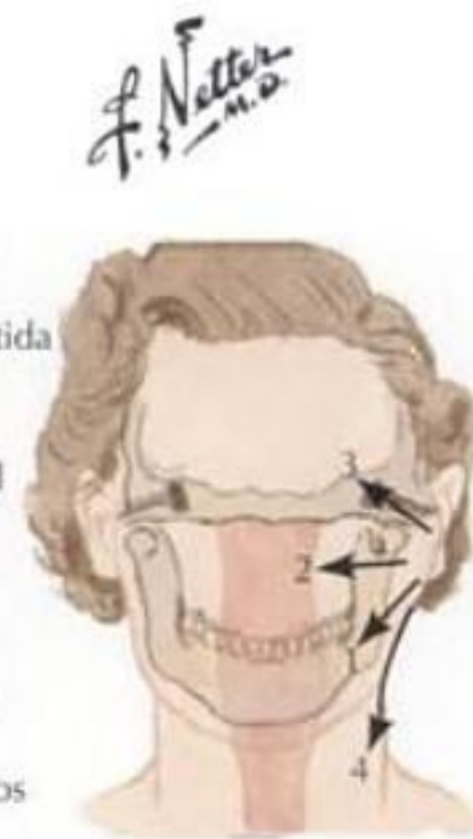Linfosarcoma



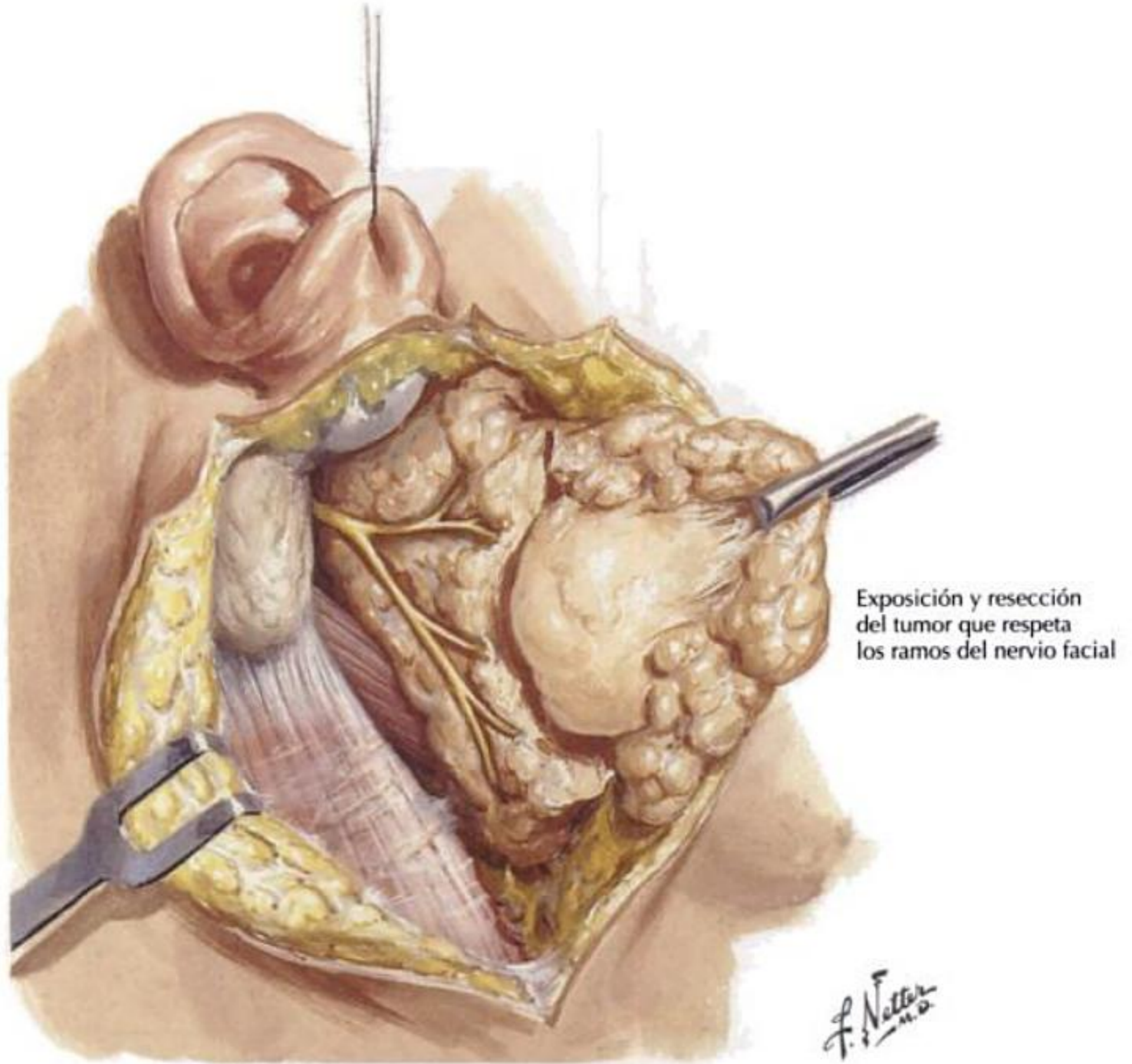
Adenocarcinoma de la glándula parótida

Diseminación local del carcinoma de parótida

1. Mandíbula
2. Faringe
3. Base del cráneo y oído medio
4. Nódulos linfáticos cervicales



TUMORES DE LA GLÁNDULA PARÓTIDA CONTINUACIÓN



Correlaciones clínicas

PAROTIDITIS/PAPERAS

Una inflamación de las glándulas parótidas que está provocada normalmente por una infección bacteriana o vírica.

También puede estar causada por otras enfermedades, como el síndrome de Sjögren, tuberculosis e infección por el virus de la inmunodeficiencia humana (VIH).

El dolor causado en el movimiento mandibular está provocado por la compresión del lóbulo profundo de la glándula por la rama de la mandíbula.

PAROTIDITIS BACTERIANA

Menos frecuente desde la introducción de los antibióticos, hidratación adecuada y una mejor higiene bucal.

La tasa de mortalidad a principios del siglo XIX era de un 70 a un 80%.

Actualmente, la mayoría de los casos se observan en pacientes, especialmente ancianos, con medicación anticolinérgica, ya que ésta inhibe el flujo de saliva, lo que facilita el transporte retrógrado de las bacterias a lo largo del conducto parotídeo hacia el interior de la glándula, donde pueden asentarse causando una infección.

PAROTIDITIS VÍRICA

Se la conoce como paperas.

El virus causante es un paramixovirus que infecta diferentes partes del cuerpo, especialmente las glándulas parótidas.

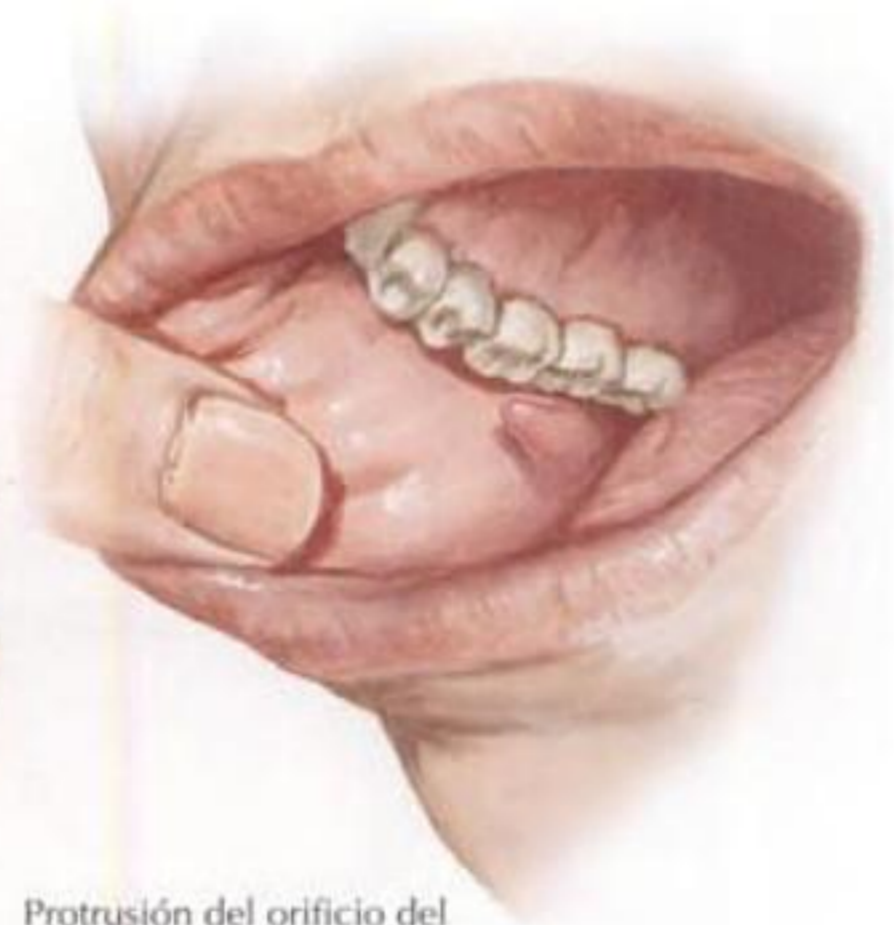
Normalmente se propaga a través de la saliva, tos y estornudos.

Las glándulas parótidas normalmente se encuentran tumefactas y muy doloridas.

Con la introducción de la vacunación antiparotídica en 1970, en la actualidad es rara en la mayoría de países desarrollados.



Parotiditis (obstrucción o infección ascendente)



Protrusión del orificio del conducto parotídeo (de Stenon)

F. J. Natter
M.D.

XEROSTOMÍA

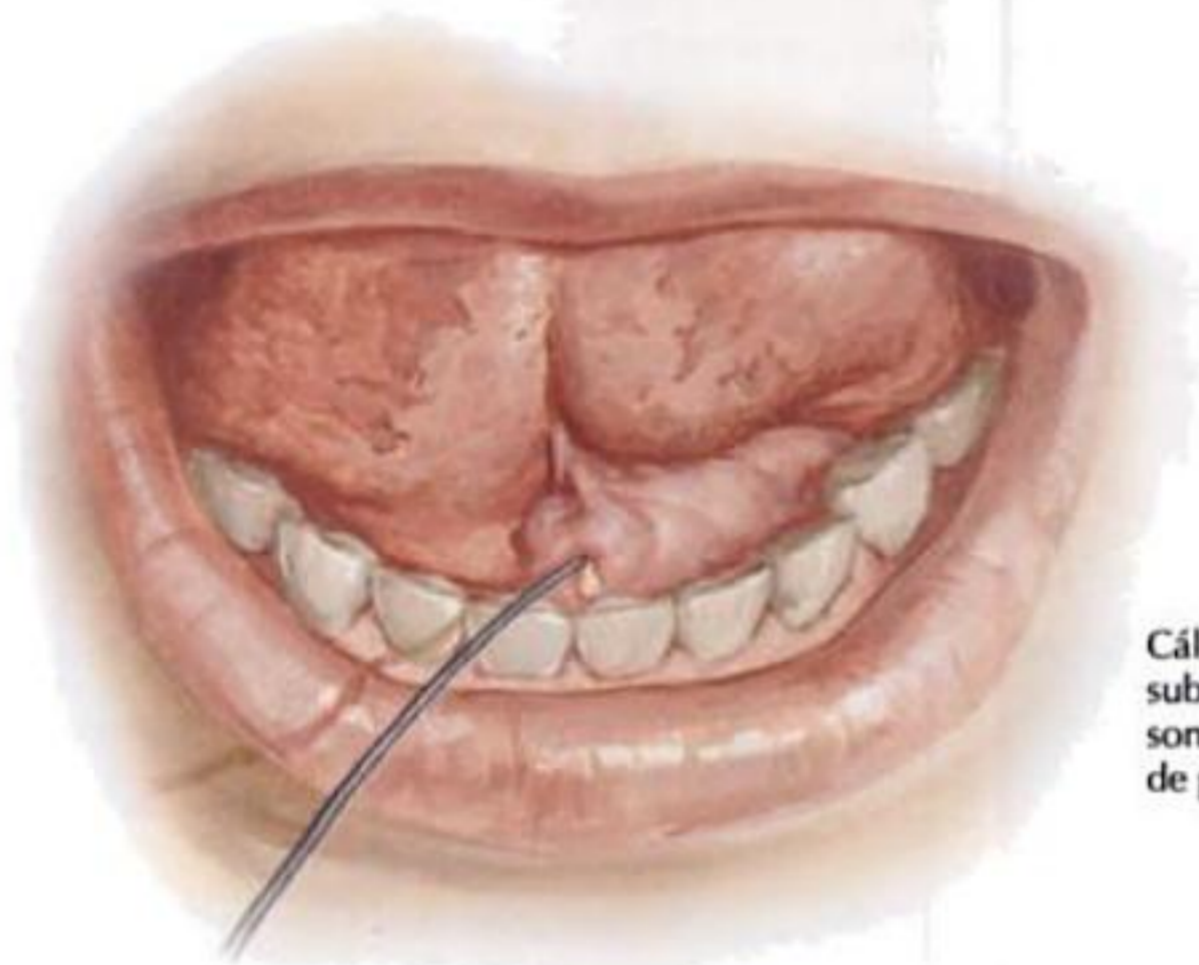
Xerostomía: «boca seca».

La xerostomía es un síntoma que aumenta la susceptibilidad de la persona afectada a la caries dental.

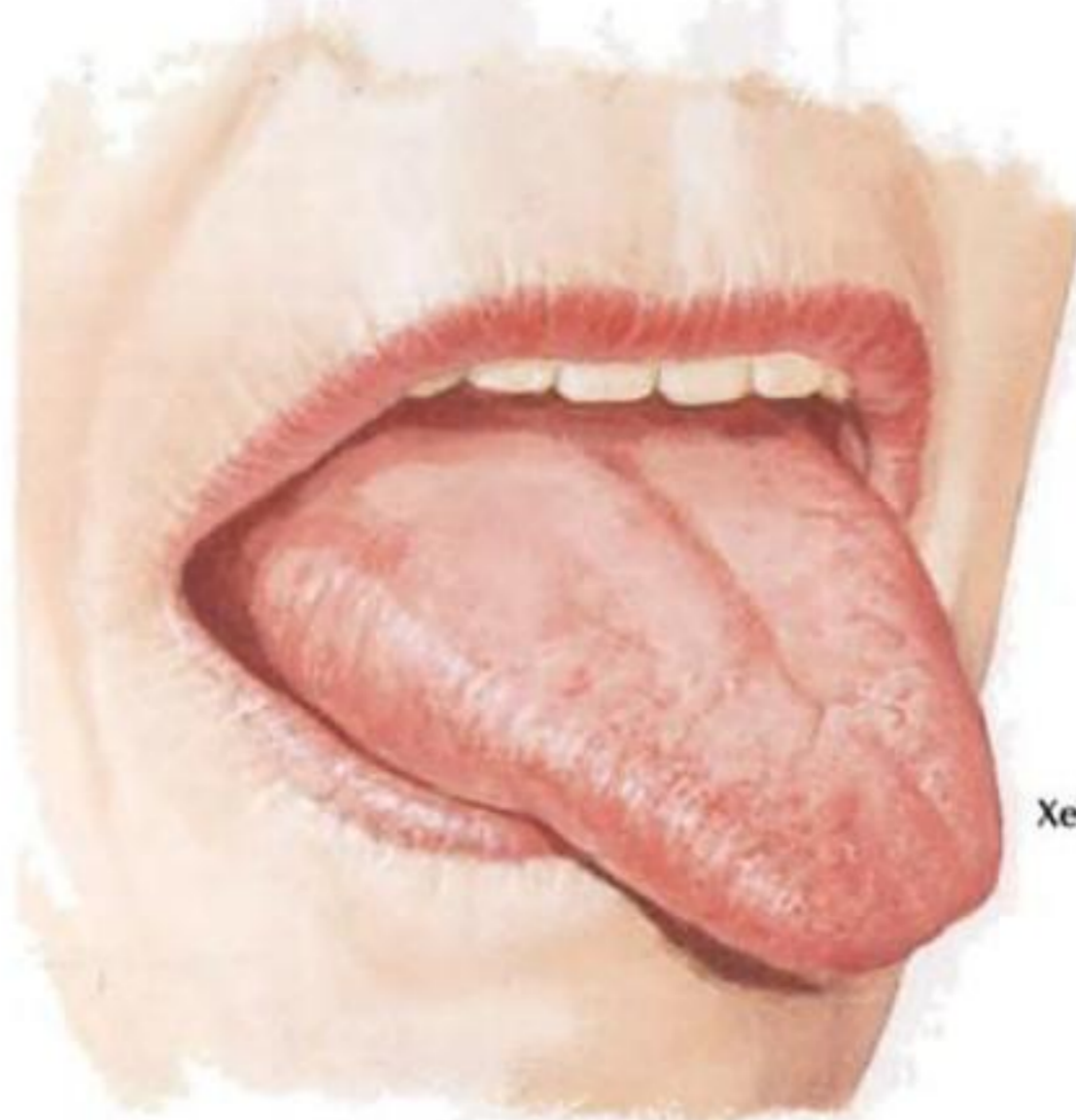
Normalmente, puede estar provocada por una medicación que reduce el flujo salivar: muchos antihistamínicos, antidepresivos, antineoplásicos (incluyendo la radioterapia), antihipertensores y analgésicos.

Aparece en procesos o enfermedades como depresión, estrés, trastornos endocrinos, síndrome de Sjögren y nutrición inadecuada.

Puede provocar la formación de sialolitos, cálculos que se forman en el conducto o en la glándula, aunque éstos normalmente están más relacionados con infecciones de la glándula submandibular que de la glándula parótida y su conducto.



Cálculo en el conducto submandibular (de Wharton), sonda insertada en éste y gota de pus que exuda



Xerostomía y glossitis

F. Netter M.D.

Correlaciones clínicas

FÍSTULAS Y SIALOCELES

Fístula parotídea: una comunicación entre la piel y la glándula parótida o su conducto que puede provocar la formación de un *sialocele*, un quiste relleno de una acumulación de saliva mucoide en los tejidos que rodean la glándula.

CAUSAS

Tanto las fístulas parotídeas como los sialoceles, a menudo son consecuencia de un traumatismo.

También pueden estar causados por:

- Sección o lesión del conducto o de una de sus ramas en el transcurso de la cirugía del cáncer de mejilla o de cara.
- Extirpación de tumores parotídeos, especialmente los del lóbulo accesorio.
- Tumores malignos primarios o secundarios que ulceran la piel.
- Incisión y drenaje por parotiditis bacteriana aguda.
- Ulceración e infección asociadas con grandes cálculos salivares.
- La fístula puede desarrollarse tras fenestración quirúrgica de la mastoides.
- Congénita.
- Infección (actinomicosis, tuberculosis, sífilis, noma).

TRATAMIENTO

Las fístulas que se abren directamente en la cavidad bucal no requieren tratamiento.

Las fístulas en la piel pueden requerir intervención quirúrgica o no.

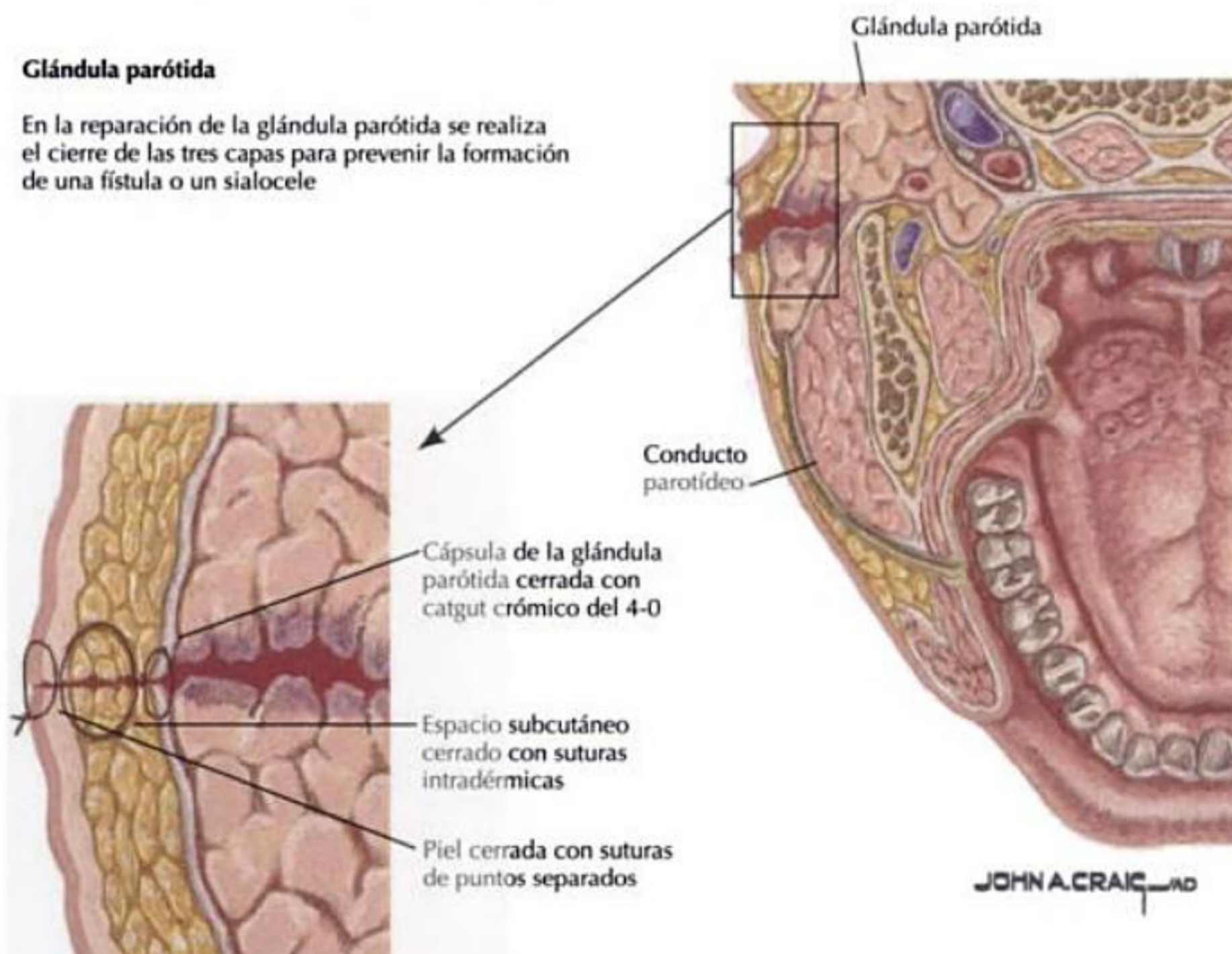
Los anticolinérgicos son fármacos útiles para disminuir la salivación durante el tratamiento.

A menudo los sialoceles se resuelven con aspiración o compresión y normalmente no requieren la colocación de un drenaje.

La lesión de la glándula parótida o de su conducto debe repararse para prevenir la formación de fístulas y sialoceles.

TRES INTERVENCIONES FRECUENTES

- Reparación del conducto utilizando una endoprótesis (*stent*).
- Ligadura del conducto.
- Creación de una fístula desde el conducto hacia el interior de la cavidad bucal.



Fosas temporal e infratemporal

Visión general y anatomía topográfica	220
Límites de la fosa temporal	221
Contenido de la fosa temporal	222
Límites de la fosa infratemporal	228
Contenido de la fosa infratemporal	230

INFORMACIÓN GENERAL

FOSA TEMPORAL

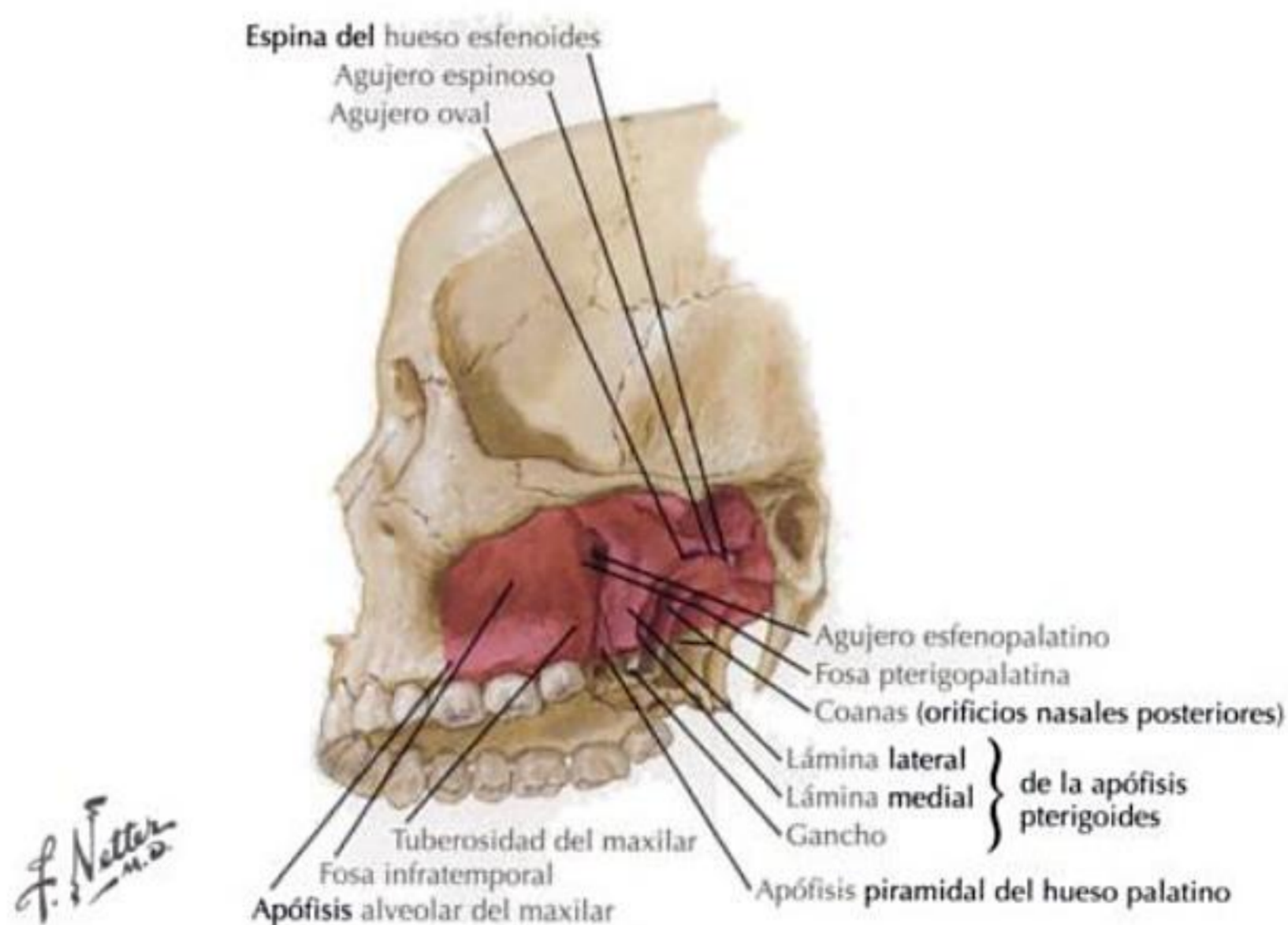
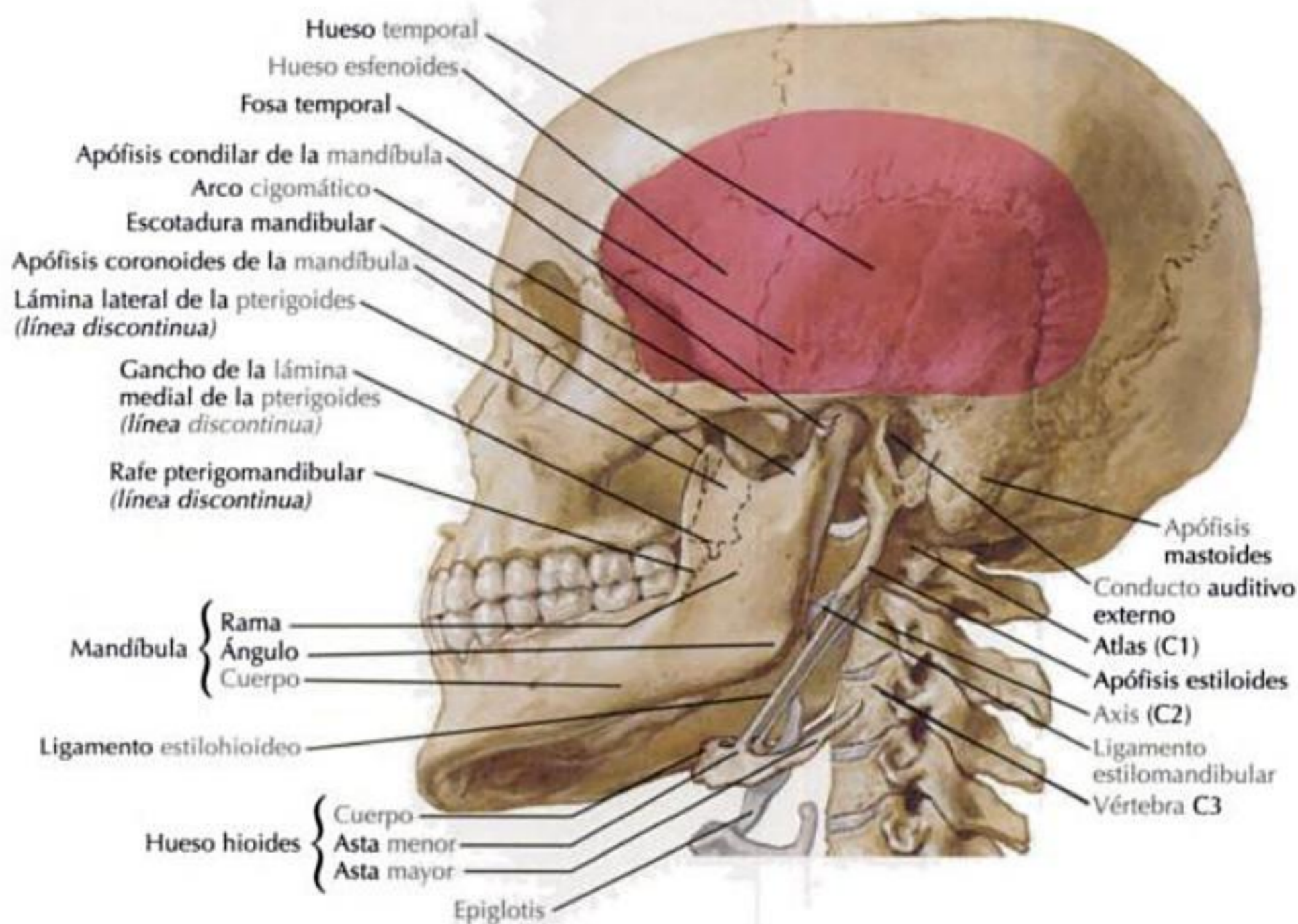
Se relaciona con la región temporal de la cabeza.

Se comunica con la fosa infratemporal por debajo del arco cigomático.

FOSA INFRATEMPORAL

Una fosa de forma irregular, inferior y medial al arco cigomático.

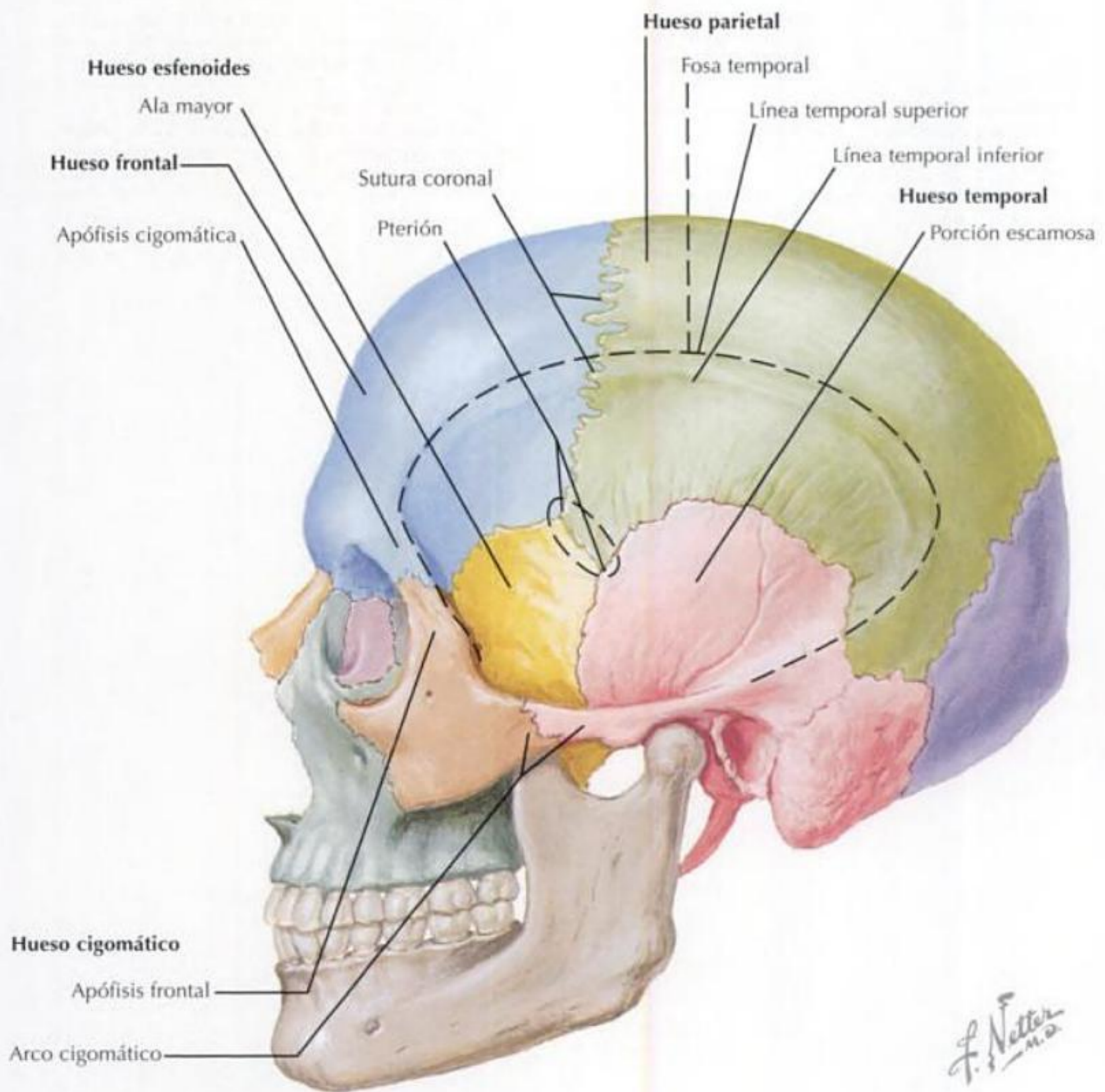
Se comunica con la fosa pterigopalatina a través de la fisura pterigomaxilar.



Límites de la fosa temporal

VISIÓN GENERAL

Límite	Estructuras
Superior	Línea temporal superior del cráneo
Inferior	Arco cigomático
Anterior	Apófisis frontal del hueso cigomático Apófisis cigomática del hueso frontal
Posterior	Línea temporal superior del cráneo
Suelo	Frontal, ala mayor del esfenoides Parietal y porción escamosa del hueso temporal (incluyendo pterión)

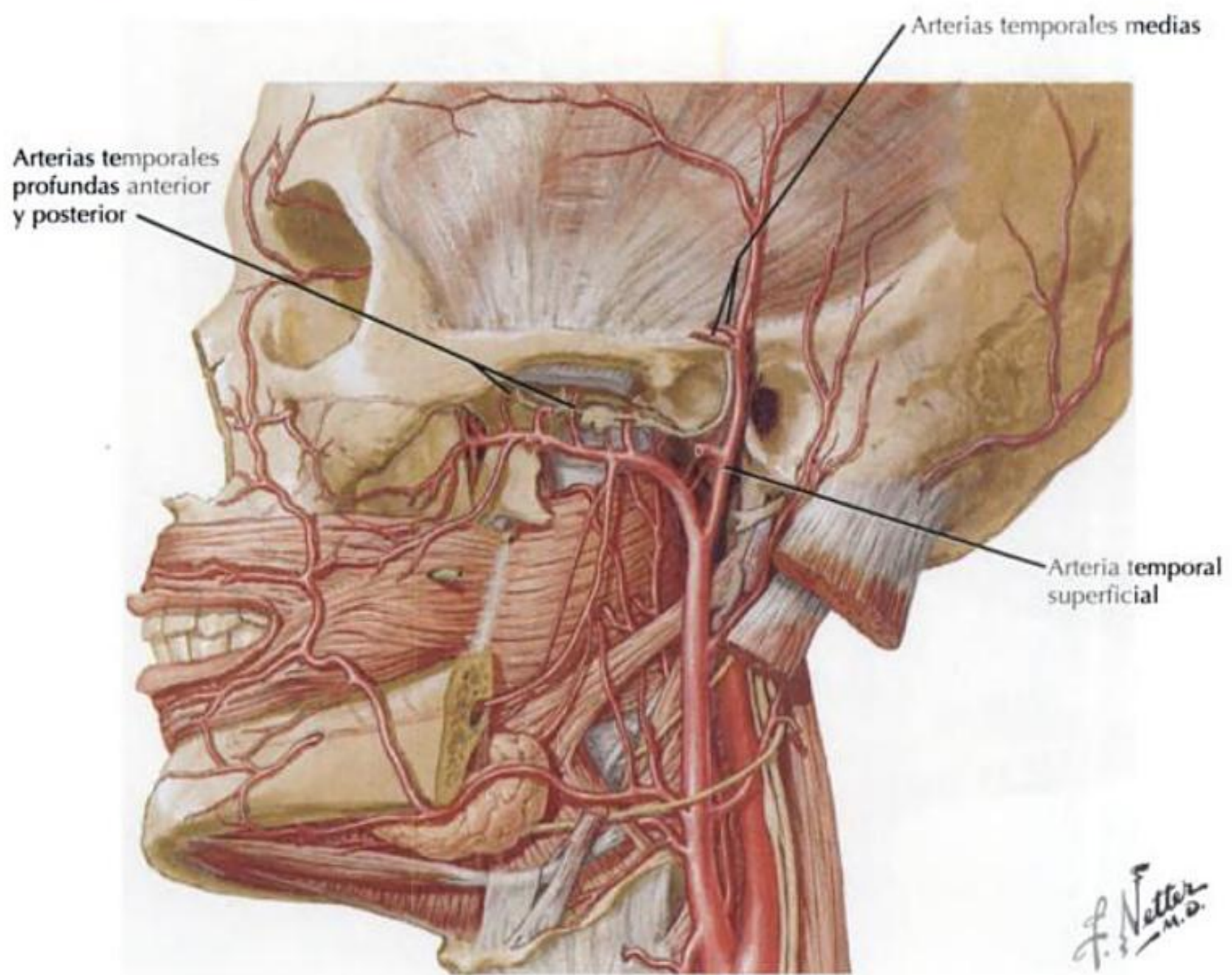
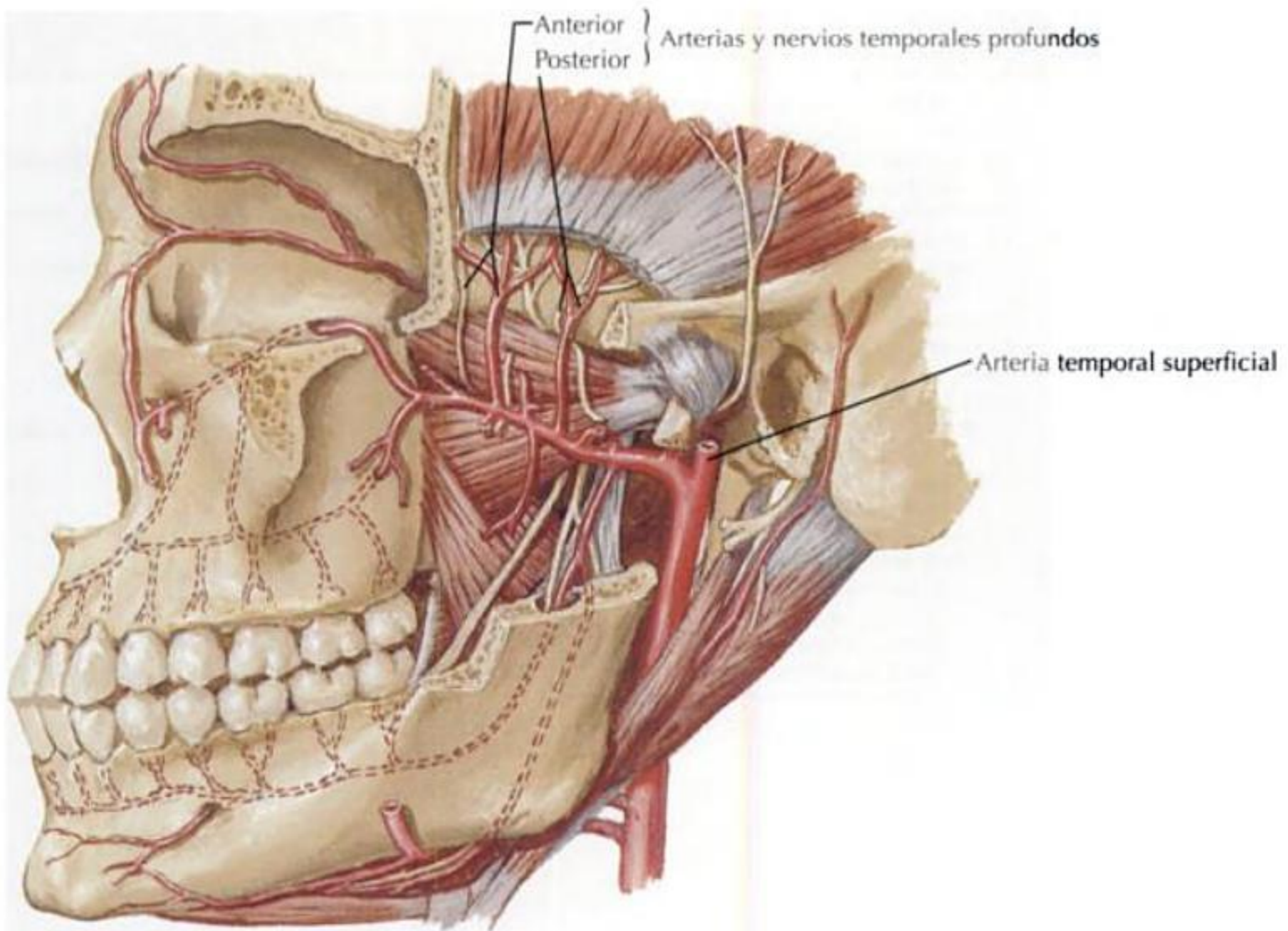


VASCULARIZACIÓN

IRRIGACIÓN ARTERIAL		
Arteria	Origen	Recorrido
Temporal superficial	Una rama terminal de la a. carótida externa que se origina dentro de la glándula parótida	Dentro de la glándula parótida, da origen a una a. transversa de la cara Emerge de la parte superior de la glándula parótida inmediatamente posterior a la articulación temporomandibular y anterior al conducto auditivo externo Pasa superficial a la raíz del arco cigomático justo anterior al n. auriculotemporal y a la oreja Inmediatamente superior a la raíz del arco cigomático, da origen a la a. temporal media que penetra en profundidad hacia el interior de la fascia y músculo temporales A medida que continúa discurriendo superiormente, se divide en ramas frontal (anterior) y parietal (posterior)
Temporal media	A. temporal superficial, después que pasa superior a la raíz del arco cigomático	Pasa profunda hacia el interior de la fascia y m. temporales, donde se anastomosa con los vasos temporales profundos anterior y posterior
Temporales profundas anterior y posterior	Ramas de la 2.ª parte de la a. maxilar	Pasan entre el cráneo y el m. temporal Irrigan al m. temporal a lo largo de su recorrido Mientras ascienden, se anastomosan con la a. temporal media

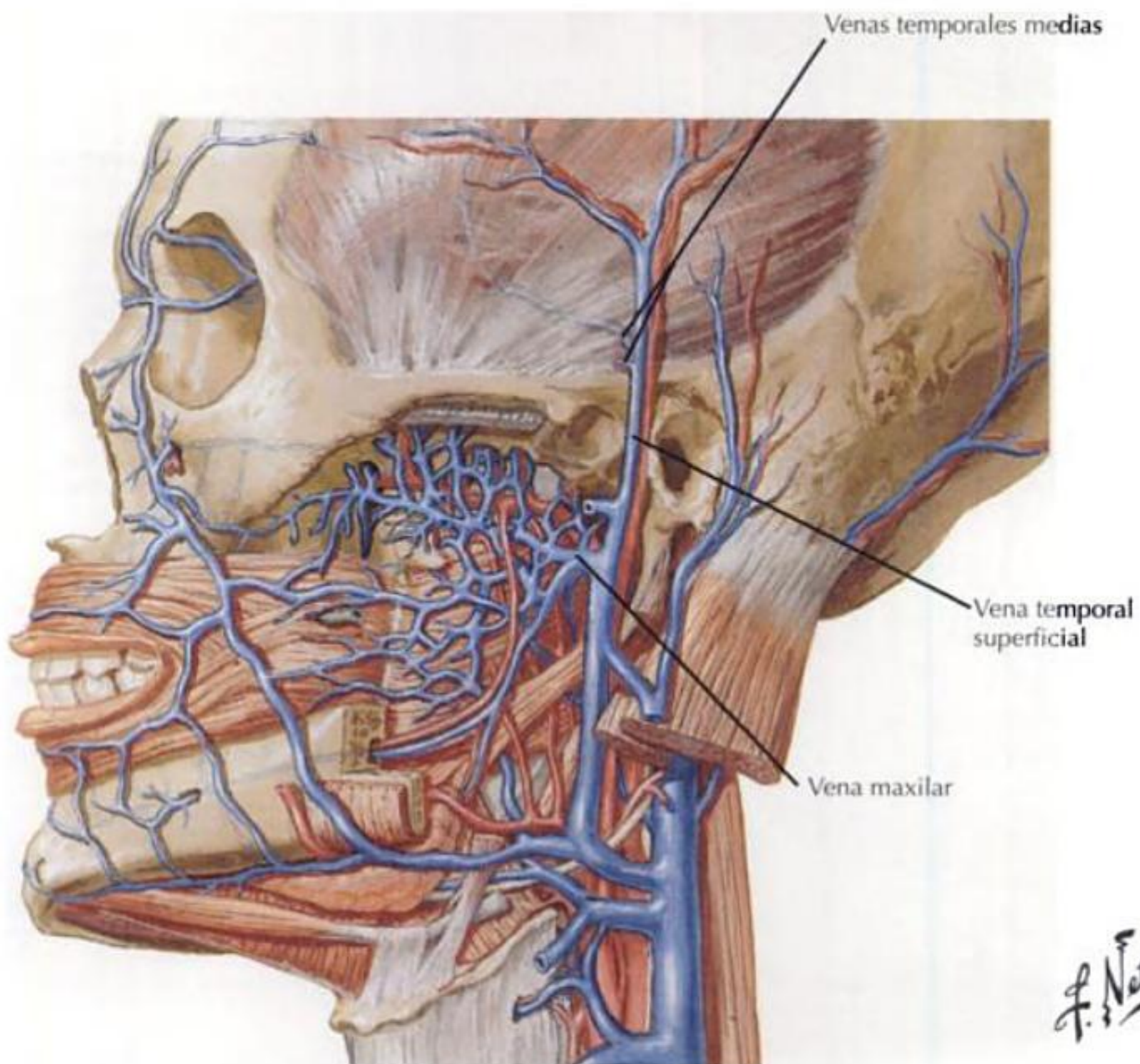
Contenido de la fosa temporal

VASCULARIZACIÓN CONTINUACIÓN



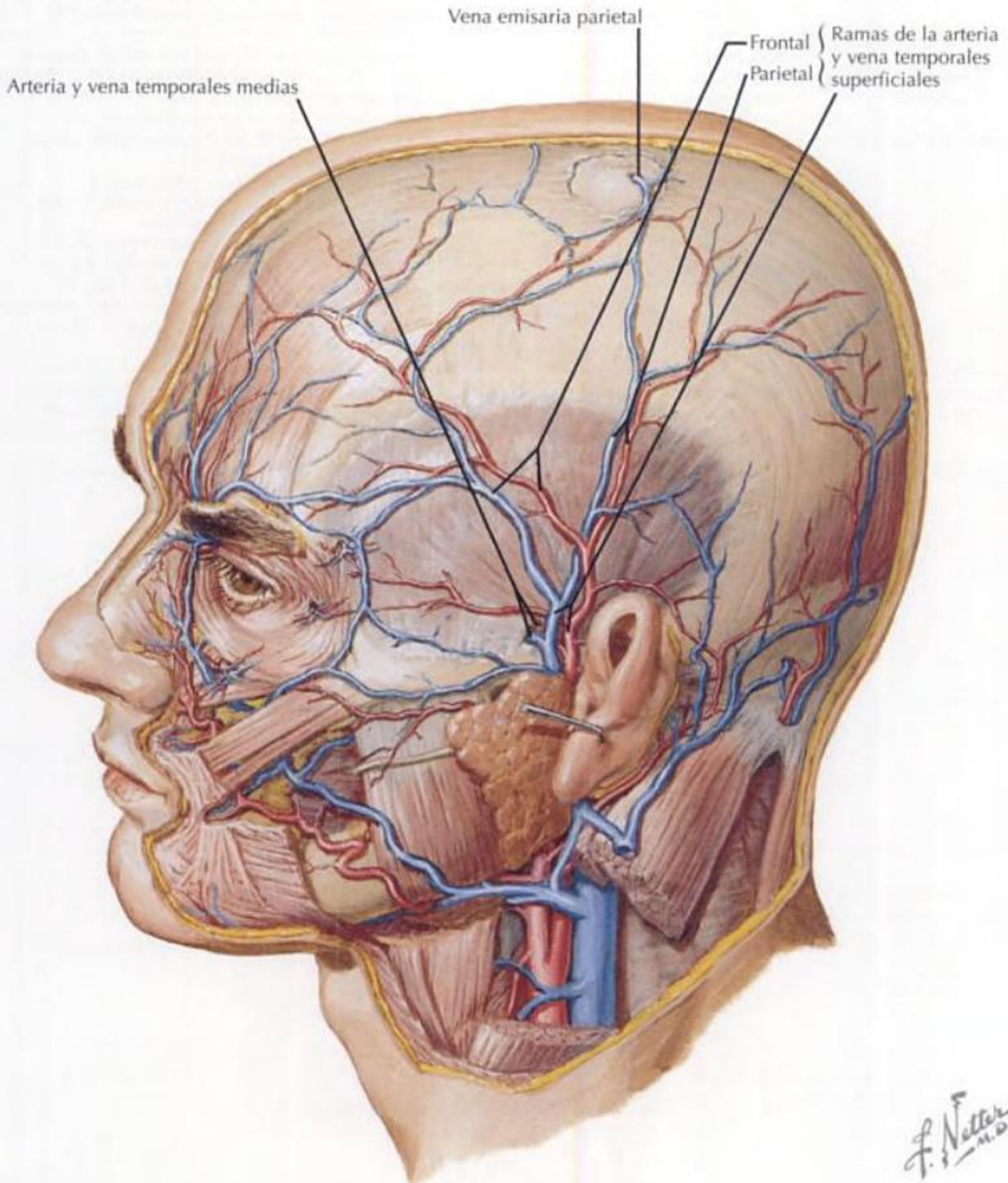
VASCULARIZACIÓN CONTINUACIÓN

DRENAJE VENOSO	
Vena	Recorrido
Temporal superficial	Se inicia en el vértice y cara lateral del cráneo Forma un plexo venoso a lo largo del cuero cabelludo para comunicarse con las v. supraorbitaria, auricular posterior y occipital y las correspondientes venas del lado opuesto Forma una rama anterior y una rama posterior de la v. temporal superficial, que pasan inferiormente, inmediatamente anteriores a las arterias Una v. temporal media se une a la v. temporal superficial antes de que el vaso pase inferior a la raíz del arco cigomático Entra en la glándula parótida, donde recibe a la v. transversa de la cara Se une a la v. maxilar para formar la v. retromandibular
Temporal media	Se origina profundamente en el interior del m. y fascia temporales Dentro del m. y fascia temporales, se anastomosa con los vasos temporales profundos anterior y posterior Se une a la v. temporal superficial inmediatamente antes de que pase inferior a la raíz del arco cigomático
Temporales profundas anterior y posterior	Drena en el plexo venoso pterigoideo También comunican con la v. temporal media
Maxilar	Una rama corta formada por la confluencia del plexo venoso pterigoideo Se une a la v. temporal superficial para formar la v. retromandibular



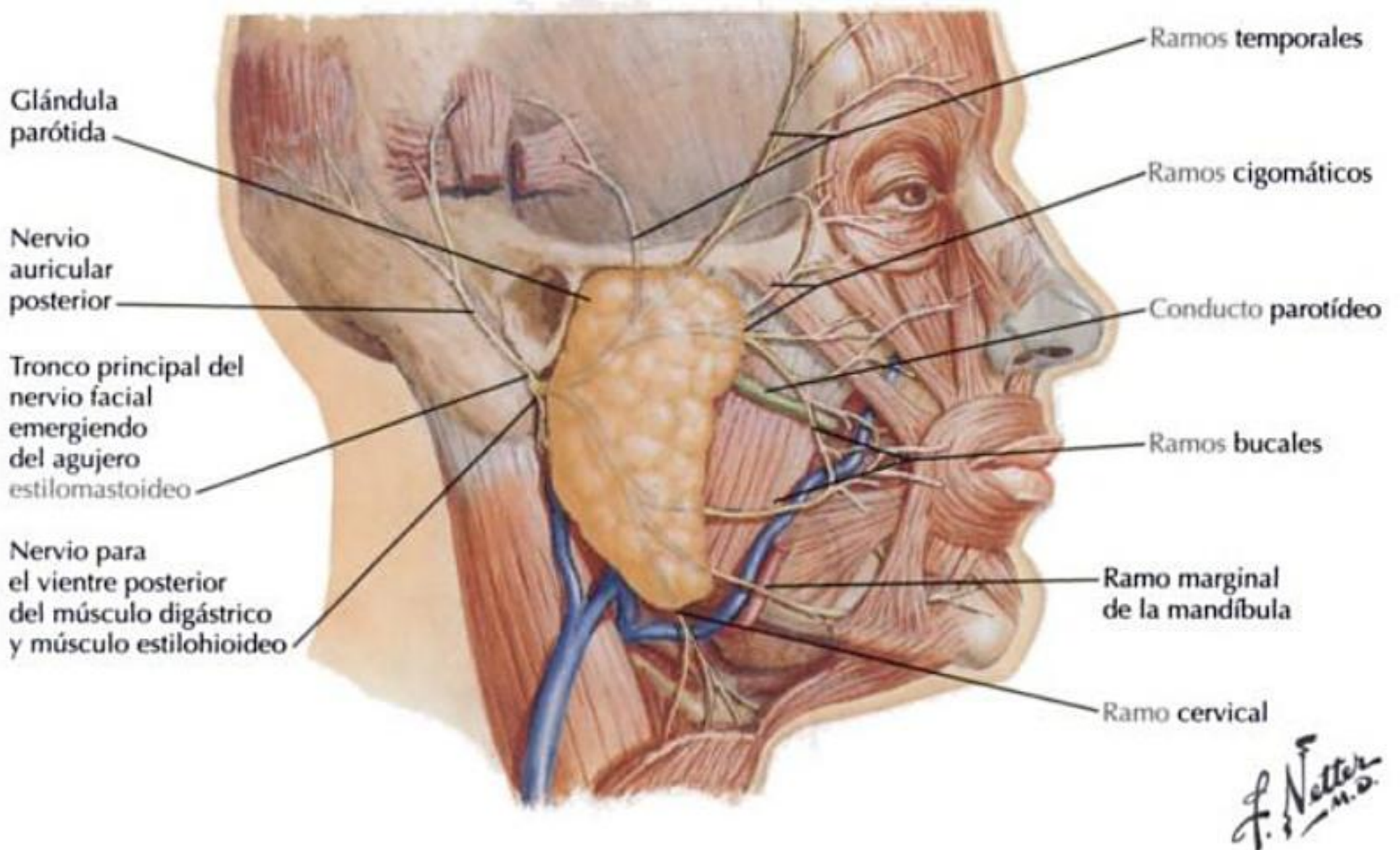
*F. Netter
M.D.*

VASCULARIZACIÓN CONTINUACIÓN



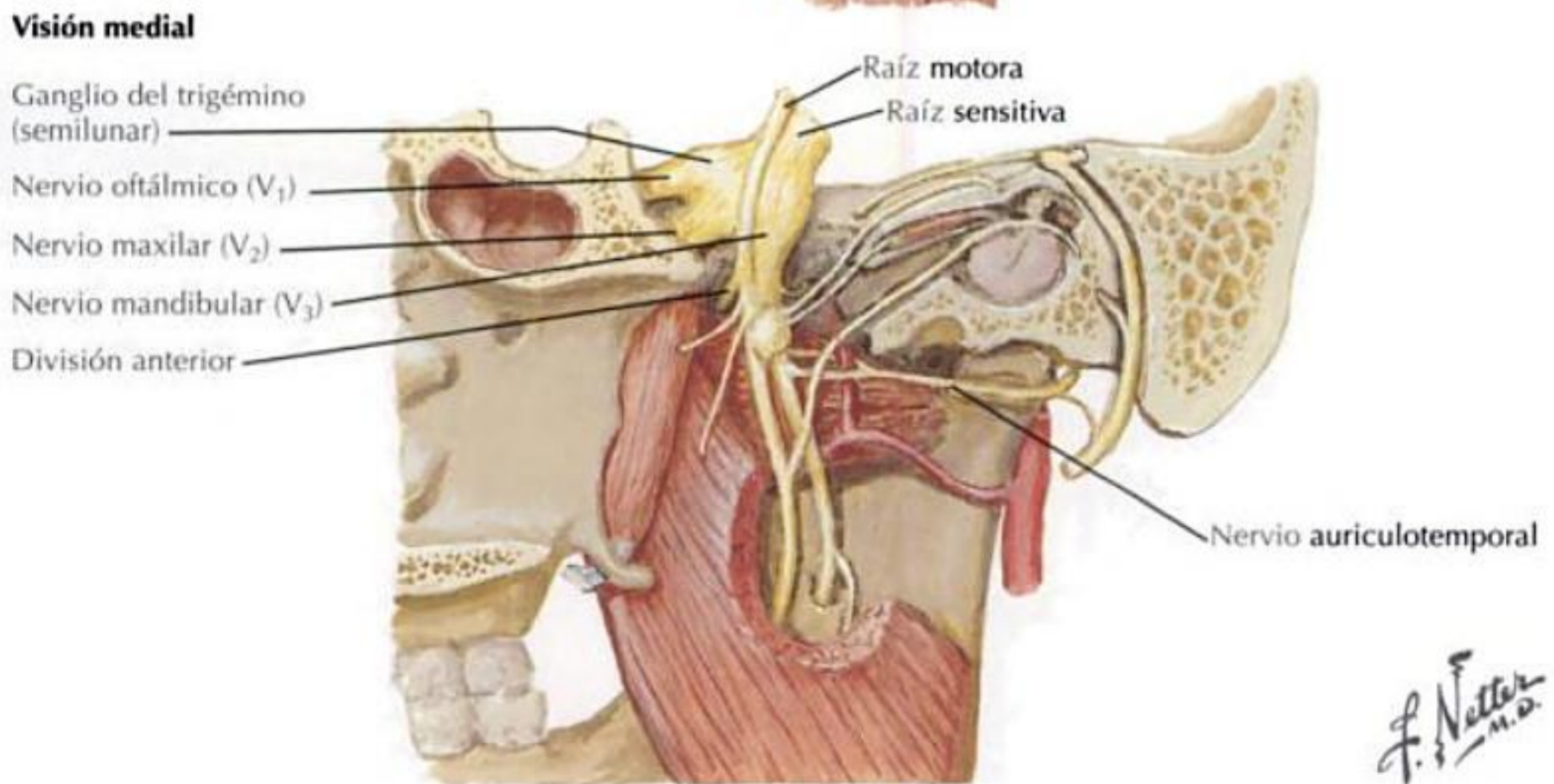
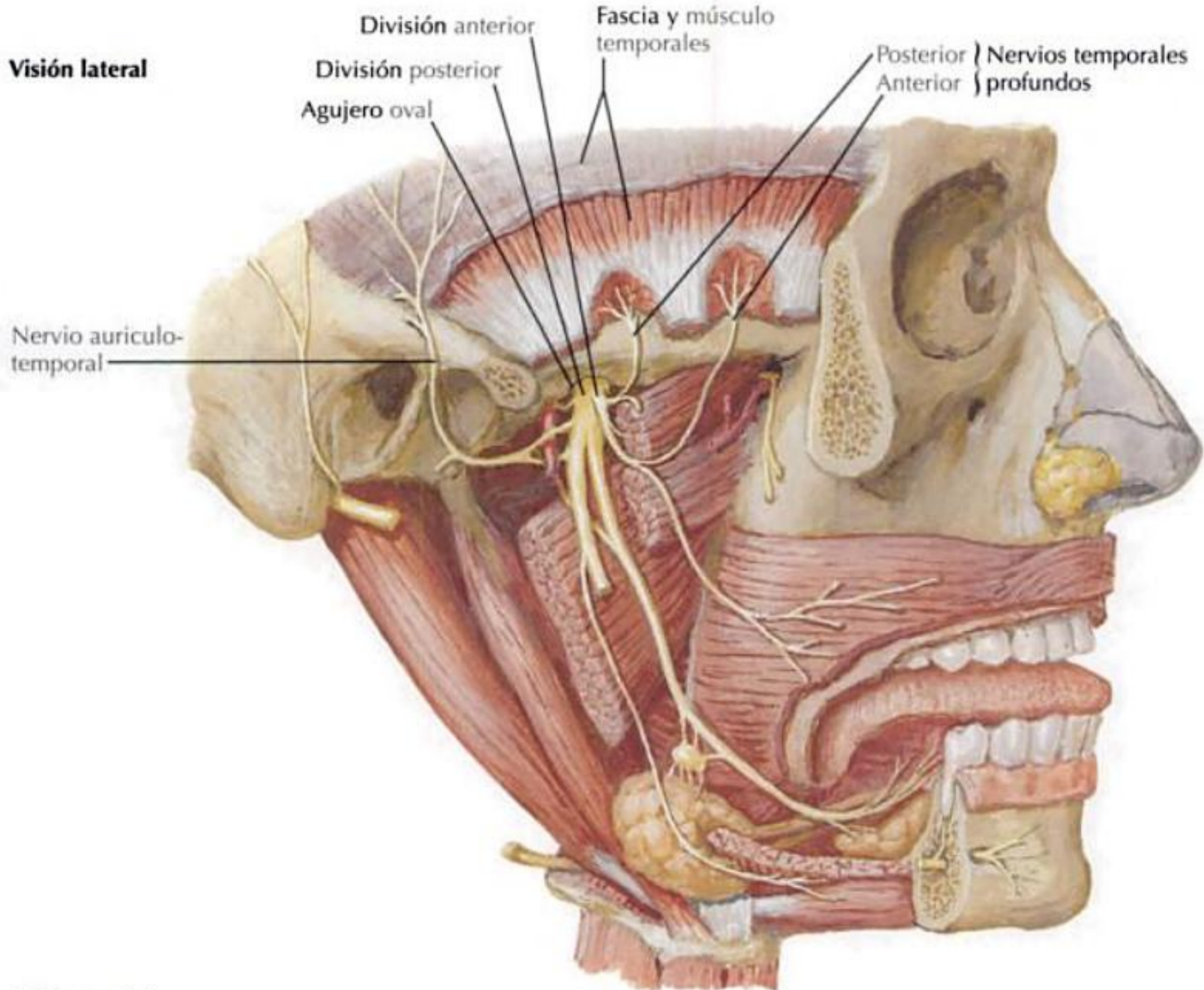
INERVACIÓN

Nervio	Origen	Recorrido
Nervio mandibular del n. trigémino	El más grande de los 3 ramos del n. trigémino Formado por una raíz sensitiva grande y una raíz motora pequeña que se unen justo después de pasar a través del agujero oval para entrar en la fosa infratemporal	Inmediatamente da origen a un ramo meníngeo, al n. pterigoideo medial, al n. del m. tensor del tímpano y al n. del m. tensor del velo del paladar, antes de dividirse en divisiones anterior y posterior La división anterior es más pequeña y principalmente motora, con 1 ramo sensitivo (n. bucal) La división posterior es más grande y principalmente sensitiva, con 1 ramo motor (n. milohioideo)
Temporales profundos anterior y posterior	Se originan de la parte anterior del nervio mandibular del n. trigémino	Pasan superiores al m. pterigoideo lateral, entre el cráneo y el m. temporal, mientras pasan profundos al músculo para inervarlo
Auriculotemporal	Se origina de la parte posterior del nervio mandibular del n. trigémino	Se origina normalmente de 2 raíces, entre las que pasa la a. meníngea media Discurre posteriormente justo inferior al m. pterigoideo lateral y se continúa hacia el lado medial del cuello de la mandíbula Gira superiormente con los vasos temporales superficiales entre la oreja y el cóndilo de la mandíbula, profundo a la glándula parótida Al salir del interior de la glándula parótida, asciende sobre el arco cigomático y se divide en ramos temporales superficiales
Ramos temporales del n. facial	Ramos motores que se originan en el interior de la glándula parótida	Cruza el arco cigomático hacia la región temporal Inerva los músculos del área, que incluye los mm. auricular anterior, orbicular del ojo y corrugador de la ceja



Contenido de la fosa temporal

INERVACIÓN CONTINUACIÓN



VISIÓN GENERAL

Límites	Estructuras
Lateral	Rama de la mandíbula y apófisis coronoides
Medial	Lámina lateral de la pterigoides del esfenoides, m. constrictor superior de la faringe y apófisis piramidal del hueso palatino
Superior	Cara infratemporal del ala mayor del esfenoides con el agujero oval y el agujero espinoso
Anterior	Porción posterior del maxilar
Posterior	Apófisis estiloides y apófisis condilar de la mandíbula
Inferior	No existe un suelo anatómico como límite de la fosa, termina cuando el m. pterigoideo medial se inserta en la mandíbula

CONTENIDO DE LA FOSA INFRATEMPORAL

MÚSCULOS

- Temporal.
- Pterigoideo medial.
- Pterigoideo lateral.

ARTERIAS

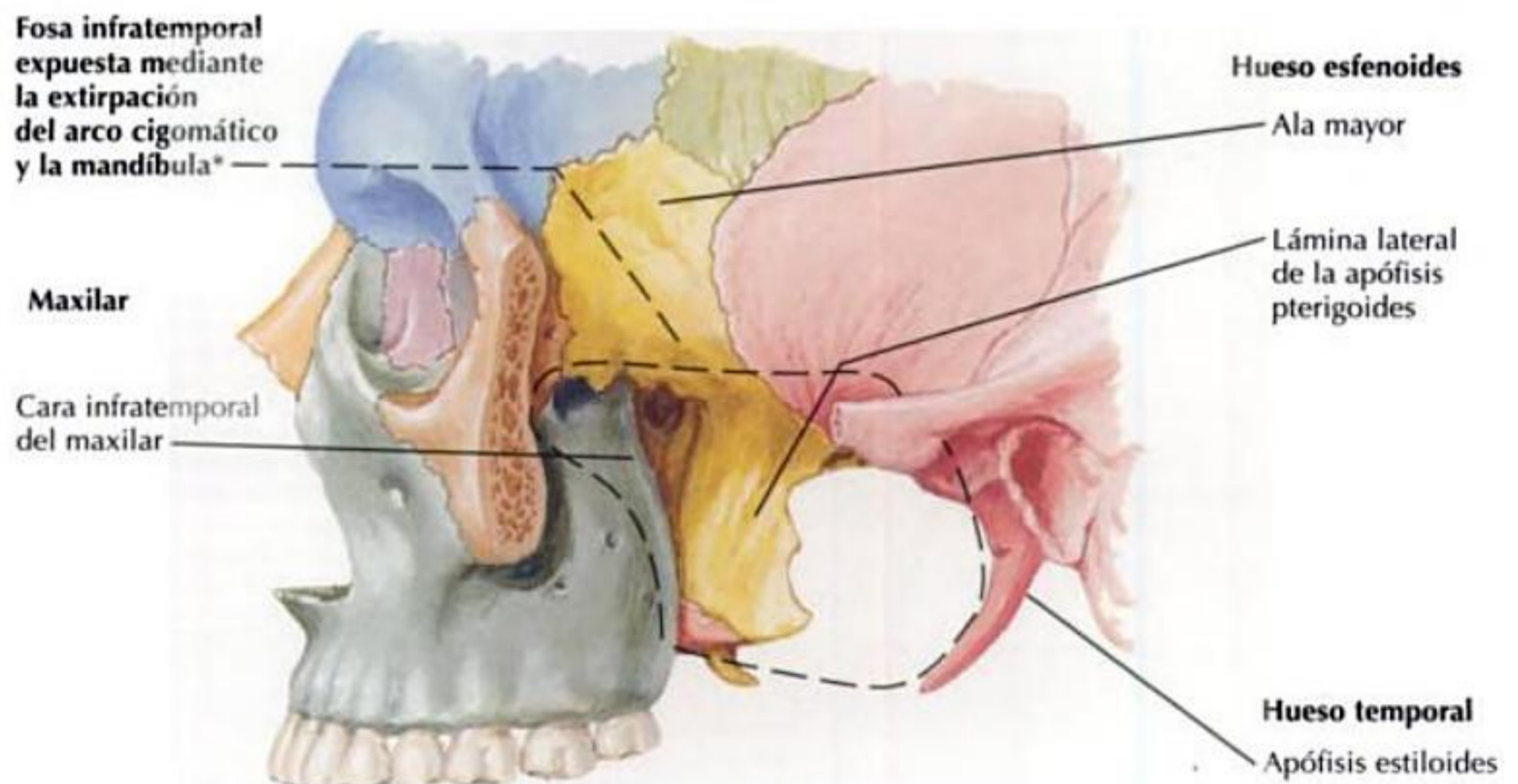
- Maxilar y sus ramas.

VENAS

- Plexo venoso pterigoideo y tributarias.

NERVIOS

- Nervio mandibular del nervio trigémino.
- Alveolar superior posterior.
- Cuerda del tímpano, ramo del nervio facial.
- Ganglio ótico.
- Petroso menor.

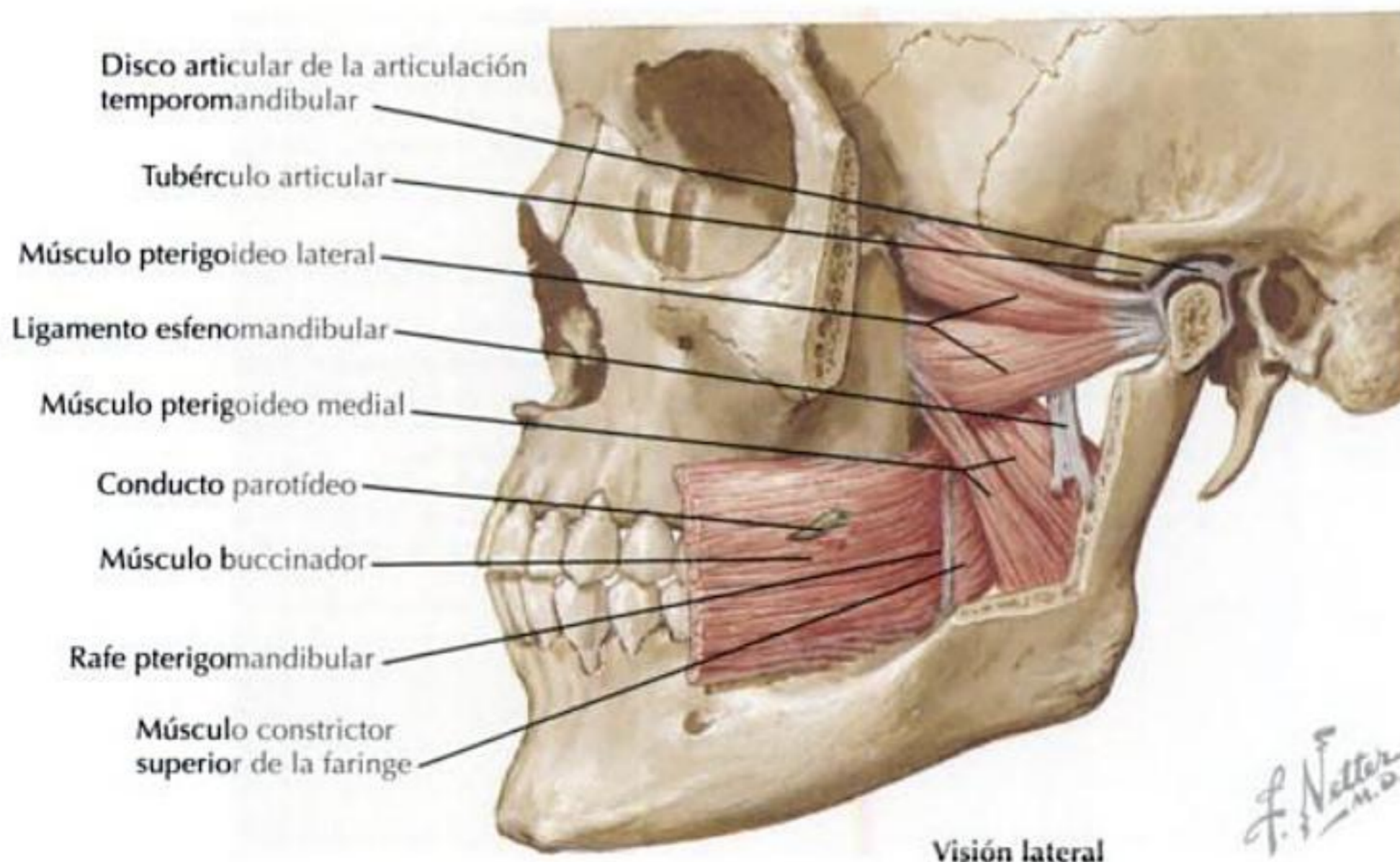
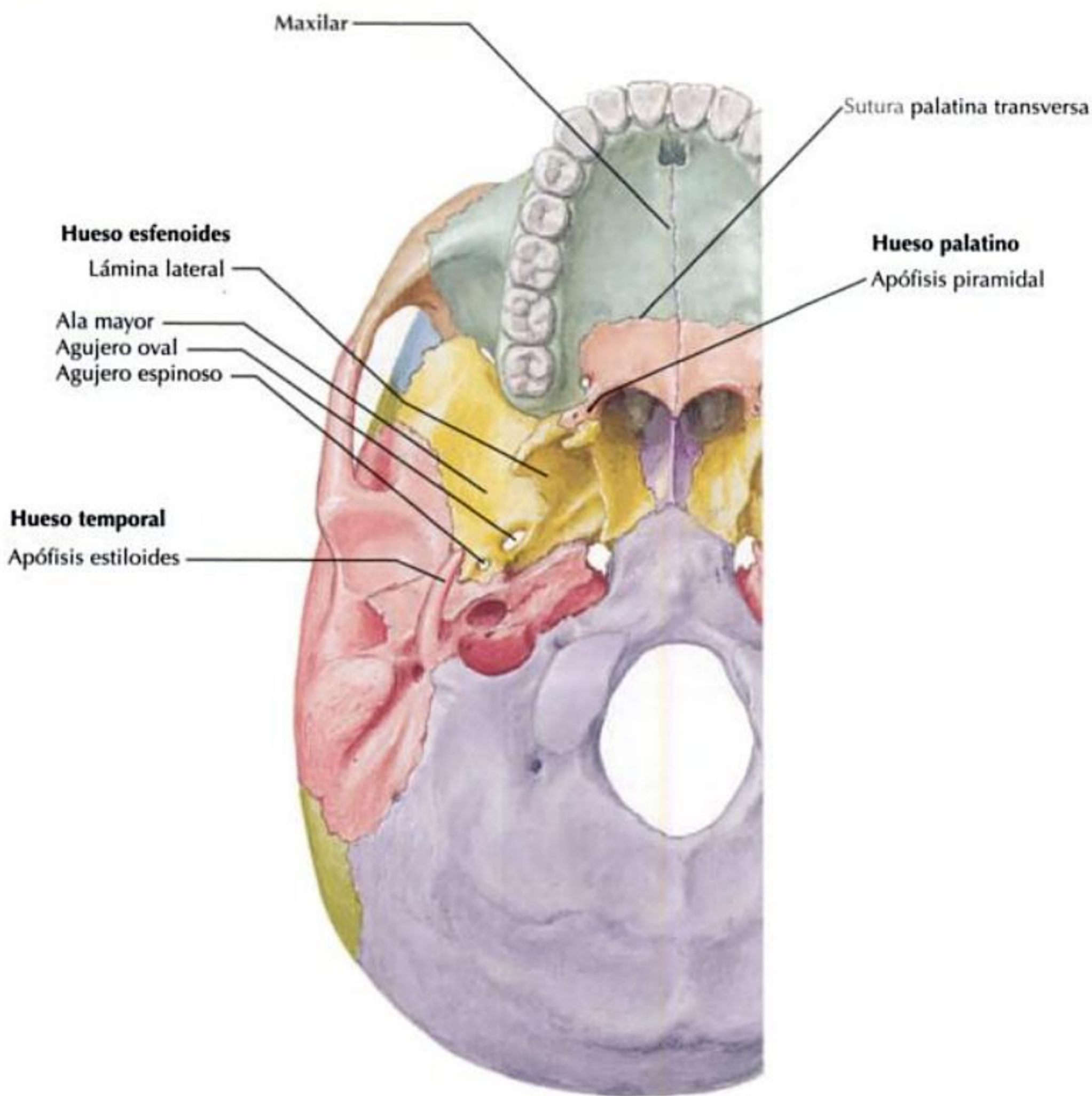


*Superficialmente, la apófisis mastoides forma el límite posterior.

F. Netter M.D.

Límites de la fosa infratemporal

VISIÓN GENERAL CONTINUACIÓN

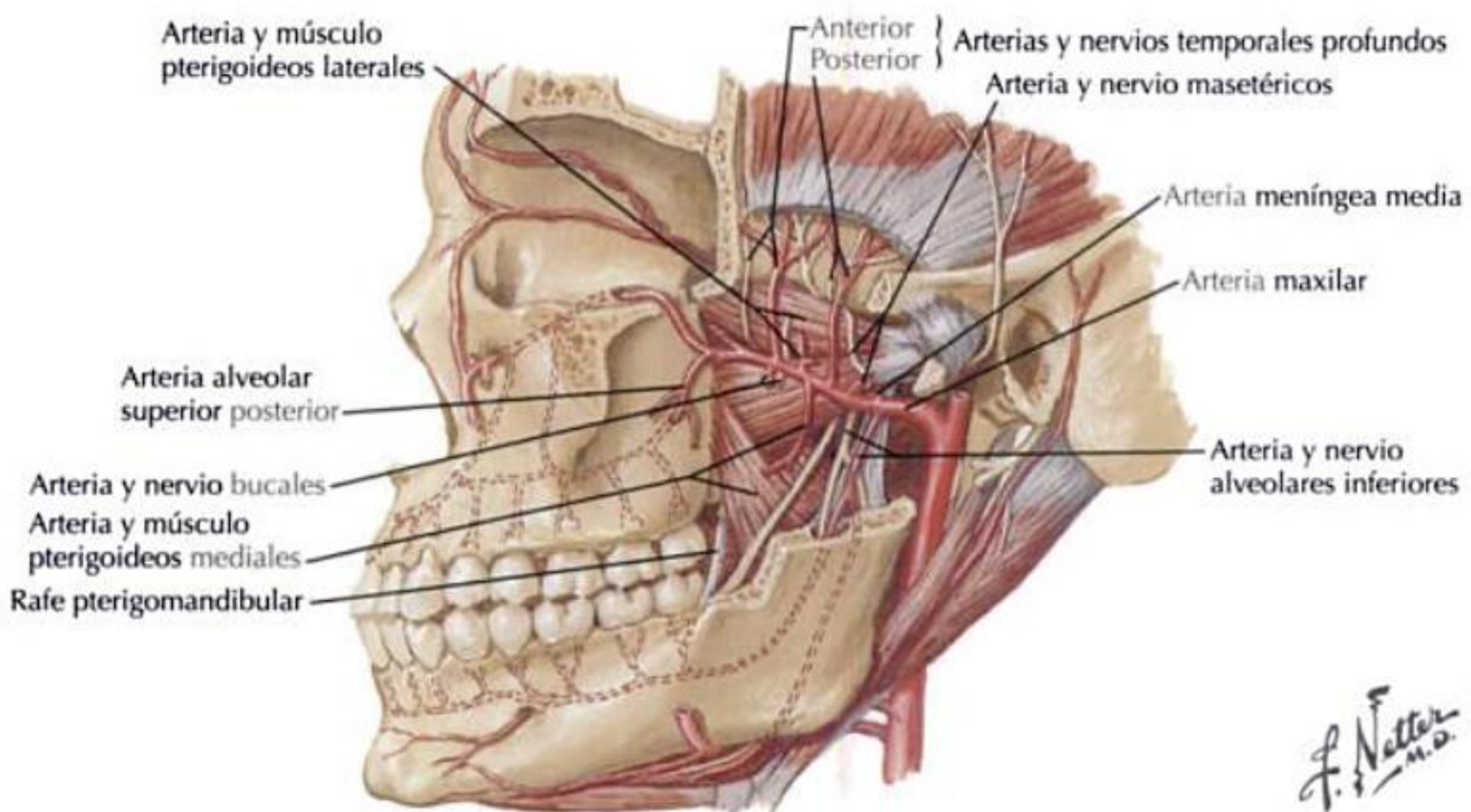
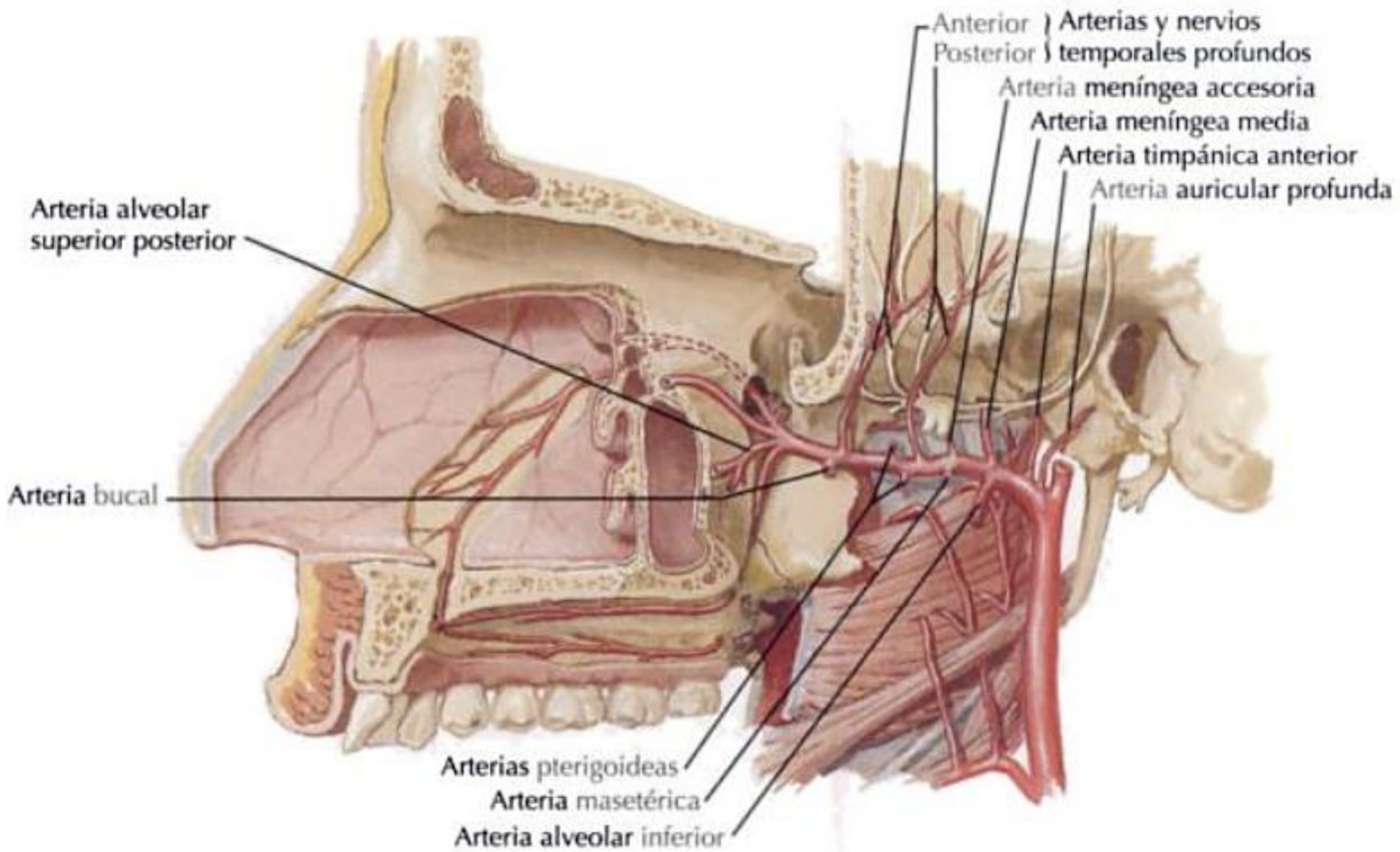


VASCULARIZACIÓN

ARTERIA MAXILAR	
<p>La más grande de las 2 ramas terminales de la a. carótida externa (a. temporal superficial) Se origina posterior al cuello de la mandíbula dentro de la glándula parótida Sale de la glándula parótida y discurre anteriormente entre la rama de la mandíbula y el lig. esfenomandibular dentro de la fosa infratemporal Realiza un recorrido que es superficial o profundo al pterigoideo lateral, hasta que alcanza la fosa pterigopalatina a través de la fisura pterigomaxilar Irriga las estructuras profundas de la cara y puede dividirse en 3 partes cuando pasa medialmente a través de la fosa infratemporal:</p> <ul style="list-style-type: none"> • 1.ª parte: parte mandibular • 2.ª parte: parte pterigoidea • 3.ª parte: parte pterigopalatina 	
ARTERIA MAXILAR: 1.º PARTE (PARTE MANDIBULAR)	
Arteria	Recorrido
1.ª parte (parte mandibular)	<p>Pasa entre la rama de la mandíbula y el lig. esfenomandibular Se sitúa paralela e inferior al n. auriculotemporal Cruza el n. alveolar inferior y pasa sobre el borde inferior del m. pterigoideo lateral Da origen a 5 ramas: timpánica anterior, auricular profunda, meníngea media, meníngea accesoria y alveolar inferior</p>
Auricular profunda	<p>Se origina en la misma área que la timpánica anterior Se sitúa en la glándula parótida, posterior a la articulación temporomandibular, donde da origen a ramas para irrigar la articulación temporomandibular</p>
Timpánica anterior	<p>Se origina en la misma área que la auricular profunda Pasa superiormente, inmediatamente posterior a la articulación temporomandibular Entra en la cavidad timpánica a través de la fisura petrotimpánica y contribuye a irrigar la membrana timpánica, junto con ramas de la a. auricular posterior, la a. del conducto pterigoideo y la rama carotidotimpánica de la a. carótida interna</p>
Meníngea media	<p>Pasa superiormente entre el lig. esfenomandibular y el m. pterigoideo lateral, entre las 2 raíces del n. auriculotemporal, hacia el agujero espinoso del hueso esfenoides En la fosa craneal media, pasa anteriormente en un surco sobre el ala mayor del esfenoides, dividiéndose en ramas anterior y posterior</p>
Meníngea accesoria	<p>Se origina de la a. maxilar o de la meníngea media Entra en el cráneo a través del agujero oval para irrigar al ganglio del trigémino y la duramadre</p>
Alveolar inferior	<p>Desciende inferiormente siguiendo al n. alveolar inferior para entrar en el agujero mandibular</p>
ARTERIA MAXILAR: 2.º PARTE (PARTE PTERIGOIDEA)	
Arteria	Recorrido
2.ª parte (parte pterigoidea)	<p>Pasa oblicua y anterosuperiormente entre la rama de la mandíbula y la inserción del m. temporal Después, pasa sobre la cara superficial del m. pterigoideo lateral para discurrir entre las 2 cabezas del músculo Tiene 5 ramas: temporales profundas anterior y posterior, masetérica, pterigoidea y bucal</p>
Temporales profundas anterior y posterior	<p>Pasan entre el cráneo y el m. temporal Irrigan al m. temporal a lo largo de su recorrido Mientras ascienden, estas arterias se anastomosan con la a. temporal media de la a. temporal superficial</p>
Masetérica	<p>Pequeña; pasa lateralmente a través de la escotadura mandibular para irrigar la cara profunda del m. masetero</p>
Pterigoidea	<p>Un número variable de arterias que irrigan a los mm. pterigoideos</p>
Bucal	<p>Una pequeña arteria que corre oblicuamente en dirección anterior entre el m. pterigoideo medial y la inserción del m. temporal hasta que alcanza la superficie externa del m. buccinador para irrigarlo</p>

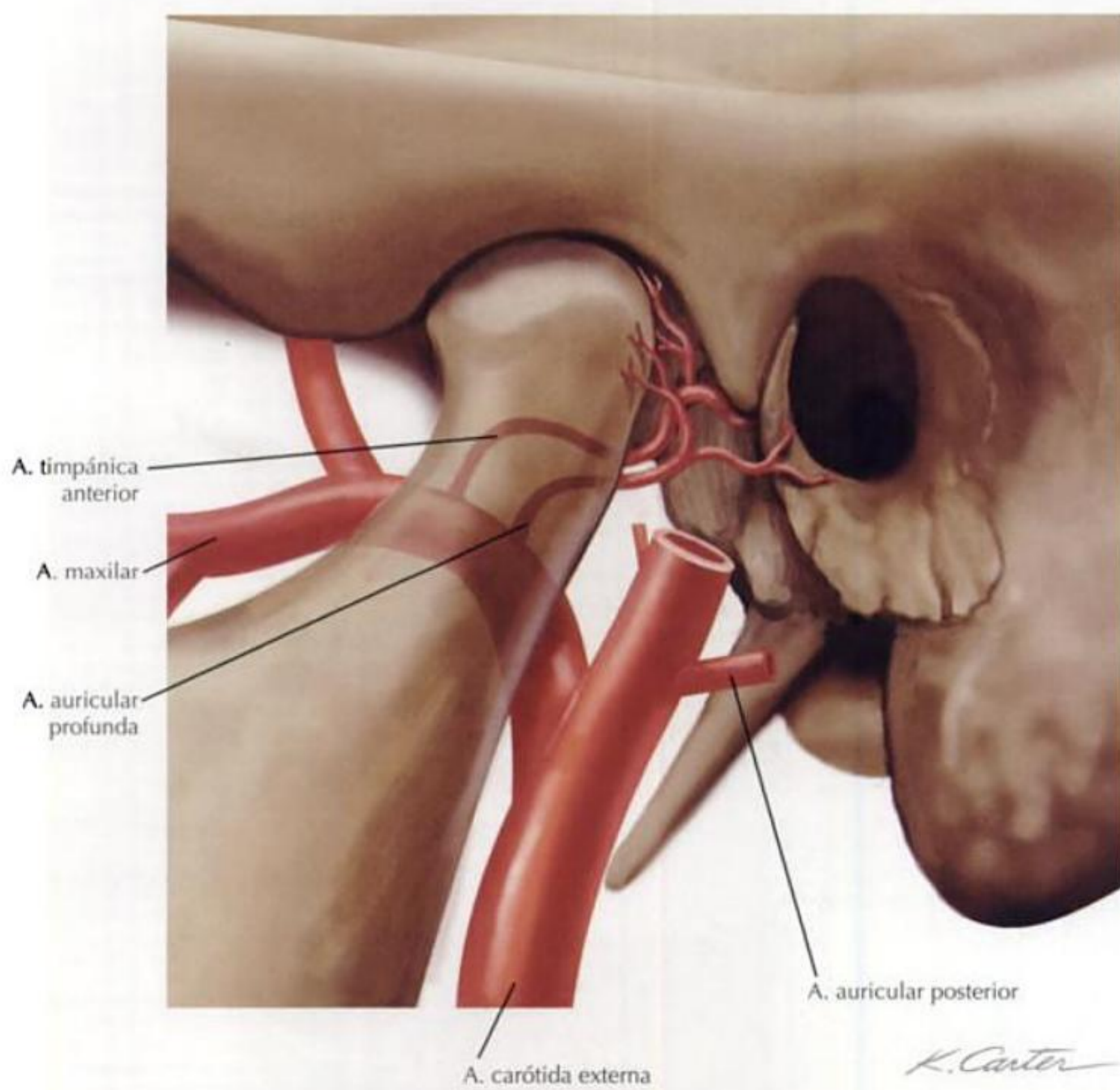
VASCULARIZACIÓN CONTINUACIÓN

ARTERIA MAXILAR: 3.ª PARTE (PARTE PTERIGOPALATINA)	
Arteria	Recorrido
3.ª parte (parte pterigopalatina)	Pasa desde la fosa infratemporal hacia la fosa pterigopalatina a través de la fisura pterigomaxilar. Antes de pasar a través de la fisura pterigomaxilar, da origen a la a. alveolar superior posterior (la única arteria que se origina de la 3.ª parte de la a. maxilar que normalmente no da ramas dentro de la fosa pterigopalatina)
Alveolar superior posterior	Se origina en la fosa infratemporal. Desciende sobre la tuberosidad del maxilar para entrar en la cara posterior del maxilar e irrigar los molares y premolares, mucosa del seno maxilar y encías.



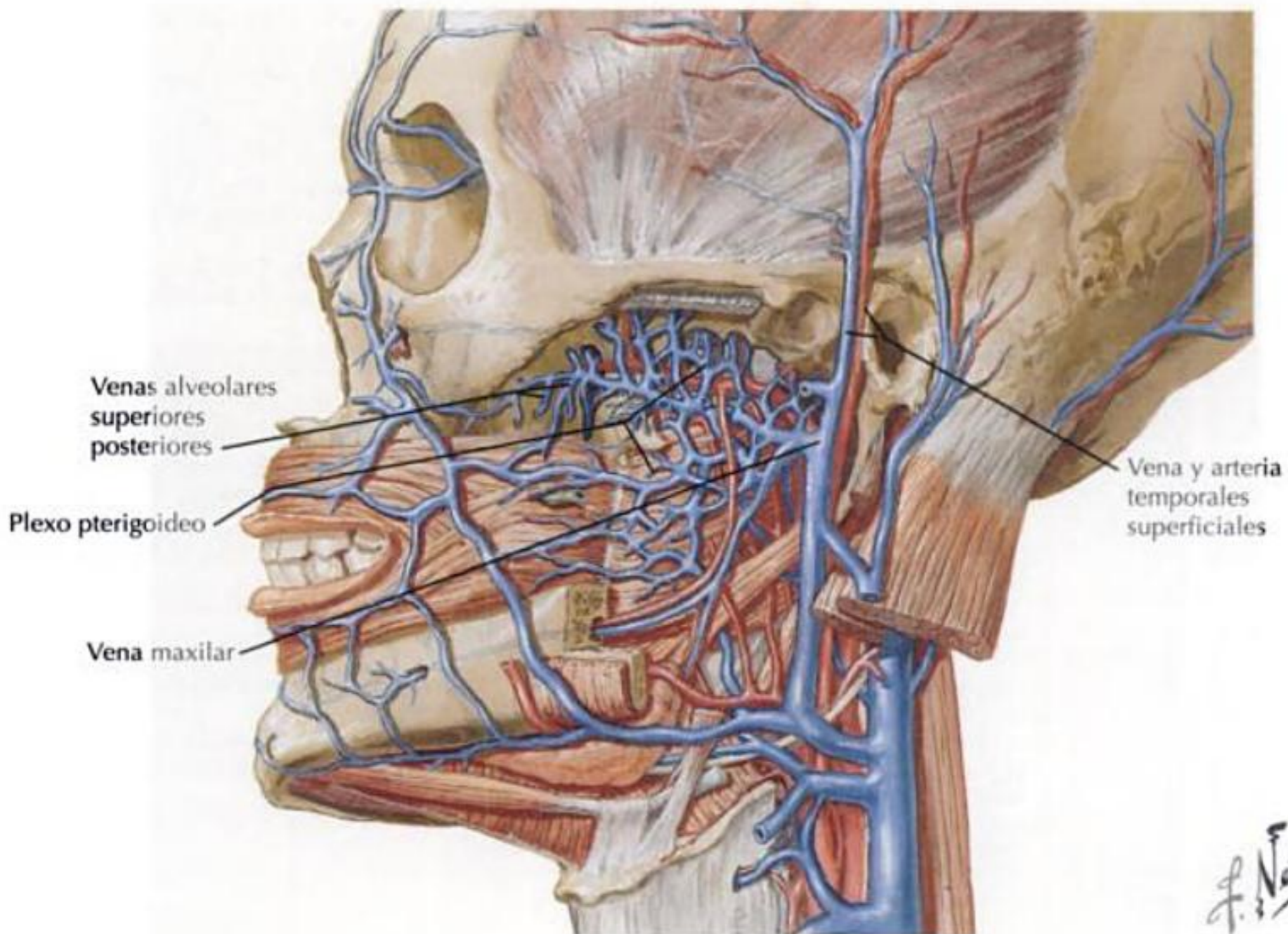
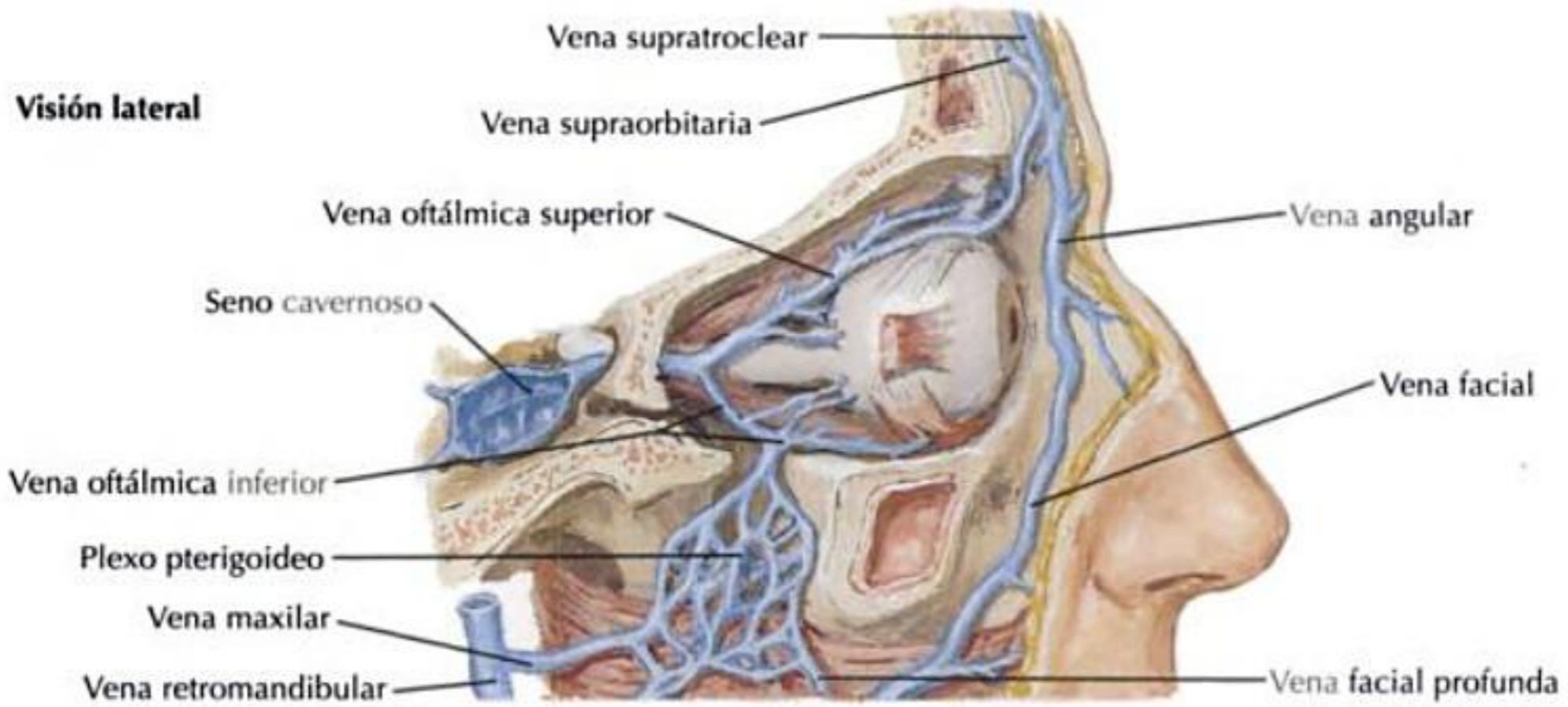
F. Netter M.D.

VASCULARIZACIÓN CONTINUACIÓN



VASCULARIZACIÓN CONTINUACIÓN

DRENAJE VENOSO	
Vena	Recorrido
Plexo pterigoideo	Un extensa red venosa paralela a la 2. ^a y 3. ^a parte de la a. maxilar Recibe ramas que se corresponden con las mismas ramas de la a. maxilar Las tributarias del plexo pterigoideo convergen finalmente para formar una corta v. maxilar Se comunica con el seno cavernoso, plexo venoso faríngeo, v. facial por medio de la v. facial profunda y vv. oftálmicas

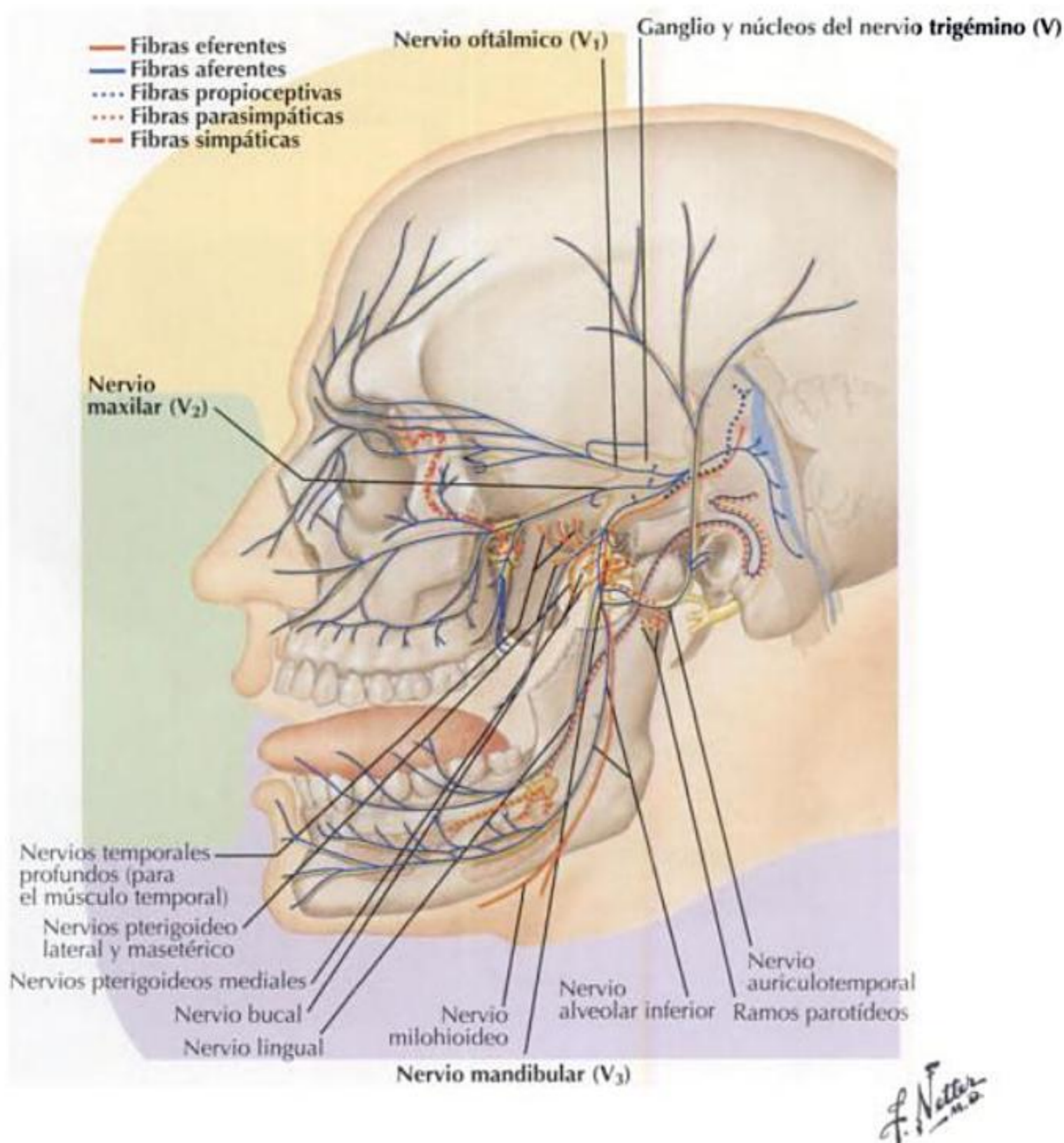


ESTRUCTURAS NERVIOSAS

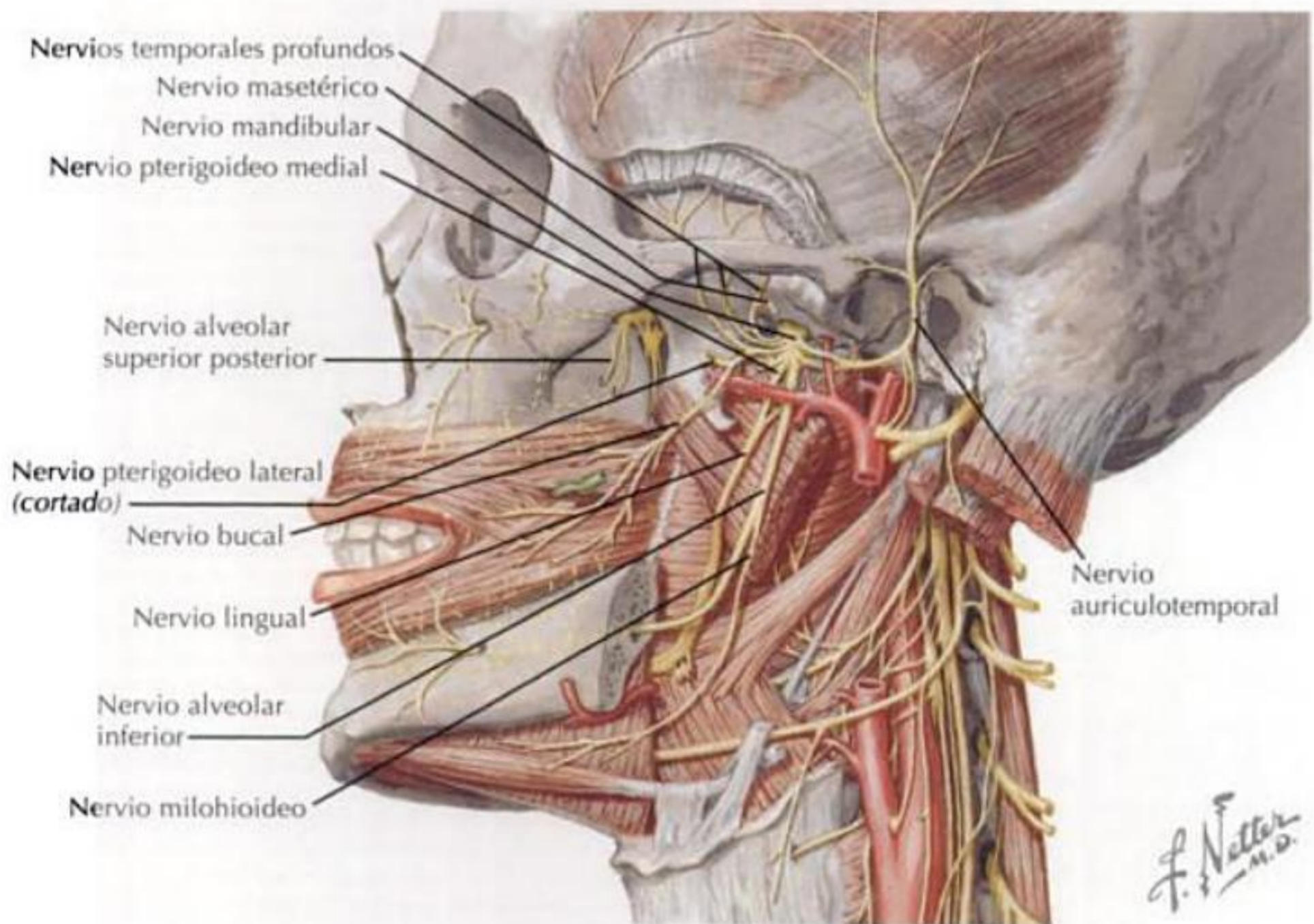
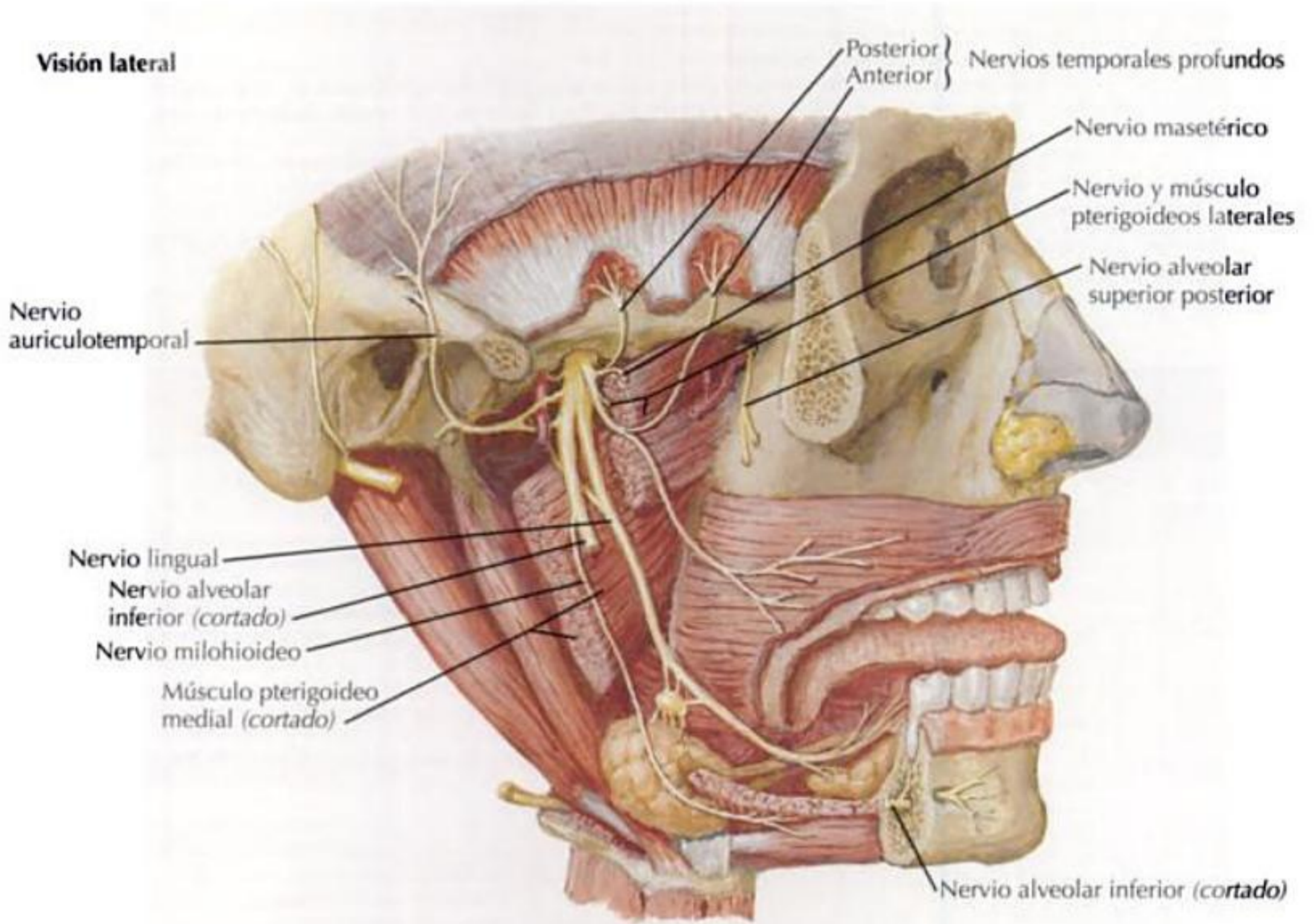
NERVIO MANDIBULAR	
<p>El más grande de los 3 ramos del n. trigémino Tiene funciones sensitivas y motoras Formado por una raíz sensitiva grande y una raíz motora pequeña que se unen justo después de pasar a través del agujero oval para entrar en la fosa infratemporal Inmediatamente da origen a un ramo meníngeo y luego se divide en divisiones anterior y posterior</p>	
División anterior	
<p>La más pequeña; principalmente motora, con 1 ramo sensitivo (n. bucal):</p> <ul style="list-style-type: none"> • Masetérico • Temporales profundos anterior y posterior • Pterigoideo medial • Pterigoideo lateral • Bucal 	
División posterior	
<p>La más grande; principalmente sensitiva, con 1 ramo motor (n. milohioideo):</p> <ul style="list-style-type: none"> • Auriculotemporal • Lingual • Alveolar inferior • N. milohioideo 	
DIVISIÓN ANTERIOR DEL NERVIO MANDIBULAR	
Ramo	Recorrido
Masetérico	<p>Pasa lateralmente superior al m. pterigoideo lateral Se sitúa anterior a la articulación temporomandibular y posterior al tendón del m. temporal Cruza la escotadura mandibular con la a. masetérica para inervar al m. masetero También proporciona un pequeño ramo para la articulación temporomandibular</p>
Temporales profundos anterior y posterior	<p>Pasan superiores al m. pterigoideo lateral entre el cráneo y el m. temporal mientras se hacen profundos al músculo para inervarlo</p>
Pterigoideo medial	<p>Penetra por la cara profunda del músculo</p>
Pterigoideo lateral	<p>Pasa hacia la cara profunda del músculo A menudo se origina del n. bucal</p>
Bucal	<p>Pasa anteriormente entre las 2 cabezas del m. pterigoideo lateral Desciende inferiormente a lo largo de la porción inferior del m. temporal para aparecer desde la profundidad en el borde anterior del m. masetero Inerva la piel que recubre al m. buccinador pasando antes a través de él para inervar la mucosa de revestimiento de su cara interna y la encía a lo largo de los molares mandibulares</p>
DIVISIÓN POSTERIOR DEL NERVIO MANDIBULAR	
Ramo	Recorrido
Auriculotemporal	<p>Se origina normalmente de 2 raíces, entre las que pasa la a. meníngea media Discurre posteriormente justo inferior al m. pterigoideo lateral y se continúa hacia el lado medial del cuello de la mandíbula Gira superiormente con los vasos temporales superficiales entre la oreja y el cóndilo de la mandíbula, profundo a la glándula parótida Al salir del interior de la glándula parótida, asciende sobre el arco cigomático y se divide en ramos temporales superficiales</p>
Lingual	<p>Se sitúa inferior al m. pterigoideo lateral y medial y anterior al n. alveolar inferior La cuerda del tímpano también se une a la parte posterior El n. lingual pasa entre el pterigoideo medial y la rama de la mandíbula de manera oblicua para entrar en la cavidad bucal rodeado por el m. constrictor superior de la faringe, el pterigoideo medial y la mandíbula Inerva la mucosa de los 2/3 anteriores de la lengua y la encía lingual de los dientes mandibulares</p>

ESTRUCTURAS NERVIOSAS CONTINUACIÓN

DIVISIÓN POSTERIOR DEL NERVO MANDIBULAR CONTINUACIÓN	
Ramo	Recorrido
Alveolar inferior	El ramo más grueso del nervio mandibular Desciende inferiormente siguiendo a la a. alveolar inferior hasta el m. pterigoideo lateral y, finalmente, entre el lig. esfenomandibular y la rama de la mandíbula hasta que entra en el agujero mandibular Inerva todos los dientes mandibulares y la encía, anteriormente, desde los premolares hasta la línea media
Milohioideo	Se separa del n. alveolar inferior inmediatamente antes de que éste entre en el agujero mandibular Desciende en un surco sobre el lado interno de la rama de la mandíbula hasta que alcanza la cara superficial del m. milohioideo Inerva el m. milohioideo y el vientre anterior del m. digástrico
NERVIO MAXILAR	
Ramo	Recorrido
Alveolar superior posterior	Pasa a través de la fisura pterigomaxilar para entrar en la fosa infratemporal En la fosa infratemporal, pasa sobre la cara posterior del maxilar a lo largo de la región de la tuberosidad del maxilar Da origen a un ramo gingival que inerva la encía bucal de los molares maxilares Penetra en la cara posterior del maxilar e inerva el seno maxilar y los molares maxilares, con la posible excepción de la raíz mesiobucal del 1.º molar maxilar



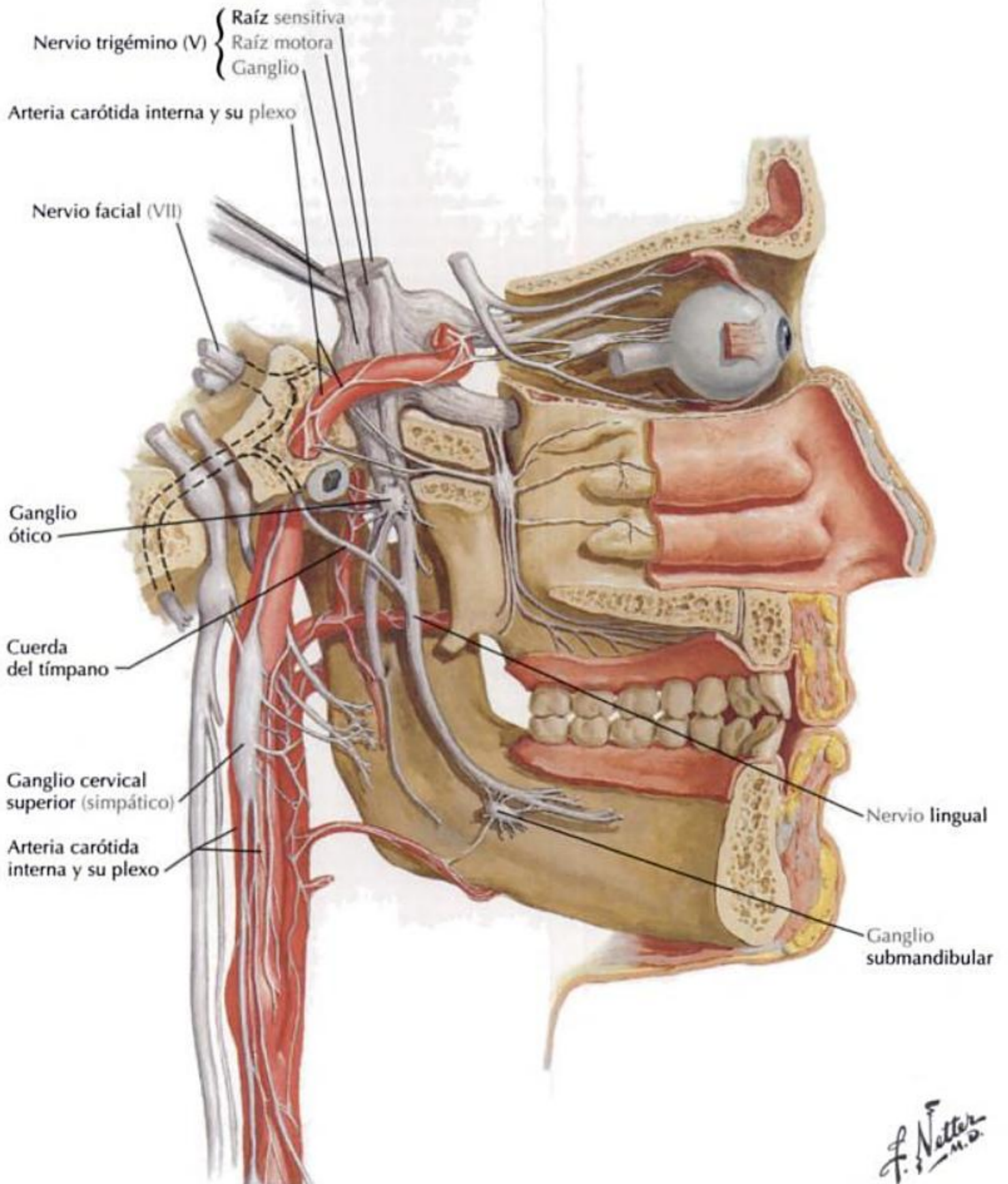
ESTRUCTURAS NERVIOSAS CONTINUACIÓN



ESTRUCTURAS NERVIOSAS CONTINUACIÓN

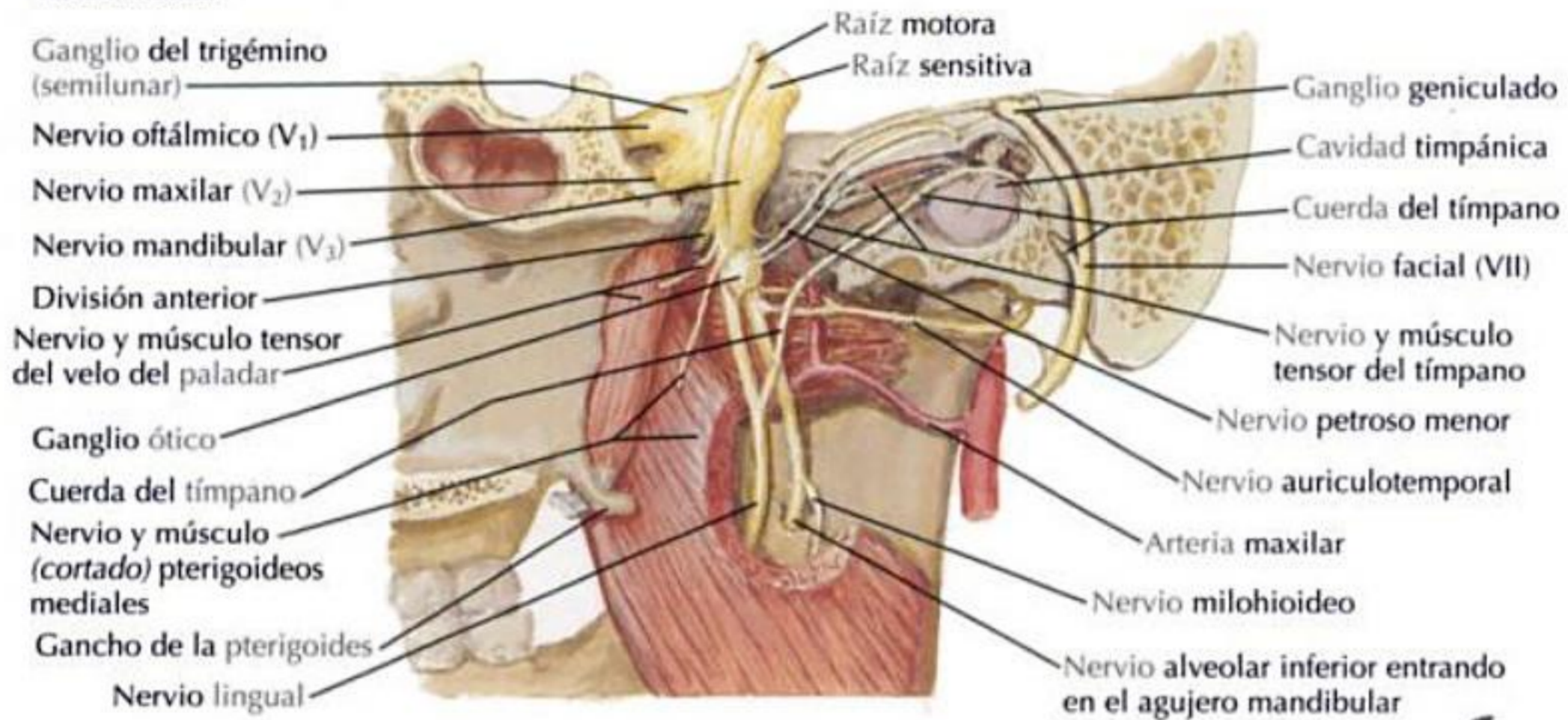
CUERDA DEL TÍMPANO, NERVIOS PETROSO MENOR Y GANGLIO ÓTICO		
Nervio	Origen	Recorrido
Cuerda del tímpano	Ramo del n. facial en la cavidad timpánica	Conduce las fibras parasimpáticas preganglionares para el ganglio submandibular y fibras gustativas para los 2/3 anteriores de la lengua Pasa anteriormente para entrar en la cavidad timpánica, se sitúa a lo largo de la membrana timpánica y martillo hasta que sale de la fisura petrotimpánica Cuando sale por la fisura petrotimpánica, se une al borde posterior del n. lingual en la fosa infratemporal El n. lingual se distribuye hacia los 2/3 anteriores de la lengua y las fibras AVE* de la cuerda del tímpano discurren hacia los botones gustativos de esa región
Petroso menor	Plexo timpánico a lo largo del promontorio de la cavidad timpánica transformado en n. petroso menor	Se forma en la cavidad timpánica Transporta fibras parasimpáticas preganglionares (del ramo timpánico del IX) y simpáticas posganglionares (del ramo carotidotimpánico del plexo de la a. carótida interna) que se conducen a la glándula parótida El nervio pasa a lo largo del surco del n. petroso menor sobre la porción petrosa del hueso temporal hacia el agujero oval Normalmente entra en la fosa infratemporal pasando a través del agujero oval Se une al ganglio ótico
Núcleo o ganglio	Características del núcleo o ganglio	Recorrido
Ganglio ótico	Una acumulación de cuerpos neuronales localizada en la fosa infratemporal Este ganglio, muy pequeño, de forma estrellada, se sitúa inferior al agujero oval y medial al nervio mandibular del n. trigémino	Las fibras parasimpáticas posganglionares se originan en el ganglio ótico y discurren por el ramo auriculotemporal del n. trigémino El n. auriculotemporal discurre hacia la glándula parótida Las fibras parasimpáticas posganglionares inervan la glándula parótida (secreción de saliva)

*AVE, aferente visceral especializada. Ver capítulo 3 para la discusión de las AVE y otras columnas funcionales.

ESTRUCTURAS NERVIOSAS CONTINUACIÓN

ESTRUCTURAS NERVIOSAS CONTINUACIÓN

Visión medial

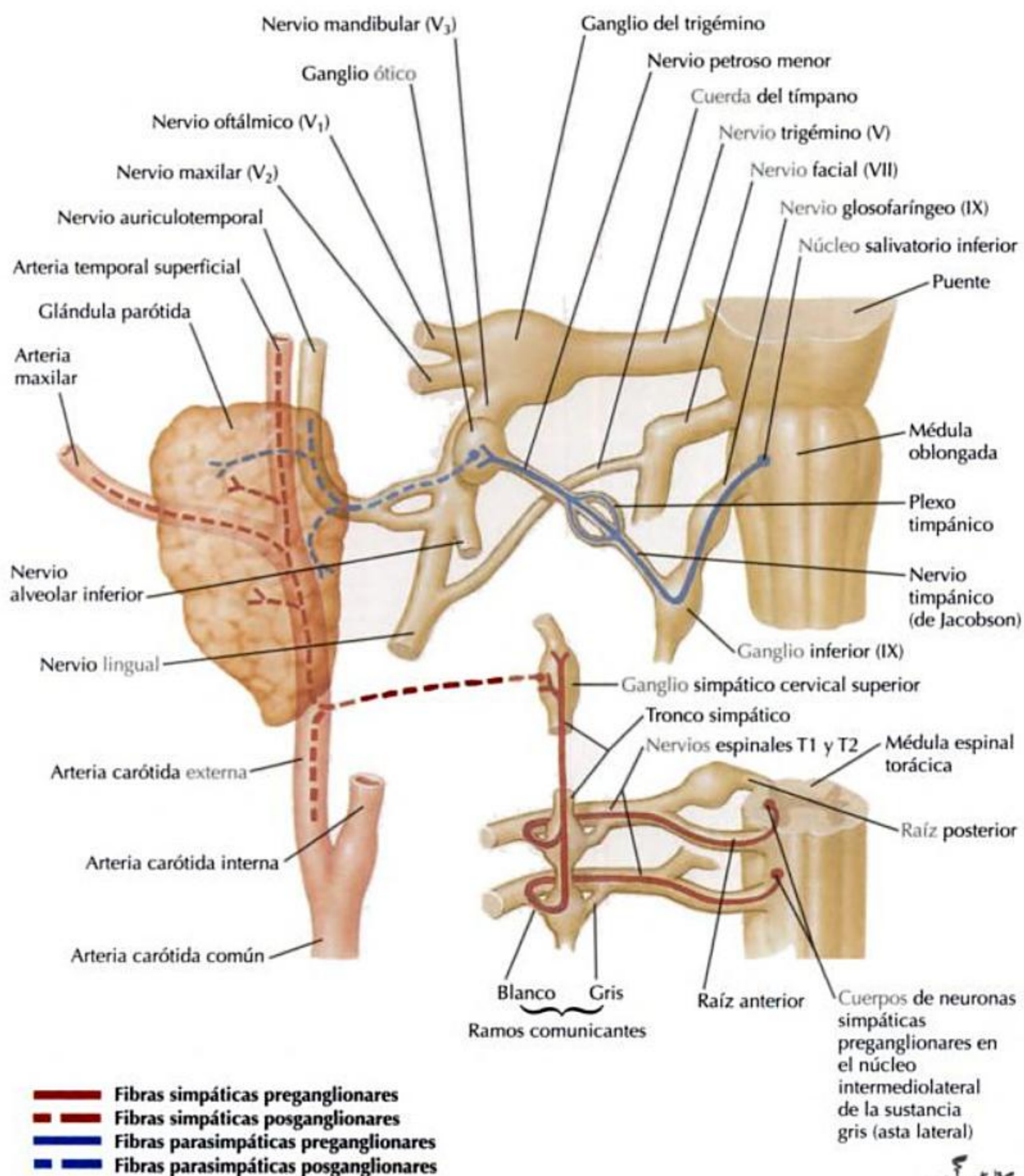


F. Netter M.D.

VÍA ANATÓMICA PARASIMPÁTICA DE LA GLÁNDULA PARÓTIDA

Tipo de neurona	Localización del cuerpo neuronal	Características del núcleo o ganglio	Recorrido de la fibra nerviosa
Neurona preganglionar	Núcleo salivatorio inferior	Una acumulación de cuerpos neuronales localizada en la médula oblongada	Las fibras parasimpáticas preganglionares se originan en el núcleo salivatorio inferior en la médula oblongada Corren a través del n. glossofaríngeo y salen por el agujero yugular El n. glossofaríngeo da origen al ramo timpánico del IX, que vuelve a entrar en el cráneo a través del conductillo timpánico El ramo timpánico del IX forma el plexo timpánico a lo largo del promontorio de la cavidad timpánica El plexo se transforma en el n. petroso menor, que normalmente sale por el agujero oval para entrar en la fosa infratemporal El n. petroso menor se une al ganglio ótico
Neurona posganglionar	Ganglio ótico	Una acumulación de cuerpos neuronales Este ganglio, muy pequeño, de forma estrellada, se localiza inferior al agujero oval y medial al nervio mandibular del n. trigémino	Las fibras parasimpáticas posganglionares se originan en el ganglio ótico Estas fibras discurren por el ramo auriculotemporal del n. trigémino El n. auriculotemporal discurre hacia la glándula parótida Estas fibras parasimpáticas posganglionares inervan la glándula parótida (secreción de saliva)

ESTRUCTURAS NERVIOSAS CONTINUACIÓN



F. Netter M.D.

Músculos de la masticación

Visión general y anatomía topográfica	242
Músculos de la masticación	244
Vascularización	247
Inervación	251
Correlaciones clínicas	253

INFORMACIÓN GENERAL

La *masticación* es el proceso de trituración del alimento que lo prepara para la deglución y digestión.

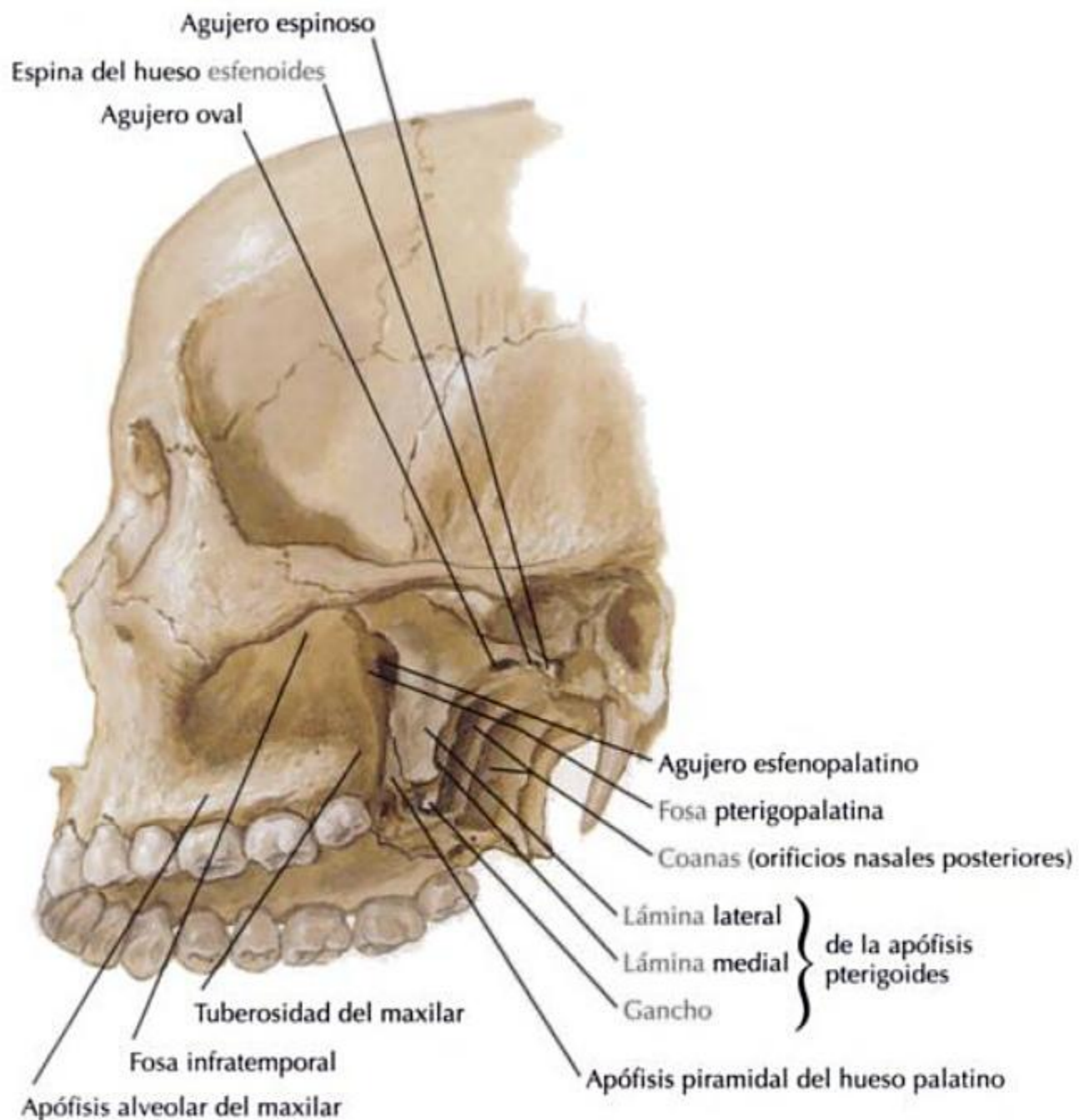
Todos los músculos de la masticación se originan en el cráneo y se insertan en la mandíbula.

Todos los músculos de la masticación están inervados por el nervio mandibular, ramo del nervio trigémino.

Todos los músculos de la masticación derivan del 1.º arco faríngeo.

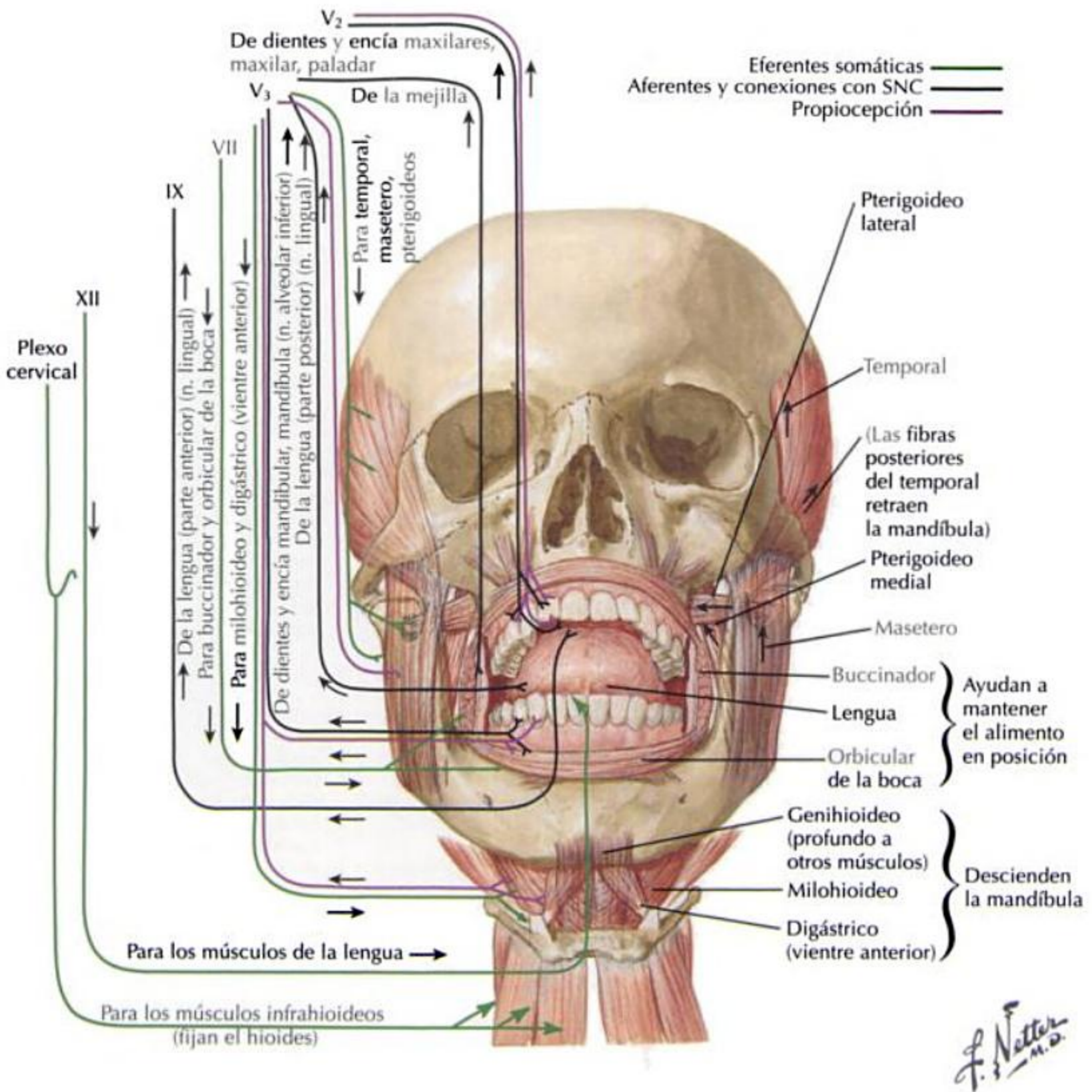
Los movimientos de la mandíbula se clasifican como:

- Elevación.
- Descenso.
- Protrusión.
- Retrusión o retracción.
- Lateralidad.



F. Netter
M.D.

INFORMACIÓN GENERAL CONTINUACIÓN

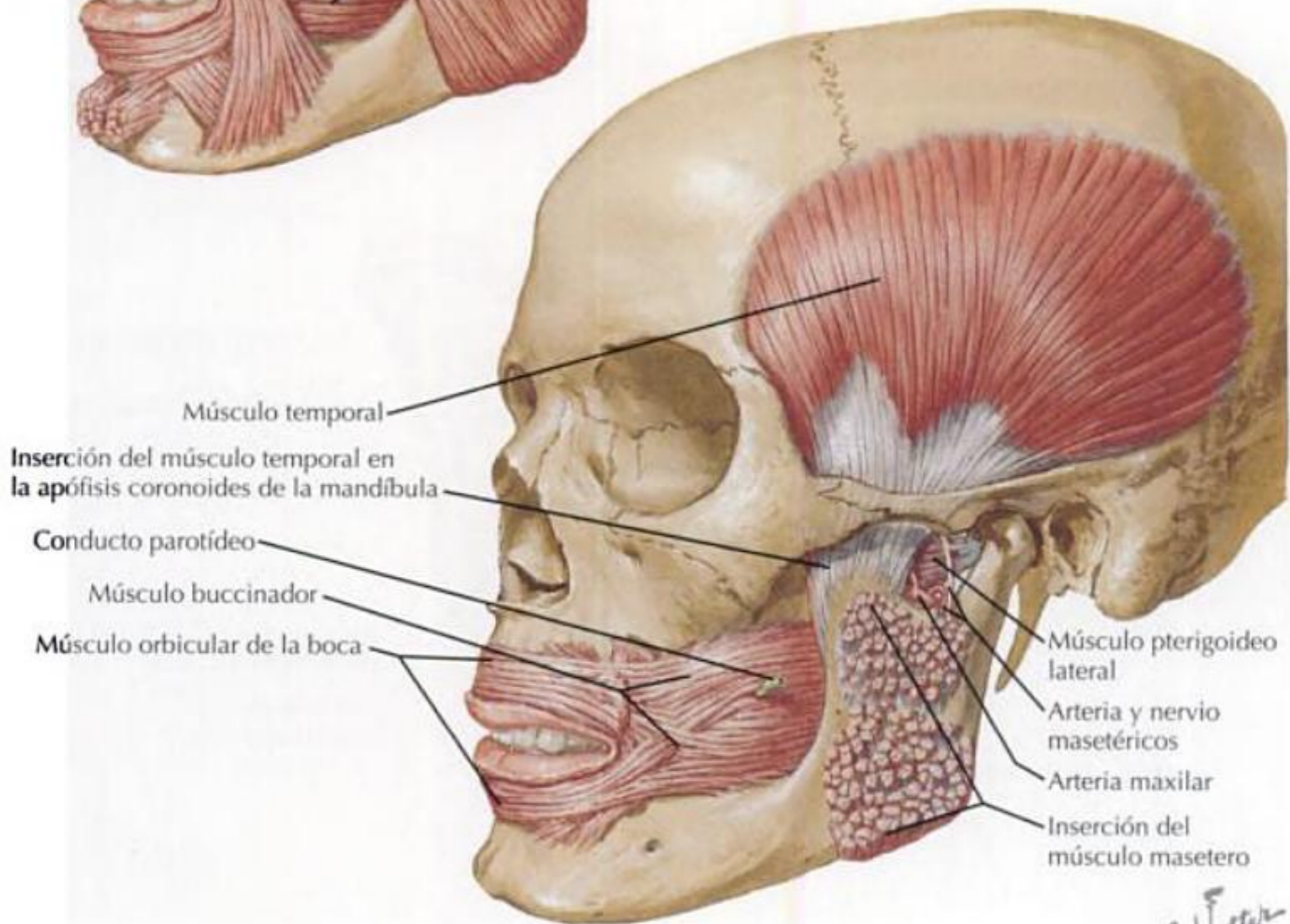
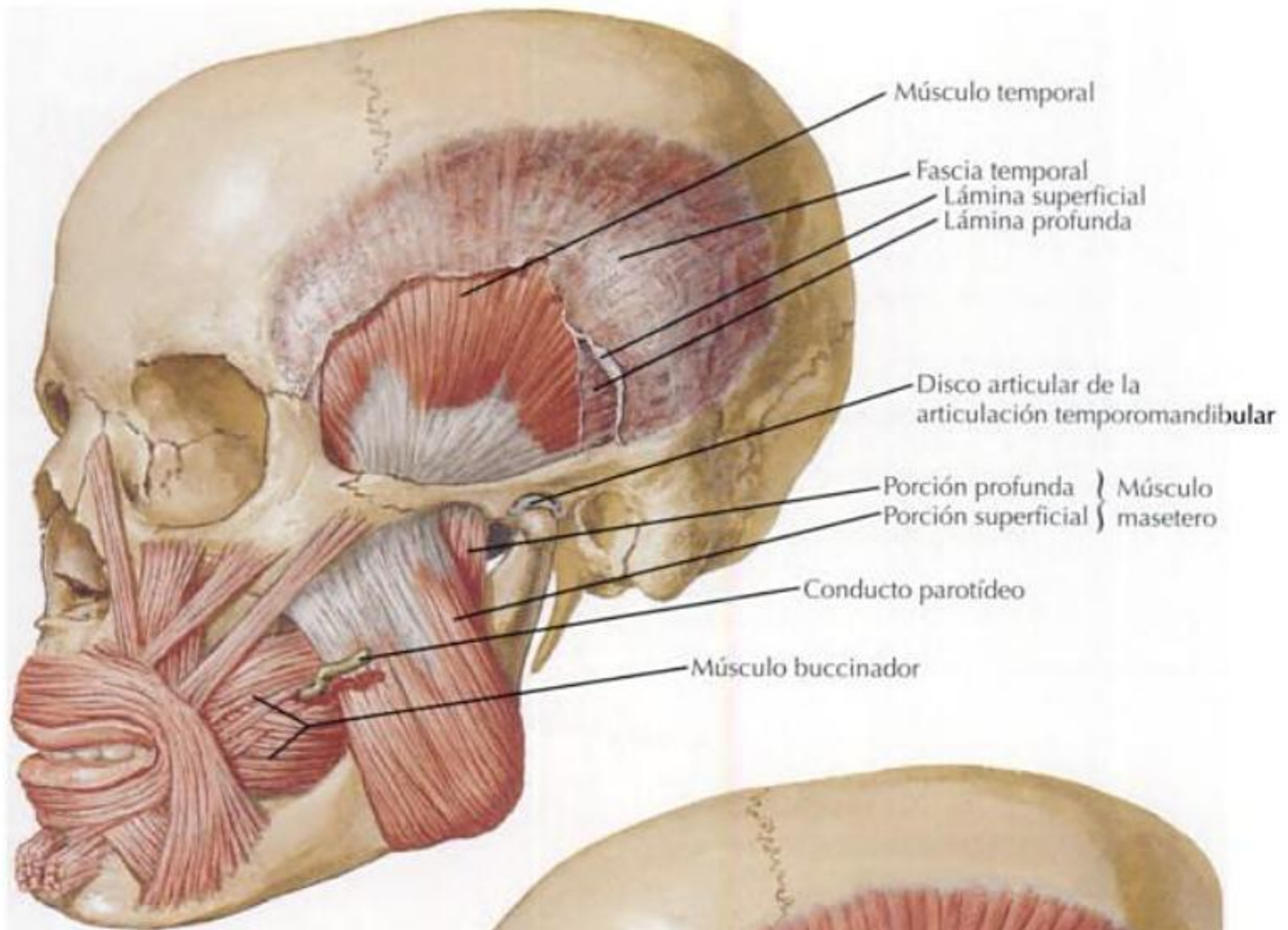


VISIÓN GENERAL

Músculo	Origen	Inserción	Acciones principales	Inervación	Comentarios
Masetero: cabeza superficial (parte más grande)	Borde inferior de los 2/3 anteriores del arco cigomático	Ángulo de la mandíbula Partes inferior y lateral de la rama mandibular	Eleva la mandíbula	Ramo masetérico del nervio mandibular del n. trigémino	Las fibras de la cabeza superficial discurren posteroinferiormente El conducto parotídeo, la a. transversa de la cara y ramos del n. facial pasan superficiales al m. masetero
Masetero: cabeza profunda (parte más pequeña)	Borde medial del arco cigomático Borde inferior del 1/3 posterior del arco cigomático	Parte superolateral de la rama mandibular Apófisis coronoides			
Temporal	Toda la fosa temporal: a lo largo de la línea temporal inferior incluyendo la fascia temporal	Apófisis coronoides: a lo largo del vértice, bordes anterior y posterior, cara medial extendiéndose inferiormente sobre el borde anterior de la rama de la mandíbula (cresta temporal) hasta el 3.º molar	Eleva la mandíbula Retrae la mandíbula (fibras posteriores)	Ramos temporales profundos anterior y posterior del nervio mandibular del n. trigémino	El principal músculo postural: mantiene la mandíbula en posición de reposo
Pterigoideo medial: cabeza profunda	Cara medial de la lámina lateral de la pterigoideas	Cara medial de la rama y ángulo de la mandíbula (tubérculos pterigoideos)	Eleva la mandíbula Protruye la mandíbula Movimiento de lateralidad de la mandíbula	Ramo pterigoideo medial del nervio mandibular del n. trigémino	El músculo de la masticación más profundo
Pterigoideo medial: cabeza superficial	Tuberosidad del maxilar Apófisis piramidal del palatino				
Pterigoideo lateral: cabeza superior	Ala mayor del esfenoides Cresta infra-temporal	Disco y cápsula articular de la articulación temporomandibular	Desciende y protruye la mandíbula Movimiento de lateralidad de la mandíbula	Ramos pterigoideos laterales (para cada cabeza) del nervio mandibular del n. trigémino, que sale por el agujero oval, situándose medial al pterigoideo lateral	La a. maxilar corre superficial o profunda a él Rodeado por el plexo venoso pterigoideo El ramo bucal del n. trigémino pasa entre las 2 cabezas
Pterigoideo lateral: cabeza inferior	Cara lateral de la lámina lateral de la pterigoideas	Fosita pterigoidea en el cuello de la apófisis condilar de la mandíbula			

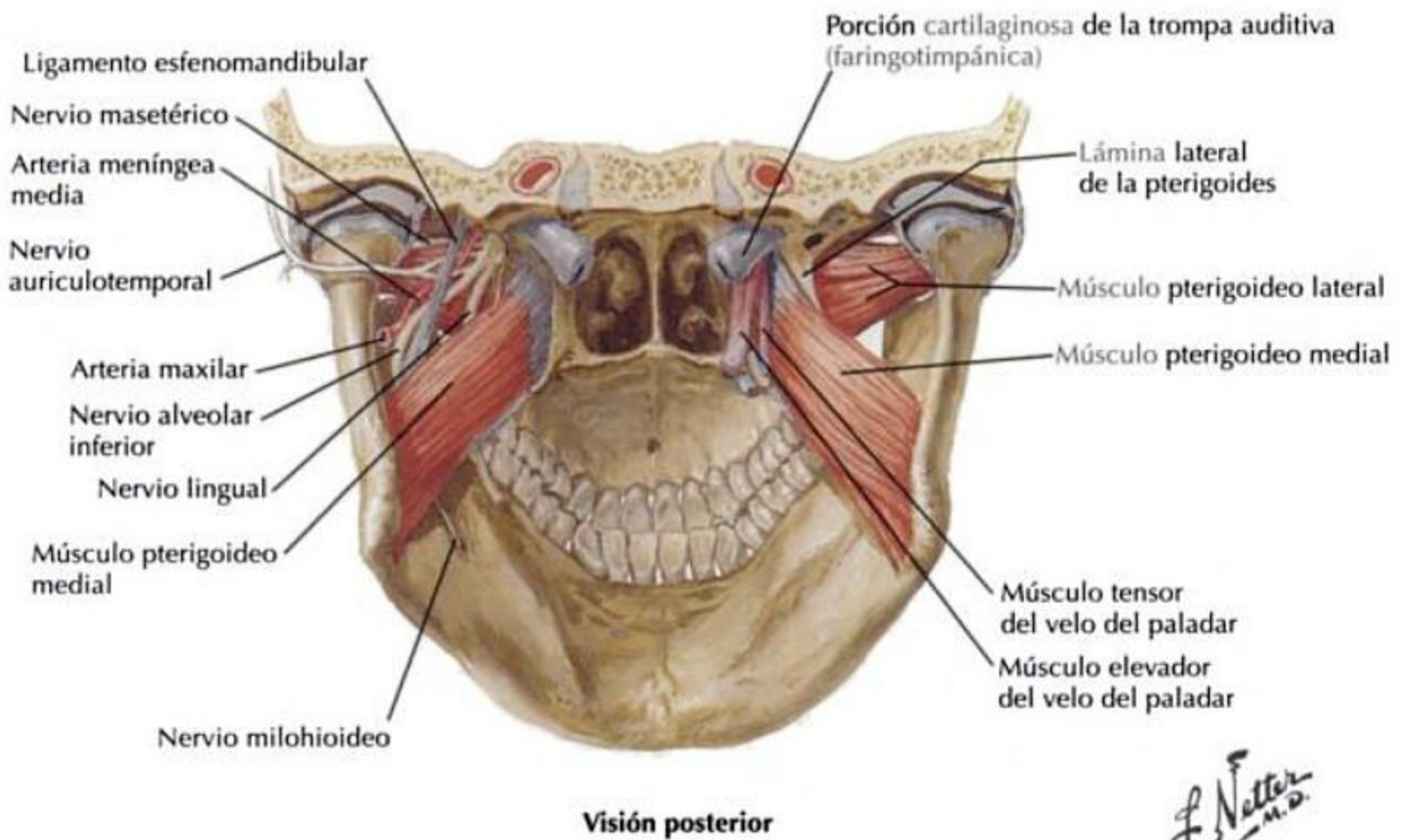
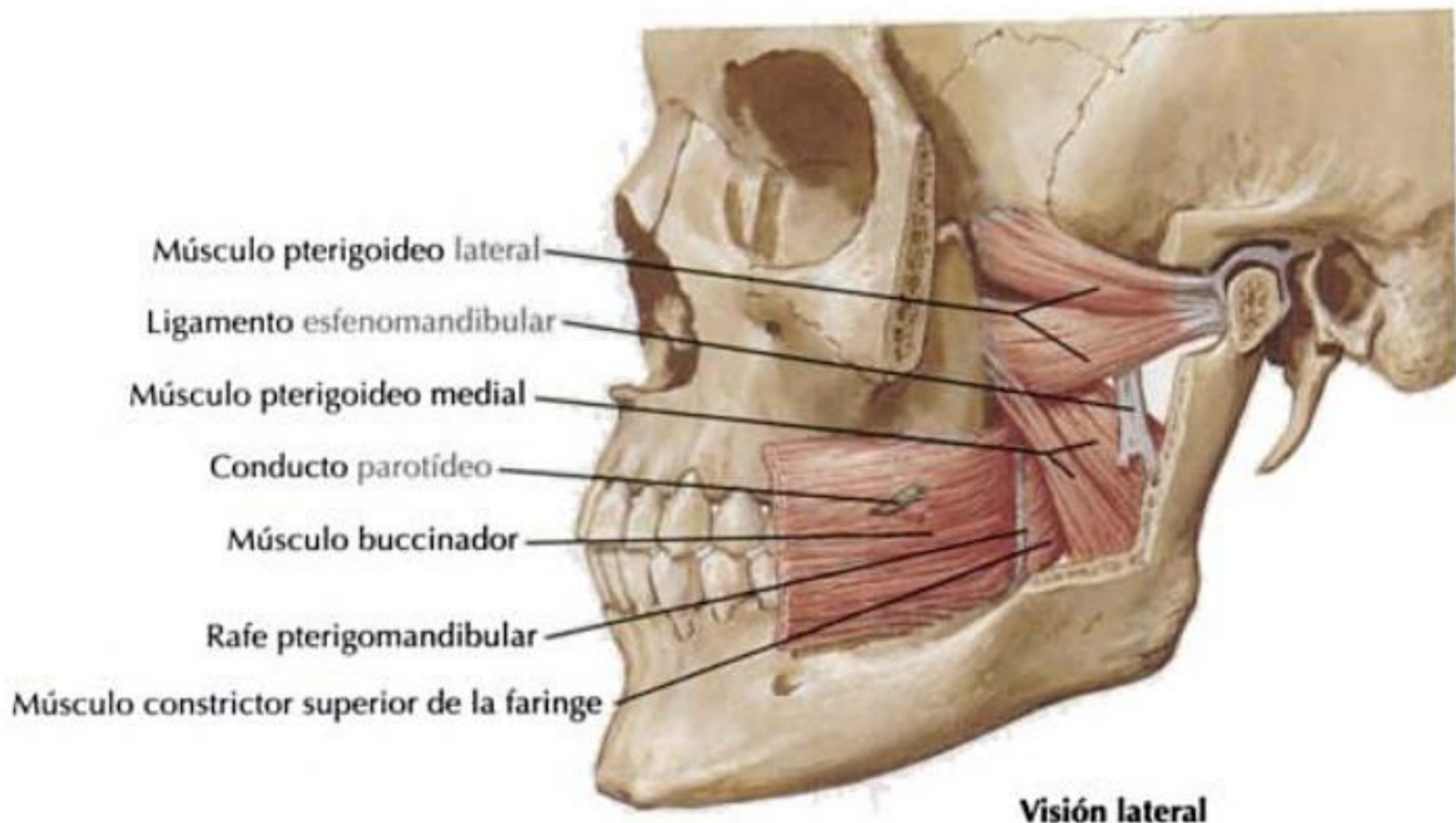
Músculos de la masticación

VISIÓN GENERAL CONTINUACIÓN



F. Netter M.D.

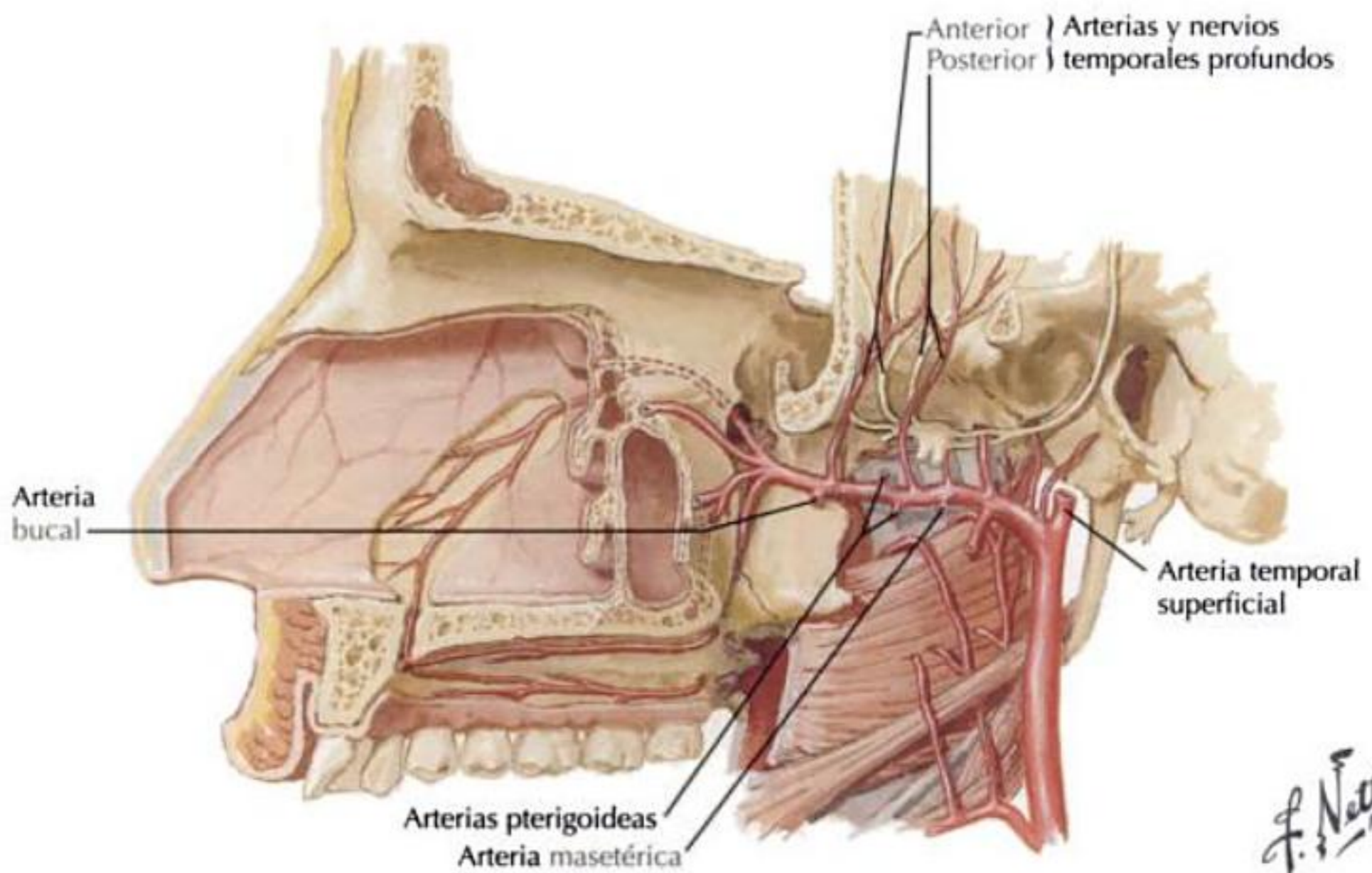
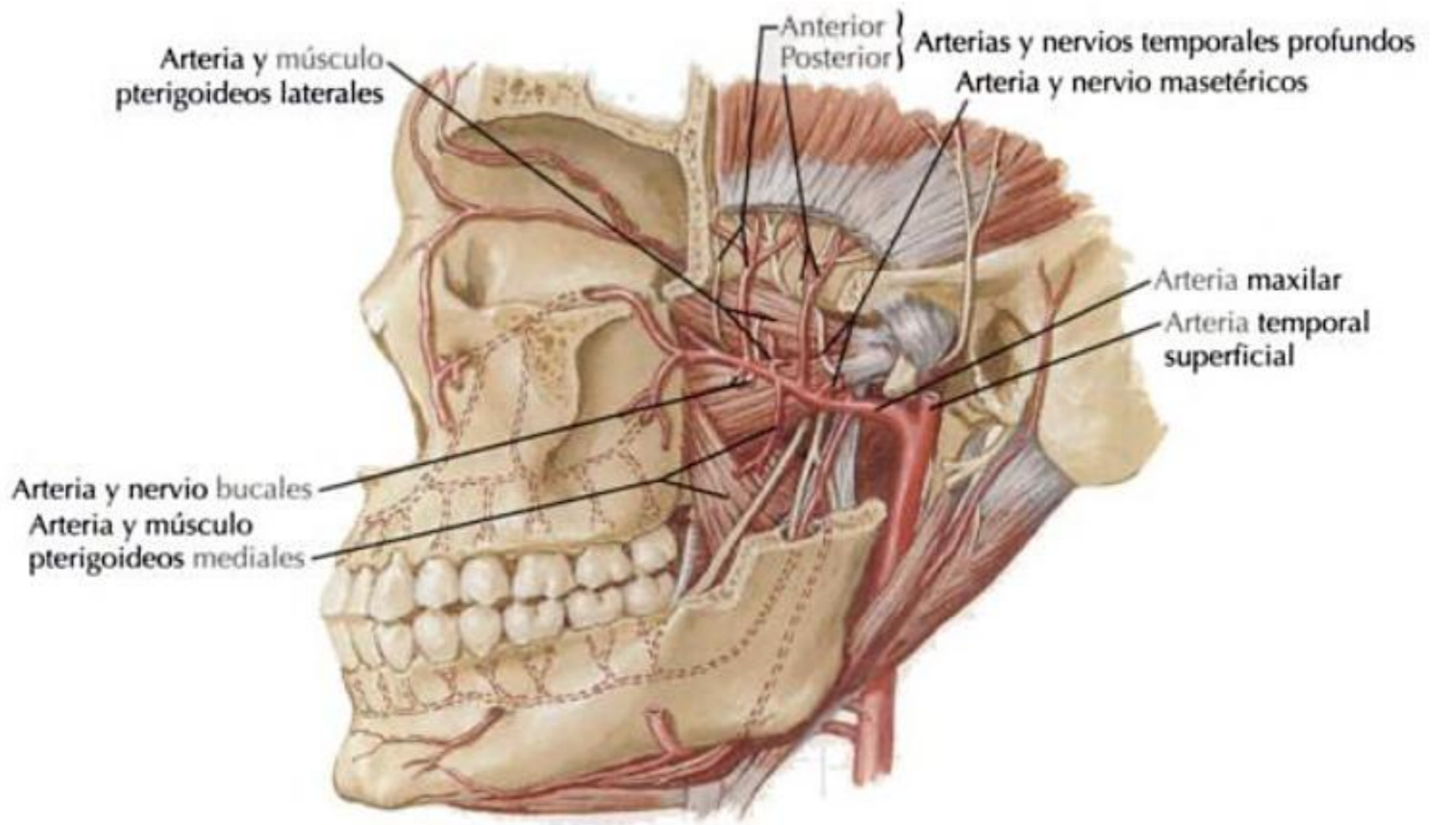
VISIÓN GENERAL CONTINUACIÓN



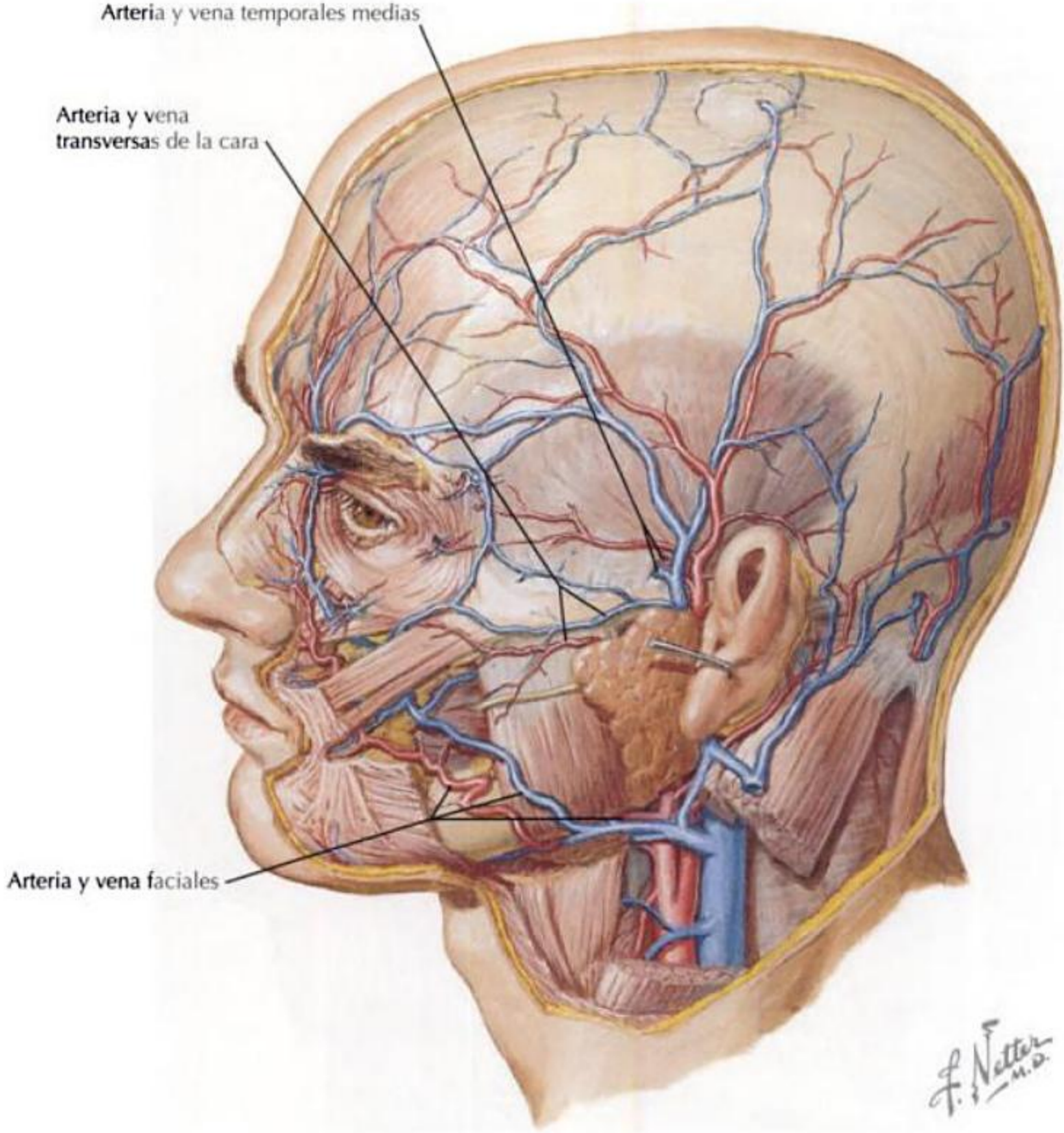
IRRIGACIÓN ARTERIAL

Arteria	Origen	Recorrido
Maxilar	La más grande de las 2 ramas terminales de la a. carótida externa (la otra rama terminal es la a. temporal superficial)	Se origina posterior al cuello de la apófisis condilar de la mandíbula en el interior de la glándula parótida Sale de la glándula parótida y discurre anteriormente entre la rama de la mandíbula y el lig. esfenomandibular dentro de la fosa infratemporal Realiza un recorrido superficial o profundo al músculo pterigoideo lateral hasta alcanzar la fosa pterigopalatina a través de la fisura pterigomaxilar Irriga las estructuras profundas de la cara y se divide en 3 partes a medida que pasa medialmente a través de la fosa infratemporal: <ul style="list-style-type: none"> • 1.ª parte: mandibular • 2.ª parte: pterigoidea • 3.ª parte: pterigopalatina Las partes 1.ª y 3.ª no irrigan los músculos de la masticación La 2.ª parte también irriga el m. buccinador, que no es un músculo masticador
2.ª parte (parte pterigoidea)	A. carótida externa	Pasa oblicuamente en dirección anterior y superior entre la rama de la mandíbula y la inserción del m. temporal Discurre sobre la cara superficial del m. pterigoideo lateral para pasar entre las 2 cabezas del músculo Proporciona las ramas musculares para los músculos de la masticación y el m. buccinador Da origen a 5 ramas: temporales profundas anterior y posterior, masetérica, pterigoideas y bucal
<ul style="list-style-type: none"> • Temporales profundas anterior y posterior 	2.ª parte de la a. maxilar (parte pterigoidea)	Pasan entre el cráneo y el m. temporal Irrigan al m. temporal a lo largo de su recorrido Mientras ascienden, se anastomosan con la a. temporal media de la a. temporal superficial
<ul style="list-style-type: none"> • Masetérica 		Se origina, normalmente, entre el cuello de la mandíbula y el lig. esfenomandibular Pasa lateralmente a través de la escotadura mandibular con el nervio Irriga la cara profunda del masetero
<ul style="list-style-type: none"> • Pterigoidea 		Una rama de la 2.ª parte de la a. maxilar (parte pterigoidea) Un número variable de arterias que irrigan los mm. pterigoideos medial y lateral
<ul style="list-style-type: none"> • Bucal 		Una rama de la 2.ª parte de la a. maxilar (parte pterigoidea) Pequeña arteria que discurre oblicuamente en dirección anterior entre el m. pterigoideo medial y la inserción del m. temporal hasta que alcanza la superficie externa del m. buccinador, al que irriga
Temporal media	A. temporal superficial, después que pasa superior a la raíz del arco cigomático	Pasa profunda hacia el interior de la fascia y m. temporal Se anastomosa con las aa. temporales profundas anterior y posterior
Transversa de la cara o facial transversa	A. temporal superficial, después que ésta sale de la glándula parótida	Pasa transversalmente para salir de la glándula Discurre inmediatamente superior al conducto parotídeo cruzando al m. masetero y cara, proporcionando vascularización a lo largo de su recorrido

IRRIGACIÓN ARTERIAL CONTINUACIÓN

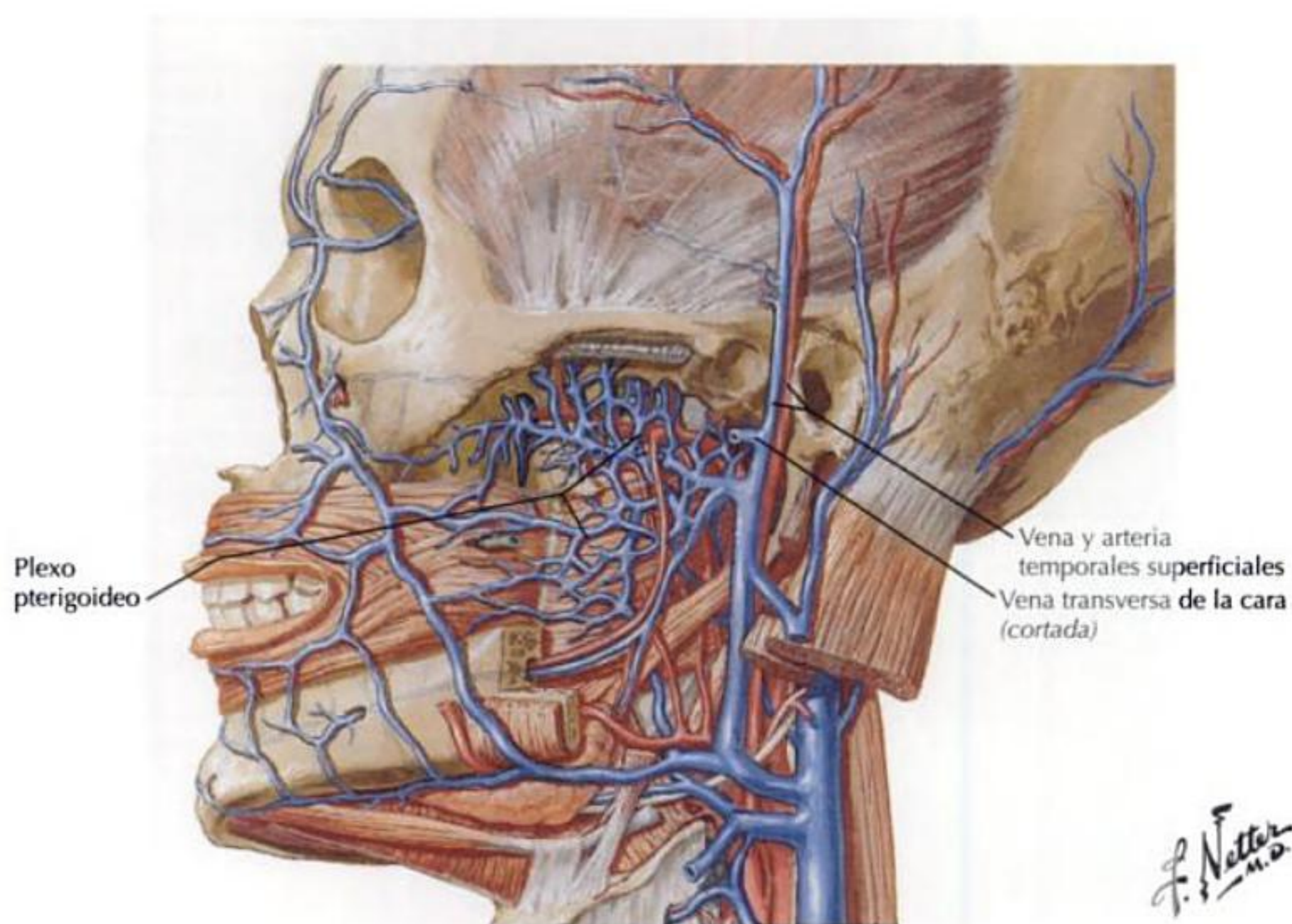


IRRIGACIÓN ARTERIAL CONTINUACIÓN



DRENAJE VENOSO

Vena	Recorrido
Plexo pterigoideo	Un extensa red venosa paralela a las partes 2. ^o y 3. ^o de la a. maxilar Recibe ramas que se corresponden con las mismas ramas de la a. maxilar Las tributarias del plexo pterigoideo convergen finalmente para formar una corta v. maxilar Se comunica con el seno cavernoso, plexo venoso faringeo, v. facial a través de la v. facial profunda y vv. oftálmicas
Temporal media	Se origina profundamente en el interior del m. y fascia temporales, donde se anastomosa con las venas temporales profundas anterior y posterior Se une a la v. temporal superficial inmediatamente antes de que pase inferior a la raíz del arco cigomático
Transversa de la cara o facial transversa	Discurre posteriormente para entrar en la glándula parótida, se une a la v. temporal superficial
Temporales profundas anterior y posterior	Se unen al plexo venoso pterigoideo También comunican con la v. temporal media
Masetérica	Se unen al plexo venoso pterigoideo
Pterigoidea	
Bucal	

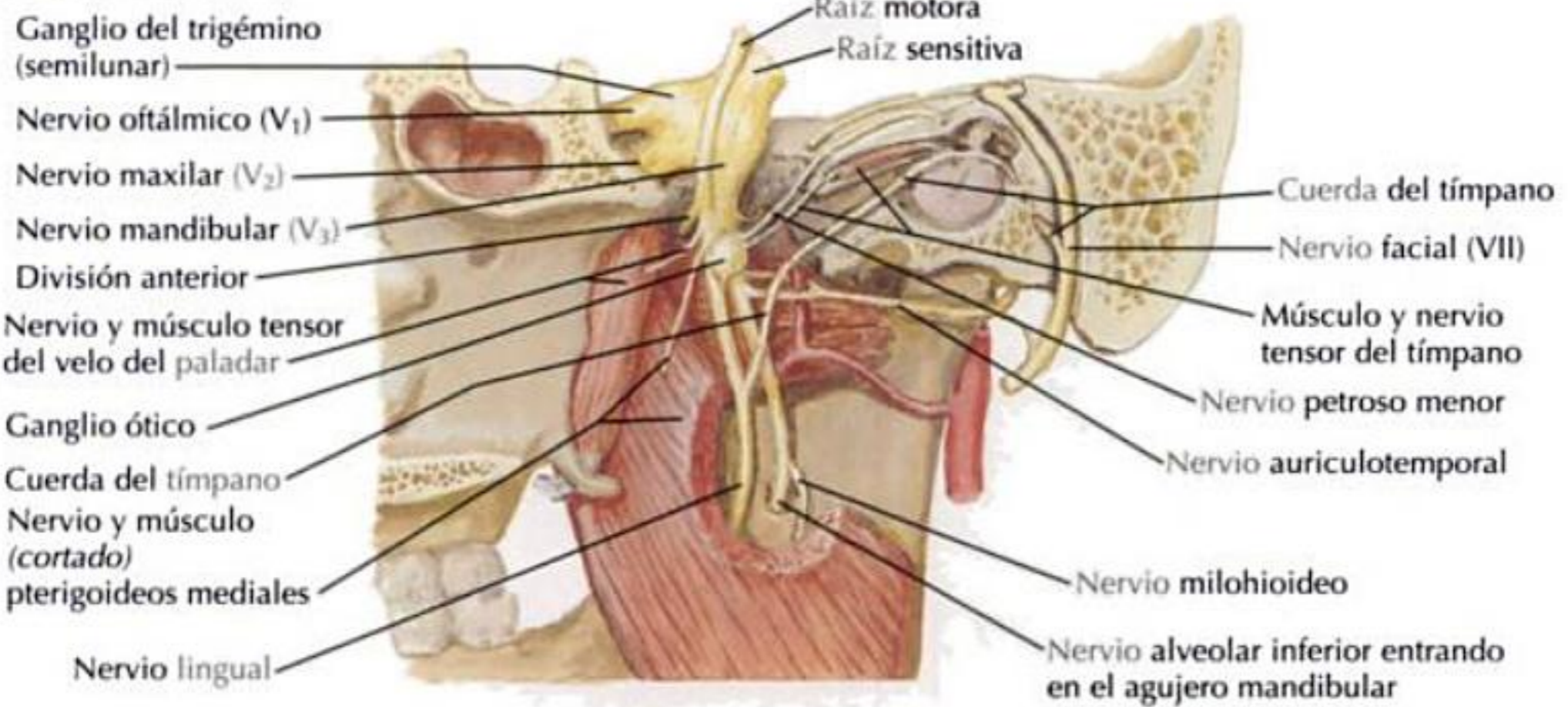


RAMOS MOTORES DEL NERVIOS TRIGÉMINO

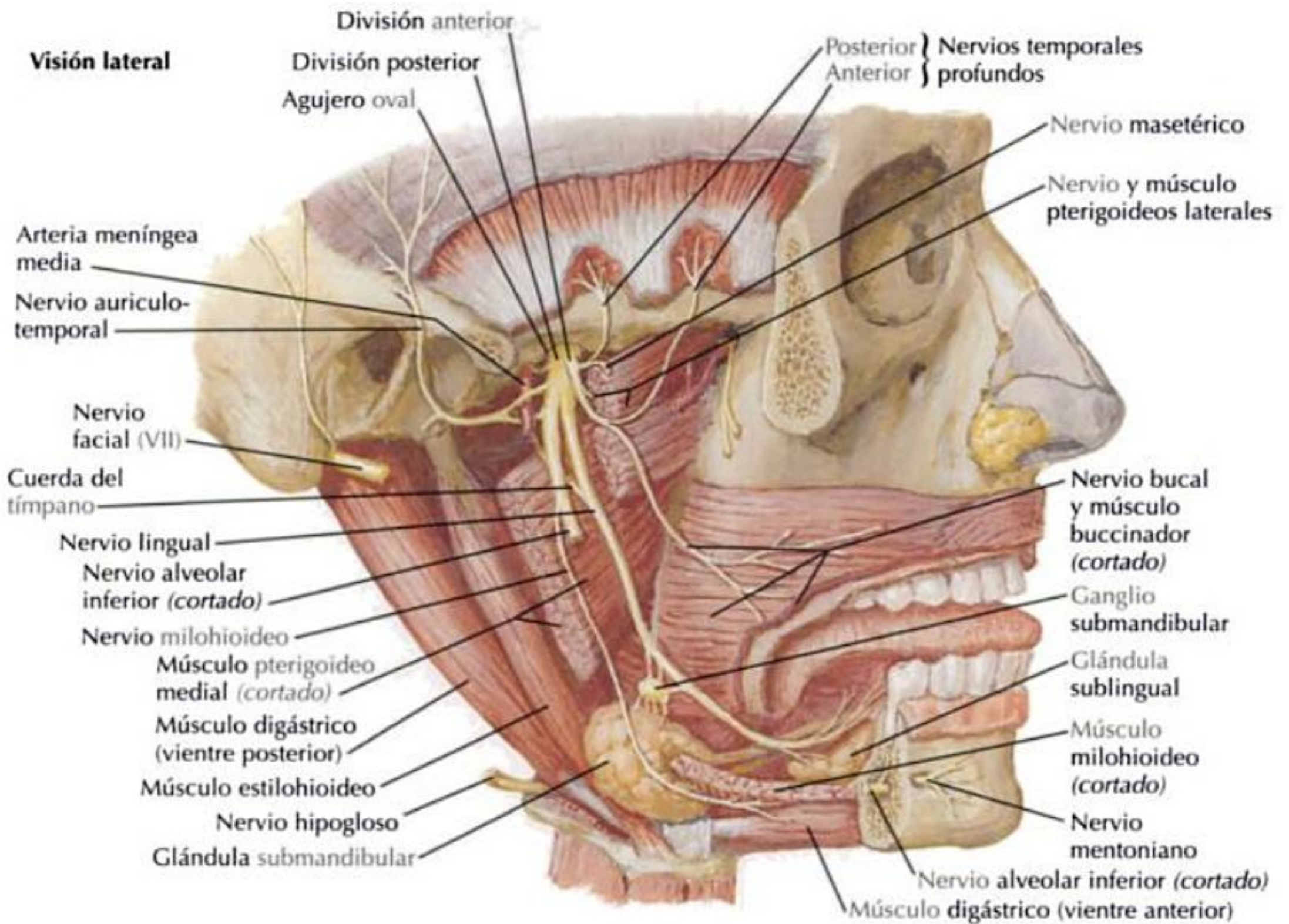
Nervio	Origen	Recorrido
Nervio mandibular del n. trigémino	Es el más grande de los 3 ramos del n. trigémino Formado por una raíz grande sensitiva y una raíz pequeña motora que se unen justo después de pasar a través del agujero oval para entrar en la fosa infratemporal	Da origen, inmediatamente, a 4 ramos: meníngeo, pterigoideo medial, tensor del tímpano y tensor del velo del paladar Se divide en divisiones anterior y posterior División anterior (la más pequeña): principalmente motora, con 1 ramo sensitivo (n. bucal) División posterior (la más grande): principalmente sensitiva, con 1 ramo motor (n. milohioideo)
Temporales profundos anterior y posterior	División anterior del nervio mandibular del n. trigémino El n. temporal profundo anterior a veces se origina del n. bucal	Pasan superiores al m. pterigoideo lateral entre el cráneo y el m. temporal mientras se hacen profundos al músculo para inervarlo Inervan al m. temporal
Masetérico	Se origina de la división anterior del nervio mandibular del n. trigémino, pero ocasionalmente se origina de un ramo común con el n. temporal profundo posterior	Discurre superior al m. pterigoideo lateral y se continúa sobre la cara lateral del músculo a medida que se aproxima a la mandíbula Se sitúa anterior a la articulación temporomandibular y posterior al tendón del m. temporal Cruza la escotadura mandibular con los vasos masetéricos Entra en la cara profunda del m. masetero para inervarlo También proporciona un pequeño ramo para la articulación temporomandibular
Pterigoideo medial	Se origina del tronco común formado por la raíz grande sensitiva y la raíz pequeña motora del nervio mandibular del n. trigémino	Pasa a través del ganglio ótico para proporcionar inervación motora y propioceptiva para el m. pterigoideo medial Pasa anterior e inferiormente para entrar en el m. pterigoideo medial Se conecta al ganglio ótico pero no hace sinapsis en el ganglio
Pterigoideo lateral	Se origina de la división anterior del nervio mandibular del n. trigémino, pero a veces se origina como un ramo del n. bucal	Sus ramos, uno para cada cabeza muscular, entran por la cara profunda del músculo pterigoideo lateral para inervarlo

RAMOS MOTORES DEL NERVO TRIGÉMINO CONTINUACIÓN

Visión medial



Visión lateral



F. Netter M.D.

Correlaciones clínicas

MASTICACIÓN

La masticación prepara el alimento, triturándolo, para la deglución y digestión.

Es el primer paso en la degradación del alimento mediante:

- La formación de porciones más pequeñas a partir de otras más grandes (así aumenta la superficie para el proceso de la digestión).
- El ablandamiento y lubricación del alimento con saliva.

HUESOS

Base del cráneo y mandíbula.

Se articulan en la articulación temporomandibular (entre la porción escamosa del hueso temporal [cráneo] y el cóndilo mandibular).

MÚSCULOS

Hay 4 músculos de la masticación:

- Masetero.
- Temporal.
- Pterigoideo medial.
- Pterigoideo lateral.

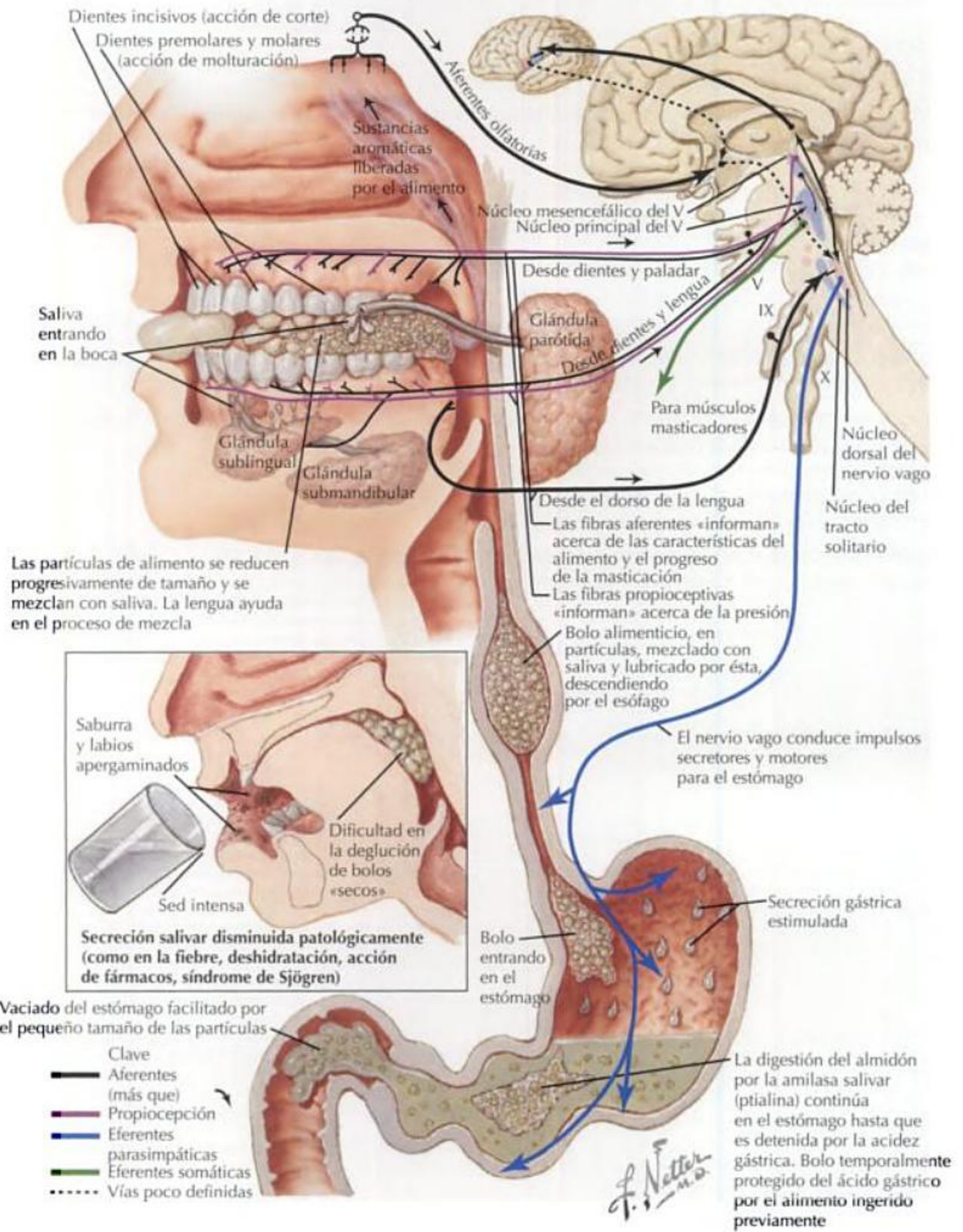
Todos los músculos de la masticación están inervados por el nervio mandibular del nervio trigémino (nervio del primer arco faríngeo).

La masticación implica la utilización de los músculos de la masticación para mover la mandíbula en 1 de los 3 planos de forma antagonista:

- Elevación/descenso.
- Protrusión/retrusión.
- Movimientos de lateralidad de uno a otro lado.

Aunque el buccinador no es un músculo de la masticación, ayuda a mantener el bolo alimenticio contra los dientes para contribuir a la masticación.

MASTICACIÓN CONTINUACIÓN



Articulación temporomandibular

Visión general y anatomía topográfica	256
Anatomía	257
Vascularización	260
Inervación	262
Correlaciones clínicas	263

Visión general y anatomía topográfica

INFORMACIÓN GENERAL

La *articulación temporomandibular (ATM)* es la articulación entre la porción escamosa del hueso temporal y el cóndilo de la mandíbula.

Componentes estructurales

La ATM comprende 2 tipos de articulaciones sinoviales, *en bisagra y deslizamiento* (ginglimoide modificada), y consta de:

- Porción escamosa del hueso temporal.
- Disco articular (en el interior de la ATM).
- Cóndilo de la mandíbula.
- Ligamentos (sirven de límites).

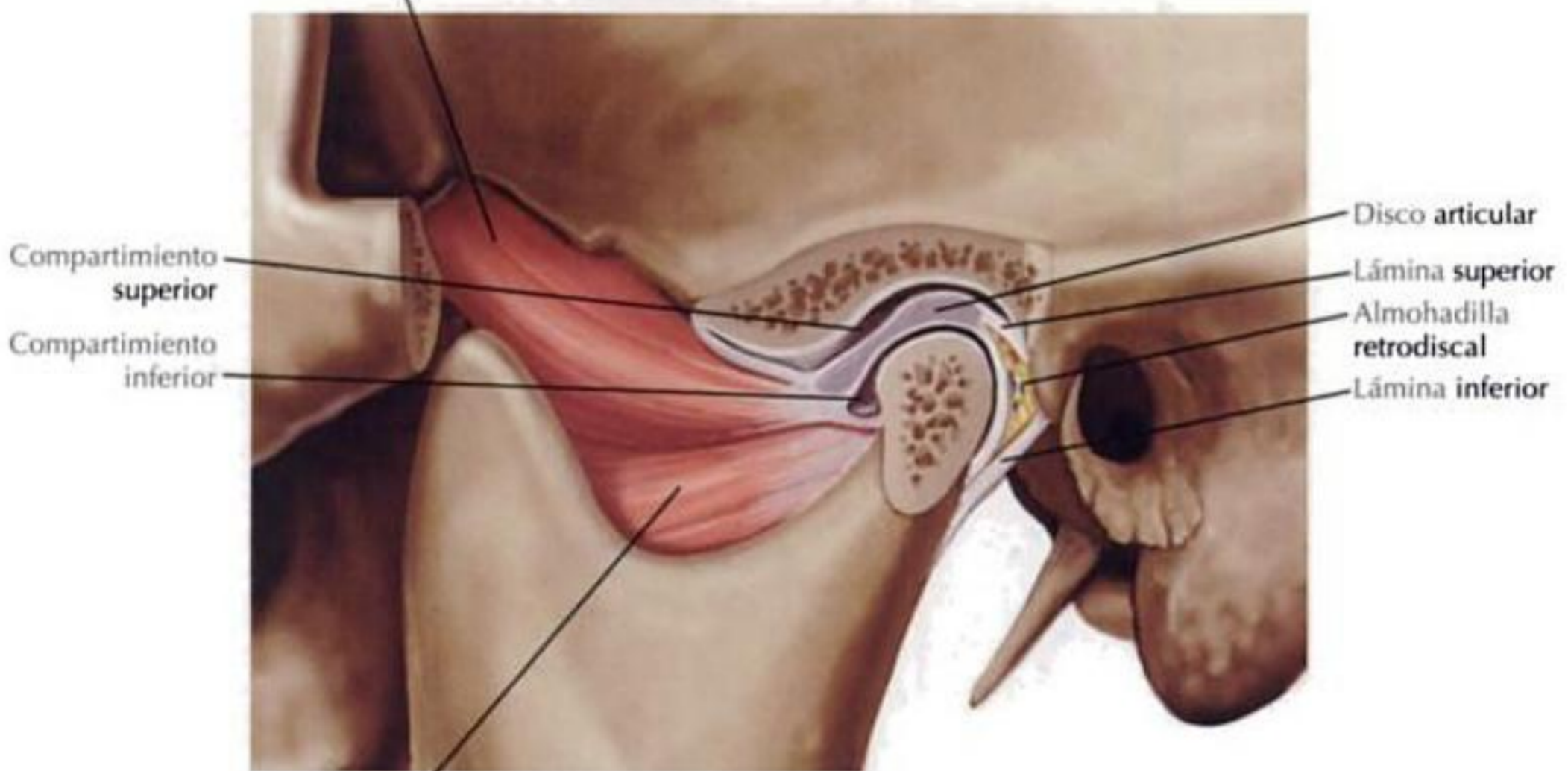
Disfunción de la ATM

Afecta aproximadamente al 25% de la población y, en un pequeño subgrupo, puede ser grave.

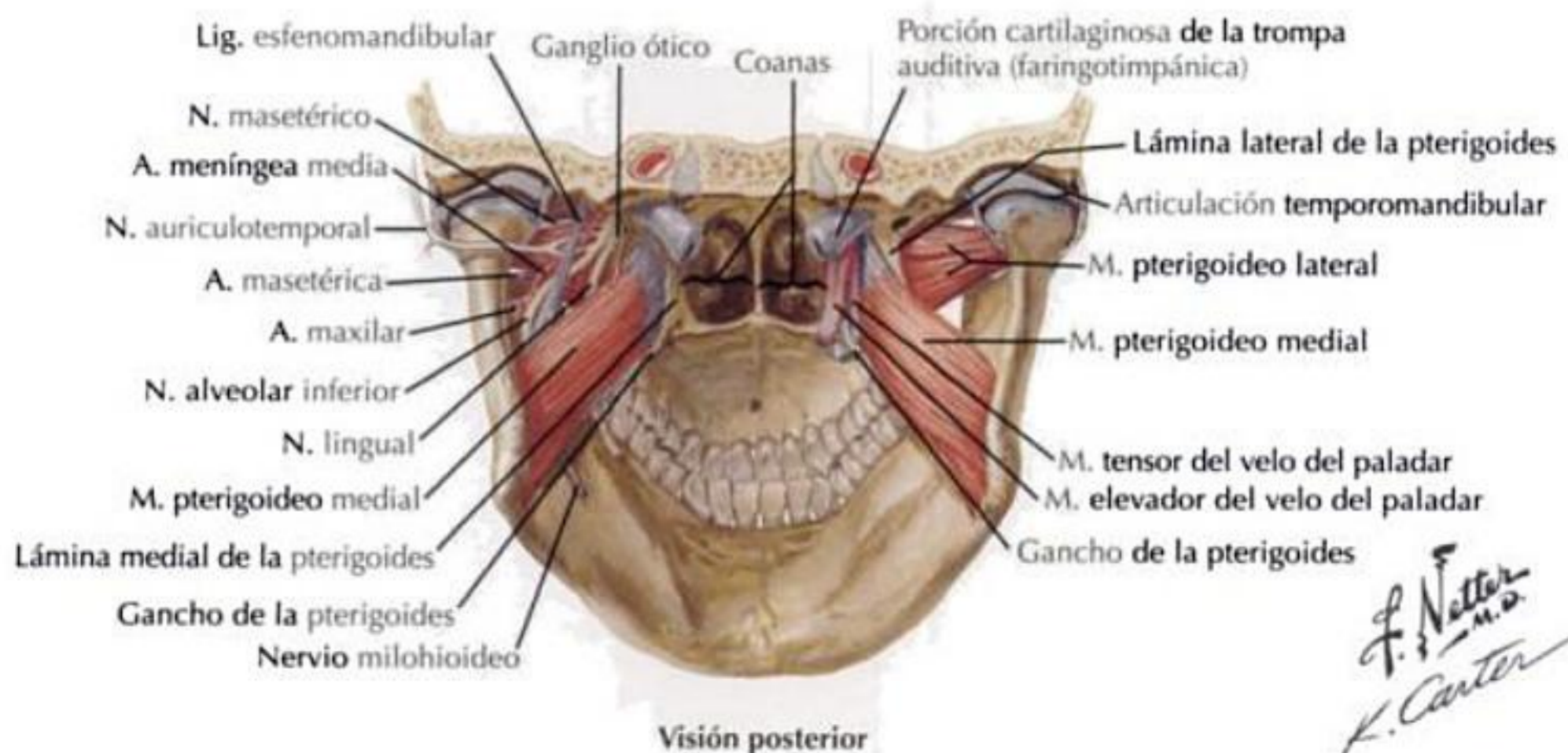
Las causas incluyen artritis, traumatismo, infección, bruxismo y desplazamiento del disco.

Más frecuente en mujeres.

Cabeza superior del m. pterigoideo lateral



Cabeza inferior del m. pterigoideo lateral



F. Netter
M.D.
K. Carter

ESTRUCTURAS ANATÓMICAS

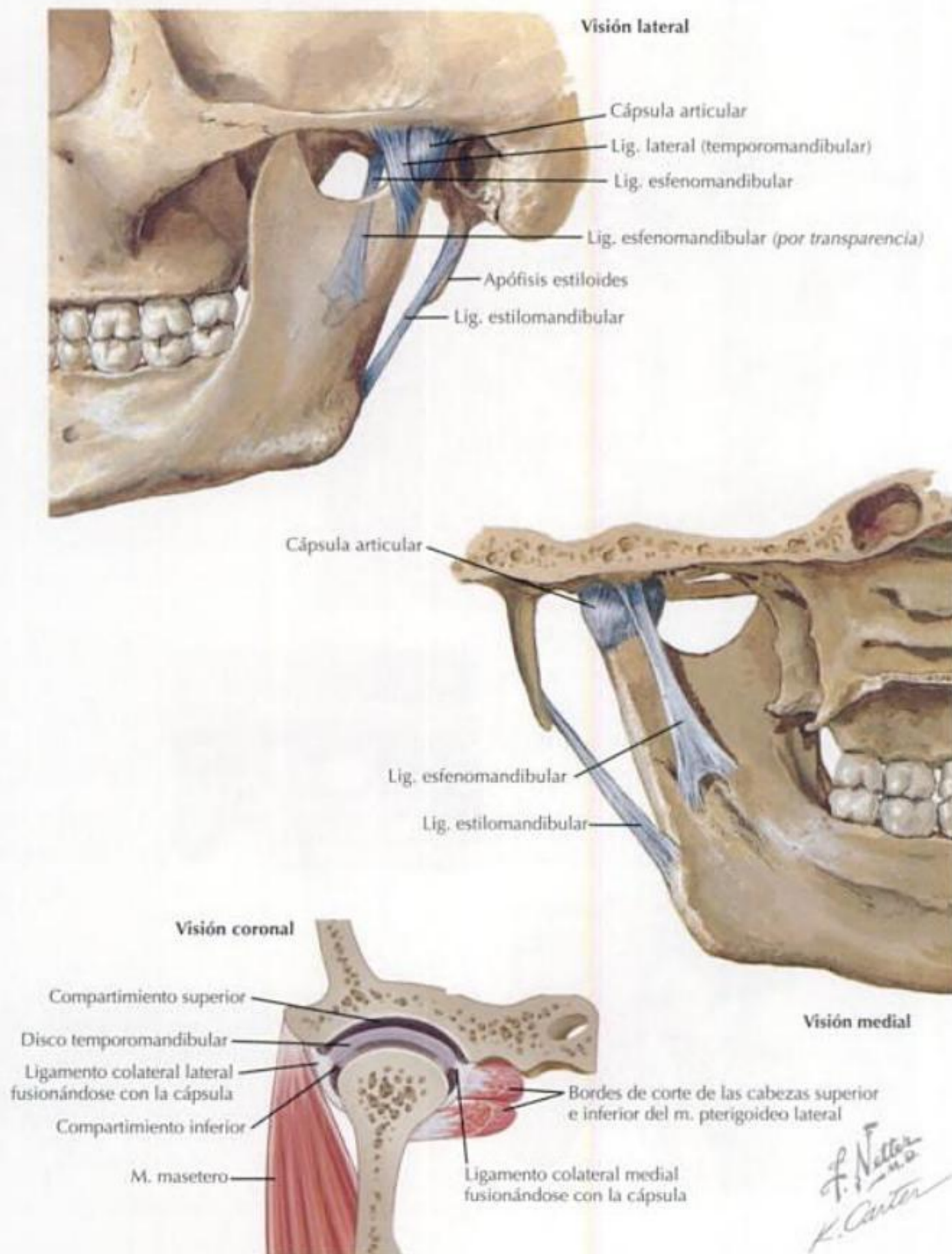
Estructura	Comentarios
Porción escamosa del hueso temporal	<p>La ATM se localiza en la porción escamosa del hueso temporal Tiene una superficie articular avascular, compuesta de tejido conectivo fibroso en lugar de cartilago hialino Las principales áreas de soporte de carga son la cara lateral de la porción escamosa, el cóndilo y el disco articular El tejido conectivo fibroso denso es más grueso en las áreas de soporte de carga Relaciones de la porción escamosa del hueso temporal:</p> <ul style="list-style-type: none"> • Anterior: eminencia articular que se convierte en el tubérculo articular • Intermedia: fosa mandibular (glenoidea) • Posterior: lámina timpánica que se adelgaza hacia el tubérculo posglenoideo <p><i>Eminencia articular</i> Marcada prominencia ósea en la base de la apófisis cigomática</p> <p><i>Tubérculo articular</i> Localizado en la parte lateral de la eminencia articular Proporciona inserción para la cápsula y el ligamento temporomandibular lateral</p> <p><i>Fosa mandibular (glenoidea)</i> La depresión en la que se asienta el cóndilo Superior a esta delgada lámina de hueso está la fosa craneal media</p> <p><i>Lámina timpánica</i> La lámina vertical localizada anterior al conducto auditivo externo</p> <p><i>Tubérculo posglenoideo</i> Una extensión inferior de la porción escamosa del hueso temporal Forma la cara posterior de la fosa mandibular Proporciona inserción para la cápsula y almohadilla retrodiscal</p>
Cóndilos de la mandíbula	<p>Cada uno se articula con un disco articular Forma semejante a un balón de rugby</p> <ul style="list-style-type: none"> • Mediolateral: 20 mm • Anteroposterior: 10 mm <p>La superficie articular es tejido conectivo fibroso avascular en lugar de cartilago hialino Las principales áreas de soporte de carga se encuentran en la cara lateral</p>
Disco articular	<p>Compuesto de tejido conectivo fibroso denso Localizado entre la porción escamosa del hueso temporal y el cóndilo Es avascular y aneural en su parte central, pero es vascular y está inervado en las áreas periféricas, donde el soporte de carga es mínimo Las principales áreas de soporte de carga se localizan en la cara lateral; ésta es un área de perforación potencial En torno a su periferia se inserta la cápsula Se divide en 3 bandas:</p> <ul style="list-style-type: none"> • Anterior: esta banda gruesa se sitúa justo anterior al cóndilo, con la boca cerrada • Intermedia: esta banda, la parte más delgada, se localiza a lo largo de la eminencia articular, con la boca cerrada • Posterior: esta gruesa banda se localiza superior al disco, con la boca cerrada <p>Inserciones adicionales:</p> <ul style="list-style-type: none"> • Medial/lateral: fuertes ligamentos colaterales medial y lateral anclan el disco al cóndilo • Anterior: el disco se une a la cápsula y cabeza superior del m. pterigoideo lateral, pero no al cóndilo, permitiendo rotar al disco sobre el cóndilo en dirección anteroposterior • Posterior: el disco es contiguo con la zona bilaminar que se fusiona con la cápsula

ESTRUCTURAS ANATÓMICAS CONTINUACIÓN

Estructura	Comentarios
Zona bilaminar (complejo de fijación posterior)	<p>Una estructura bilaminar localizada posterior al disco articular Muy deformable, especialmente en la abertura de la boca Compuesta de:</p> <ul style="list-style-type: none"> • Lámina superior: contiene fibras elásticas y ancla la cara superior de la porción posterior del disco a la cápsula y hueso del tubérculo posglenoideo y lámina timpánica • Almohadilla retrodiscal: porción muy vascular y nerviosa de la ATM, formada por colágeno, fibras elásticas, grasa, nervios y vasos sanguíneos (un gran plexo venoso se llena de sangre cuando el cóndilo se desplaza anteriormente) • Lámina inferior: contiene principalmente fibras de colágeno y ancla la cara inferior de la porción posterior del disco al cóndilo
Compartimientos de la ATM	<p>Visión general</p> <p>El disco articular divide la ATM en compartimientos superior e inferior La cara interna de ambos compartimientos contiene células endoteliales especializadas que forman un revestimiento sinovial que produce líquido sinovial, que convierte a la ATM en una articulación sinovial El líquido sinovial actúa como:</p> <ul style="list-style-type: none"> • Un lubricante • Un instrumento para proporcionar los requerimientos metabólicos a las superficies articulares de la ATM <p>Compartimiento superior</p> <p>Entre la porción escamosa del hueso temporal y el disco articular Volumen = 1,2 ml Facilita el movimiento de traslación de la ATM</p> <p>Compartimiento inferior</p> <p>Entre el disco articular y el cóndilo Volumen = 0,9 ml Facilita el movimiento de rotación de la ATM</p>
Cápsula	<p>Rodea completamente la superficie articular del hueso temporal y el cóndilo Compuesta de tejido conectivo fibroso Se refuerza, a lo largo de las caras medial y lateral, mediante ligamentos Revestida por una membrana sinovial muy vascularizada Tiene varios receptores sensitivos que incluyen nociceptores Inserciones:</p> <ul style="list-style-type: none"> • Superior: a lo largo del borde de las superficies articulares temporales • Inferior: a lo largo del cuello de la mandíbula • Medial: se fusiona con el lig. colateral medial • Lateral: se fusiona con el lig. colateral lateral • Anterior: se fusiona con la cabeza superior del m. pterigoideo lateral • Posterior: a lo largo de la almohadilla retrodiscal
Ligamentos	<p>Ligamentos colaterales</p> <ul style="list-style-type: none"> • Compuestos de 2 ligamentos: <i>Ligamento colateral medial:</i> conecta la cara medial del disco articular al polo medial del cóndilo <i>Ligamento colateral lateral:</i> conecta la cara lateral del disco articular al polo lateral del cóndilo • Frecuentemente se denominan ligamentos discales • Compuestos de tejido conectivo colágeno; de este modo no se distienden <p>Ligamento temporomandibular (lateral)</p> <ul style="list-style-type: none"> • Ligamento engrosado en la cara lateral de la cápsula • Previene el desplazamiento lateral y posterior del cóndilo • Compuesto de 2 bandas separadas: <i>Porción oblicua externa:</i> porción más grande; se une al tubérculo articular, discurre posteroinferiormente para unirse inmediatamente inferior al cóndilo; limita la apertura de la boca

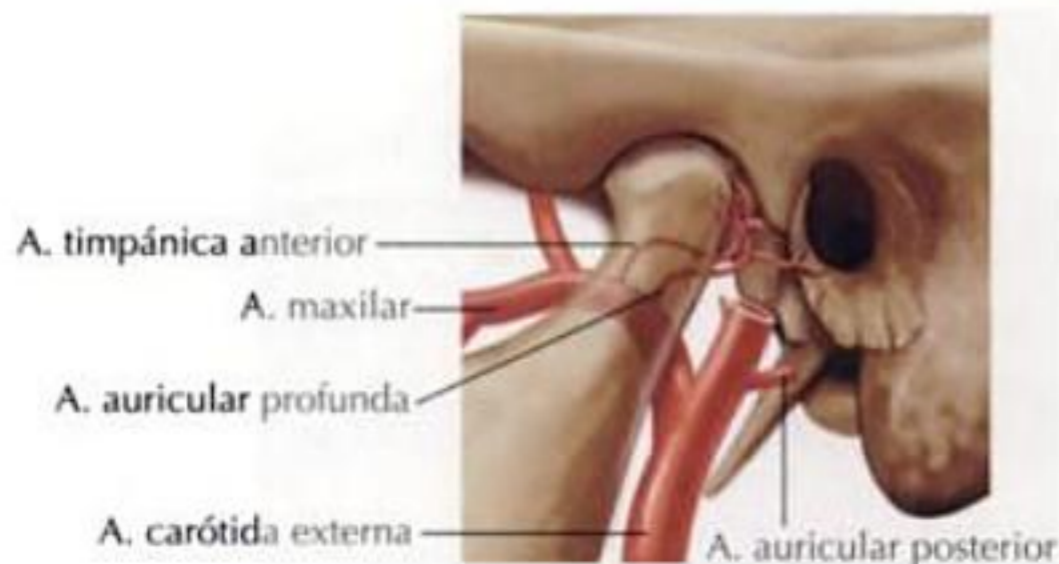
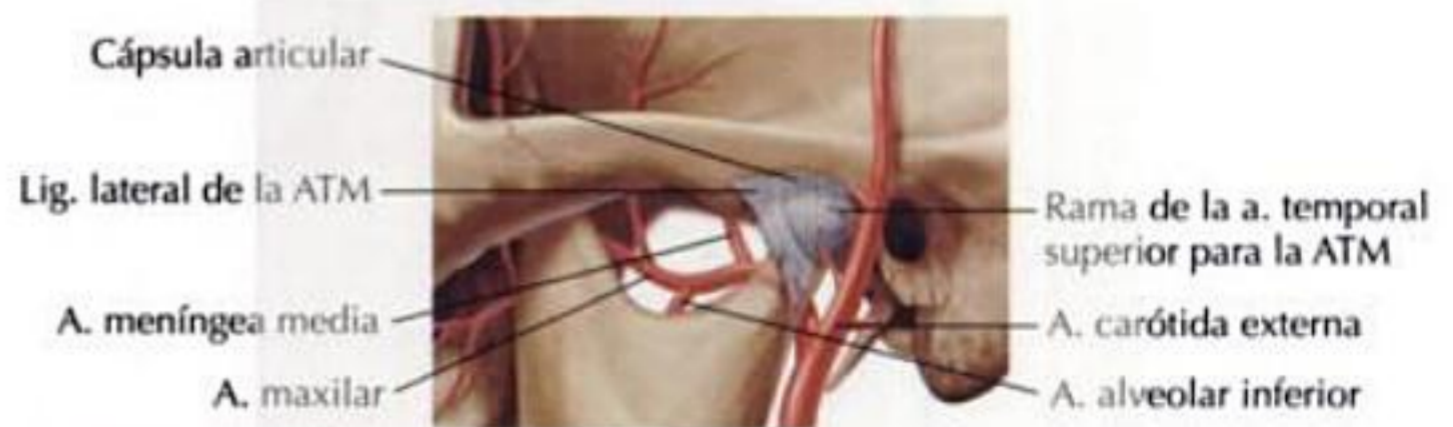
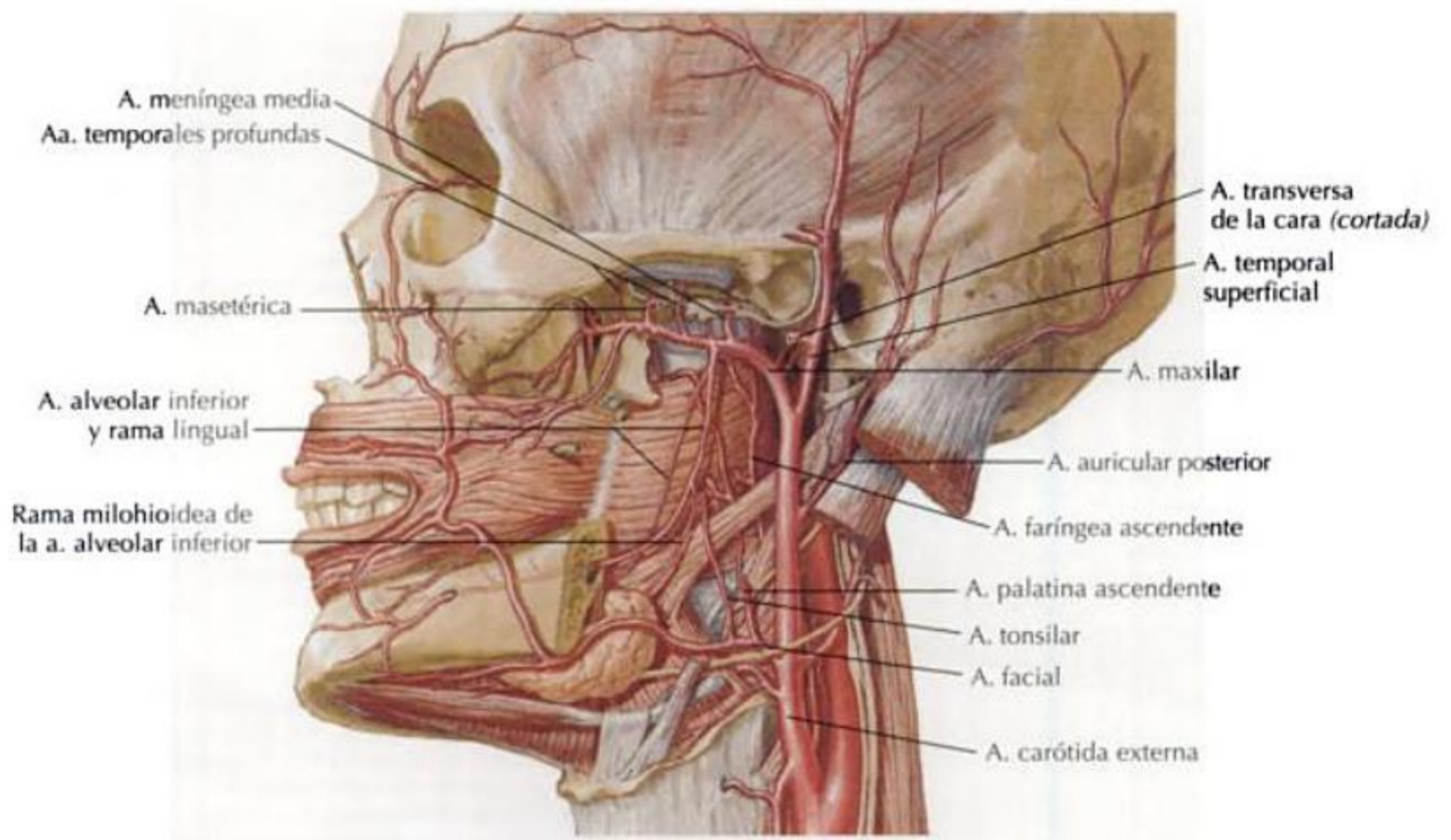
ESTRUCTURAS ANATÓMICAS CONTINUACIÓN

Estructura	Comentarios
Ligamentos	<p><i>Porción horizontal interna:</i> banda más pequeña unida al tubérculo articular que corre horizontalmente para unirse a la parte lateral del cóndilo y disco; limita el movimiento posterior del disco articular y el cóndilo</p> <p>Ligamento estilomandibular</p> <ul style="list-style-type: none"> • Compuesto de una engrosada fascia cervical profunda • Se extiende desde la apófisis estiloides hasta el borde posterior del ángulo y rama de la mandíbula • Contribuye a limitar la protrusión anterior de la mandíbula <p>Ligamento esfenomandibular</p> <ul style="list-style-type: none"> • Resto del cartílago de Meckel • Se extiende desde la espina del esfenoides a la lingula mandibular • Puede ayudar a actuar como un pivote en la mandíbula manteniendo la misma cantidad de tensión durante la apertura y cierre de la boca



IRRIGACIÓN ARTERIAL

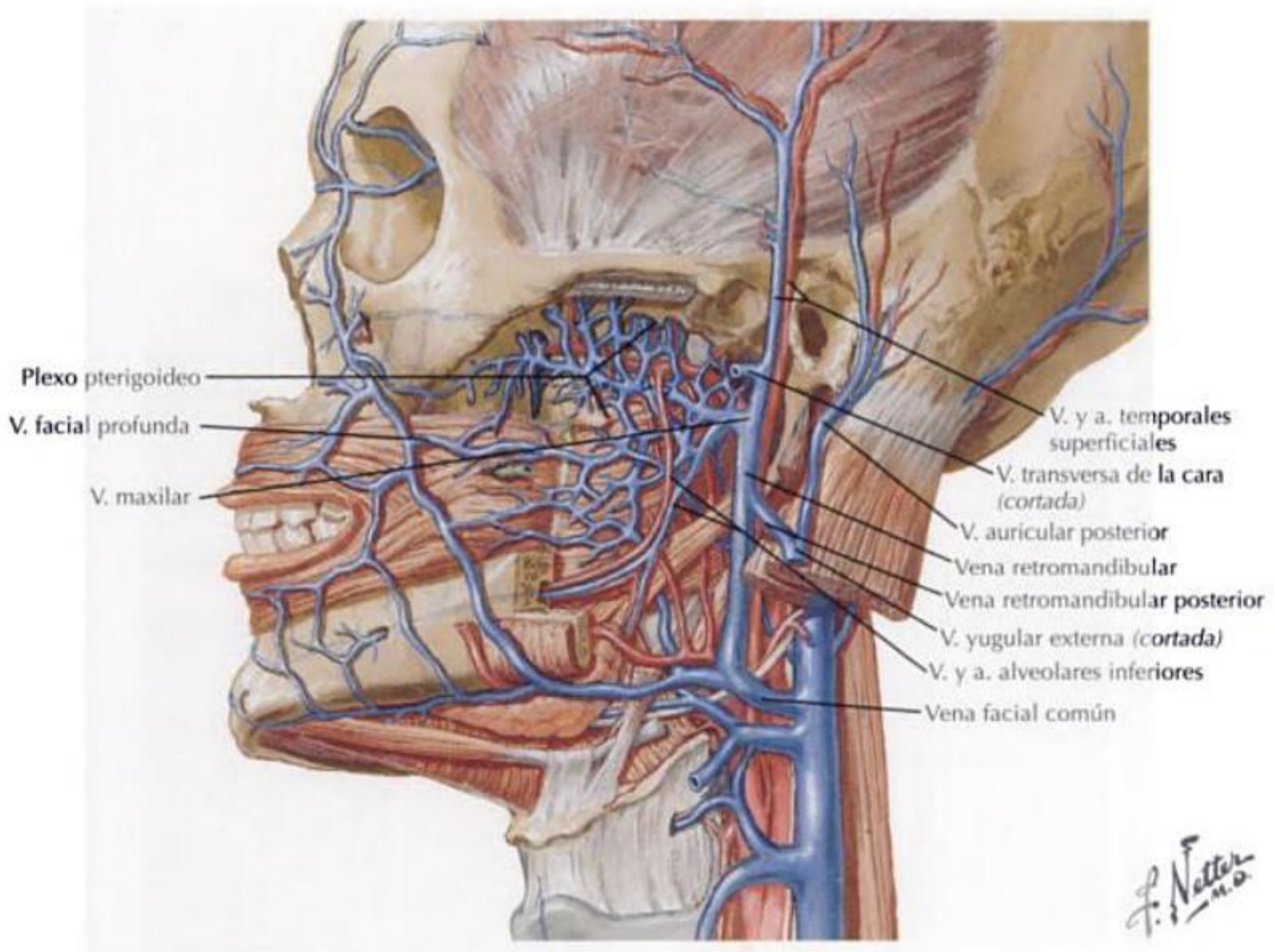
Arteria	Origen	Recorrido
Temporal superficial	Rama terminal de la a. carótida externa	Se inicia en la glándula parótida e inicialmente se localiza posterior a la mandíbula, donde proporciona pequeñas ramas para la ATM
Auricular profunda	A. maxilar	Se origina en la misma área que la a. timpánica anterior Se sitúa en la glándula parótida, posterior a la ATM, donde da ramas para la ATM
Timpánica anterior		Se origina en la misma área que la a. auricular profunda Pasa superiormente por detrás de la ATM para entrar en la cavidad timpánica a través de la fisura petrotimpánica, donde da ramas para la ATM



*F. Netter M.D.
K. Carter*

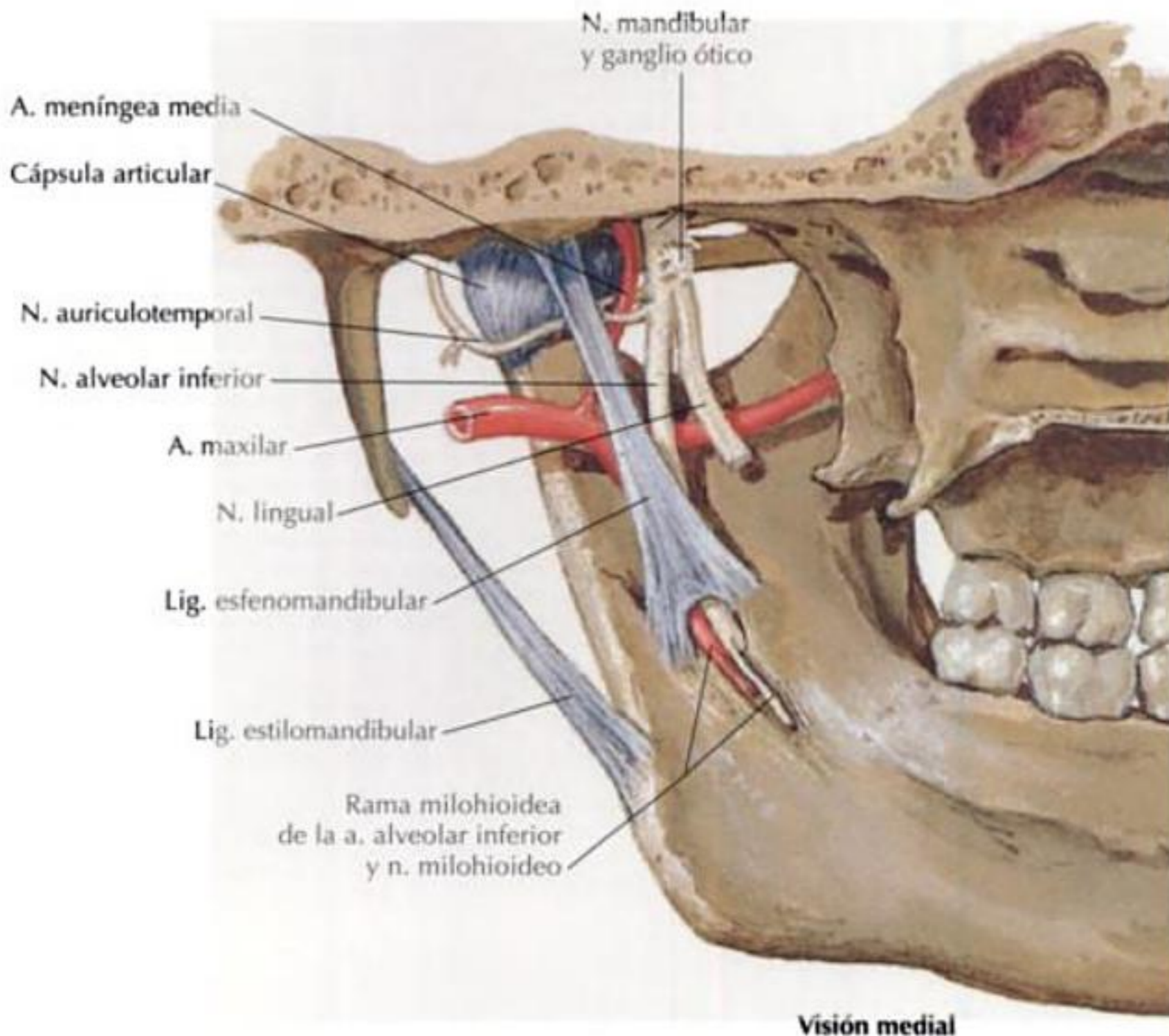
DRENAJE VENOSO

Vena	Recorrido
Temporal superficial	Recibe algunas ramas desde la ATM Luego se une a la v. maxilar para formar la v. retromandibular
Maxilar	Recibe algunas ramas desde la ATM Se une a la v. temporal superficial para formar la v. retromandibular



INERVAÇÃO SENSITIVA

Nervio	Origen	Recorrido
Auriculotemporal	Nervio mandibular del n. trigémino	Desde la división posterior del nervio mandibular del n. trigémino Se divide alrededor de la a. menígea media y pasa entre el lig. esfenomandibular y el cuello de la mandíbula Da todos los ramos sensitivos a lo largo de la cápsula Sensitivo, aunque conduce fibras autónomas para la glándula parótida
Masetérico	División anterior del nervio mandibular del n. trigémino	Se sitúa anterior a la ATM y proporciona ramos para la articulación antes de pasar sobre la escotadura mandibular para alcanzar al m. masetero Los ramos sensitivos ayudan al n. auriculotemporal
Temporal profundo posterior		Se sitúa anterior a la ATM y proporciona ramos para la articulación antes de inervar al m. temporal Los ramos sensitivos ayudan al n. auriculotemporal a inervar la parte anterior de la ATM Principalmente motor, pero conduce fibras sensitivas adicionales para la ATM



Visión medial

*F. Netter
M.D.*

Correlaciones clínicas

APERTURA DE LA BOCA

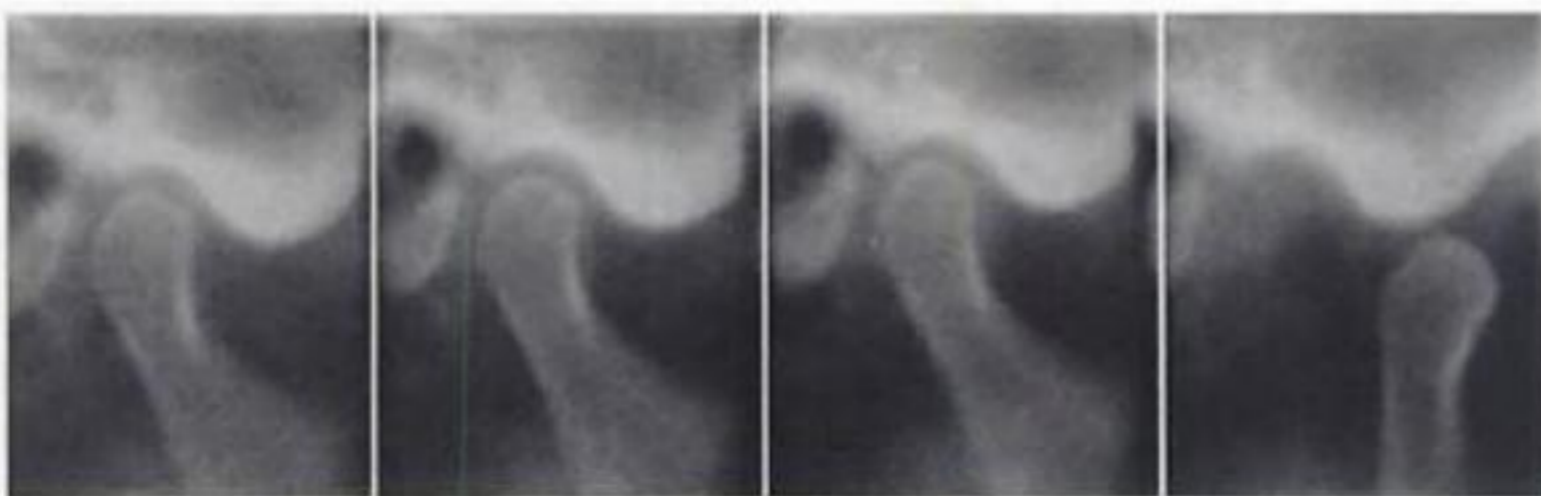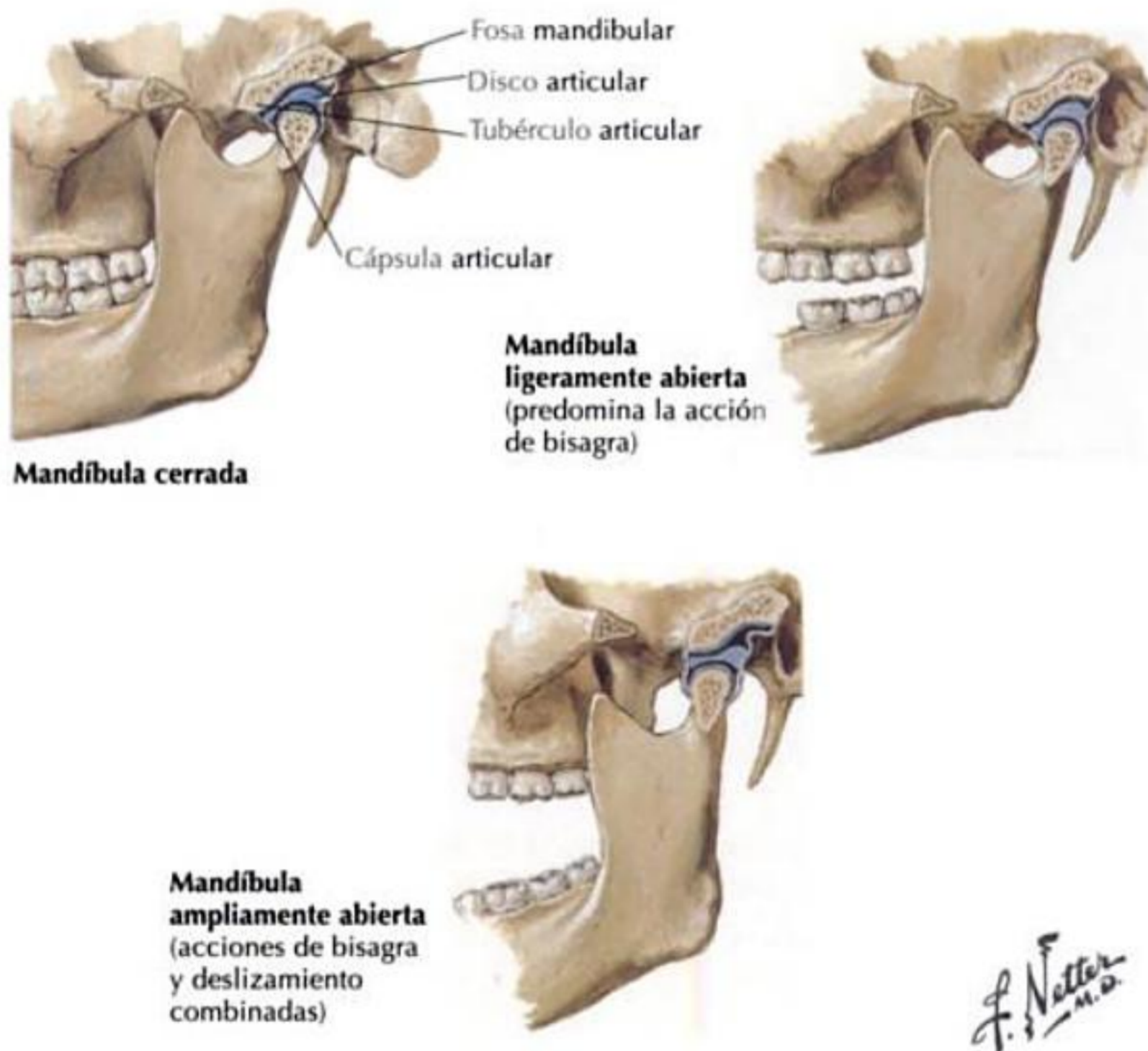
La apertura de la boca implica una compleja serie de movimientos.

El movimiento inicial es *rotacional*, y ocurre en el compartimiento inferior de la ATM:

- El m. pterigoideo lateral (cabeza inferior) inicia la apertura de la boca (la cabeza superior del pterigoideo lateral se describe como activa durante la elevación de la mandíbula en un «arranque inicial»).
- A medida que la mandíbula desciende, los ligamentos medial y colaterales unen firmemente el cóndilo al disco articular, permitiendo de este modo sólo el movimiento rotacional.
- Una vez que la ATM se tensa, no puede producirse una posterior rotación del cóndilo.
- Normalmente, el movimiento rotacional se continúa hasta que los dientes superiores e inferiores se separan unos 20 mm.

Para un movimiento adicional de la mandíbula, debe producirse un movimiento *traslacional*:

- El movimiento traslacional ocurre en el compartimiento superior de la ATM y proporciona la mayor parte de la capacidad de apertura de la boca.
- En este movimiento, el complejo del disco articular y el cóndilo resbalan inferiormente sobre la eminencia articular, permitiendo el descenso máximo de la mandíbula.



LUXACIÓN MANDIBULAR

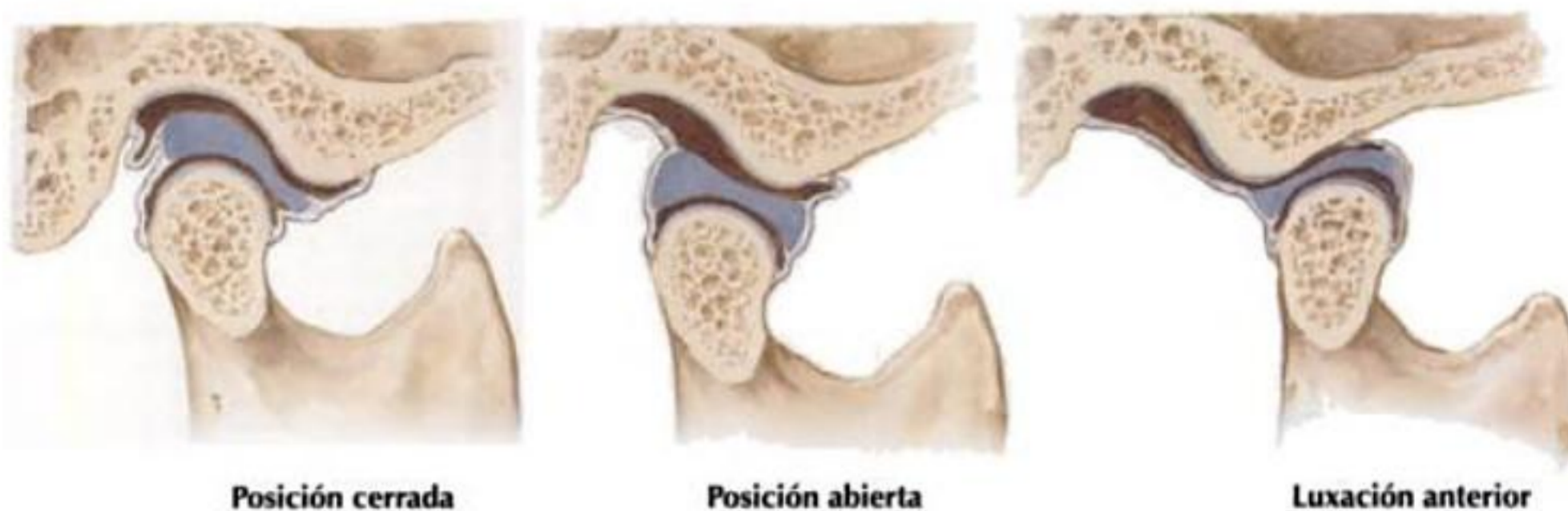La *luxación mandibular* (o subluxación de la ATM) ocurre cuando el cóndilo se mueve anterior a la eminencia articular.

- Con la luxación, la boca aparece «muy abierta».
- Dado que el cóndilo se desplaza anterior a la eminencia articular, puede palparse una depresión posterior al cóndilo.

Las luxaciones espontáneas pueden producirse a causa de acciones diversas, que van desde un tratamiento odontológico prolongado hasta un simple bostezo.

Como la mandíbula está luxada, el paciente tiene mucha dificultad para explicar verbalmente su situación.

La reposición implica la recolocación del cóndilo, posterior a la eminencia articular.



ARTRITIS Y ANQUILOSIS

ARTRITIS

La *artritis* es la causa más frecuente de cambios patológicos en la ATM.

Cuando hay artritis reumatoide, normalmente están afectadas ambas ATM, otras articulaciones tienden a afectarse antes que la ATM.

Las imágenes radiológicas en los estadios *iniciales* de la enfermedad muestran disminución del espacio articular sin cambios óseos.

Las imágenes radiológicas en los estadios *avanzados* de la enfermedad muestran disminución del espacio articular con cambios óseos, que posiblemente incluyen anquilosis.

En la osteoartritis, las causas incluyen desgaste normal, traumatismo, bruxismo y manifestaciones clínicas que pueden ir de leves a graves.

ANQUILOSIS

La *anquilosis* es una obliteración del espacio de la ATM con características morfológicas óseas anormales, que a menudo ocurre a consecuencia de un traumatismo o infección.

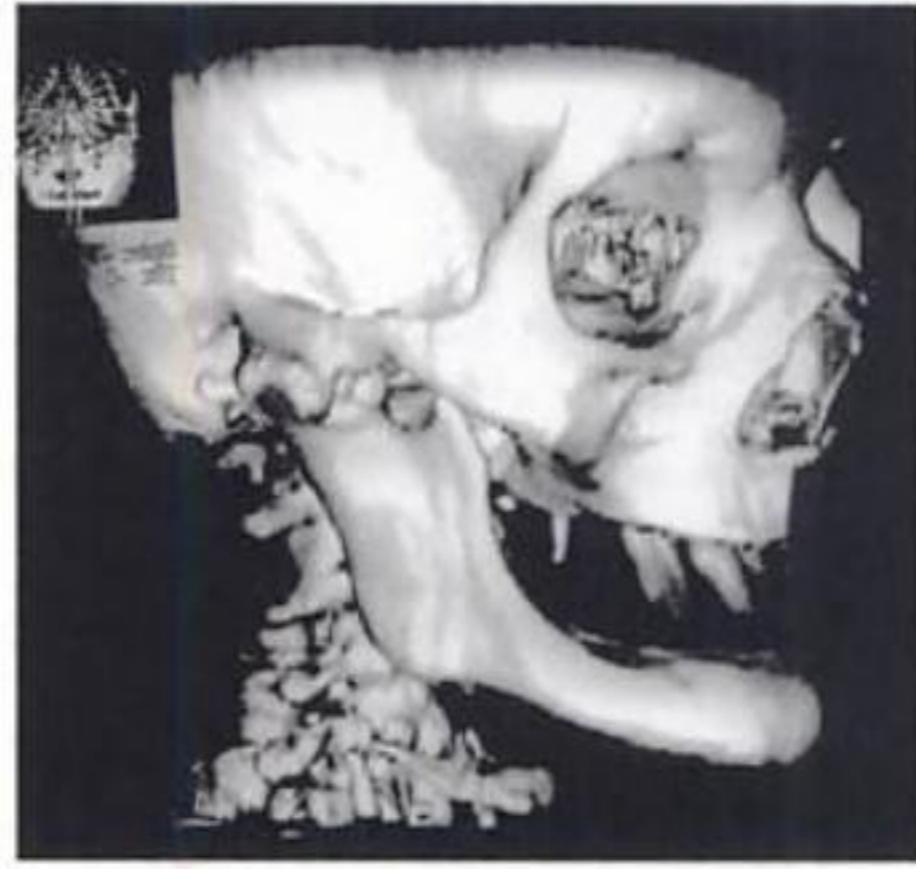Se clasifica como anquilosis verdadera (intracapsular) o falsa (proceso extracapsular normalmente relacionado con una apófisis coronoides o un arco cigomático anormalmente grandes).

El tratamiento varía de acuerdo con la causa, pero puede incluir una artroplastia o una condilectomía.

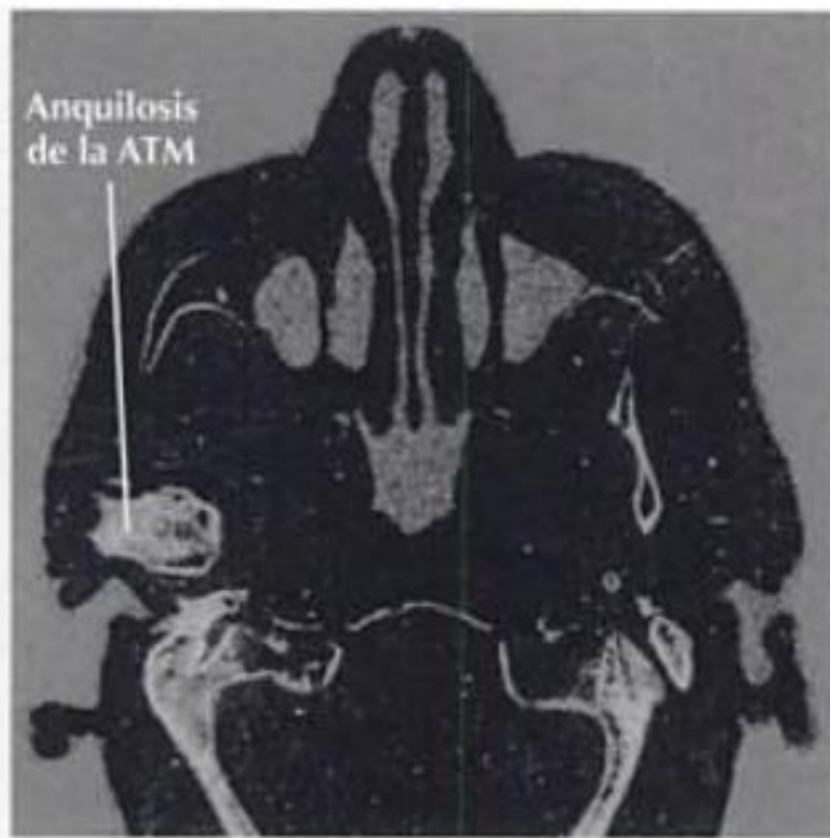
ARTRITIS Y ANQUILOSIS CONTINUACIÓN



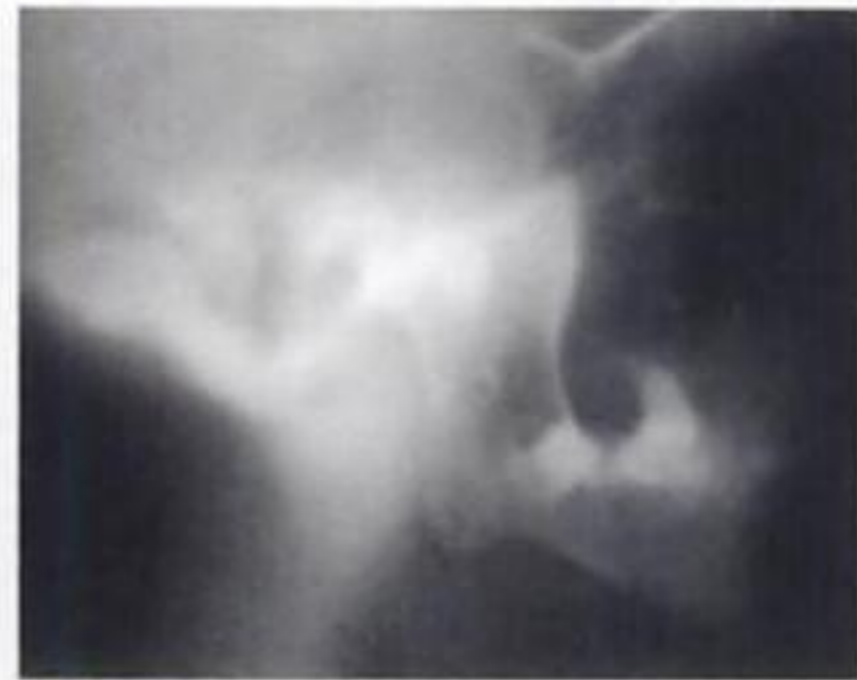Anquilosis unilateral



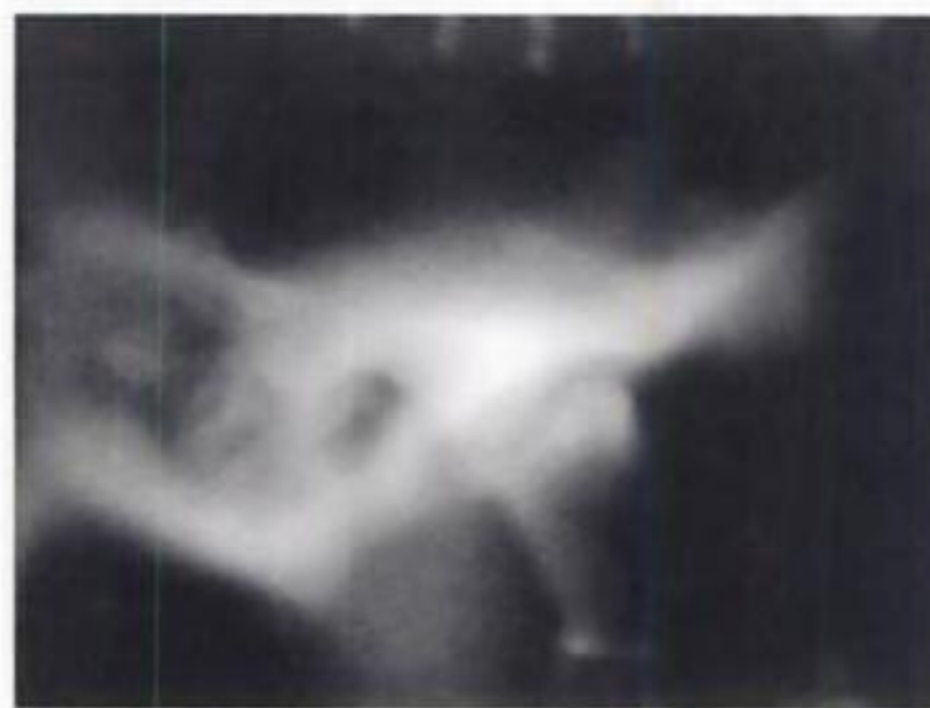Anquilosis



Anquilosis de la ATM



Anquilosis



Osteoartritis

Fosa pterigopalatina

Visión general y anatomía topográfica	268
Límites y orificios	269
Contenido de la fosa pterigopalatina	272

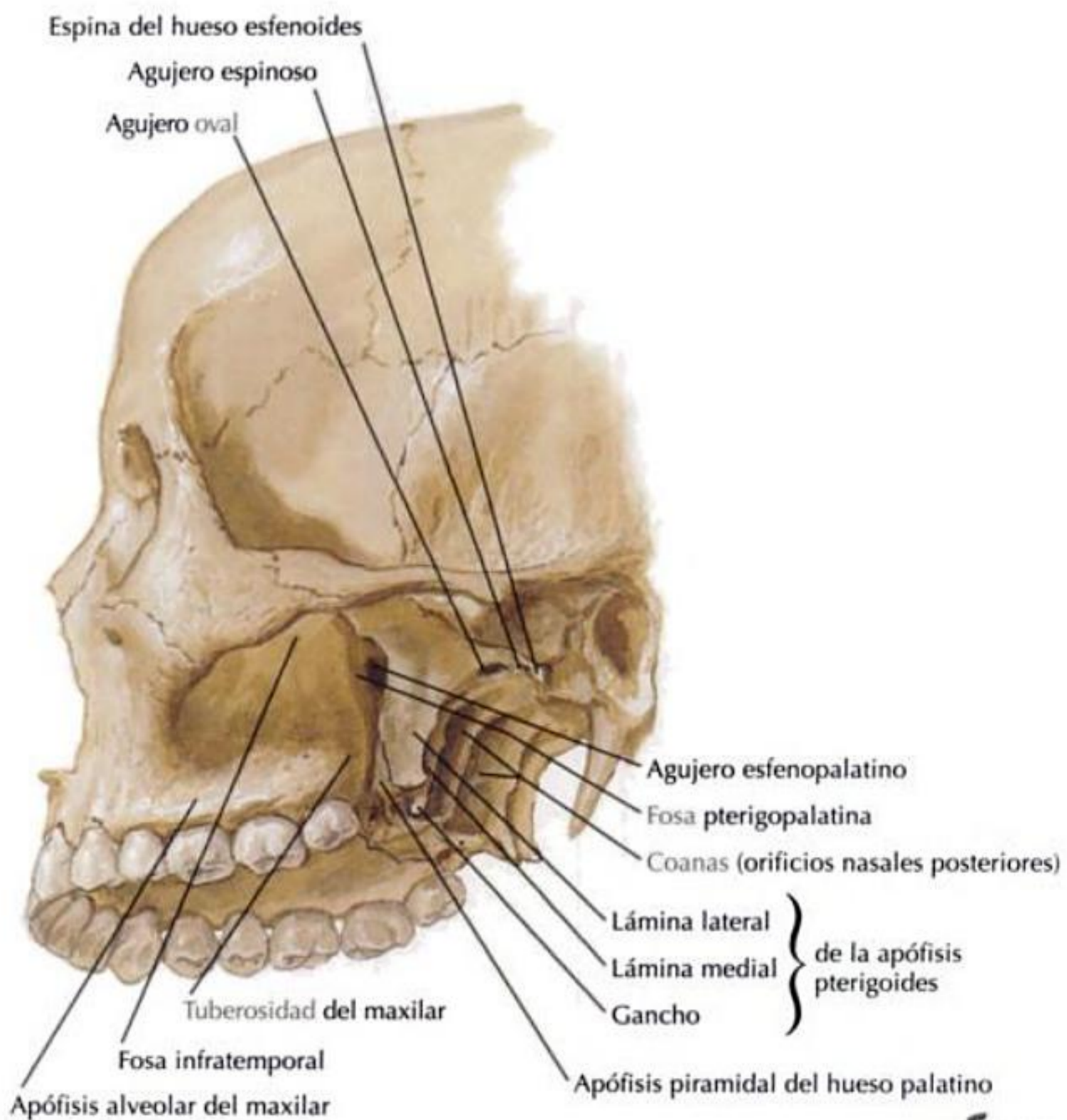
INFORMACIÓN GENERAL

Fosa de forma piramidal en la cara lateral del cráneo, entre la cara infratemporal del maxilar y la apófisis pterigoides del esfenoides.

Contiene los principales nervios y vasos sanguíneos que inervan e irrigan la cavidad nasal, maxilar, paladar duro y paladar blando: el nervio maxilar del nervio trigémino, el ganglio pterigopalatino (esfenopalatino, de Meckel) y la 3.^a parte de la arteria maxilar.

Permite comunicar la fosa infratemporal, la fosa craneal media, el agujero rasgado, la nasofaringe, la cavidad nasal, la cavidad orbitaria y la cavidad bucal.

Hay 7 agujeros/fisuras que permiten el paso de nervios y vasos.



*F. Netter
M.D.*

LÍMITES

Límite	Estructuras
Pared anterior	Cara infratemporal del maxilar
Pared posterior	Apófisis pterigoides del esfenoides
Pared medial	Lámina perpendicular del palatino
Pared lateral	Ninguna (abierta a la fisura pterigomaxilar)
Pared superior	Cara inferior del esfenoides y lámina orbitaria del hueso palatino
Pared inferior	Apófisis piramidal del palatino

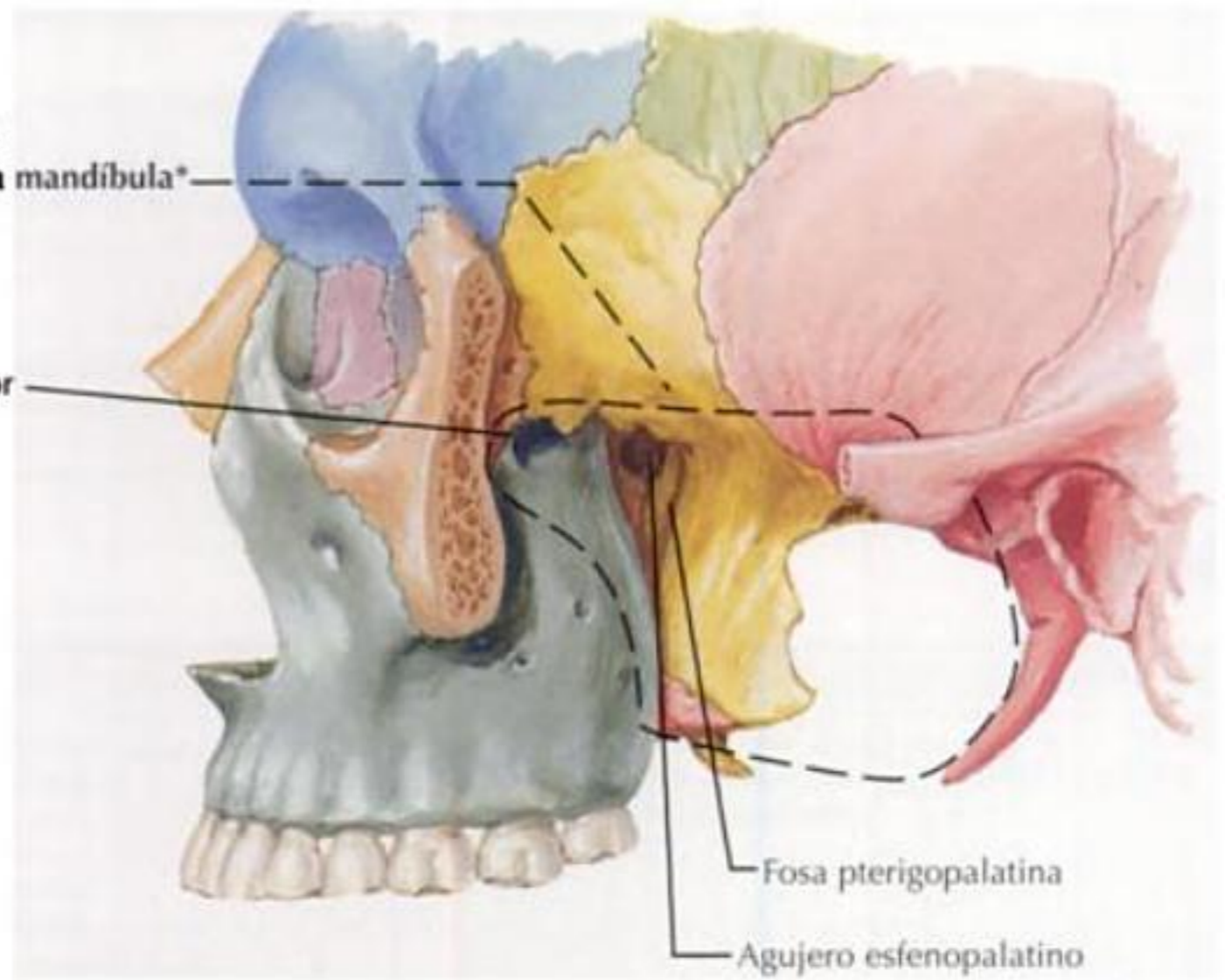
ORIFICIOS

Orificio	Localización	Estructuras que lo atraviesan
Fisura pterigomaxilar	Parte lateral de la fosa pterigopalatina Entre la fosa infratemporal y la fosa pterigopalatina	N. alveolar superior posterior, desde la fosa pterigopalatina al interior de la fosa infratemporal 3.ª parte de la a. maxilar, desde la fosa infratemporal al interior de la fosa pterigopalatina Una red venosa variable, como la esfenopalatina, hacia el plexo venoso pterigoideo
Agujero esfenopalatino	Pared medial de la fosa pterigopalatina Entre la cavidad nasal y la fosa pterigopalatina A menudo se localiza posterior a la concha (cornete) nasal media	N. nasopalatino Nn. nasales posteriores superiores Vasos esfenopalatinos
Fisura orbitaria inferior	Parte superior de la fosa pterigopalatina Entre la fosa pterigopalatina y la órbita Se continúa posteriormente con la parte superior de la fisura pterigomaxilar	N. infraorbitario del nervio maxilar del n. trigémino N. cigomático del nervio maxilar del n. trigémino Vasos infraorbitarios V. oftálmica inferior que conecta con el plexo venoso pterigoideo
Conducto palatino	Parte inferior de la fosa pterigopalatina Entre la fosa pterigopalatina y el paladar duro y blando Finalmente termina en los agujeros palatinos mayor y menor	N. y vasos palatinos mayores (a través del agujero palatino mayor) en el paladar duro N. y vasos palatinos menores (a través del agujero palatino menor) en el paladar blando
Agujero redondo	Parte posterolateral de la fosa pterigopalatina Entre la fosa pterigopalatina y la fosa craneal media	Nervio maxilar del n. trigémino
Conducto pterigoideo	Parte posterior de la fosa pterigopalatina Entre la fosa pterigopalatina y el agujero rasgado Inferior y medial al agujero redondo	Nervio del conducto pterigoideo (n. vidiano) Una arteria satélite
Conducto palatovaginal	Parte posteromedial de la fosa pterigopalatina Entre la fosa pterigopalatina y la nasofaringe Medial al conducto pterigoideo	N. faríngeo Vasos faríngeos

ORIFICIOS CONTINUACIÓN

Fosa infratemporal expuesta mediante la extirpación del arco cigomático y la mandíbula*

Fisura orbitaria inferior



*Superficialmente, la apófisis mastoideas forma el límite posterior.

F. Netter M.D.

Fisura orbitaria superior

Agujero óptico

Borde de corte del hueso cigomático para visualizar el interior de la fosa pterigopalatina

Agujero redondo

Borde de corte del arco cigomático

Apófisis estiloides

Seno maxilar (porción posterior)

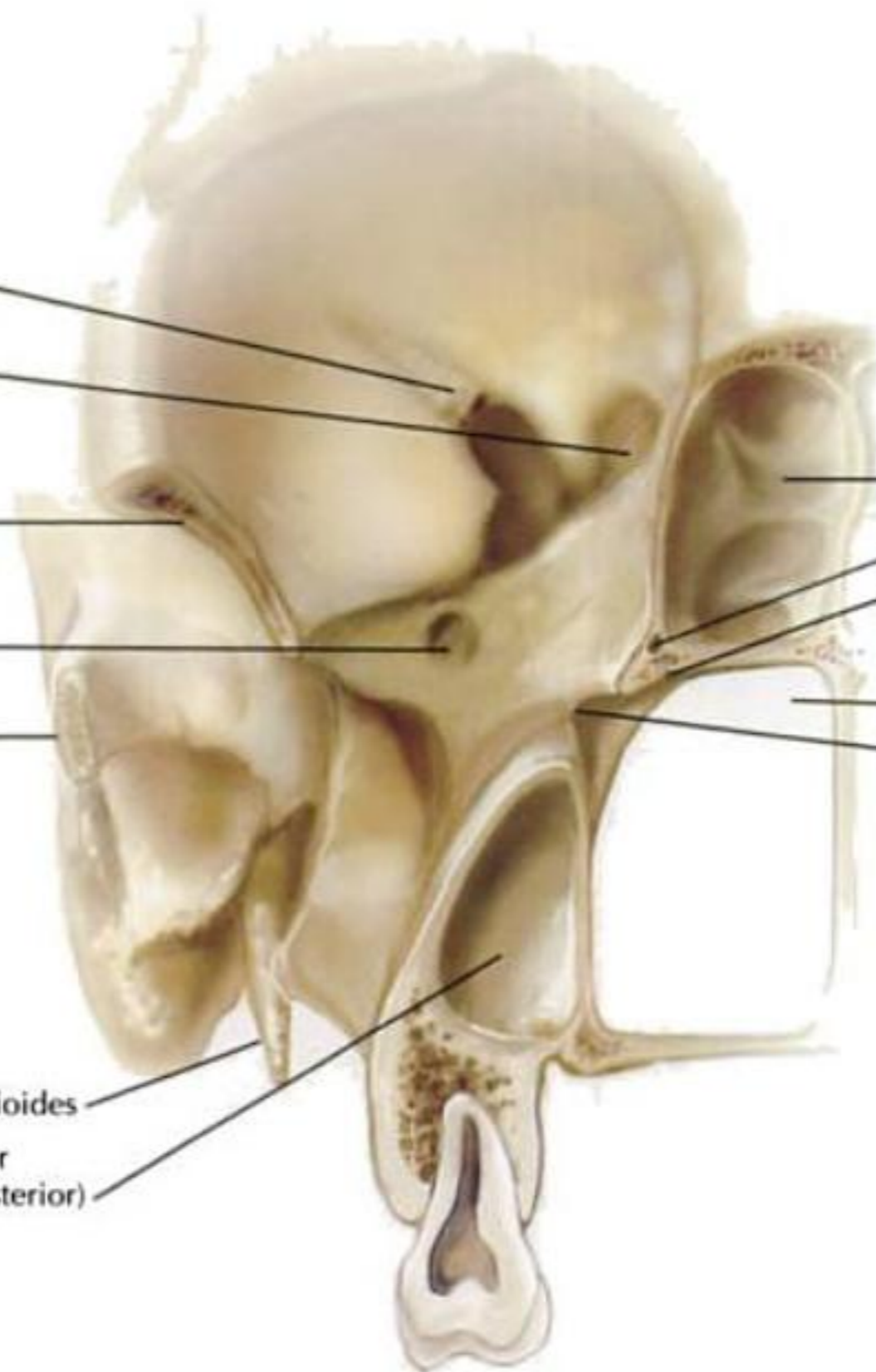
Seno esfenoidal

Conducto pterigoideo

Conducto palatovaginal

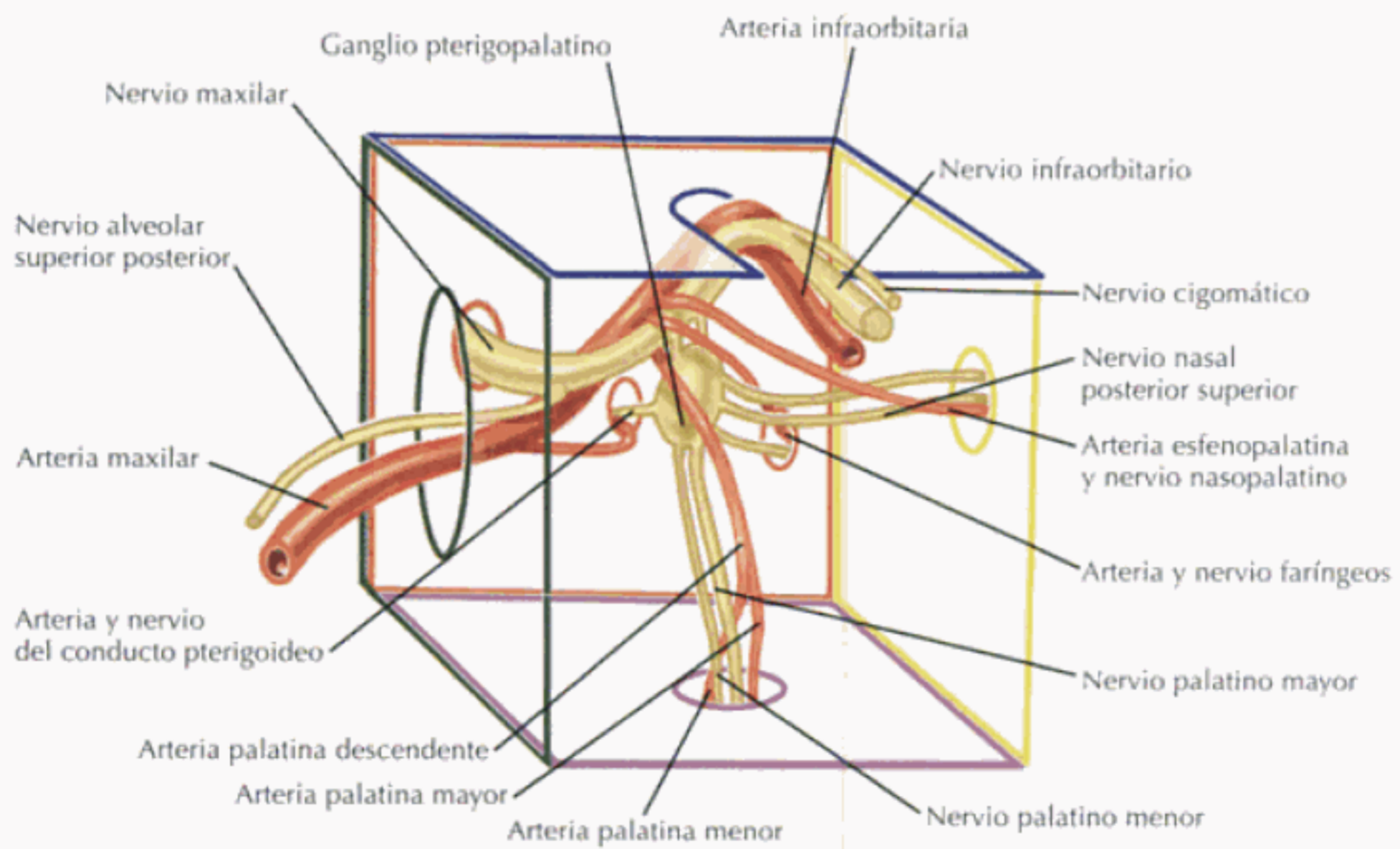
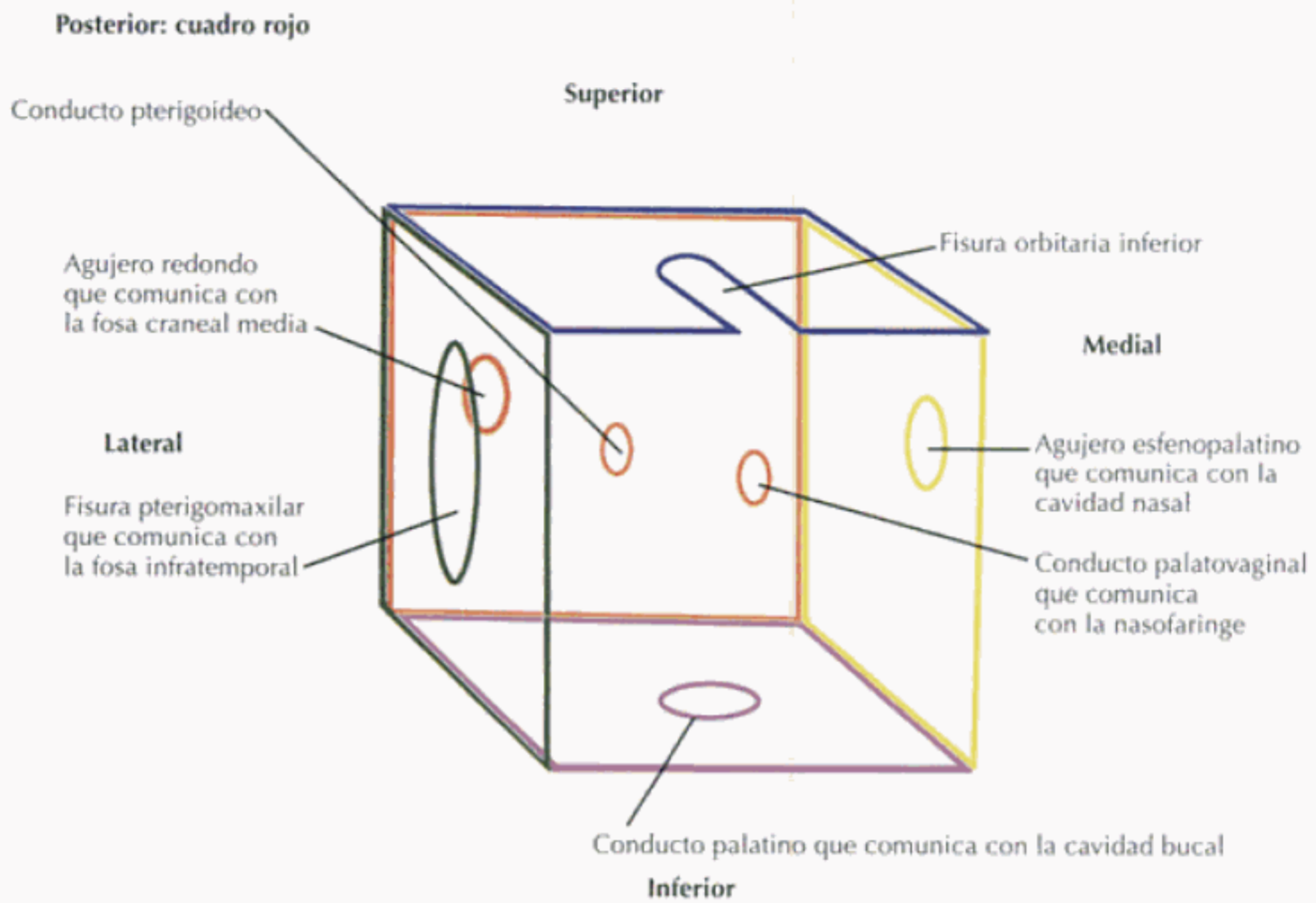
Cavidad nasal

Agujero esfenopalatino



Winn

ORIFICIOS CONTINUACIÓN

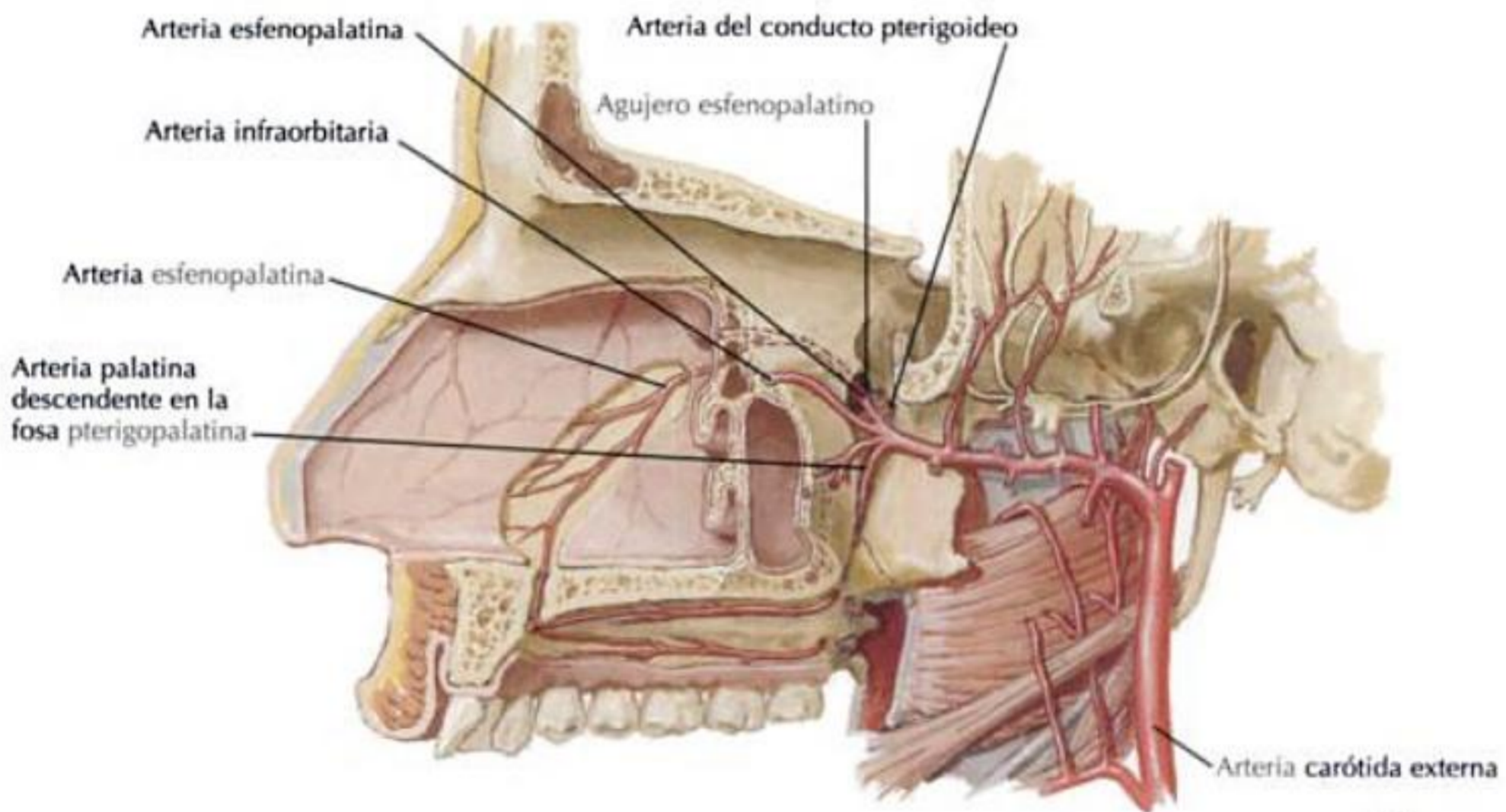
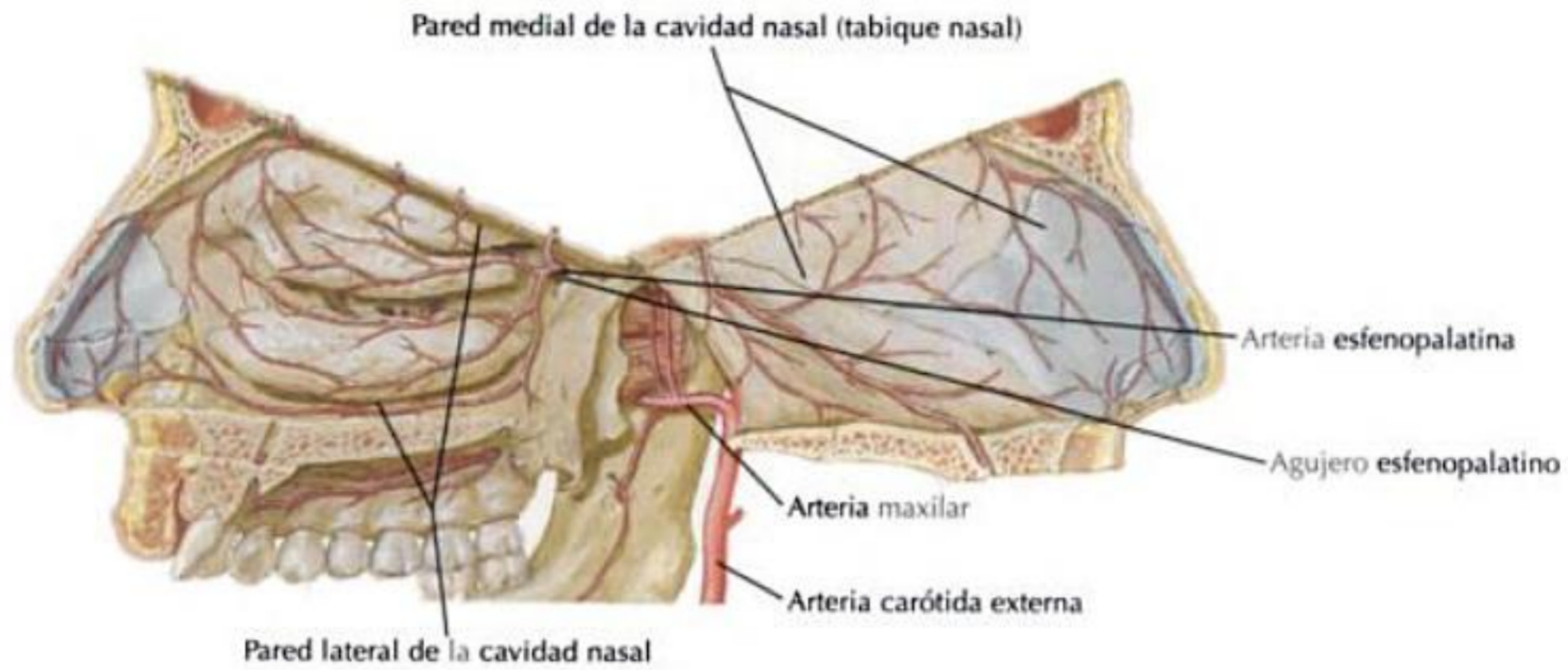


Winn

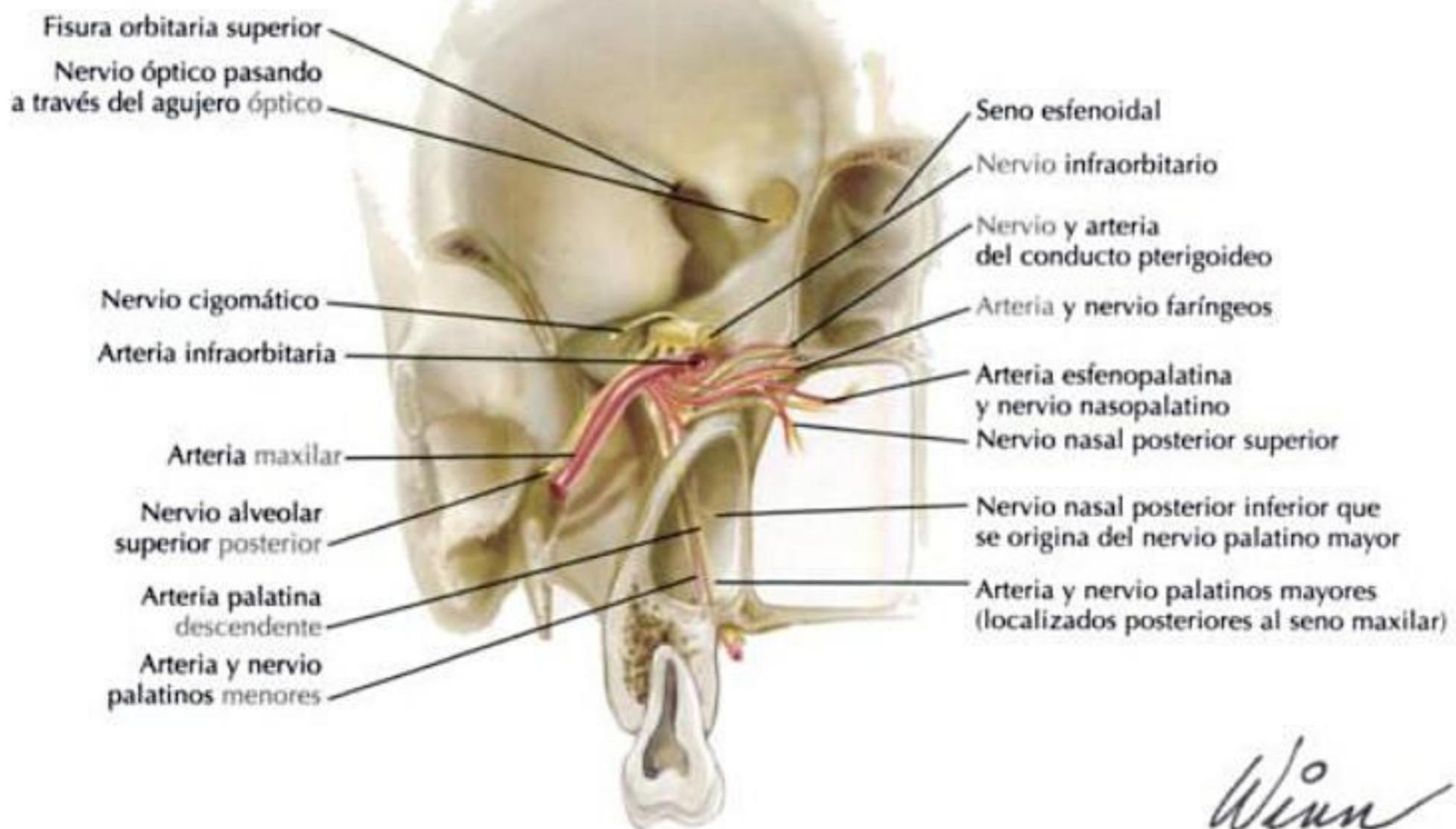
VASCULARIZACIÓN

IRRIGACIÓN ARTERIAL		
Arteria	Origen	Recorrido
Maxilar (3.ª parte)	A. carótida externa	Pasa desde la fosa infratemporal hacia la fosa pterigopalatina a través de la fisura pterigomaxilar Antes de pasar a través de la fisura pterigomaxilar, da origen a la a. alveolar superior posterior (la única arteria de la 3.ª parte de la a. maxilar que, normalmente, no da ramas dentro de la fosa pterigopalatina)
Infraorbitaria	Continuación de la 3.ª parte de la a. maxilar	Acompañada por el n. y la v. infraorbitarios La arteria pasa hacia delante en el surco infraorbitario, conducto infraorbitario y sale por el agujero infraorbitario En el conducto infraorbitario, da origen a varias ramas orbitarias que contribuyen a irrigar la glándula lagrimal y los músculos extrínsecos del ojo En el conducto infraorbitario, también da origen a las aa. alveolares superiores anterior y media (si está presente) que irrigan los dientes maxilares desde el incisivo central hasta los premolares (donde se anastomosa con la a. alveolar superior posterior) y la mucosa del seno maxilar Al salir del agujero infraorbitario, la arteria se localiza entre los mm. elevador del labio superior y elevador del ángulo de la boca y sigue el patrón de distribución del nervio: <ul style="list-style-type: none"> • Rama palpebral inferior (irriga el párpado inferior) • Rama nasal (irriga la cara lateral de la nariz) • Rama labial superior (irriga el labio superior)
Palatina descendente	3.ª parte de la a. maxilar	Desciende por el conducto palatino Dentro del conducto, la arteria se divide en aa. palatinas mayor y menor La a. palatina mayor sale por el agujero palatino mayor y pasa anteriormente hacia el agujero incisivo e irriga la encía palatina, la mucosa del paladar duro y las glándulas palatinas, y se anastomosa con la rama terminal de la a. esfenopalatina que sale por el agujero incisivo La a. palatina menor irriga el paladar blando y la tonsila palatina
Arteria del conducto pterigoideo		Pasa posteriormente hacia el interior del conducto pterigoideo, acompañando al nervio del conducto pterigoideo (n. vidiano) Contribuye a irrigar la trompa auditiva y el seno esfenoidal
Faringea		Pasa posteromedialmente hacia el interior del conducto palatovaginal Contribuye a irrigar la trompa auditiva y la nasofaringe
Esfenopalatina		Pasa medialmente hacia el interior del agujero esfenopalatino para entrar en la cavidad nasal Luego da origen a las ramas nasales posteriores laterales y septales posteriores, que irrigan las conchas (cornetes) nasales, la mucosa nasal y el tabique nasal La a. esfenopalatina se continúa a lo largo del tabique nasal, para entrar en el paladar duro a través del conducto incisivo

VASCULARIZACIÓN CONTINUACIÓN



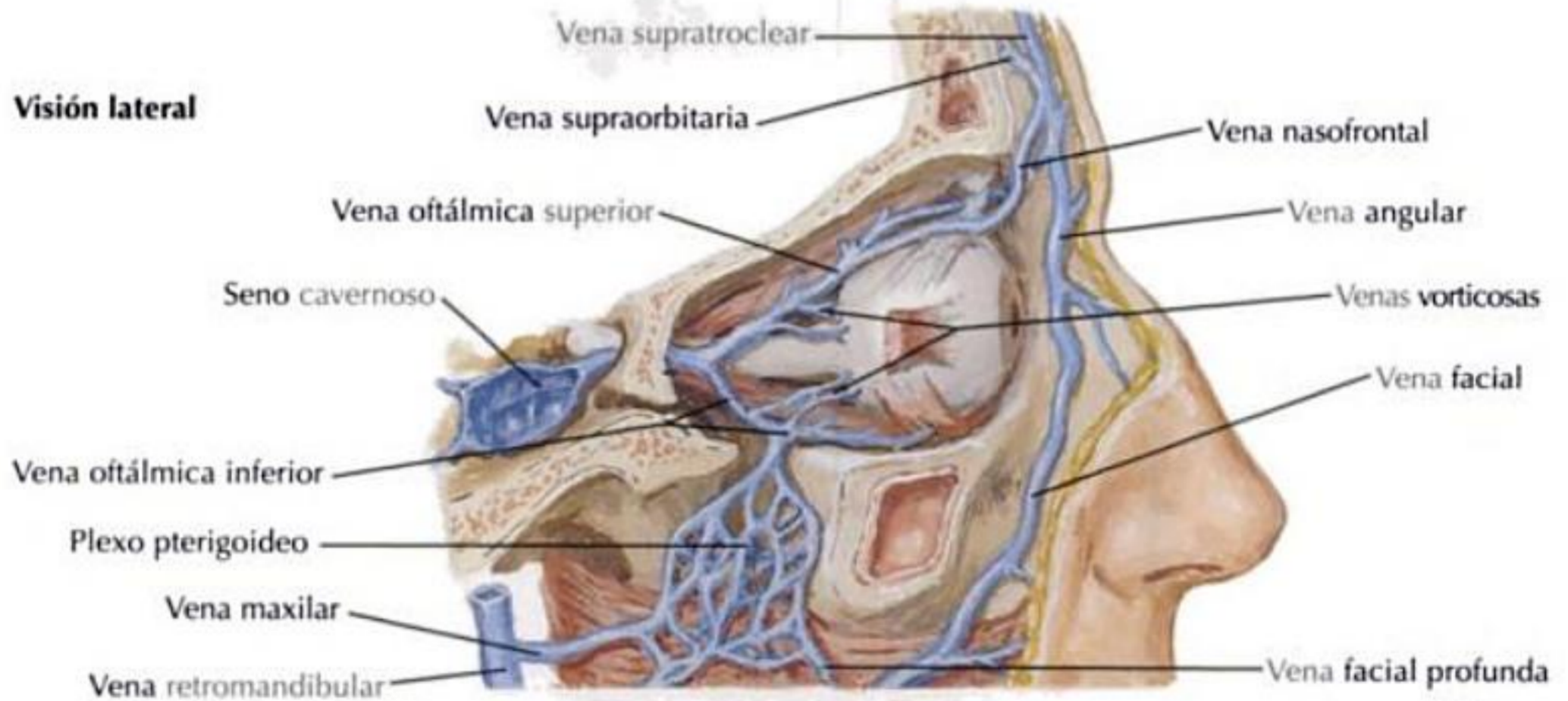
F. Netter M.D.



Winn

VASCULARIZACIÓN CONTINUACIÓN

DRENAJE VENOSO		
Vena	Recorrido	
Alveolar posterior superior	Recibe sangre de los dientes y tejidos blandos posteriores	Finalmente comunican con el plexo venoso pterigoideo
Faringea	Recibe sangre de la nasofaringe	
Palatina descendente	Recibe sangre del paladar duro y paladar blando	
Infraorbitaria	Recibe sangre de la parte media de la cara procedente del párpado inferior, cara lateral de la nariz y labio superior	
Esfenopalatina	Recibe sangre de la cavidad nasal y tabique nasal	
Vena del conducto pterigoideo	Recibe sangre de la región del agujero rasgado y seno esfenoidal	
Oftálmica inferior	Recibe sangre del suelo de la órbita Se ramifica en 2 partes La primera rama discurre posteriormente con la v. infraorbitaria que pasa a través de la fisura orbitaria inferior para comunicarse con el plexo pterigoideo y el seno cavernoso La rama principal discurre posteriormente, para comunicarse con la v. oftálmica superior en la fisura orbitaria superior o discurre posteriormente en la fisura para unirse al seno cavernoso	
Plexo pterigoideo	Una amplia red venosa que corre paralela a las partes 2.ª y 3.ª de la a. maxilar Las tributarias del plexo pterigoideo convergen finalmente para formar una corta v. maxilar	

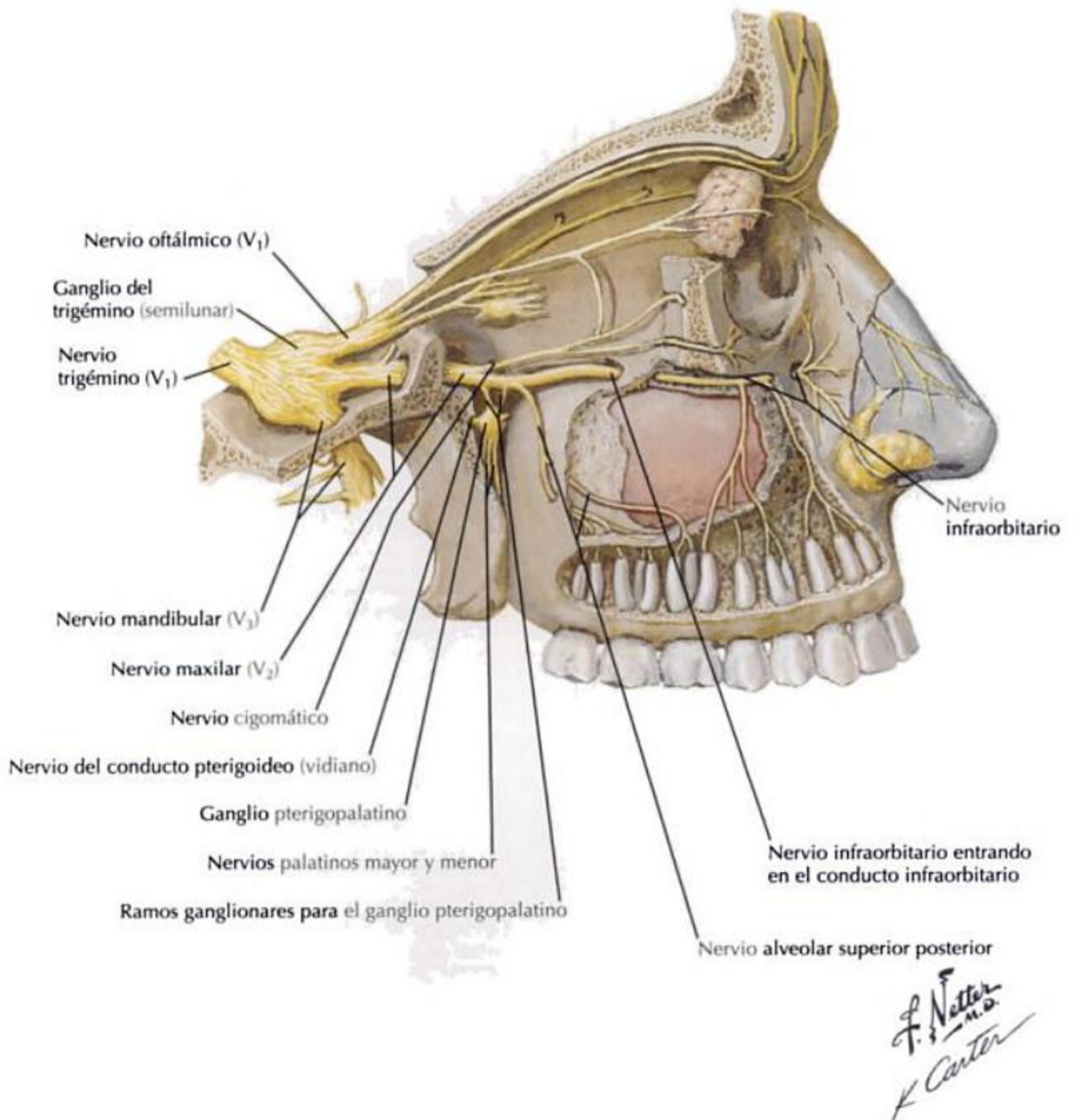
Visión lateral

F. Netter
M.D.

INERVACIÓN

NERVIO MAXILAR		
Nervio	Origen	Recorrido
Nervio maxilar del n. trigémino	N. trigémino	<p>Función sensitiva</p> <p>Discurre a lo largo de la pared lateral del seno cavernoso</p> <p>Antes de salir de la fosa craneal media, da origen a un ramo meníngeo que inerva la duramadre</p> <p>Pasa desde la fosa craneal media hacia la fosa pterigopalatina a través del agujero redondo</p> <p>Dentro de la fosa pterigopalatina, da origen a 4 ramos:</p> <ul style="list-style-type: none"> • N. alveolar superior posterior • N. cigomático • Ramos ganglionares • N. infraorbitario
Alveolar superior posterior	Nervio maxilar, ramo del n. trigémino, en la fosa pterigopalatina	<p>Pasa a través de la fisura pterigomaxilar para entrar en la fosa infratemporal</p> <p>En la fosa infratemporal, pasa sobre la cara posterior del maxilar a lo largo de la región de la tuberosidad del maxilar</p> <p>Da origen a un ramo gingival que inerva la encía bucal a lo largo de los molares maxilares</p> <p>Entra en la cara posterior del maxilar e inerva el seno maxilar y los molares maxilares, con la posible excepción de la raíz mesiobucal del 1.º molar maxilar</p>
Cigomático		<p>Pasa a través de la fisura orbitaria inferior para entrar en la órbita</p> <p>Pasa sobre la pared lateral de la órbita y se divide en los ramos cigomaticotemporal y cigomaticofacial</p> <p>Un ramo comunicante lo une al n. lagrimal del nervio oftálmico del n. trigémino para conducir fibras autónomas para la glándula lagrimal</p>
Ramos ganglionares		<p>Normalmente, 1 o 2 ramos ganglionares que conectan el nervio maxilar del n. trigémino al ganglio pterigopalatino</p> <p>Contienen fibras sensitivas que pasan a través del ganglio pterigopalatino (sin hacer sinapsis) para distribuirse con los nervios que se originan en el ganglio pterigopalatino</p> <p>También contienen fibras autónomas posganglionares para la glándula lagrimal que pasan a través del ganglio pterigopalatino (las fibras parasimpáticas hacen sinapsis en él, entre las fibras preganglionares del n. del conducto pterigoideo [n. vidiano] y las fibras posganglionares)</p>
Infraorbitario	Se considera la continuación del nervio maxilar del n. trigémino	<p>Pasa a través de la fisura orbitaria inferior para entrar en la órbita</p> <p>Pasa anteriormente a través del surco infraorbitario y conducto infraorbitario, y emerge en la cara a través del agujero infraorbitario</p> <p>Dentro del conducto infraorbitario, da origen a los nervios:</p> <ul style="list-style-type: none"> • Alveolar superior anterior (inerva el seno maxilar, incisivo central, incisivo lateral y canino maxilar, encía y mucosa a lo largo de los mismos dientes) • Un ramo pequeño del alveolar superior anterior (inerva la cavidad nasal) • Alveolar superior medio (presente en un 70% de los casos; inerva al seno maxilar, premolares maxilares y a menudo a la raíz mesiobucal del 1.º molar maxilar, y encía y mucosa a lo largo de los mismos dientes)

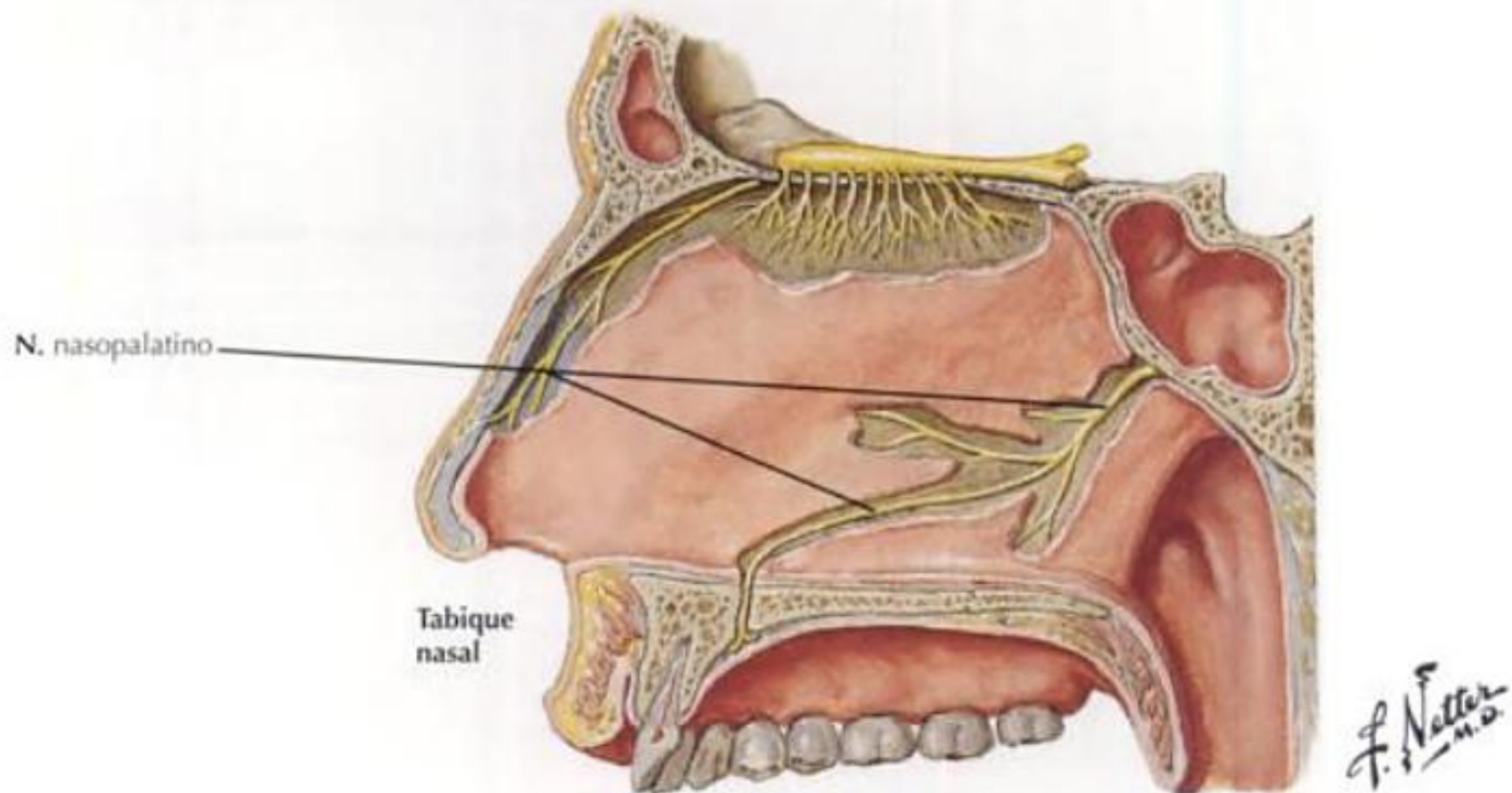
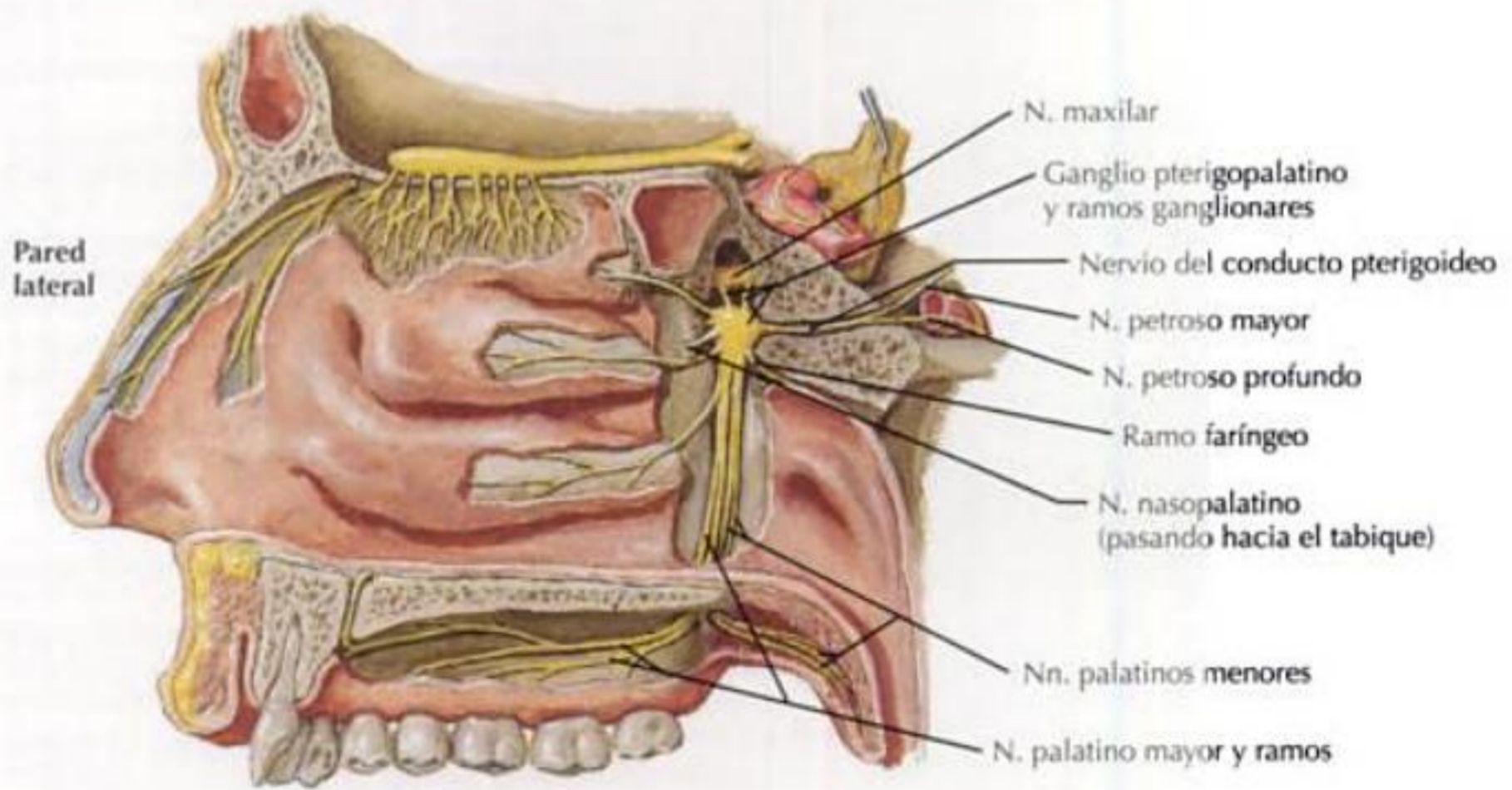
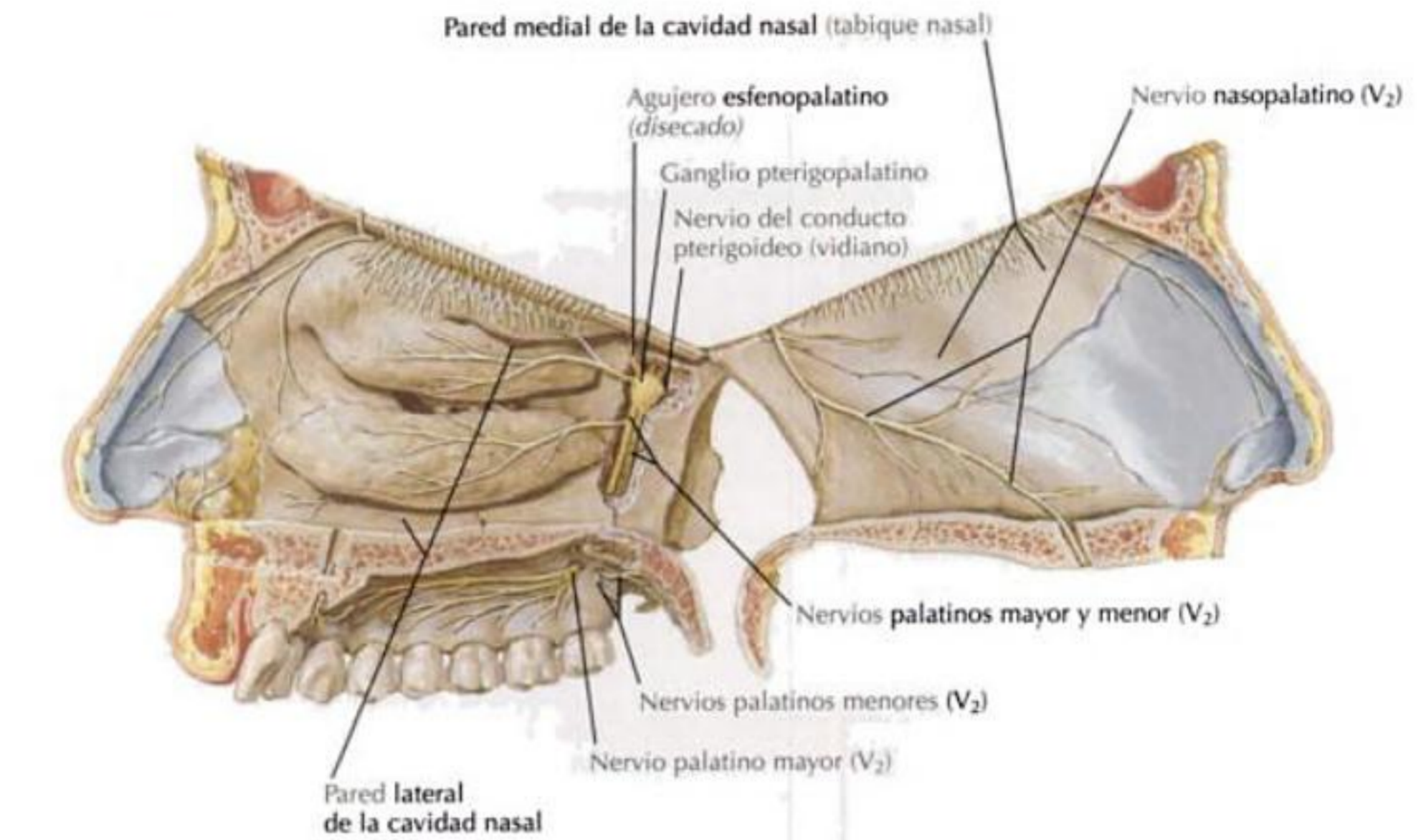
INERVACIÓN CONTINUACIÓN



INERVACIÓN CONTINUACIÓN

RAMOS DEL NERVIOS MAXILAR DEL NERVIOS TRIGÉMINO ASOCIADOS CON EL GANGLIO PTERIGOPALATINO		
<p>Un ganglio parasimpático caracterizado por ser una acumulación de cuerpos neuronales en el sistema nervioso periférico (cuerpos neuronales posganglionares)</p> <p>Los ramos ganglionares, que pasan a través del ganglio pterigopalatino, proceden del nervio maxilar, ramo del n. trigémino</p> <p>El nervio del conducto pterigoideo (n. vidiano) conecta con el ganglio pterigopalatino</p> <p>Hay 3 grupos de fibras nerviosas que pasan a través del ganglio pterigopalatino:</p> <ul style="list-style-type: none"> • Fibras sensitivas generales del n. trigémino (no hacen sinapsis) • Fibras simpáticas posganglionares (conducidas hasta el ganglio pterigopalatino por medio del n. del conducto pterigoideo [n. vidiano], no hacen sinapsis) • Fibras parasimpáticas preganglionares (conducidas hasta el ganglio pterigopalatino por medio del n. del conducto pterigoideo [n. vidiano], hacen sinapsis en el ganglio pterigopalatino) <p>Todos los ramos que se originan en el ganglio pterigopalatino conducen estos 3 grupos de fibras hasta las áreas donde terminan</p> <p>Los siguientes ramos del nervio maxilar discurren a través del ganglio pterigopalatino:</p> <ul style="list-style-type: none"> • N. nasopalatino • N. nasal posterior superior • N. palatino mayor • N. palatino menor • N. faríngeo 		
Nervio	Origen	Recorrido
N. del conducto pterigoideo (n. vidiano)	Formado por los nn. petrosos mayor y profundo	Un nervio autónomo: <ul style="list-style-type: none"> • El n. petroso mayor conduce fibras parasimpáticas preganglionares • El n. petroso profundo conduce fibras simpáticas posganglionares Se comunica con el ganglio pterigopalatino, lo que permite a las fibras autónomas distribuirse a lo largo de cualquier nervio conectado con el ganglio
Nasopalatino	Ramos del ganglio pterigopalatino en la fosa pterigopalatina	Pasa a través del agujero esfenopalatino para entrar en la cavidad nasal Pasa a lo largo de la porción superior de la cavidad nasal hasta el tabique nasal, luego discurre anteroinferiormente hacia el conducto incisivo Sale del conducto incisivo sobre el paladar duro e inerva la encía y mucosa palatinas de la región desde el incisivo central hasta el canino
Nasal posterior superior		Pasa a través del agujero esfenopalatino para entrar en la cavidad nasal, donde se divide en 2 nervios: <ul style="list-style-type: none"> • Nasal posterior superior lateral (inerva la pared lateral de la cavidad nasal) • Nasal posterior superior medial (inerva la porción posterosuperior del tabique nasal)
Palatino mayor		Pasa a través del conducto palatino para entrar en el paladar duro por medio del agujero palatino mayor Inerva la encía y mucosa palatinas, desde el área de la región premolar hasta el borde posterior del paladar duro, en la línea media
Palatino menor		Pasa a través del conducto palatino para entrar en el paladar blando e inervarlo, pasando por el agujero palatino menor
Faríngeo		Pasa a través del conducto palatovaginal para entrar en la nasofaringe e inervarla

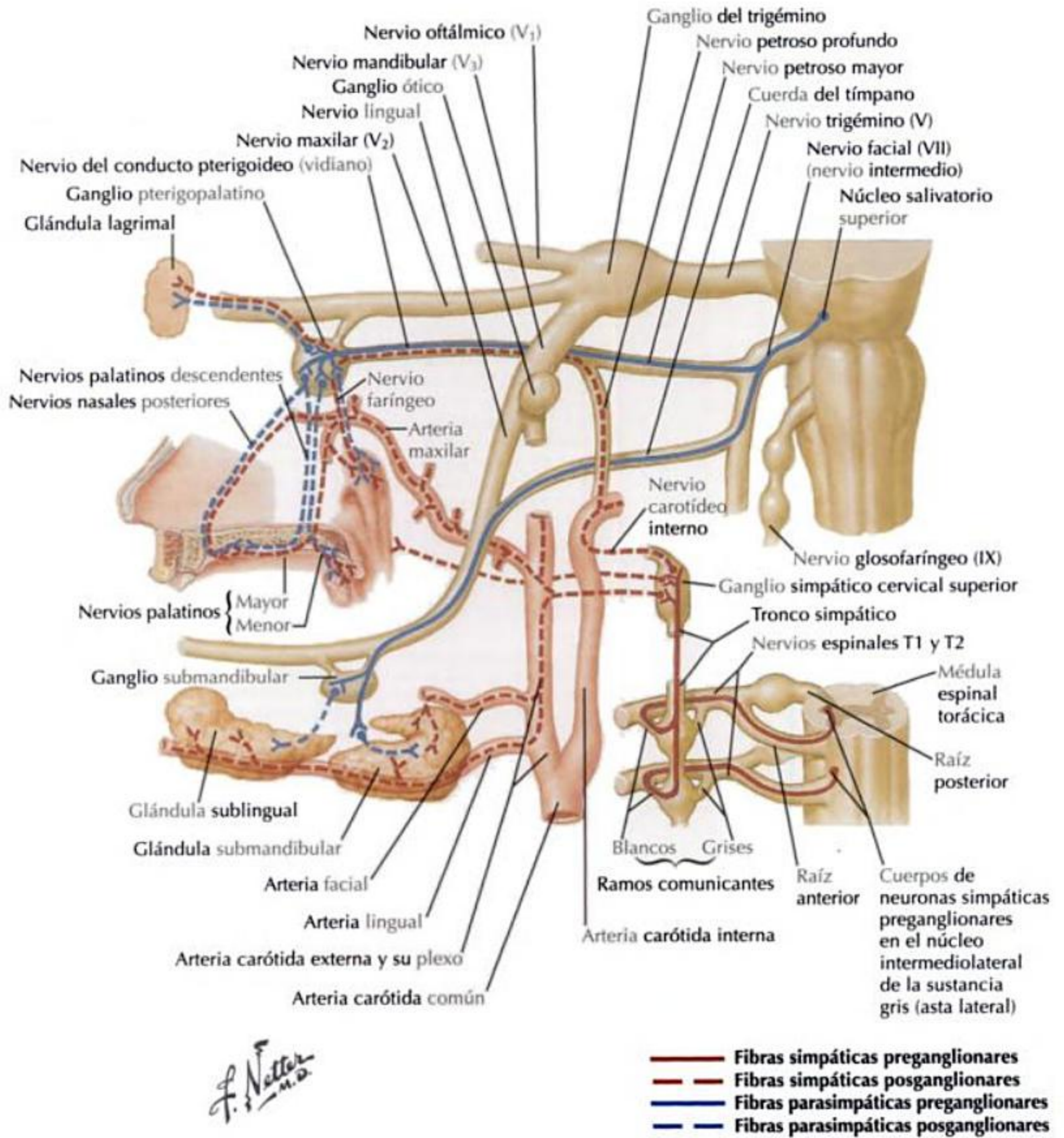
INERVACIÓN CONTINUACIÓN



INERVACIÓN CONTINUACIÓN

FIBRAS AUTÓNOMAS QUE ATRAVIESAN LA FOSA PTERIGOPALATINA			
Tipo de neurona	Localización del cuerpo neuronal	Características del núcleo o ganglio	Recorrido de la fibra nerviosa
Vía anatómica del parasimpático asociado al nervio maxilar del nervio trigémino			
Neurona preganglionar	Núcleo salivatorio superior	<p>Una acumulación de cuerpos neuronales localizada en el puente</p> <p>Las fibras discurren a través del nervio intermedio del n. facial en el conducto auditivo interno</p> <p>En el conducto del n. facial, el n. facial da origen a 2 ramos parasimpáticos:</p> <ul style="list-style-type: none"> • N. petroso mayor • Cuerda del tímpano 	<p>Nervio petroso mayor</p> <p>El n. petroso mayor sale del hiato para el n. petroso mayor hacia el agujero rasgado, donde se une al n. petroso profundo (simpático) para formar el nervio del conducto pterigoideo (n. vidiano)</p> <p>El n. del conducto pterigoideo pasa a través del conducto pterigoideo y entra en la fosa pterigopalatina, donde se une con el ganglio pterigopalatino</p>
Neurona posganglionar	Ganglio pterigopalatino	<p>El ganglio pterigopalatino es una acumulación de cuerpos neuronales localizada en la fosa pterigopalatina</p> <p>Las fibras parasimpáticas posganglionares que se originan en el ganglio pterigopalatino se distribuyen por los nervios oftálmico y maxilar del n. trigémino hacia:</p> <ul style="list-style-type: none"> • Glándula lagrimal • Glándulas nasales • Glándulas palatinas • Glándulas faríngeas 	<p>Distribución en el nervio oftálmico</p> <p>Las fibras posganglionares discurren a lo largo del ramo cigomático del nervio maxilar, durante un corto trayecto, para entrar en la órbita</p> <p>Un ramo comunicante corto se une al n. lagrimal del n. oftálmico del n. trigémino</p> <p>Estas fibras inervan la glándula lagrimal para provocar la secreción de lágrimas</p> <p>Distribución en el nervio maxilar</p> <p>Las fibras posganglionares discurren a lo largo del nervio maxilar del n. trigémino, para distribuirse a lo largo de sus ramos, que se localizan en la cavidad nasal, cavidad bucal y faringe (p. ej., nasopalatino, palatino mayor)</p> <p>Estas fibras inervan:</p> <ul style="list-style-type: none"> • Glándulas nasales • Glándulas palatinas • Glándulas faríngeas

INERVACIÓN CONTINUACIÓN

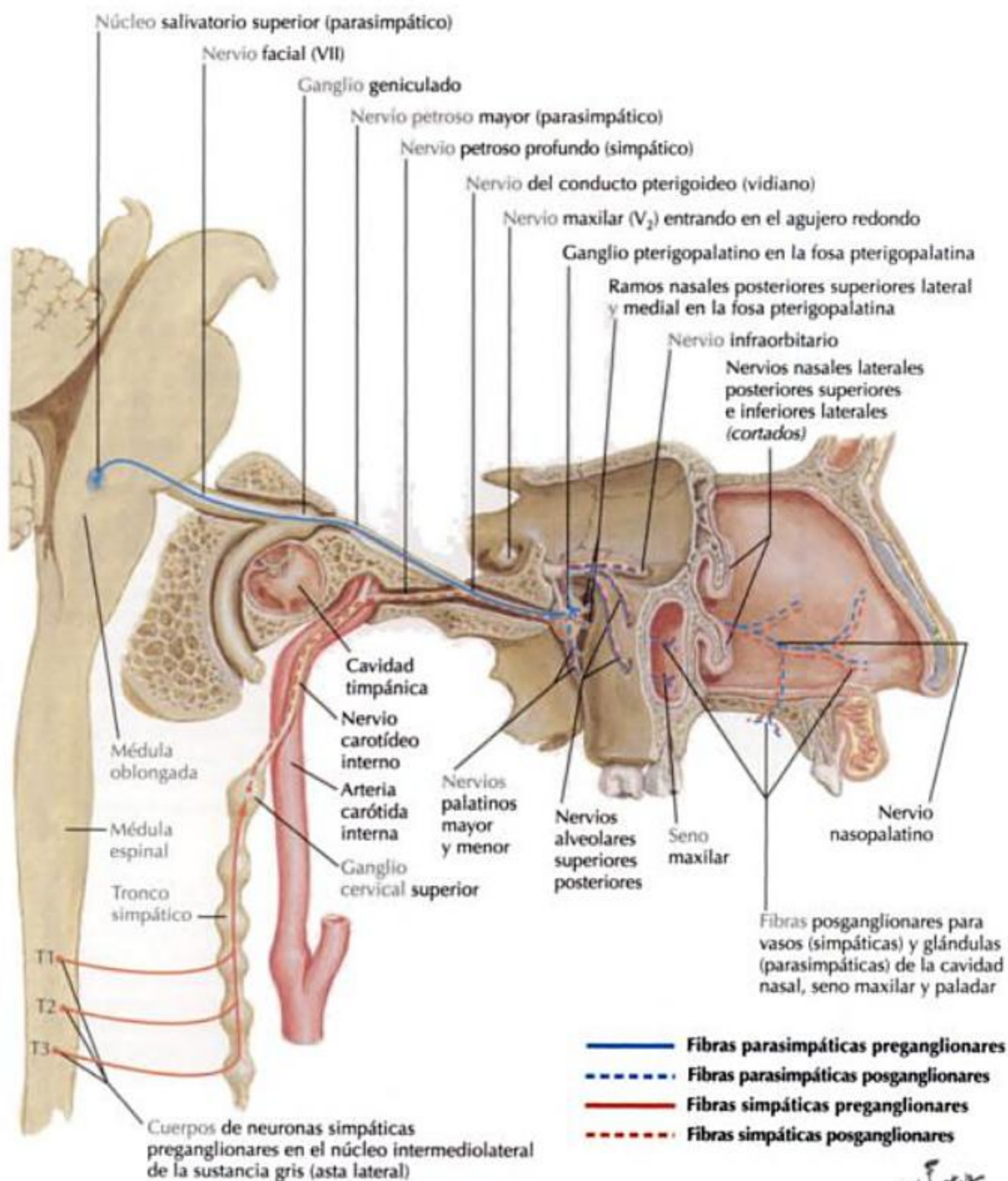


INERVACIÓN CONTINUACIÓN

FIBRAS AUTÓNOMAS QUE ATRAVIESAN LA FOSA PTERIGOPALATINA			
Tipo de neurona	Localización del cuerpo neuronal	Características del núcleo o ganglio	Recorrido de la fibra nerviosa
Vía anatómica del parasimpático asociado al nervio maxilar del nervio trigémino			
Neurona preganglionar	Núcleo intermediolateral	Acumulación de cuerpos neuronales localizada en el asta lateral de la médula espinal entre los segmentos T1 y T3 (y posiblemente T4)	<p>Las fibras se originan en el núcleo intermediolateral del asta lateral desde T1 a T3 (T4)</p> <p>Discurren a través de la raíz anterior de la médula espinal hasta el n. espinal</p> <p>Entran en el tronco simpático a través de un ramo comunicante blanco</p> <p>Una vez en el tronco simpático, las fibras preganglionares para el ojo ascenderán y harán sinapsis con las fibras posganglionares en el ganglio cervical superior</p>
Neurona posganglionar	Ganglio cervical superior	<p>Acumulación de cuerpos neuronales localizada en la base del cráneo</p> <p>Las fibras simpáticas posganglionares siguen a las aa. carótidas interna o externa para pasar cerca de sus respectivos órganos efectores (p. ej., cavidad nasal)</p>	<p>Cavidad nasal y paladar</p> <p>Las fibras simpáticas posganglionares siguen a las aa. carótidas interna y externa</p> <p>Las fibras simpáticas posganglionares de la carótida interna se ramifican en la región del agujero rasgado, para formar el n. petroso profundo</p> <p>El n. petroso profundo se une al n. petroso mayor (parasimpático), para formar el n. del conducto pterigoideo (n. vidiano)</p> <p>Las fibras simpáticas posganglionares corren a lo largo de los ramos del nervio maxilar del n. trigémino, asociados con el ganglio pterigopalatino, para distribuirse a lo largo de sus ramos en la cavidad nasal y paladar</p> <p>Las fibras simpáticas posganglionares de la a. carótida externa, siguen a la a. maxilar</p> <p>Estas fibras discurren a lo largo de las ramas de la a. maxilar para distribuirse por la cavidad nasal y paladar</p> <p>Glándula lagrimal</p> <p>Las fibras simpáticas posganglionares siguen a la a. carótida interna</p> <p>Las fibras simpáticas posganglionares de la a. carótida interna se ramifican en la región del agujero rasgado para formar el n. petroso profundo</p>

INERVACIÓN CONTINUACIÓN

FIBRAS AUTÓNOMAS QUE ATRAVIESAN LA FOSA PTERIGOPALATINA			
Tipo de neurona	Localización del cuerpo neuronal	Características del núcleo o ganglio	Recorrido de la fibra nerviosa
Vía anatómica del parasimpático asociado al nervio maxilar del nervio trigémino			
Neurona posganglionar			<p>El n. petroso profundo se une al n. petroso mayor (parasimpático), para formar el n. del conducto pterigoideo (n. vidiano)</p> <p>Las fibras posganglionares discurren a lo largo del ramo cigomático del nervio maxilar, durante un corto trayecto, para entrar en la órbita</p> <p>Un corto ramo comunicante se une al n. lagrimal del nervio oftálmico del n. trigémino</p> <p>Estas fibras se distribuyen hacia la glándula lagrimal</p>



Nariz y cavidad nasal

Visión general y anatomía topográfica	284
Nariz	286
Cavidad nasal	294
Correlaciones clínicas	312

INFORMACIÓN GENERAL**Nariz**

Estructura anatómica prominente localizada inferior y medial a los ojos. Interviene en la respiración y la olfacción.

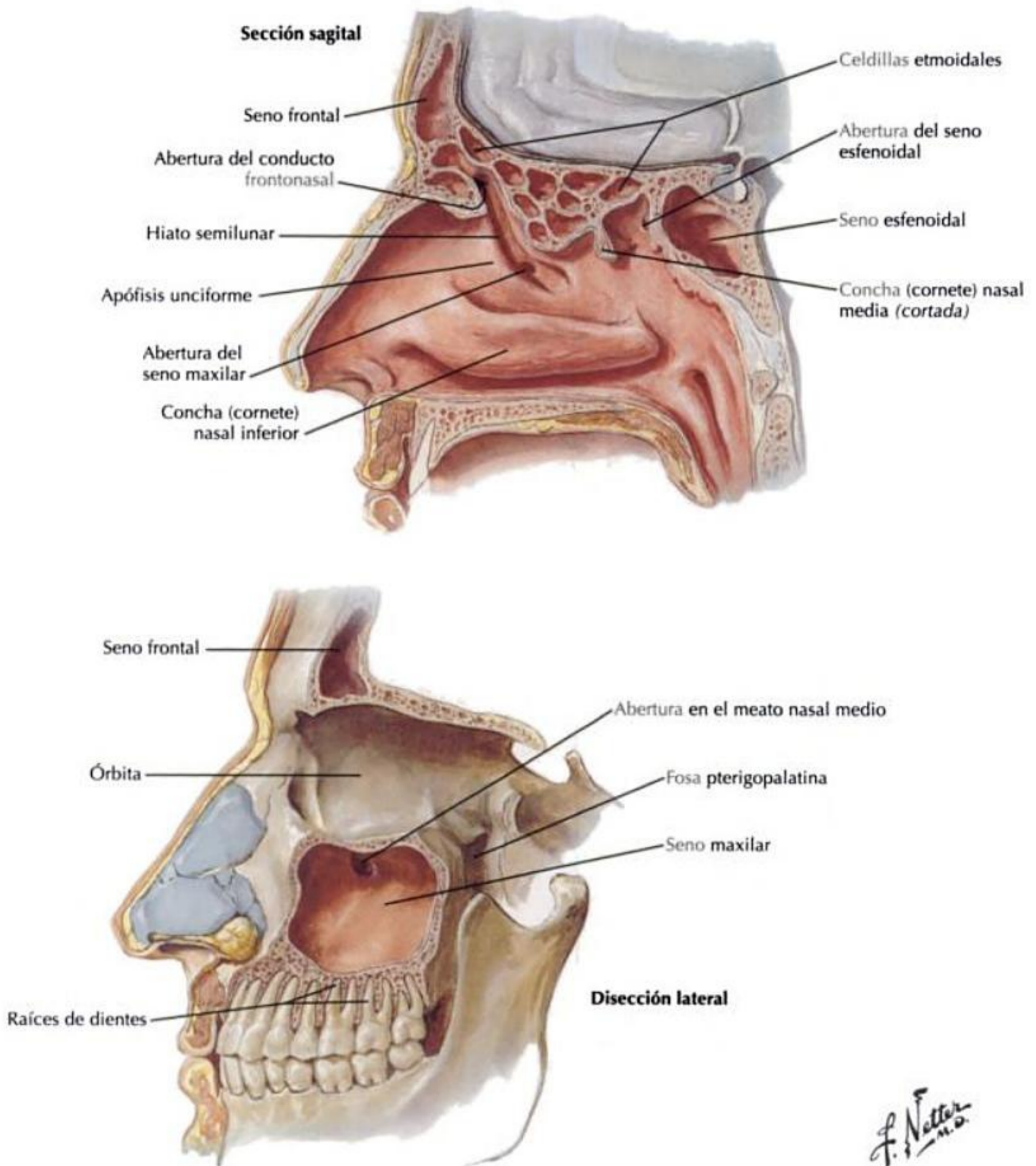
Cavidad nasal

Cámara compleja localizada posterior al vestíbulo y atrio de la nariz.

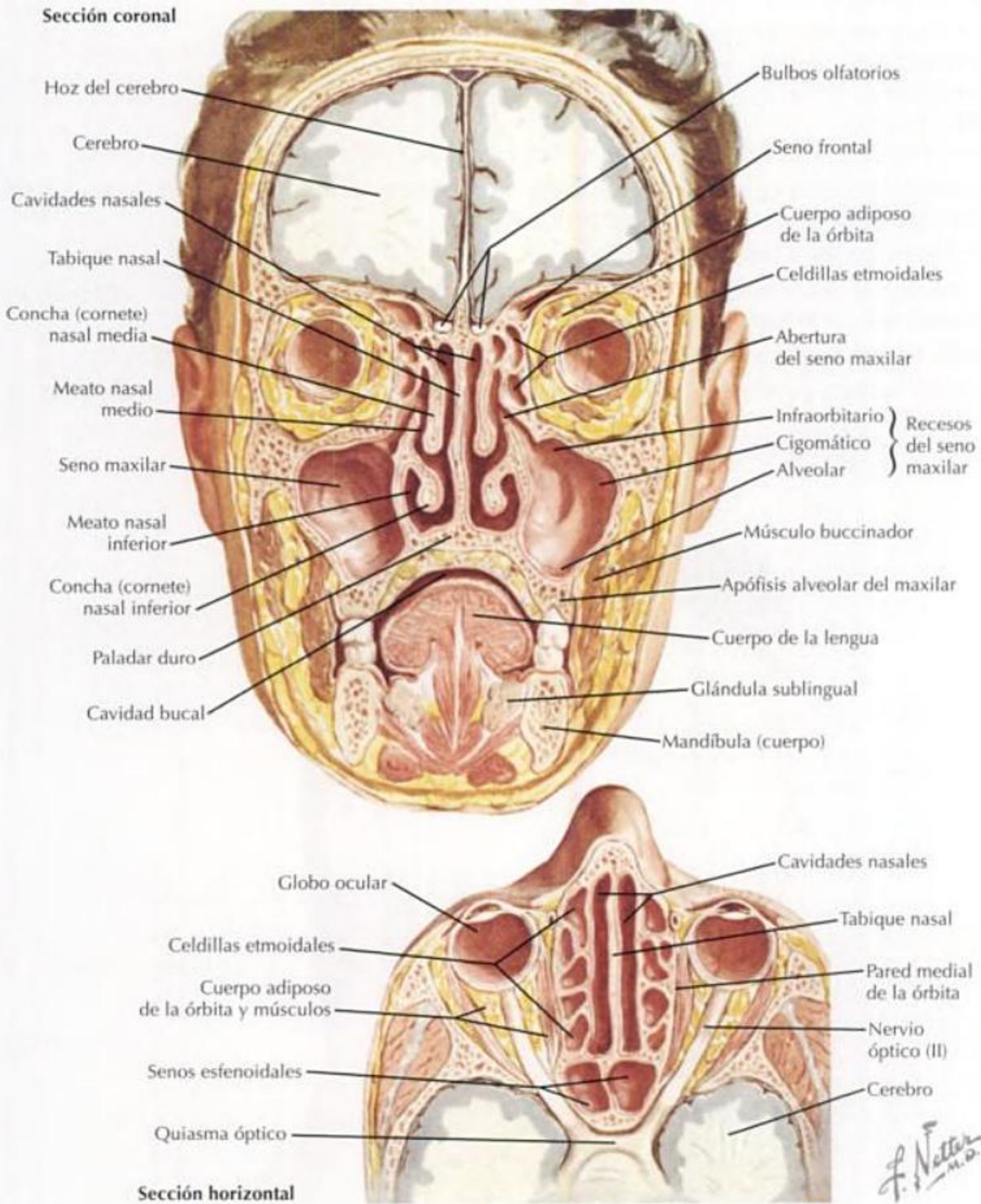
Epitelio respiratorio

Muy vascularizado, se congestiona fácilmente.

Cuando este tejido se irrita, por vía refleja sus vasos sanguíneos se dilatan y se produce secreción en las glándulas, provocando normalmente el estornudo.



INFORMACIÓN GENERAL CONTINUACIÓN



ANATOMÍA DE LA NARIZ

La nariz tiene forma piramidal.

Tres pares de huesos forman la raíz de la nariz:

- Frontal (apófisis nasal).
- Maxilar (apófisis frontal).
- Nasal.

Como la raíz de la nariz está formada por hueso, está fija.

Hay 3 cartílagos diferentes que forman el dorso y vértice de la nariz:

- Del tabique.
- Nasal lateral.
- Alar.

Como el dorso y vértice de la nariz son cartilagosos, la nariz es completamente móvil.

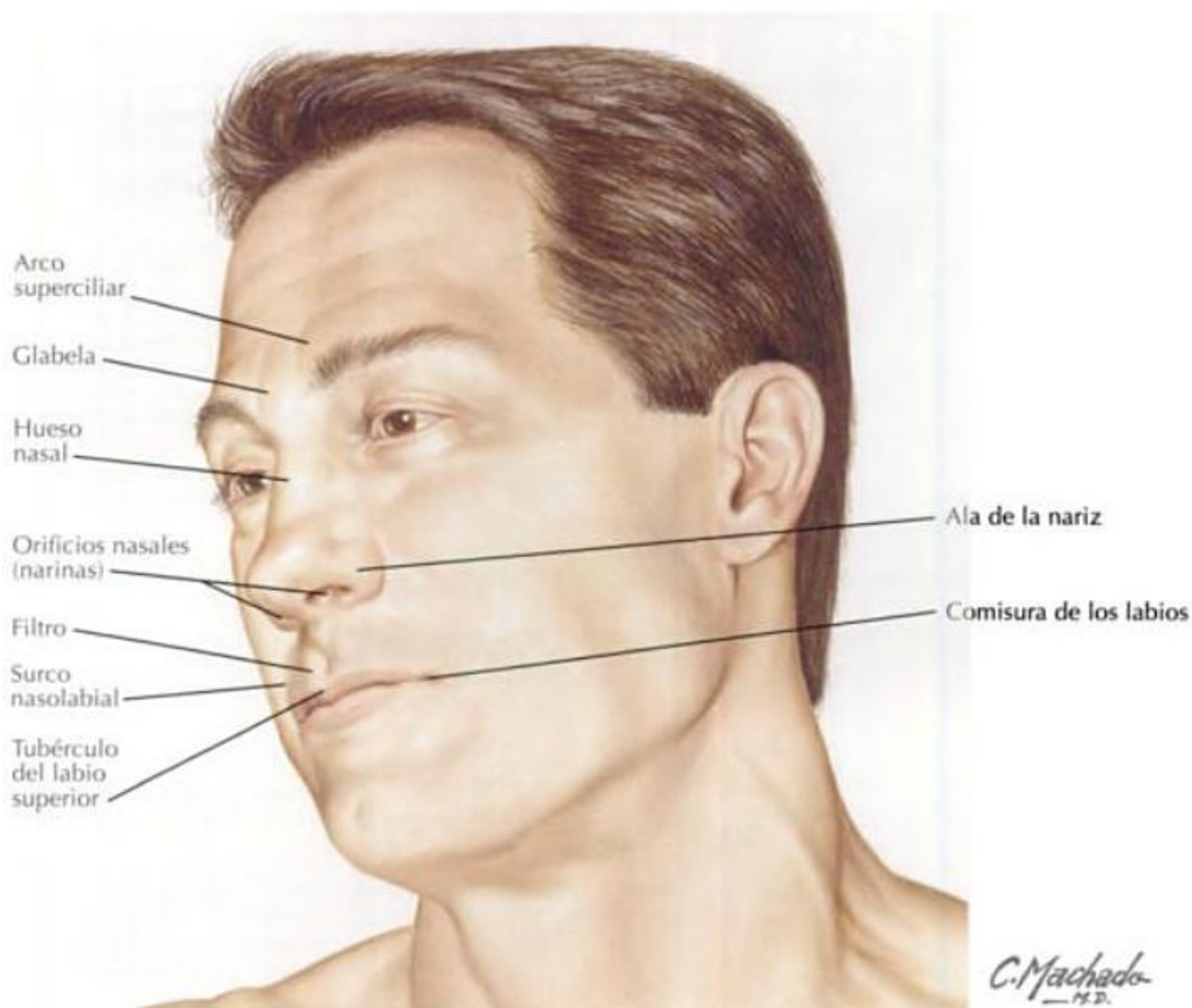
La cavidad de la nariz opuesta al cartílago alar se denomina vestíbulo de la nariz, está tapizado por muchos pelos gruesos denominados vibrisas.

La cavidad superior al vestíbulo es el atrio.

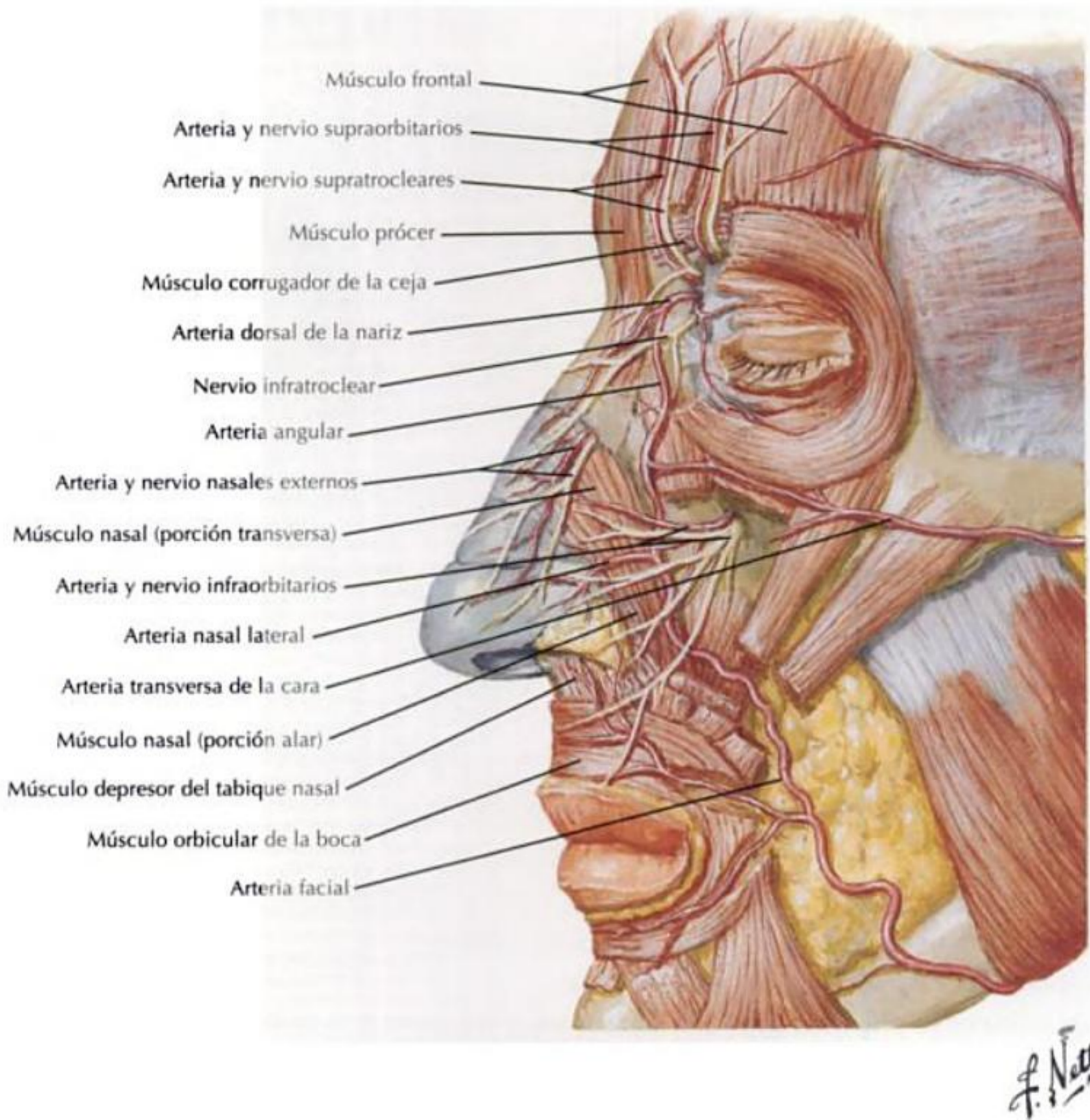
En el vértice, se encuentran las 2 narinas, u orificios nasales anteriores, que están separadas por el tabique que conecta el vértice al filtro del labio superior.

El tejido fibroso ayuda a conectar los cartílagos entre sí y posteriormente al maxilar.

El drenaje linfático principal de la nariz se realiza en los nódulos linfáticos submandibulares.



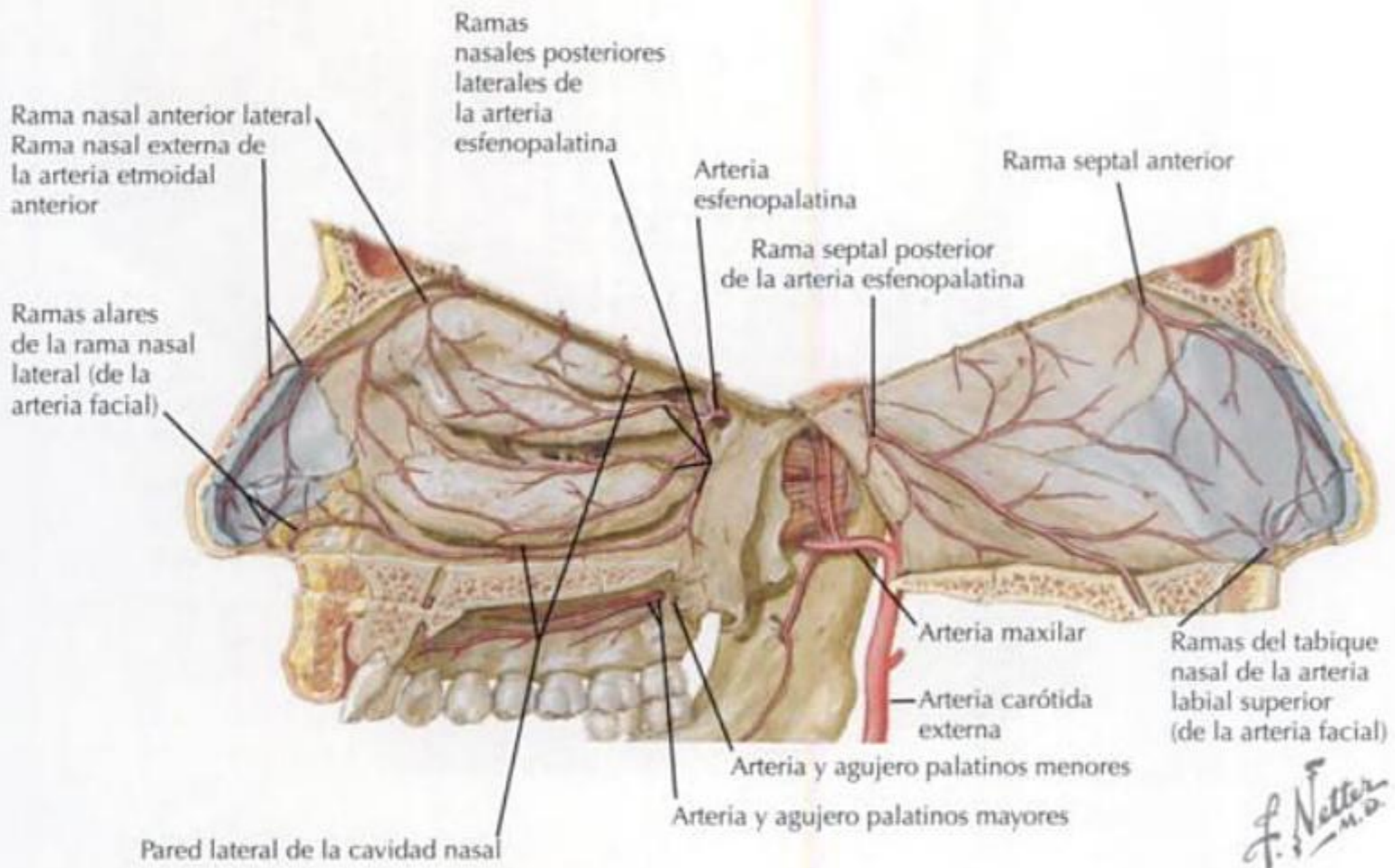
VASCULARIZACIÓN DE LA NARIZ CONTINUACIÓN



IRRIGACIÓN ARTERIAL		
Arteria	Origen	Recorrido
Oftálmica	A. carótida interna	Entra en la órbita a través del agujero óptico, inmediatamente inferior y lateral al n. óptico Cruza al n. óptico para alcanzar la parte medial de la órbita Aún en la órbita, además de otras ramas que incluyen los vasos orbitarios, da origen a 2 ramas principales que irrigan la nariz: • Dorsal de la nariz • Nasal externa de la a. etmoidal anterior
Dorsal de la nariz o nasal dorsal (infratroclear)	Una de las ramas terminales de la a. oftálmica	Sale de la órbita, a lo largo del borde superomedial, junto con el n. infratroclear Irriga el área a lo largo del puente de la nariz
Nasal externa	Una rama terminal de la a. etmoidal anterior	Irriga el área a lo largo de la parte externa de la nariz, en la unión entre el hueso nasal y la apófisis lateral del cartílago del tabique nasal

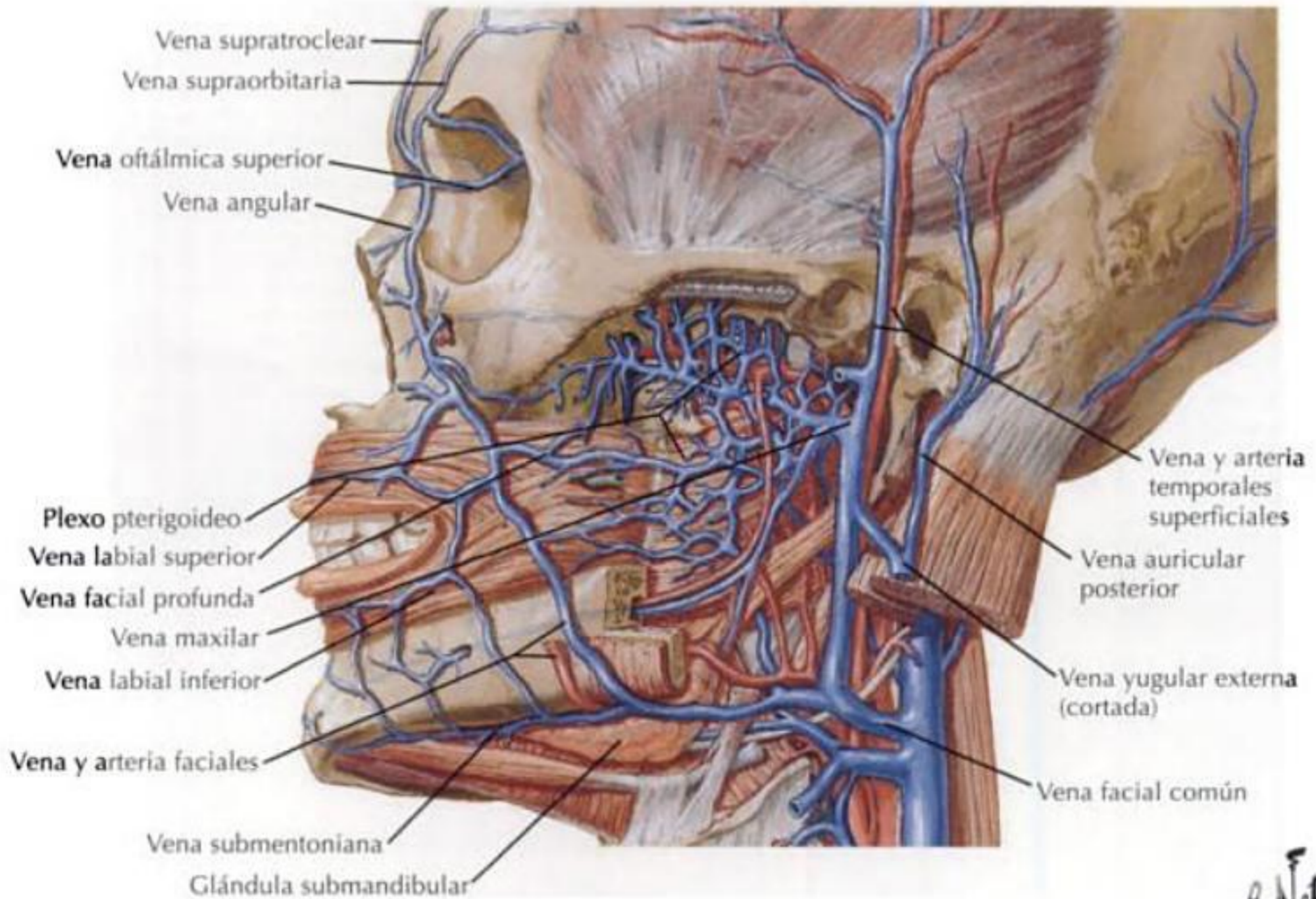
VASCULARIZACIÓN DE LA NARIZ CONTINUACIÓN

IRRIGACIÓN ARTERIAL		
Arteria	Origen	Recorrido
Maxilar	1 de las 2 ramas terminales de la a. carótida externa	Da origen a una serie de ramas; sólo 1 proporciona irrigación sanguínea a la nariz: la rama nasal de la a. infraorbitaria
Rama nasal de la a. infraorbitaria	Infraorbitaria, la continuación de la 3.ª parte de la a. maxilar	Se origina junto con la rama palpebral inferior y la rama labial superior Irriga la cara lateral de la nariz
Facial	A. carótida externa en el triángulo carotídeo del cuello	Pasa superiormente, inmediatamente profunda al vientre posterior del m. digástrico y al m. estilohipoideo Discurre junto a la glándula submandibular, dando origen a la a. submentoniana que contribuye a irrigar la glándula Pasa superiormente sobre el cuerpo de la mandíbula, anterior al m. masetero Se continúa anterosuperiormente cruzando la mejilla hasta el ángulo de la boca, dando origen a las aa. labiales superior e inferior Pasa superiormente a lo largo del lado de la nariz, dando origen a la a. nasal lateral Se continúa por el lado de la nariz como a. angular para terminar a lo largo del lado medial del ojo Tortuosa
Del tabique nasal	A. labial superior	Irriga el tabique nasal
Alar	A. labial superior de la a. facial	Irriga el ala de la nariz
Nasal lateral	A. facial	Irriga el ala de la nariz y la cara dorsal de la nariz



VASCULARIZACIÓN DE LA NARIZ CONTINUACIÓN

DRENAJE VENOSO	
Vena	Recorrido
Facial	Se inicia como v. angular Pasa inferiormente a lo largo del lado de la nariz, recibiendo a la v. nasal externa Se continúa posteroinferiormente a través del ángulo de la boca hacia la mejilla, recibiendo a las v. labiales superior e inferior Mientras pasa hacia la mandíbula, la v. facial profunda conecta la v. facial al plexo pterigoideo En el triángulo submandibular, la v. facial se une a la rama anterior de la v. retromandibular para formar la v. facial común No tiene válvulas que impidan el retorno venoso
Angular	Se forma de la confluencia de las v. supraorbitaria y supratroclear a lo largo de la parte medial del ojo Discurre a lo largo de la cara lateral de la nariz para convertirse en v. facial
Oftálmica superior	Recibe sangre del techo de la órbita y del cuero cabelludo Se anastomosa con la v. angular Discurre posteriormente para comunicarse con el plexo pterigoideo
Oftálmica inferior	Recibe sangre del suelo de la órbita Se anastomosa con la v. angular Discurre posteriormente con la v. infraorbitaria, pasando a través de la fisura orbitaria inferior para comunicarse con el plexo pterigoideo



*F. Netter
M.D.*

INERVACIÓN DE LA NARIZ

La inervación sensitiva de la nariz procede de ramos de los nervios oftálmico y maxilar del nervio trigémino.

Nervio	Origen	Recorrido
Nervio oftálmico del n. trigémino	N. trigémino Se origina del n. principal en la fosa craneal media	Discurre anteriormente sobre la pared lateral del seno cavernoso, inmediatamente inferior a los nn. oculomotor y troclear, pero superior al nervio maxilar del n. trigémino Inmediatamente antes de entrar en la órbita, a través de la fisura orbitaria superior, el nervio oftálmico se divide en 3 ramos principales: lagrimal, frontal y nasociliar
<i>Nasal externo</i>	Ramos terminales del n. etmoidal anterior del nervio oftálmico del n. trigémino	Emerge entre la apófisis lateral del cartilago del tabique nasal y el borde inferior del hueso nasal Inerva la piel del ala y vértice de la nariz, alrededor de las narinas
<i>Nasal interno</i>		Inerva la piel de la cara interna del vestíbulo de la nariz
<i>Infratroclear</i>	Uno de los ramos terminales del n. nasociliar, ramo del nervio oftálmico del n. trigémino	Pasa anteriormente sobre el borde superior del m. recto medial Pasa inferior a la tróclea hacia el ángulo medial del ojo Inerva la piel del puente de la nariz, además de la de los párpados, la conjuntiva y todas las estructuras lagrimales
Nervio maxilar del n. trigémino	N. trigémino	Discurre a lo largo de la pared lateral del seno cavernoso Pasa desde la fosa craneal media hacia la fosa pterigopalatina a través del agujero redondo 4 ramos: <ul style="list-style-type: none"> • Infraorbitario, es la continuación del n. maxilar • Alveolar superior posterior • Cigomático • Ganglionares
<i>Infraorbitario</i>	La continuación del nervio maxilar del n. trigémino	Pasa a través de la fisura orbitaria inferior para entrar en la órbita Pasa anteriormente a través del surco infraorbitario y conducto infraorbitario y emerge en la cara, a través del agujero infraorbitario Una vez en la cara, se divide en 3 ramos terminales: <ul style="list-style-type: none"> • Nasal (inerva el ala de la nariz) • Palpebral inferior (inerva la piel del párpado inferior) • Labial superior (inerva la piel del labio superior)
<i>Ramo nasal del n. infraorbitario</i>	N. infraorbitario	Inerva el ala de la nariz

ANATOMÍA

Tapizada por un epitelio cilíndrico pseudoestratificado con cilios.

La porción inferior es más grande que la porción superior.

El epitelio olfatorio se localiza en la parte superior de la cavidad nasal, alrededor de la lámina cribosa.

Abertura piriforme

Abertura anterior limitada por los huesos nasales y maxilares.

Tabique nasal

Se desvía frecuentemente hacia un lado, dando origen a cámaras desiguales.

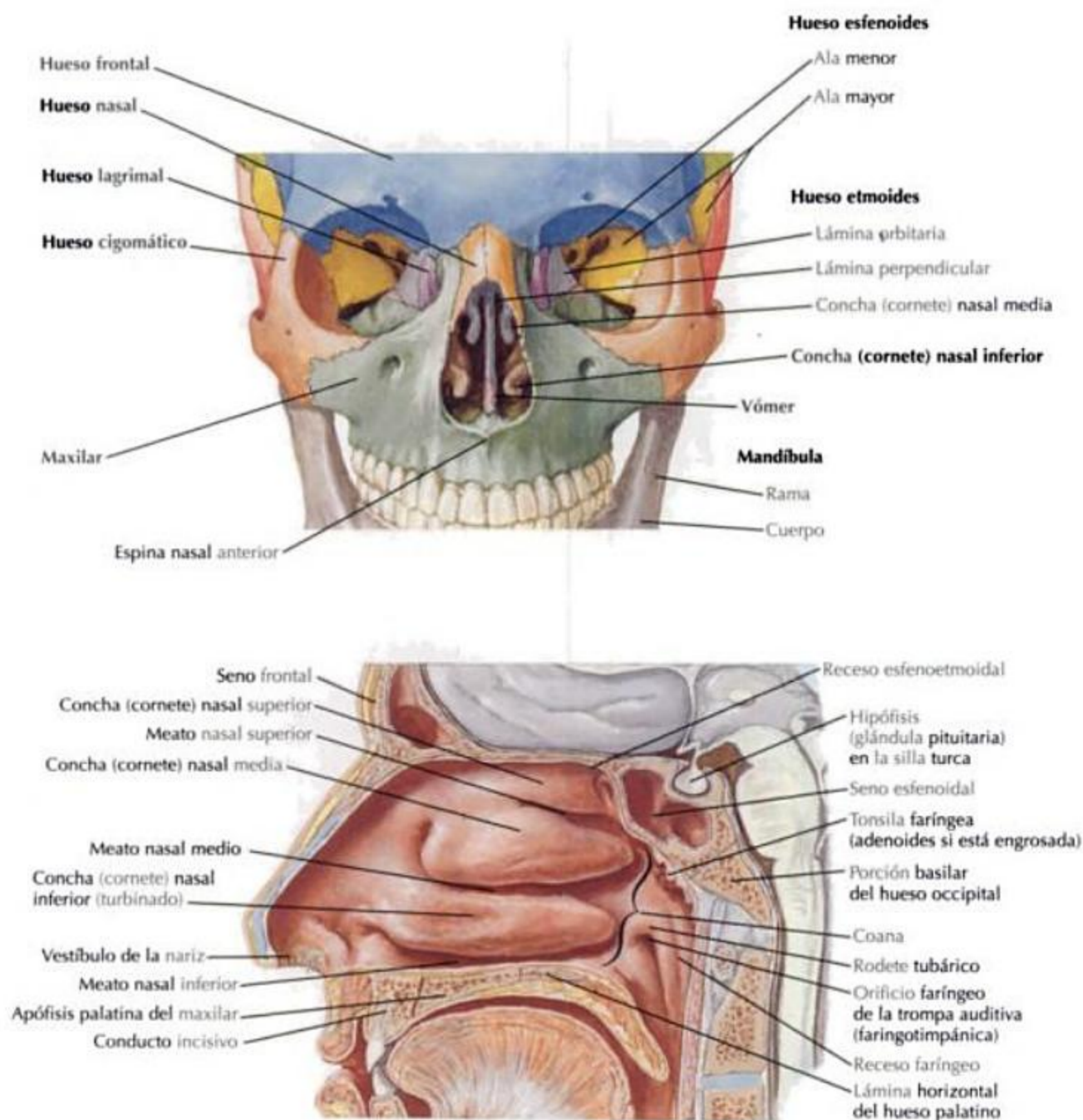
Paredes laterales

Compuestas de grandes plexos venosos que tienen la apariencia de tejido eréctil.

Tres grandes elevaciones, conocidas como conchas (cornetes), protruyen desde la pared lateral.

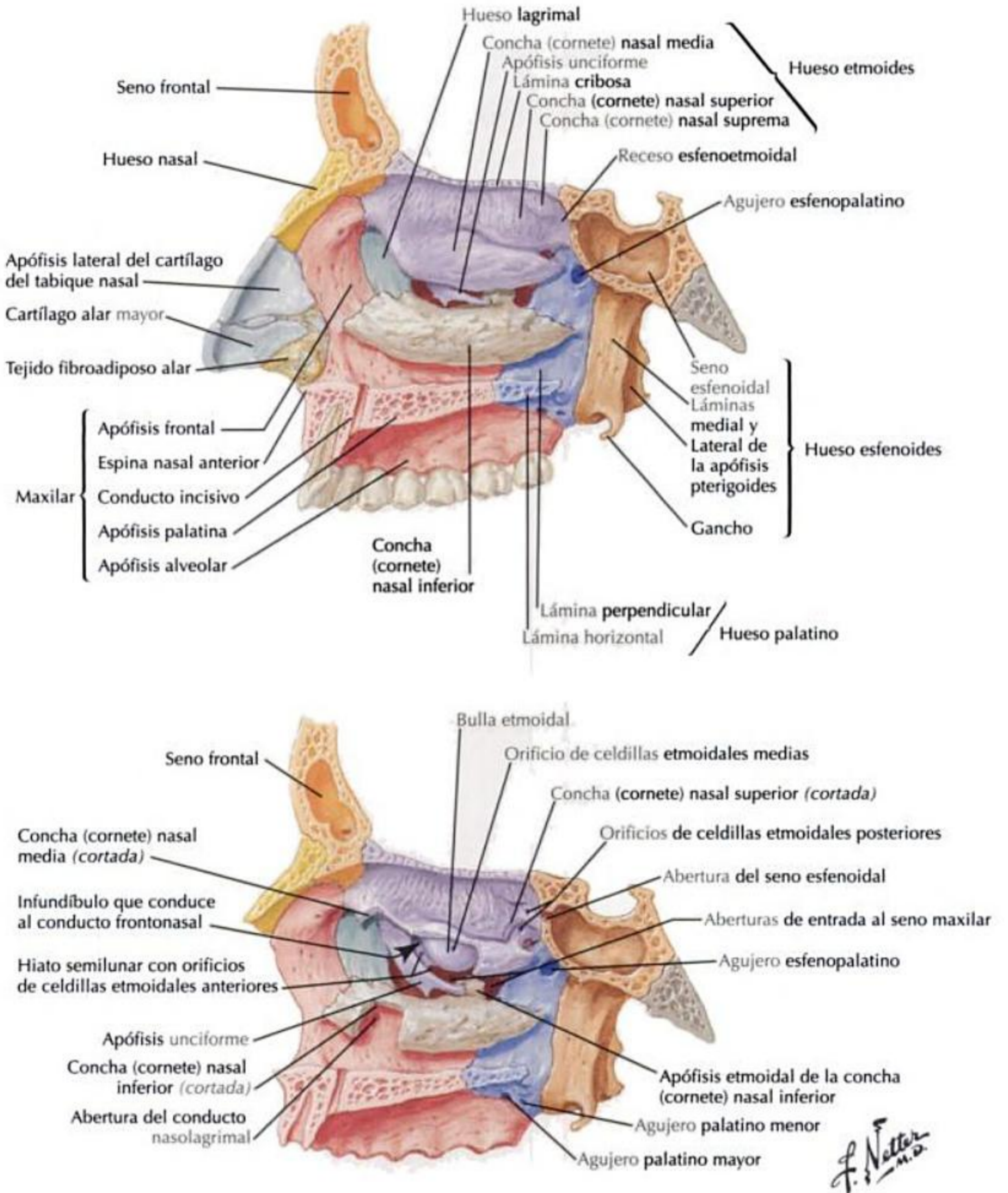
Todos los senos paranasales y el conducto nasolagrimal drenan en la pared lateral de la cavidad nasal.

El agujero esfenopalatino, localizado en la porción posterior de la pared lateral, conecta la cavidad nasal a la fosa pterigopalatina.



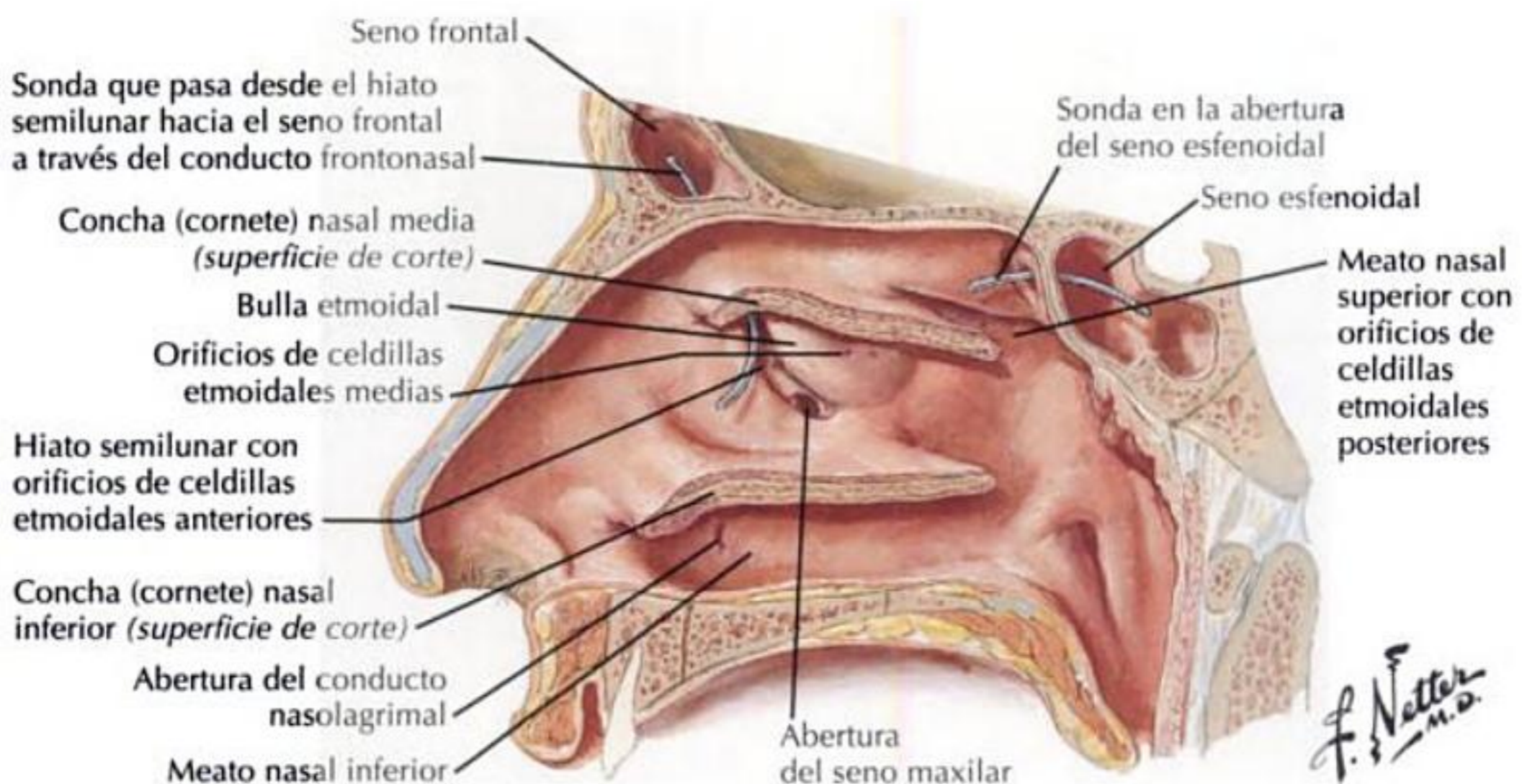
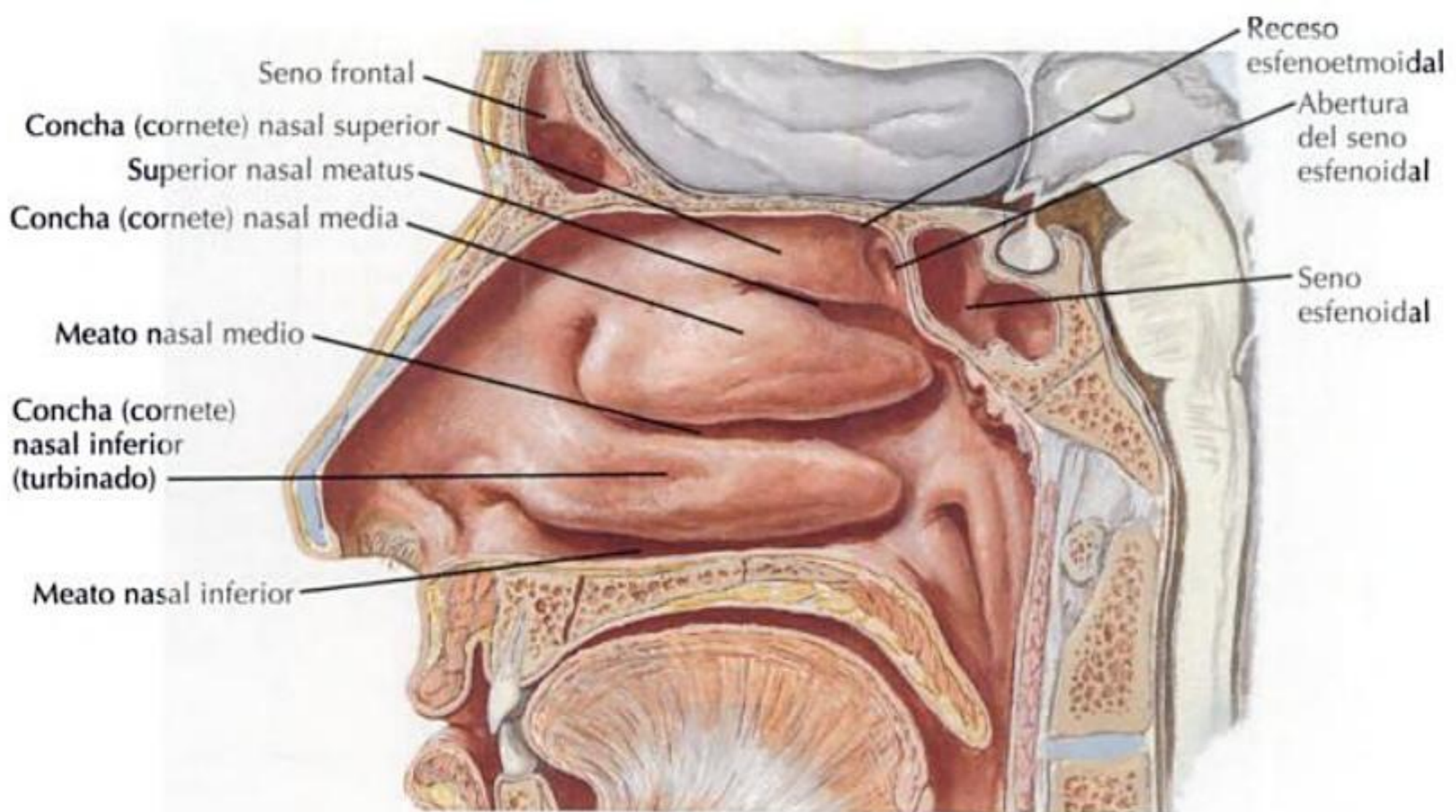
F. Natter
M.D.

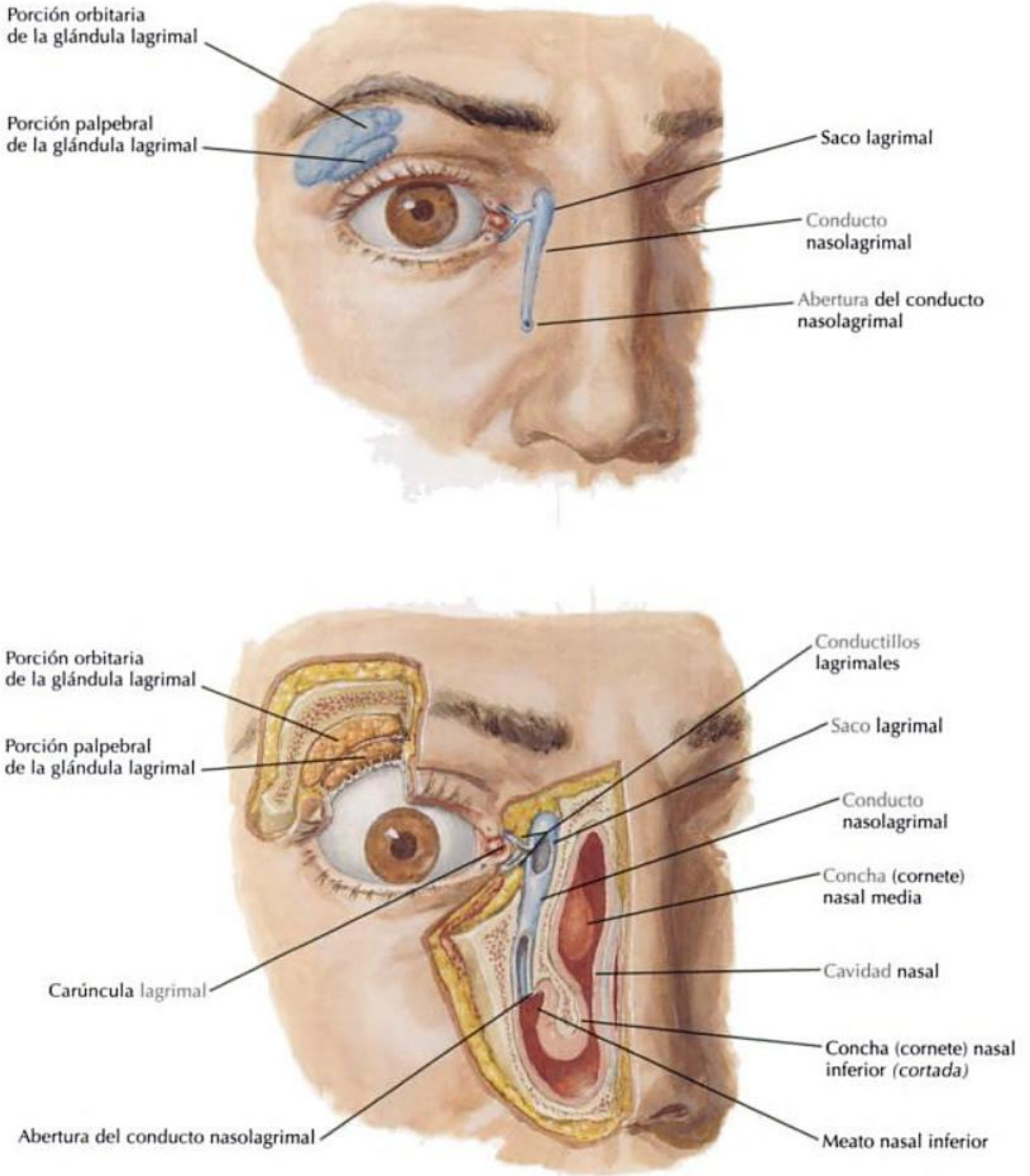
LÍMITES Y RELACIONES DE LA CAVIDAD NASAL CONTINUACIÓN



CONCHAS (CORNETES) NASALES

Concha (cornete)	Regiones drenadas	Localización	Estructuras drenadas
Superior	Receso esfenoetmoidal	Superior al meato nasal superior	Seno esfenoidal
	Meato nasal superior	Inferior al meato nasal superior	Celdillas etmoidales posteriores
Media	Meato nasal medio	Inferior al meato nasal medio	Celdillas etmoidales anteriores Celdillas etmoidales medias Seno maxilar Seno frontal
Inferior	Meato nasal inferior	Inferior al meato nasal inferior	Conducto nasolagrimal



CONCHAS (CORNETES) NASALES CONTINUACIÓN

F. Netter M.D.

Cavidad nasal

VASCULARIZACIÓN DE LA CAVIDAD NASAL

El aporte sanguíneo para la cavidad nasal procede de 3 arterias principales:

- Oftálmica.
- Maxilar.
- Facial.

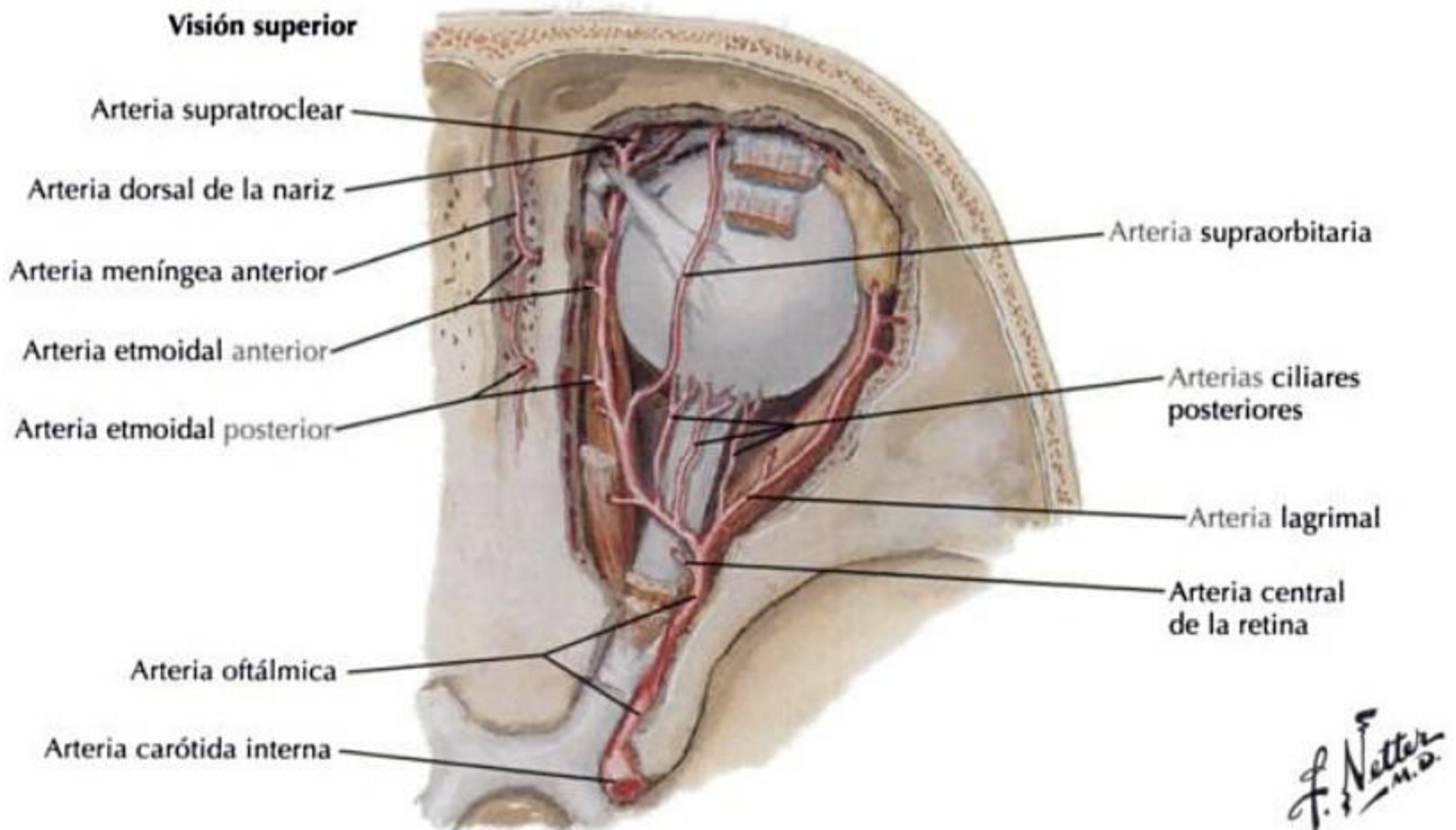
Estos 3 vasos derivan de las arterias carótidas externa e interna y generalmente siguen el trayecto de los nervios.

Las venas generalmente acompañan a las arterias.

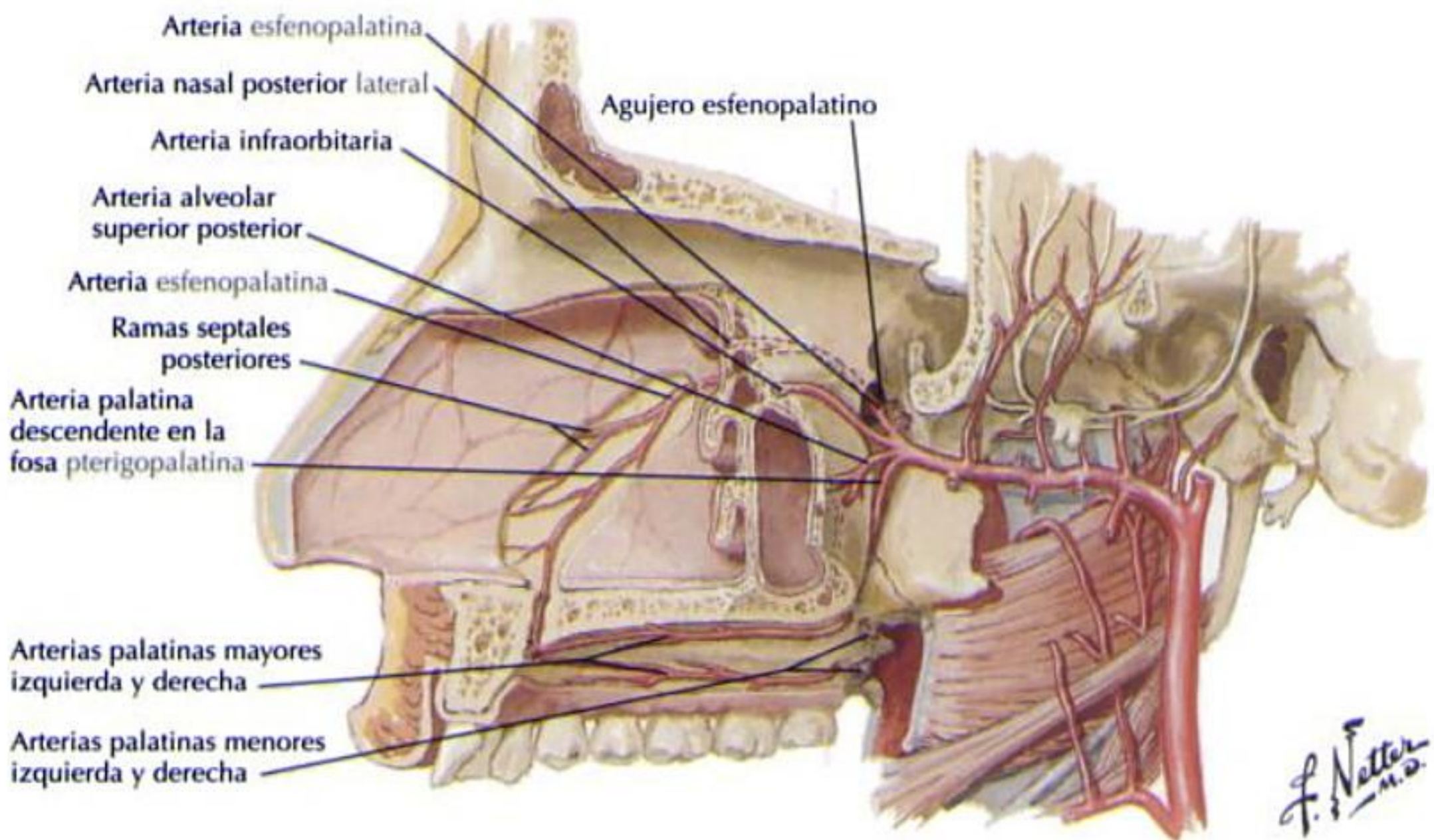
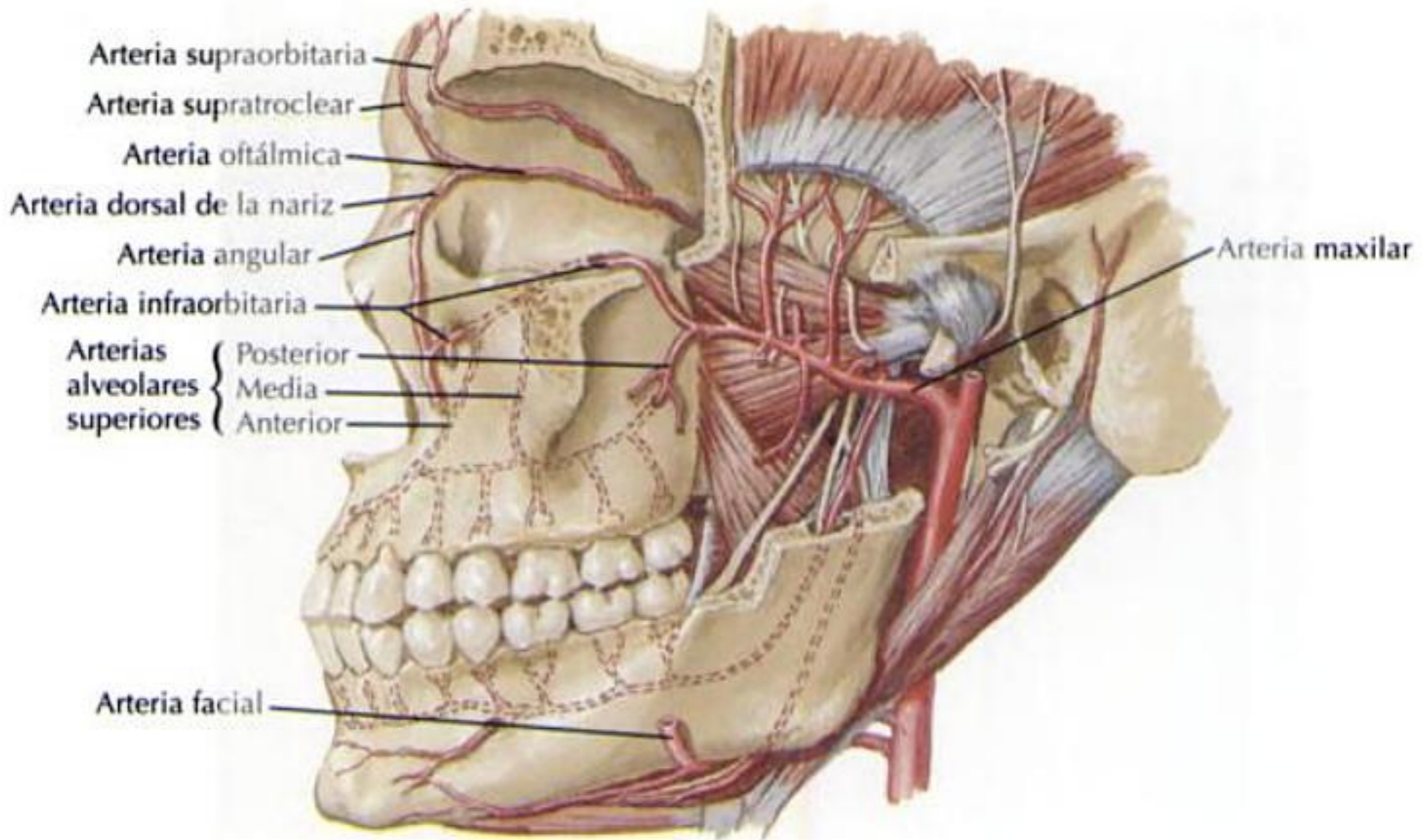
IRRIGACIÓN ARTERIAL		
Arteria	Origen	Recorrido
Oftálmica	A. carótida interna	Entra en la órbita a través del agujero óptico, inmediatamente inferior y lateral al n. óptico Cruza al n. óptico para alcanzar la parte medial de la órbita Aún en la órbita, además de las ramas orbitarias, da origen a 2 ramas principales que irrigan la cavidad nasal: <ul style="list-style-type: none"> • Etmoidal anterior • Etmoidal posterior
<i>Etmoidal anterior</i>	A. oftálmica	Discurre, con el n. nasociliar, a través del agujero etmoidal anterior Entra en la fosa craneal media, donde da origen a una rama meníngea y a ramas nasales que descienden hacia el interior de la cavidad nasal Da ramas para la pared lateral y tabique nasal antes de dar origen a la a. nasal externa, que irriga la nariz
<i>Etmoidal posterior</i>	A. oftálmica	Corre a través del agujero etmoidal posterior Entra en la fosa craneal anterior, donde da origen a una rama meníngea y a ramas nasales que descienden hacia el interior de la cavidad nasal, a través de la lámina cribosa Irriga parte de la pared lateral, cerca de la concha (cornete) nasal superior, y la porción posterosuperior del tabique nasal
Maxilar	Una de las 2 ramas terminales de la a. carótida externa	Da origen a una serie de ramas; 2 proporcionan irrigación a la cavidad nasal: <ul style="list-style-type: none"> • Esfenopalatina • Palatina mayor
<i>Esfenopalatina</i>	3.ª parte de la a. maxilar	Después de pasar a través del agujero esfenopalatino, entra en la cavidad nasal, donde da origen a ramas nasales posteriores superiores: <ul style="list-style-type: none"> • La rama posterior superior lateral irriga la concha (cornete) nasal, la mucosa y la pared lateral • La rama posterior superior medial se continúa a lo largo del tabique nasal para entrar en el paladar duro a través del conducto incisivo
<i>Palatina mayor</i>	Una rama de la palatina descendente, que se origina de la 3.ª parte de la a. maxilar	Discurre en el conducto palatino, donde se divide en a. palatina menor (irriga el paladar blando y la tonsila palatina) y a. palatina mayor, que sale por el agujero palatino mayor y pasa anteriormente hacia el agujero incisivo (irriga la encía palatina, la mucosa del paladar duro y las glándulas palatinas) y se anastomosa con la rama terminal de la a. esfenopalatina que sale por el agujero incisivo También proporciona ramas que irrigan el área del meato nasal inferior

VASCULARIZACIÓN DE LA CAVIDAD NASAL CONTINUACIÓN

IRRIGACIÓN ARTERIAL		
Arteria	Origen	Recorrido
Facial	A. carótida externa en el triángulo carotídeo del cuello	Tortuosa Pasa superiormente, inmediatamente profunda al vientre posterior del m. digástrico y al m. estilohioideo Discurre junto a la glándula submandibular, dando origen a la a. submentoniana que contribuye a irrigar la glándula Pasa superiormente sobre el cuerpo de la mandíbula anterior al m. masetero Se continúa anterosuperiormente cruzando la mejilla hasta el ángulo de la boca, dando origen a las aa. labiales superior e inferior Pasa superiormente a lo largo del lado de la nariz, dando origen a la a. nasal lateral Se continúa por el lado de la nariz como a. angular para terminar a lo largo de la cara medial del ojo
Labial superior	A. facial	Irriga el labio superior Da origen a la rama septal que se dirige hacia el tabique nasal Irrigación principal de la parte anterior del tabique nasal

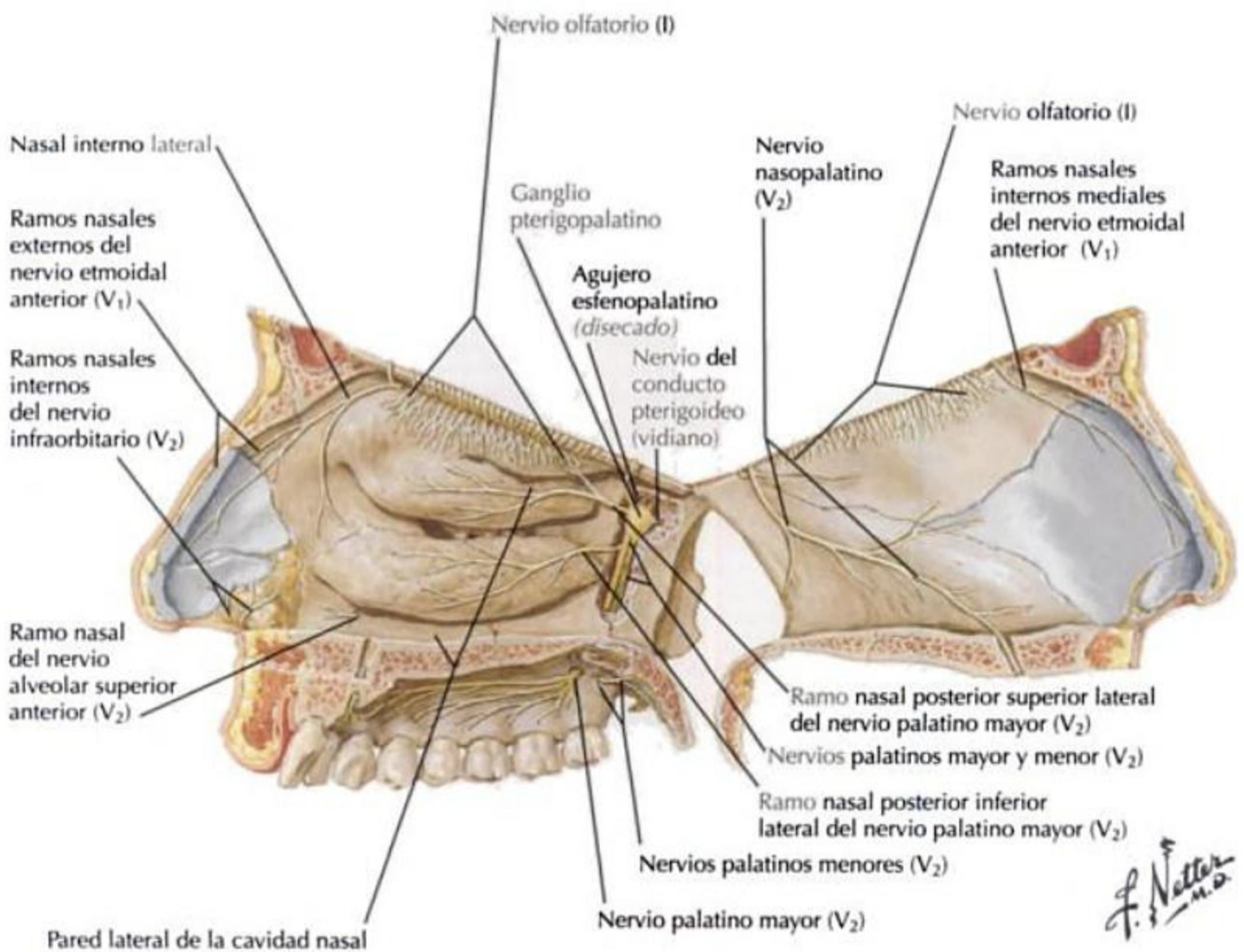


VASCULARIZACIÓN DE LA CAVIDAD NASAL CONTINUACIÓN

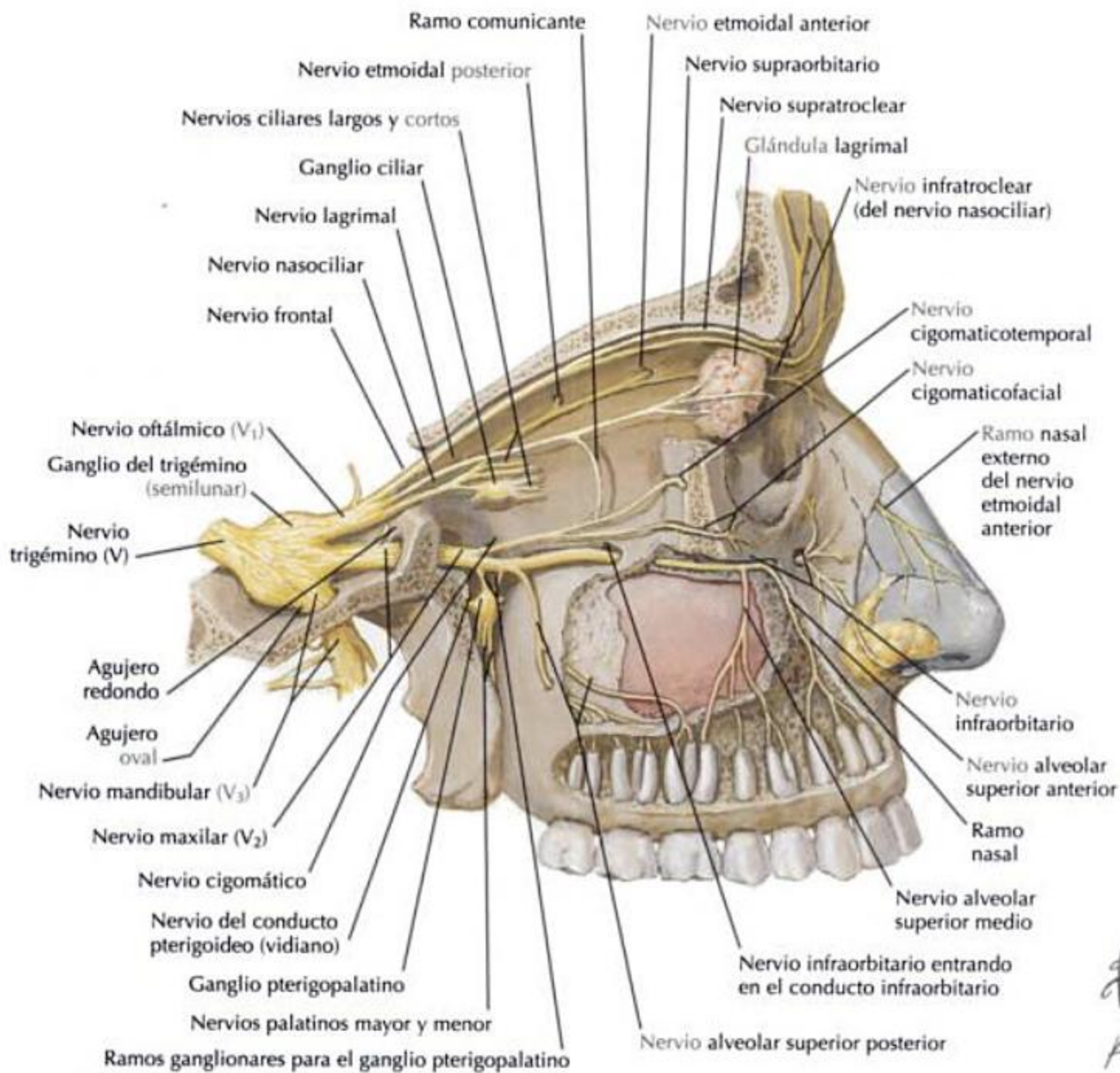


INERVACIÓN DE LA CAVIDAD NASAL CONTINUACIÓN

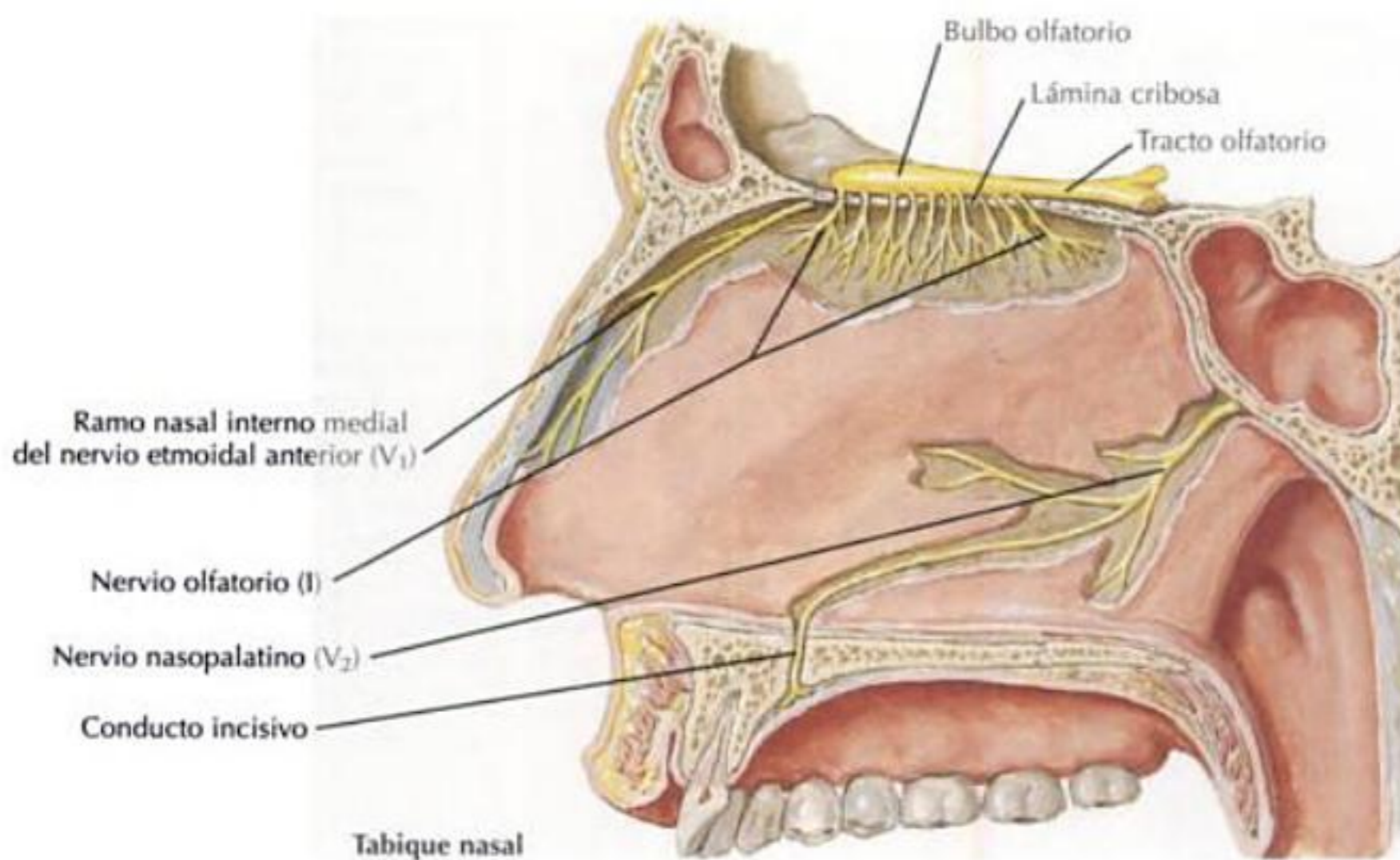
SENSIBILIDAD GENERAL		
Nervio	Origen	Recorrido
<i>Nasal posterior superior</i>	Se origina del ganglio pterigopalatino en la fosa pterigopalatina	Pasa a través del agujero esfenopalatino para entrar en la cavidad nasal y ramificarse en 2 nervios: <ul style="list-style-type: none"> • Nasal posterior superior medial • Nasal posterior superior lateral
<i>Nasal posterior superior lateral</i>	N. nasal posterior inferior en el ganglio pterigopalatino	Inerva la porción posterosuperior de la pared lateral de la cavidad nasal en la región de las conchas (cornetes) nasales superior y media
<i>Nasal posterior superior medial</i>		Inerva la porción posterior del tabique nasal



INERVACIÓN DE LA CAVIDAD NASAL CONTINUACIÓN



*F. Netter M.D.
K. Carter*



F. Netter M.D.

INERVACIÓN DE LA CAVIDAD NASAL CONTINUACIÓN

Las fibras autónomas se distribuyen a través de los ramos sensitivos del nervio maxilar del nervio trigémino, por medio del ganglio pterigopalatino (parasimpático) y el ganglio cervical superior (simpático).

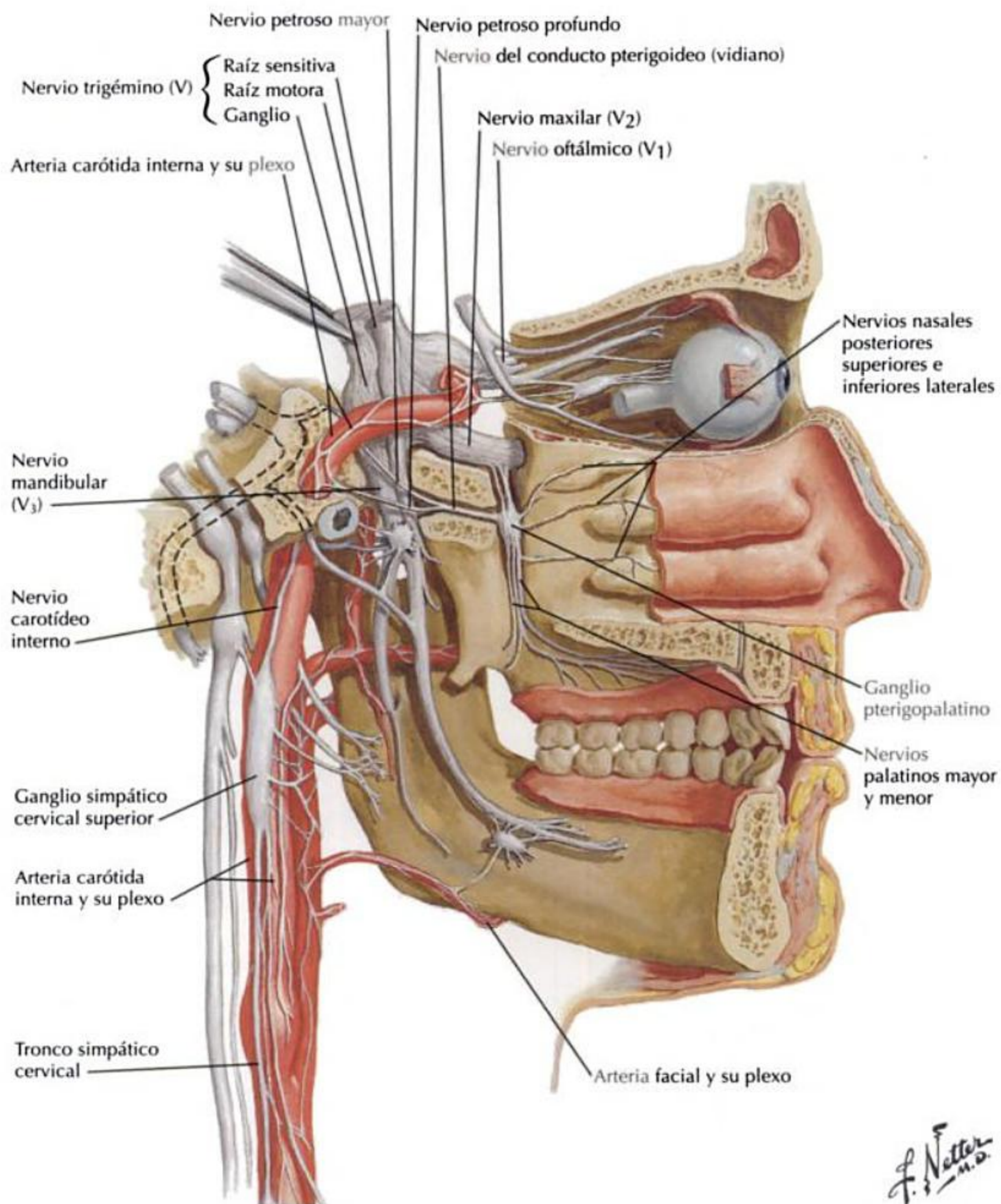
Las fibras autónomas discurren hacia las glándulas y vasos sanguíneos de la cavidad nasal.

INERVACIÓN AUTÓNOMA			
Tipo de neurona	Localización del cuerpo neuronal	Características del núcleo o ganglio	Recorrido de la fibra nerviosa
Fibras autónomas: vía anatómica del parasimpático de la cavidad nasal			
Neurona preganglionar	Núcleo salivatorio superior	Una acumulación de cuerpos neuronales localizada en el puente Las fibras corren a través del nervio intermedio del nervio facial en el conducto auditivo interno En el <i>conducto del n. facial</i> , el nervio facial da origen a 2 ramos parasimpáticos: <ul style="list-style-type: none"> • N. petroso mayor • Cuerda del tímpano 	Nervio petroso mayor El n. petroso mayor sale del hiato para el n. petroso mayor hacia el agujero rasgado, donde se une al n. petroso profundo (simpático) para formar el nervio del conducto pterigoideo (n. vidiano) El n. del conducto pterigoideo pasa a través del conducto pterigoideo y entra en la fosa pterigopalatina, donde se une con el ganglio pterigopalatino
Neurona posganglionar	Ganglio pterigopalatino	El ganglio pterigopalatino es una acumulación de cuerpos neuronales localizado en la fosa pterigopalatina Las fibras parasimpáticas posganglionares que se originan en el ganglio pterigopalatino se distribuyen por los nervios oftálmico y maxilar del n. trigémino hacia: <ul style="list-style-type: none"> • Glándula lagrimal • Glándulas nasales • Glándulas palatinas • Glándulas faríngeas 	Distribución en el nervio maxilar Las fibras posganglionares discurren junto con el nervio maxilar del n. trigémino para distribuirse a lo largo de sus ramos que se localizan en la cavidad nasal, cavidad bucal y faringe (p. ej., nasopalatino, palatino mayor) Estas fibras inervan: <ul style="list-style-type: none"> • Glándulas nasales • Glándulas palatinas • Glándulas faríngeas
FIBRAS AUTÓNOMAS: VÍA ANATÓMICA DEL SIMPÁTICO DE LA CAVIDAD NASAL			
Tipo de neurona	Localización del cuerpo neuronal	Características del núcleo o ganglio	Recorrido de la fibra nerviosa
Neurona preganglionar	Núcleo intermediolateral	Acumulación de cuerpos neuronales localizada en el asta lateral de la médula espinal entre los segmentos T1 a T3 (y posiblemente T4)	Las fibras se originan en el núcleo intermediolateral del asta lateral desde T1 a T3 (T4) Discurren a través de la raíz anterior desde la médula espinal hasta el n. espinal Entran en el tronco simpático por medio de un ramo comunicante blanco Una vez en el tronco simpático, las fibras preganglionares para el ojo ascienden y hacen sinapsis con las fibras posganglionares en el ganglio cervical superior

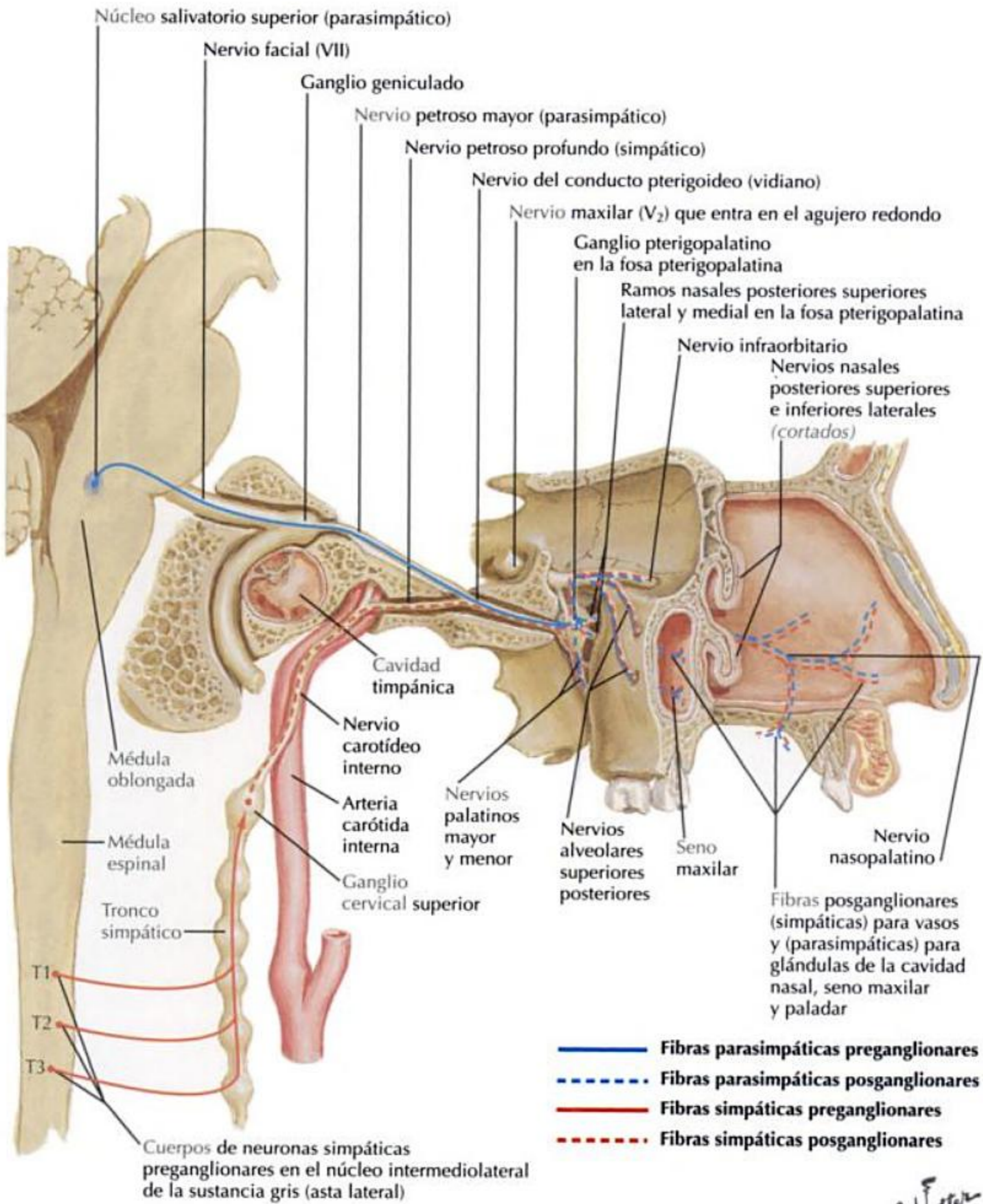
INERVACIÓN DE LA CAVIDAD NASAL CONTINUACIÓN

FIBRAS AUTÓNOMAS: VÍA ANATÓMICA DEL SIMPÁTICO DE LA CAVIDAD NASAL			
Tipo de neurona	Localización del cuerpo neuronal	Características del núcleo o ganglio	Recorrido de la fibra nerviosa
Neurona posganglionar	Ganglio cervical superior	<p>Acumulación de cuerpos neuronales localizada en el ganglio cervical superior, que se sitúa en la base del cráneo</p> <p>Las fibras simpáticas posganglionares siguen a las aa. carótidas interna o externa para pasar cerca de sus respectivos órganos efectores (p. ej., cavidad nasal)</p>	<p>Cavidad nasal y paladar</p> <p>Las fibras simpáticas posganglionares siguen a las aa. carótidas interna y externa:</p> <ul style="list-style-type: none"> Las fibras simpáticas posganglionares de la carótida interna se ramifican en la región del agujero rasgado para formar el n. petroso profundo <p>El n. petroso profundo se une al n. petroso mayor (parasimpático) para formar el n. del conducto pterigoideo (n. vidiano)</p> <p>Las fibras simpáticas posganglionares discurren a lo largo de los ramos del nervio maxilar del n. trigémino, asociados con el ganglio pterigopalatino, para distribuirse a lo largo de sus ramos en la cavidad nasal y paladar</p> <ul style="list-style-type: none"> Las fibras simpáticas posganglionares de la a. carótida externa siguen a la a. maxilar <p>Estas fibras discurren a lo largo de las ramas de la a. maxilar para distribuirse por la cavidad nasal y el paladar</p>

INERVACIÓN DE LA CAVIDAD NASAL CONTINUACIÓN



INERVACIÓN DE LA CAVIDAD NASAL CONTINUACIÓN



F. Netter M.D.

DESVIACIÓN DEL TABIQUE NASAL

Una desviación importante del tabique nasal, de la línea media.

Causas

- Traumatismo.
- Anomalía congénita.

Resultados

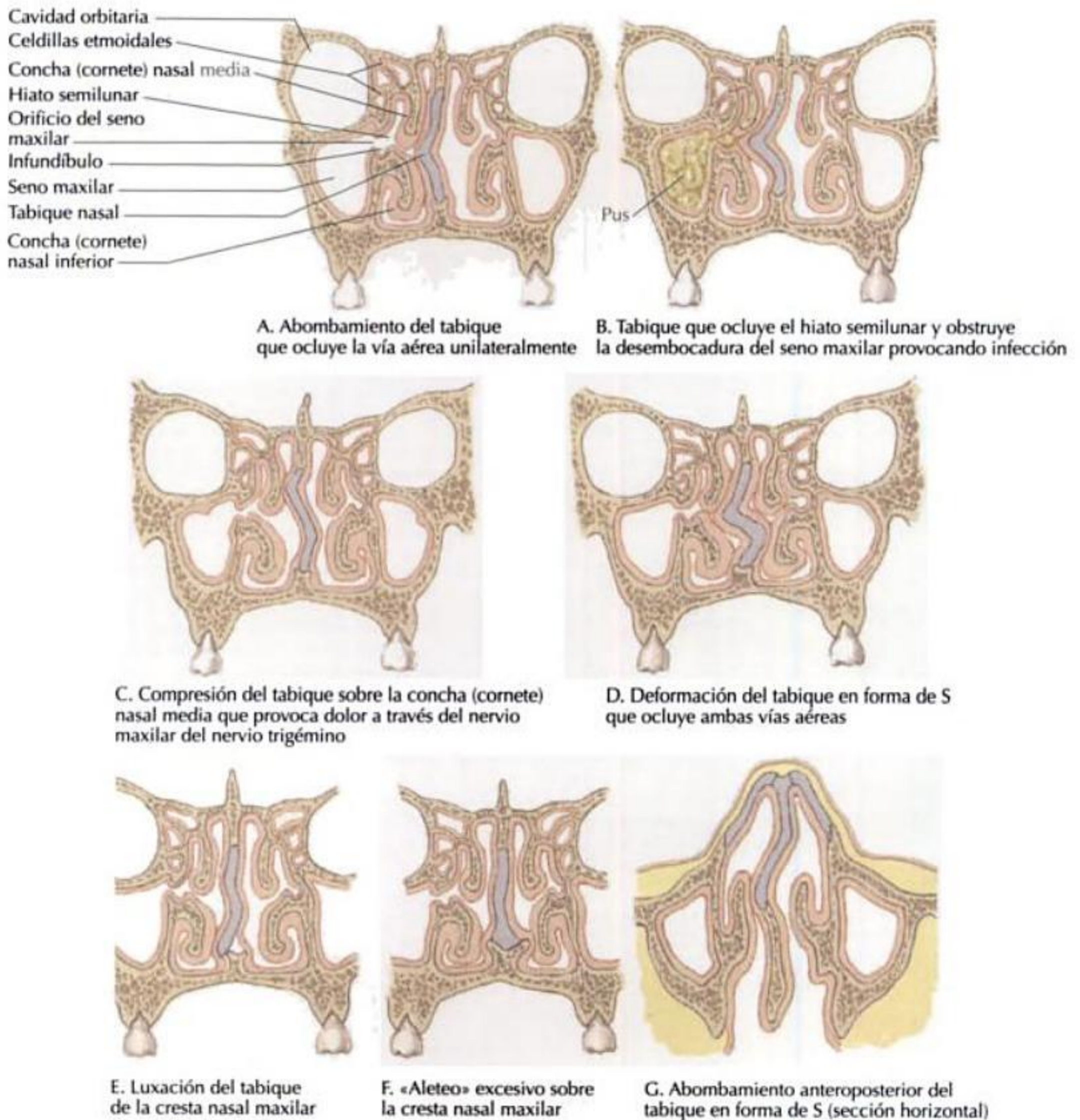
Oclusión, parcial o completa, de un lado, que provoca dificultad respiratoria o bloqueo del flujo aéreo en ese lado.

También puede causar:

- Sinusitis.
- Epistaxis.
- Congestión nasal.

Tratamiento

Puede tratarse mediante septoplastia.



F. Netter

Correlaciones clínicas

RINITIS

Inflamación de la mucosa de la cavidad nasal que provoca:

- Congestión nasal.
- Estornudo.
- Rinorrea.
- Prurito nasal.

Puede afectar a los ojos, oídos, senos y garganta, y provocar cefalea.

La mayoría de casos provocados por rinitis alérgica.

Rinitis alérgica

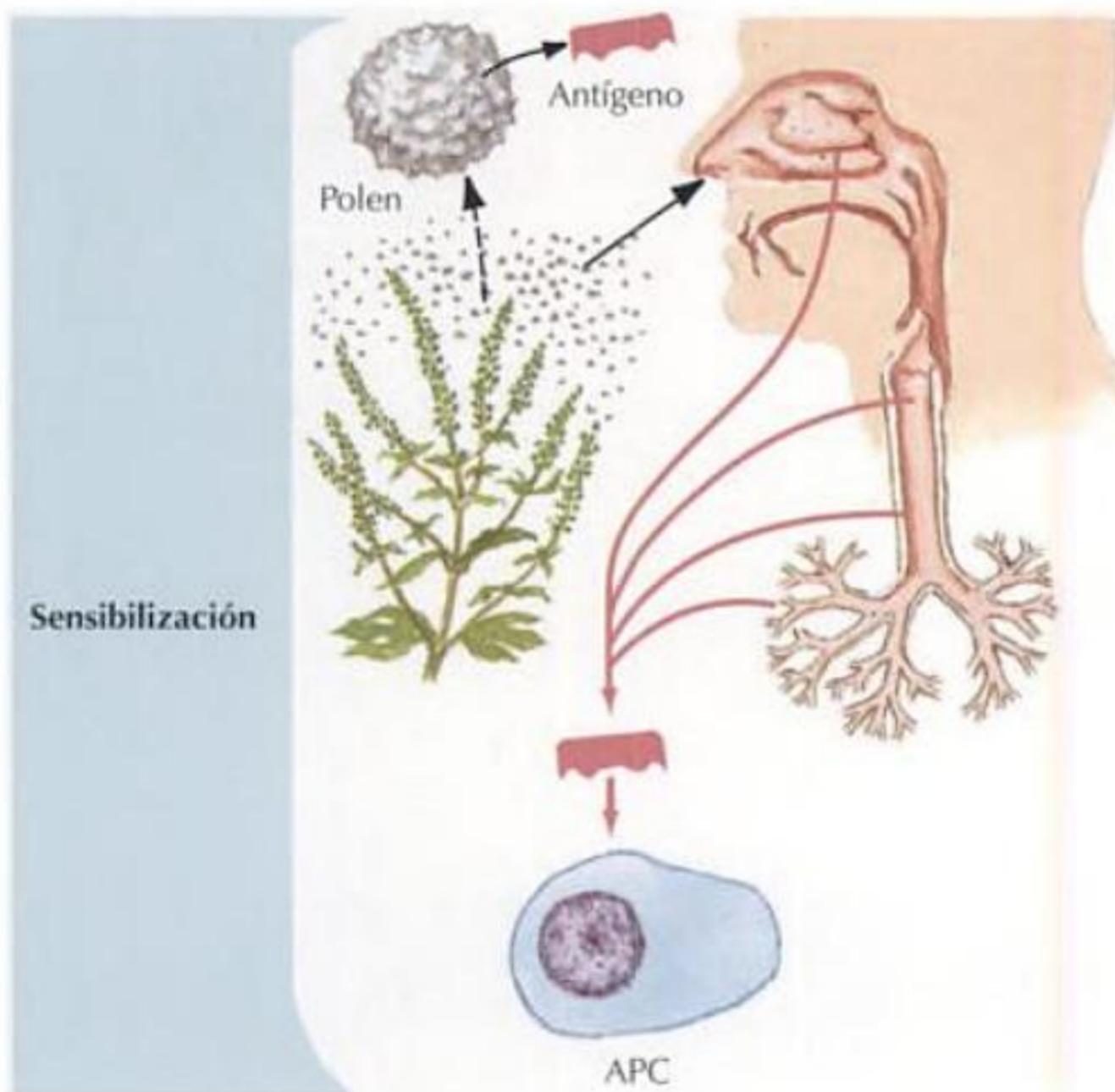
Puede estar relacionada con pólipos nasales, desviación del tabique y asma.

Causada por un alérgeno que induce a una inmunoglobulina E (IgE) de respuesta mediada sobre los mastocitos.

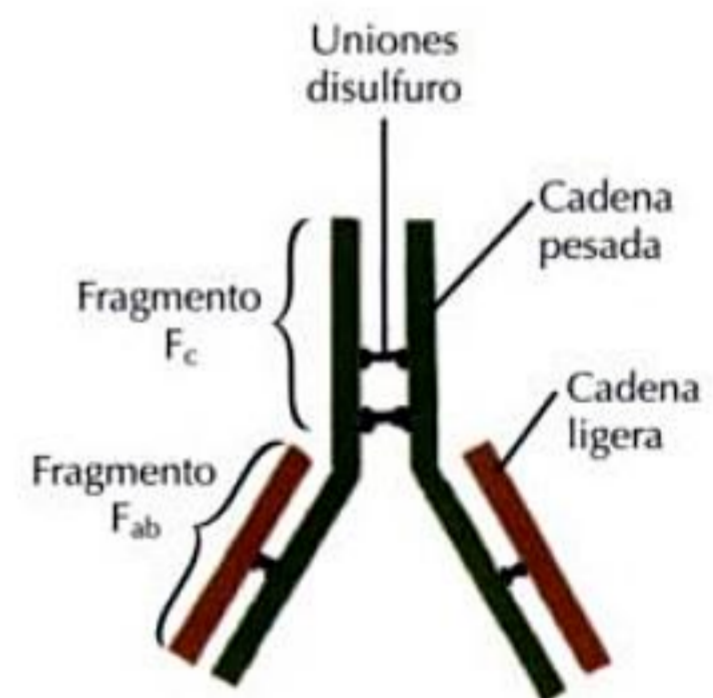Como los mastocitos se localizan en la mucosa nasal, un alérgeno puede unirse al mastocito, provocando la liberación de histaminas, prostaglandinas, citocinas y leucotrienos.

Normalmente se trata con descongestivos, antihistamínicos y corticoides.

Mecanismo de hipersensibilidad tipo 1 (inmediata)



Paciente genéticamente atópico expuesto a un antígeno específico (se ilustra polen de ambrosía)



F. Netter M.D.

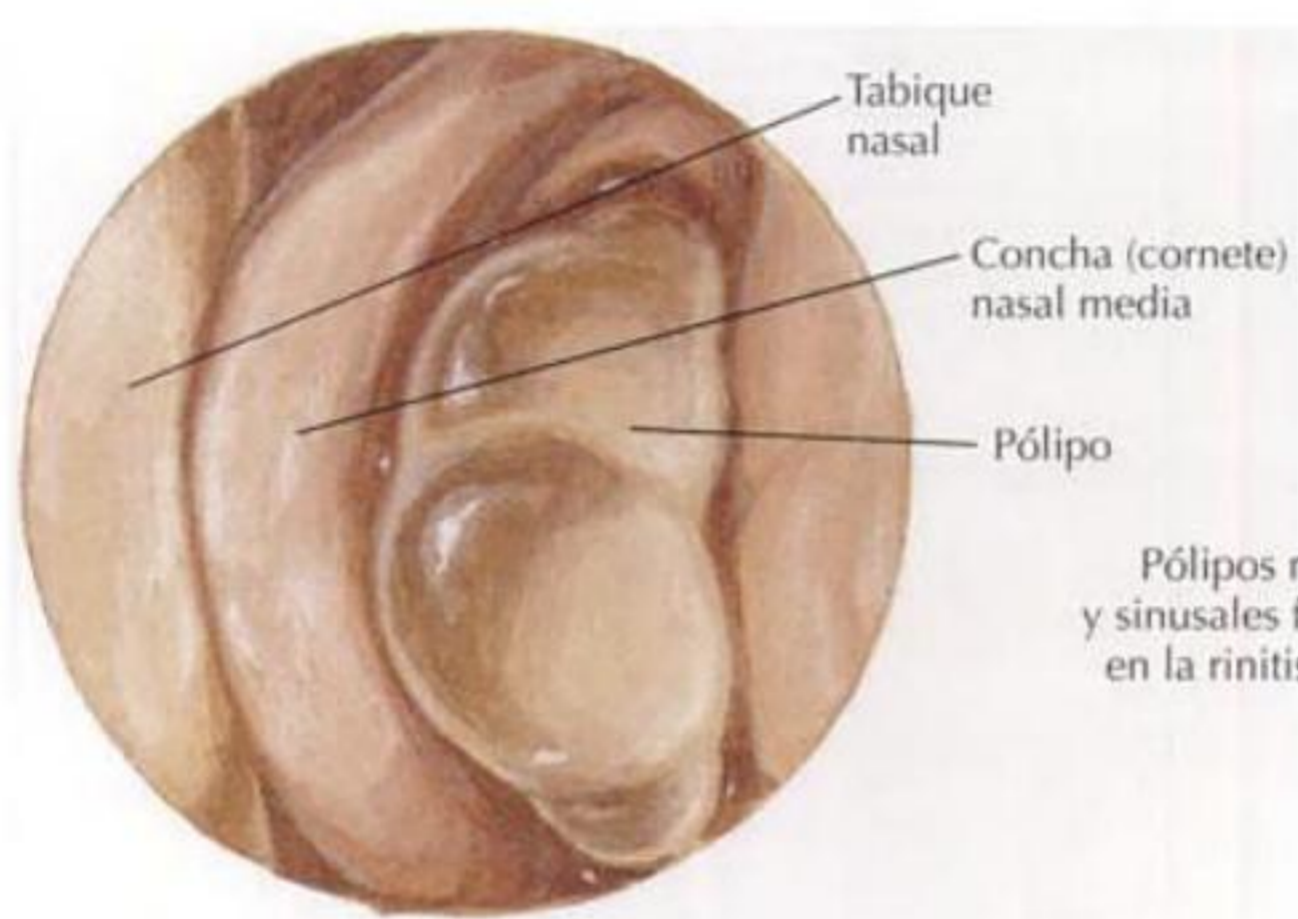
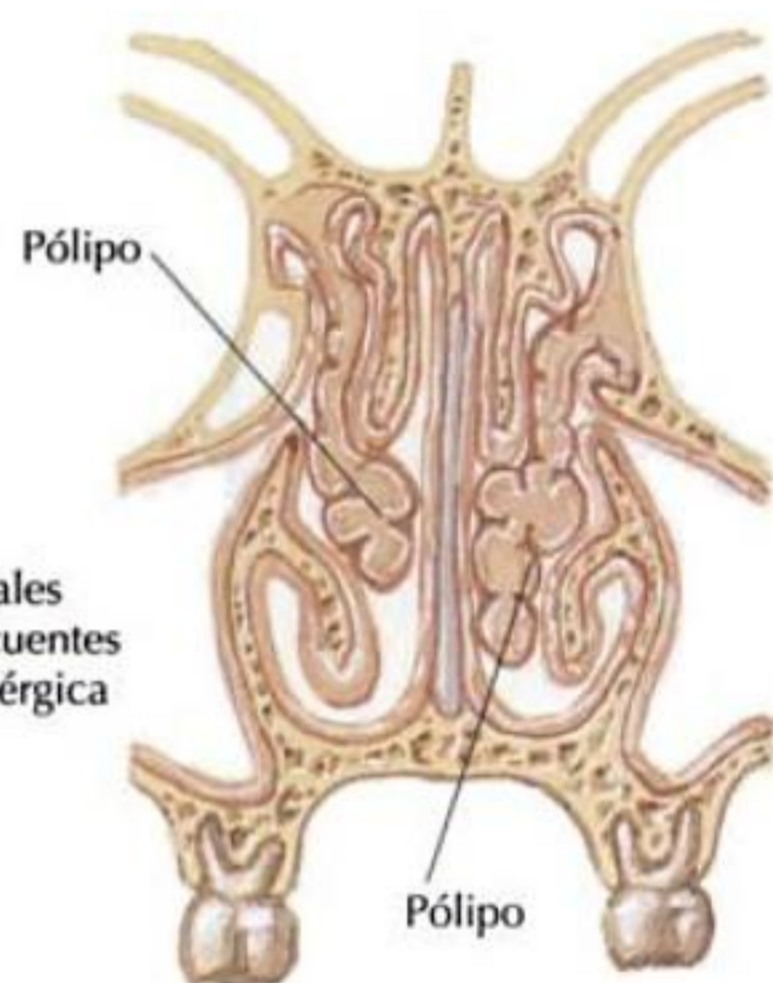
RINITIS CONTINUACIÓN

Imagen endoscópica de un pólipo nasal que protruye en la concha (cornete) nasal media



Pólipos nasales y sinusales frecuentes en la rinitis alérgica

Pólipos nasales muy a menudo bilaterales en la sinusitis alérgica

F. Netter M.D.

Senos paranasales

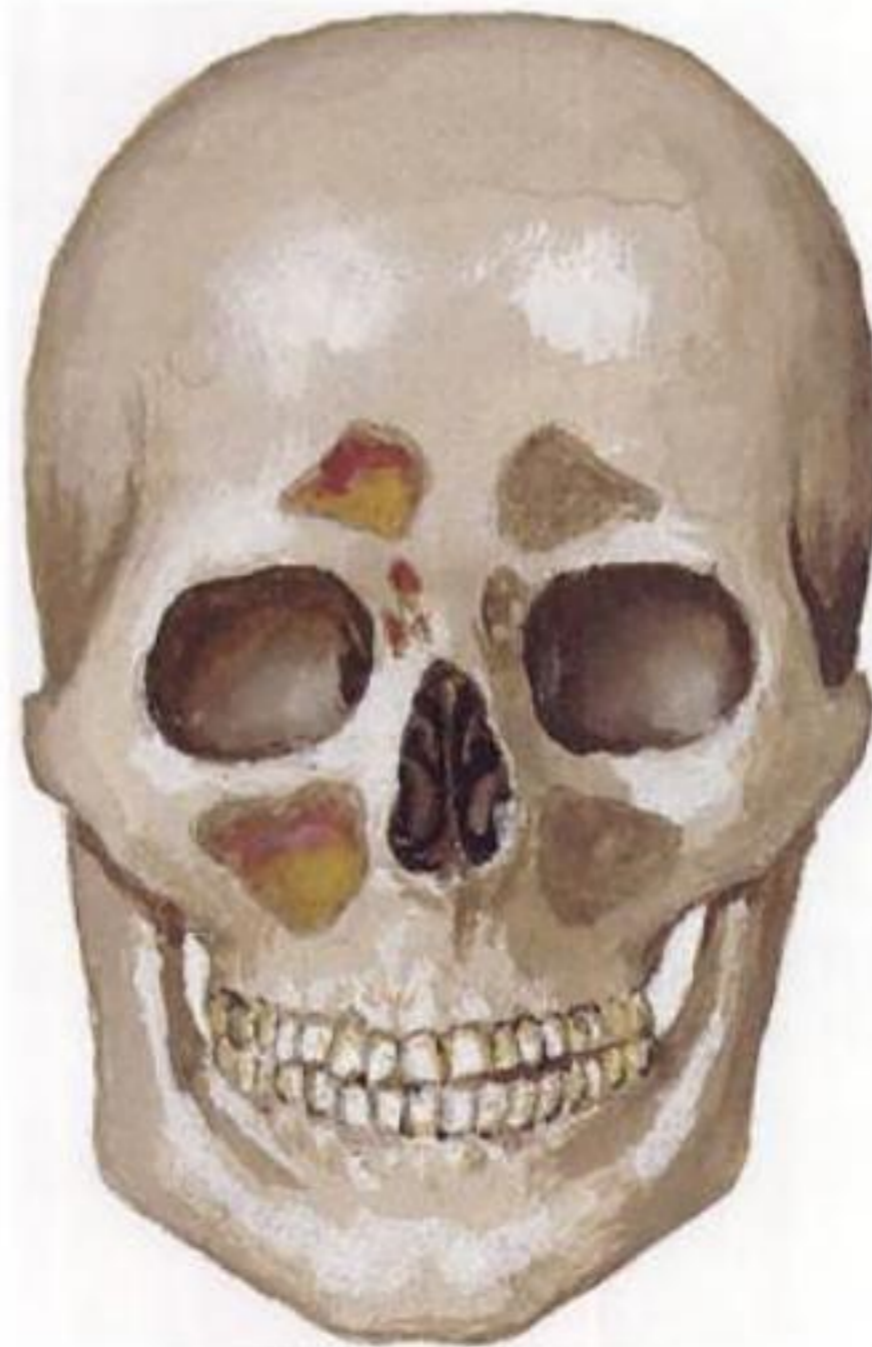
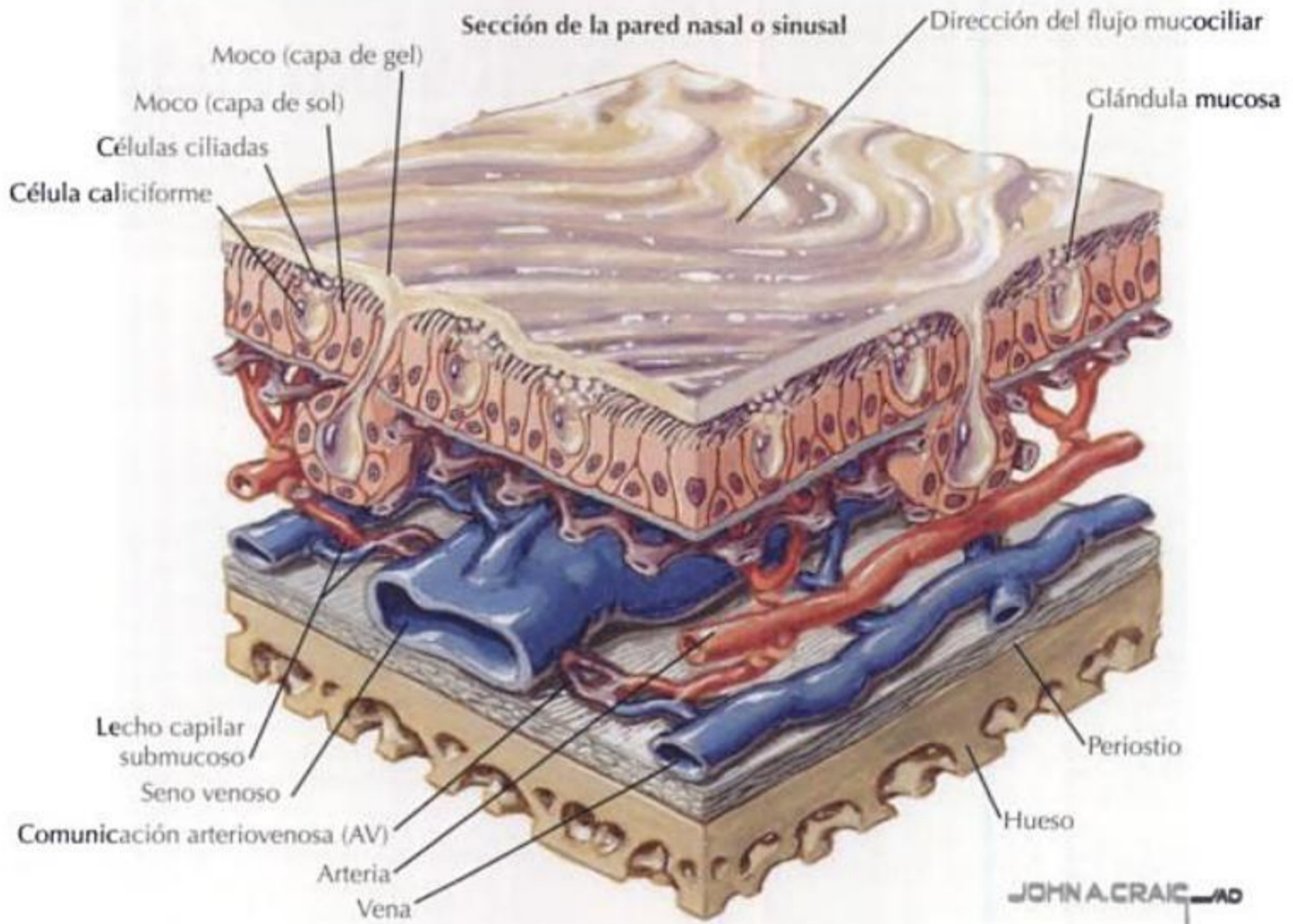
Visión general y anatomía topográfica	318
Seno frontal	322
Celdillas etmoidales	325
Seno maxilar	329
Seno esfenoidal	332
Imágenes de los senos paranasales	335
Correlaciones clínicas	336

INFORMACIÓN GENERAL

Senos paranasales: invaginaciones de la cavidad nasal que drenan en los espacios asociados con la pared nasal lateral.

Cada uno está tapizado por epitelio respiratorio.

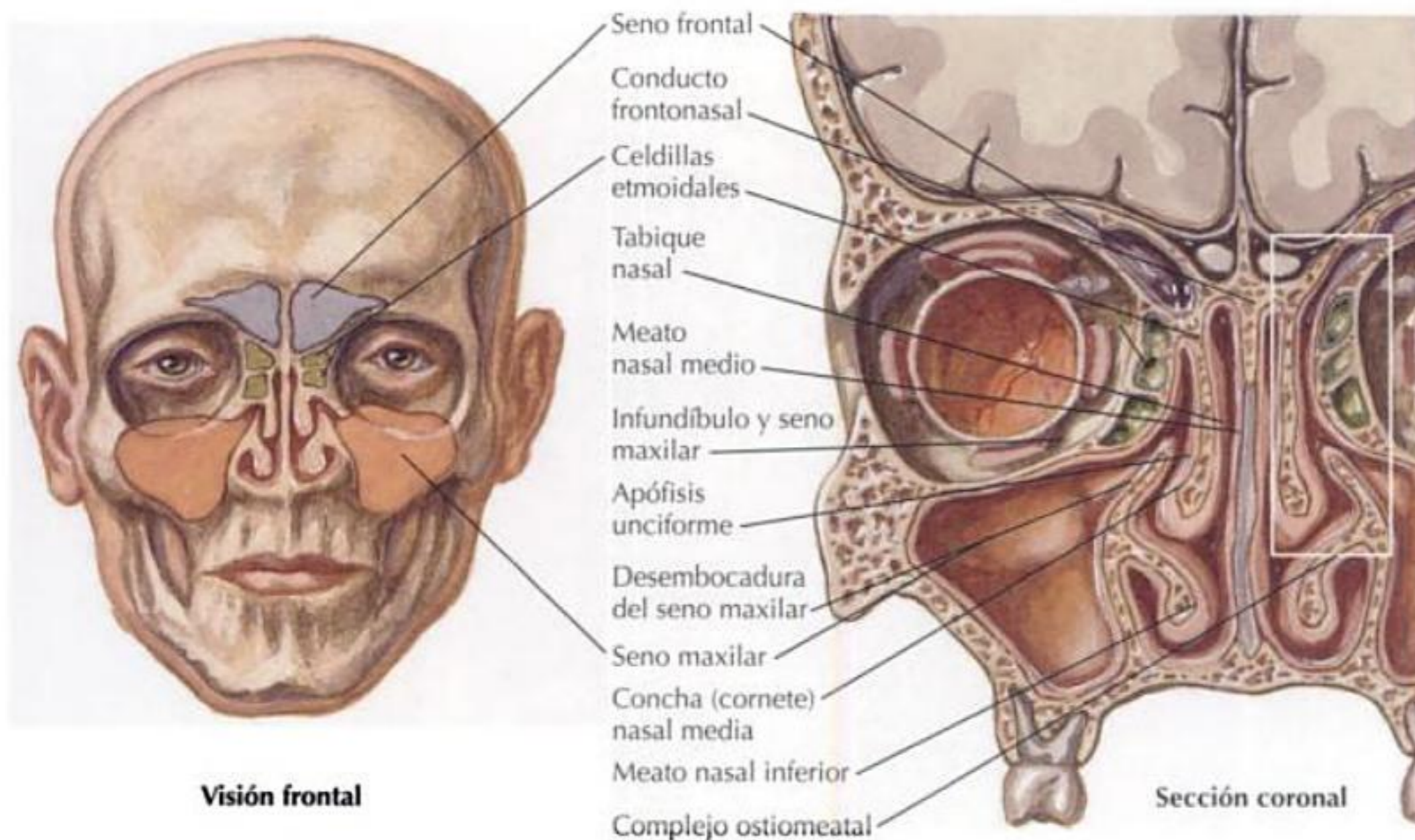
La morfología de los senos es muy variable.



Infección del seno paranasal que se propaga hacia los huesos del cráneo

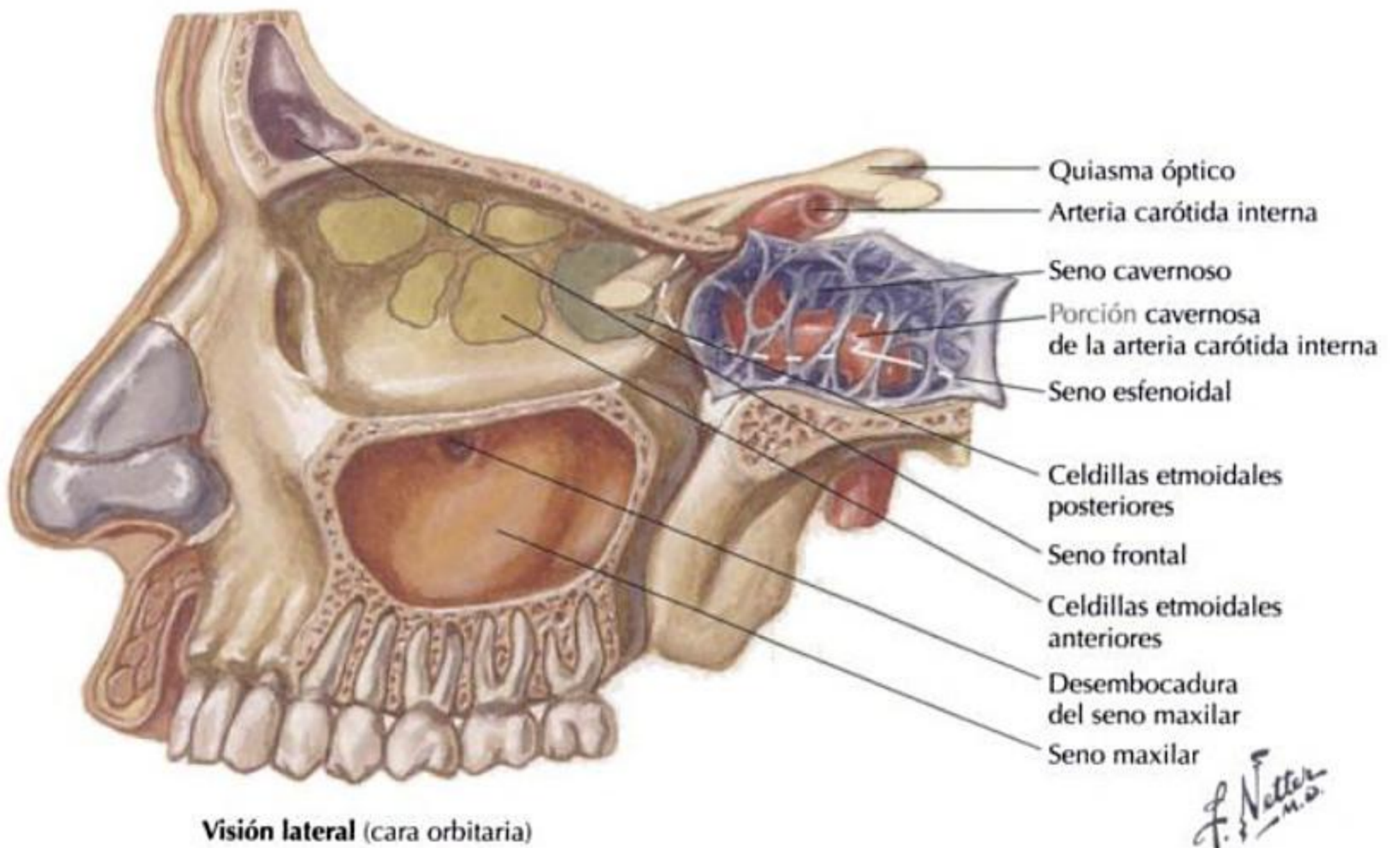
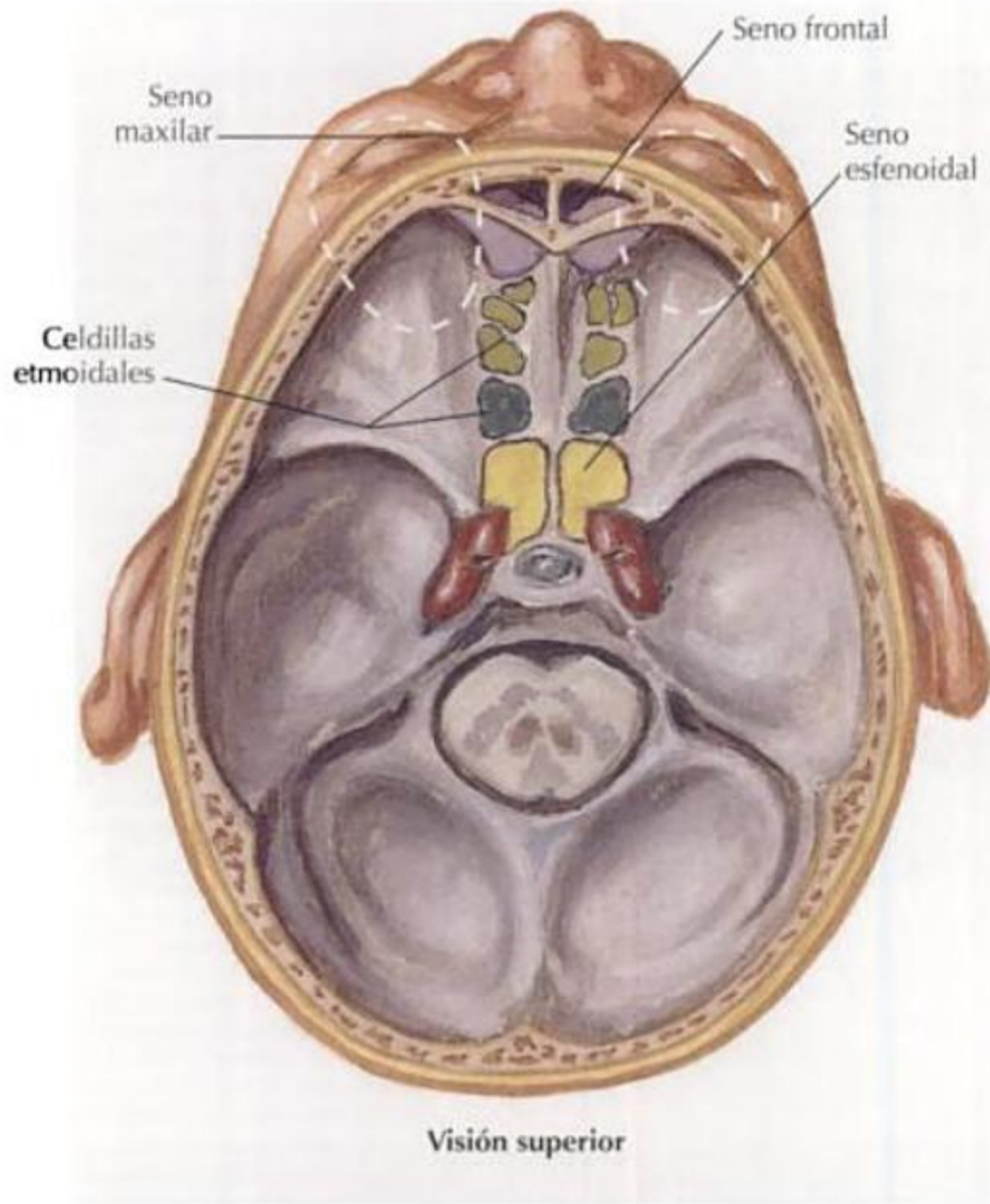
F. Netter M.D.

INFORMACIÓN GENERAL CONTINUACIÓN



CARACTERÍSTICAS DE LOS SENOS PARANASALES				
Seno o celdillas	Localización	Comentario	Arteria	Nervio
Frontal	Dentro del hueso frontal	De forma triangular aplanada	Ramas de la a. oftálmica	Nervio oftálmico del n. trigémino
Maxilar	Dentro del hueso maxilar	Forma piramidal, el primero en desarrollarse	Ramas de la a. maxilar	Nervio maxilar del n. trigémino
Etmoidales	Dentro del hueso etmoides	De 3 a 18 celdillas de forma irregular	Ramas de las aa. oftálmica y maxilar	Nervios oftálmico y maxilar del n. trigémino
Esfenoides	Dentro del hueso esfenoides	Forma cuboidea		

INFORMACIÓN GENERAL CONTINUACIÓN



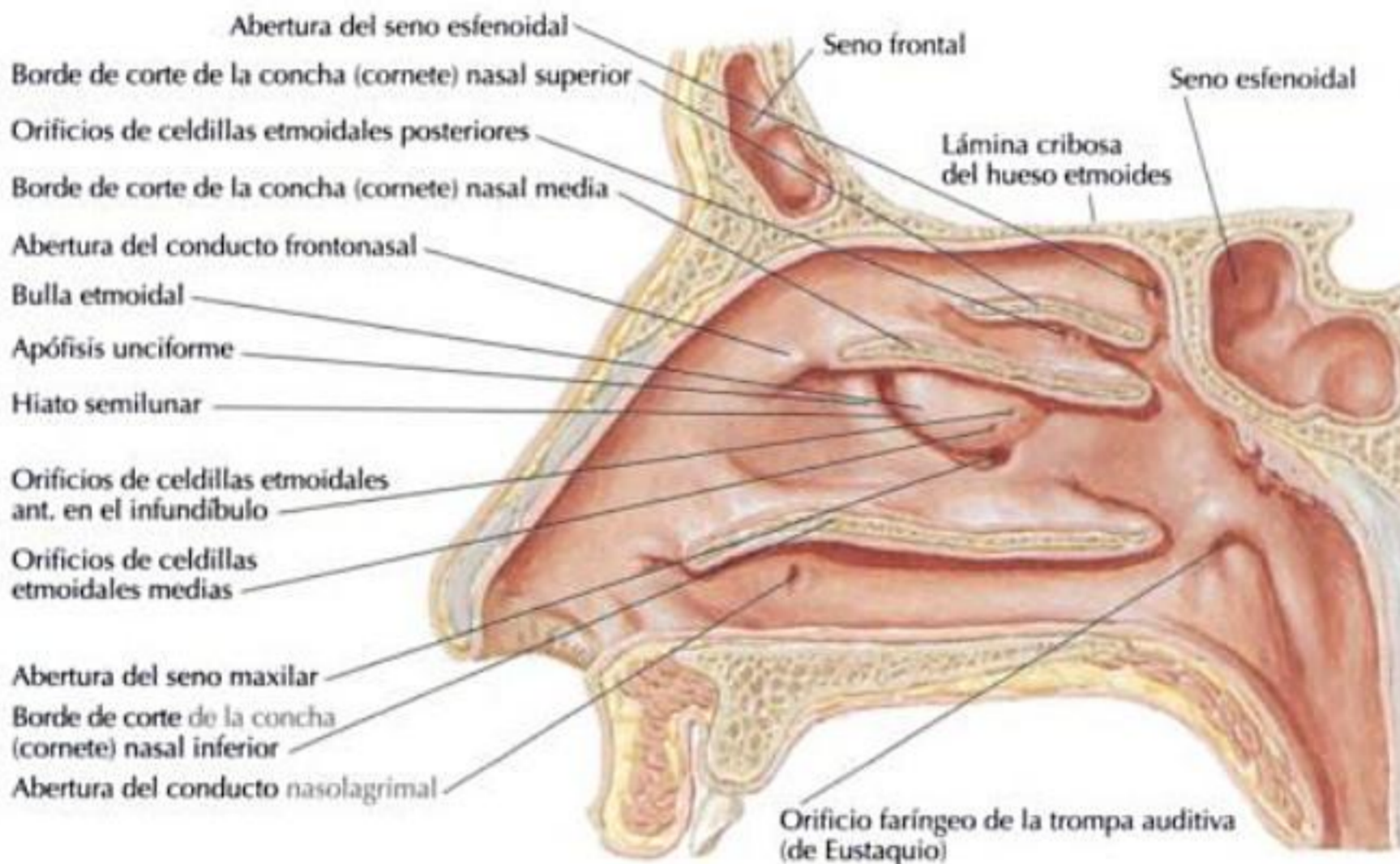
DRENAJE DE LOS SENOS PARANASALES Y ESTRUCTURAS ASOCIADAS

Todos los senos paranasales drenan en la cavidad nasal.

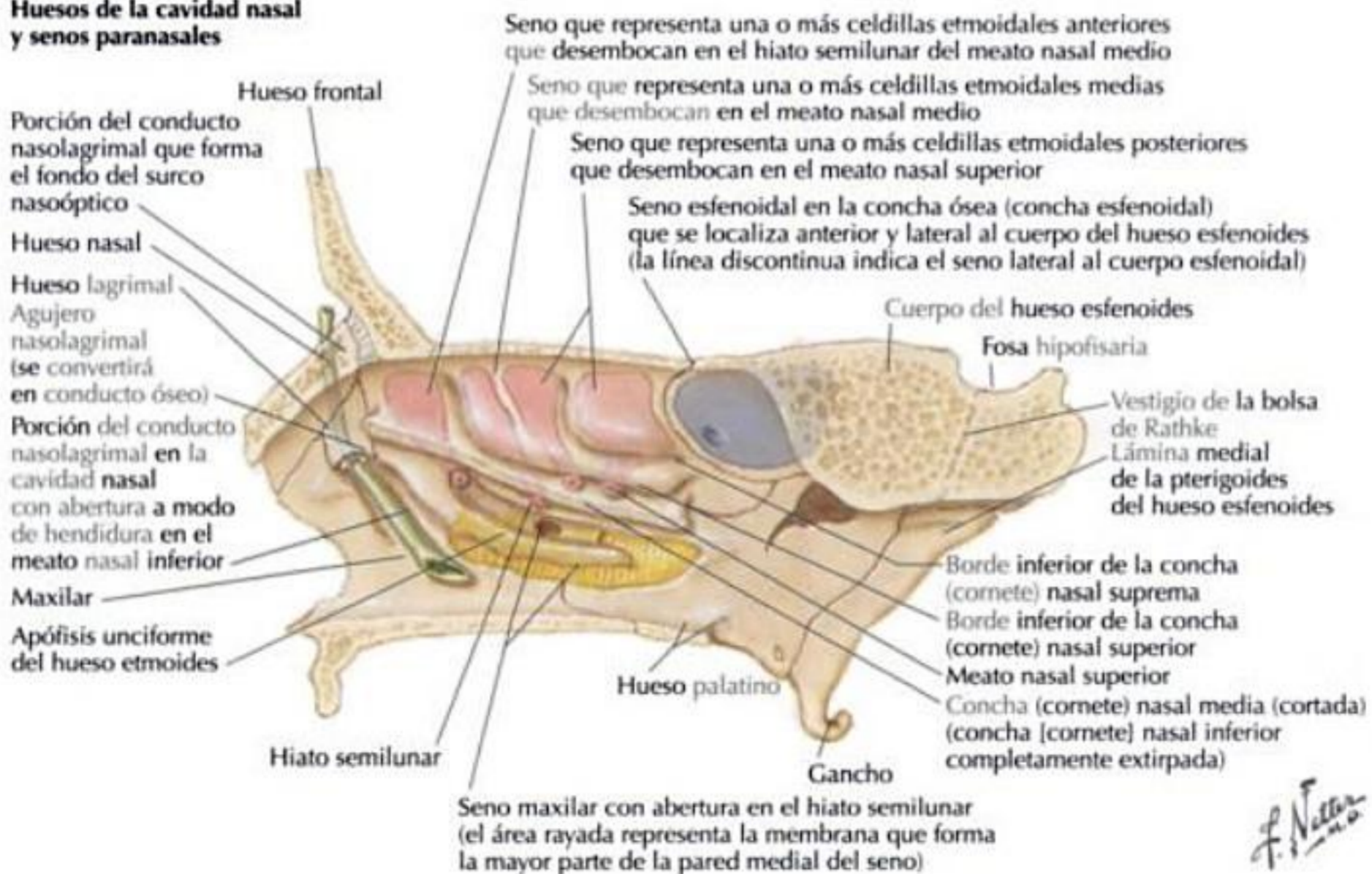
Los diferentes senos sirven como conductos de drenaje de diversas regiones.

RESUMEN DEL DRENAJE DE LOS SENOS PARANASALES		
Región drenada	Localización	Estructura(s) drenada(s)
Receso esfenoidal	Superior a la concha (cornete) nasal superior	Seno esfenoidal
Meato nasal superior	Inferior a la concha (cornete) nasal superior	Celdillas etmoidales posteriores
Meato nasal medio	Inferior a la concha (cornete) nasal media	Celdillas etmoidales anteriores Celdillas etmoidales medias Seno maxilar Seno frontal
Meato nasal inferior	Inferior a la concha (cornete) nasal inferior	Conducto nasolagrimal

Anatomía de la nariz



Huesos de la cavidad nasal y senos paranasales



INFORMACIÓN GENERAL

Los dos senos frontales normalmente son simétricos.

Al nacimiento son rudimentarios y normalmente están bien desarrollados a la edad de 7 u 8 años.

Muestran una primera expansión cuando los 1.^{os} molares deciduos erupcionan y otra cuando los molares permanentes empiezan a aparecer, en torno a los 6 años de edad.

El drenaje varía; a menudo drenan por delante del infundíbulo etmoidal, por encima o en su interior.

El drenaje linfático primario son los nódulos linfáticos submandibulares.

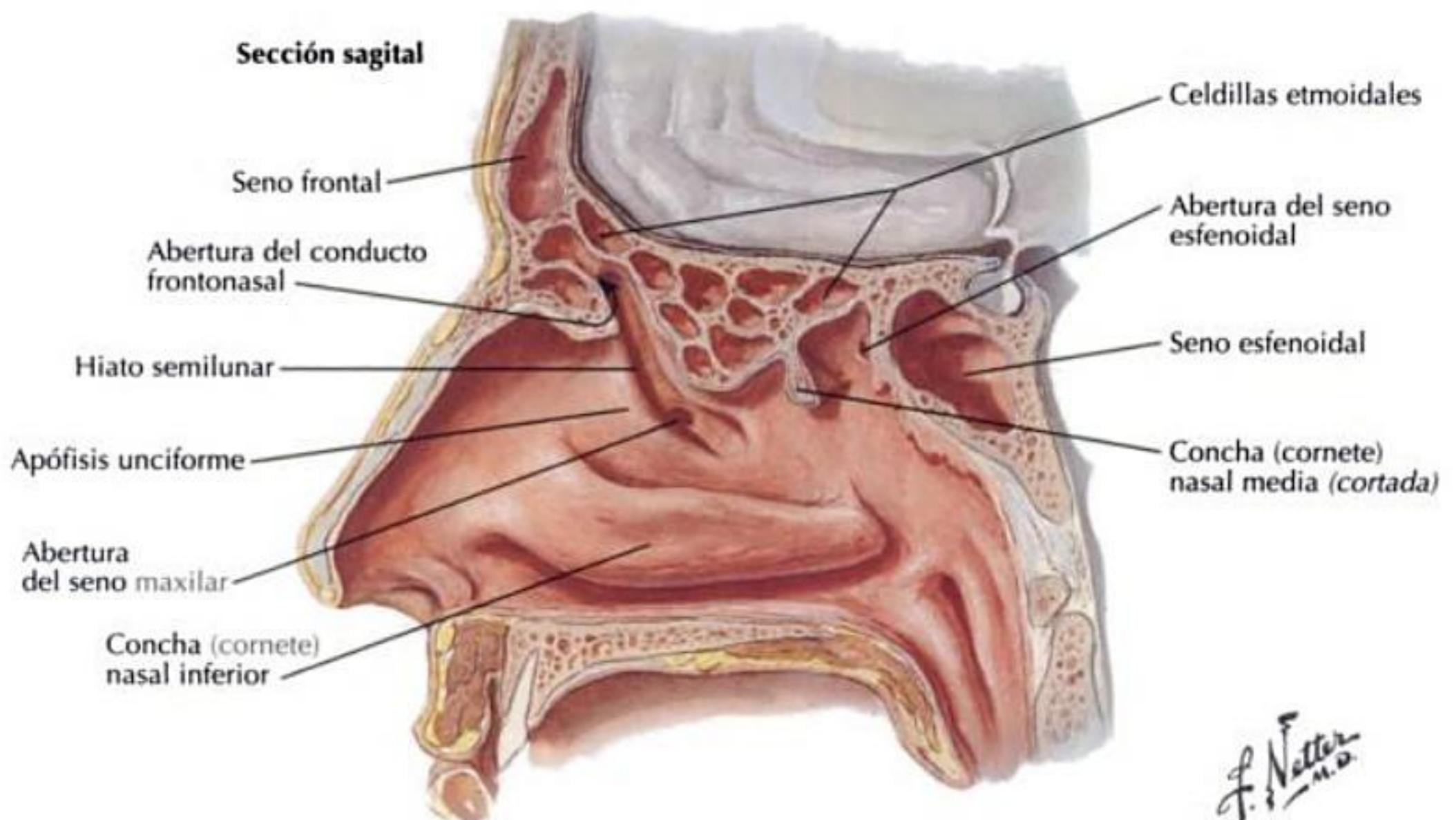
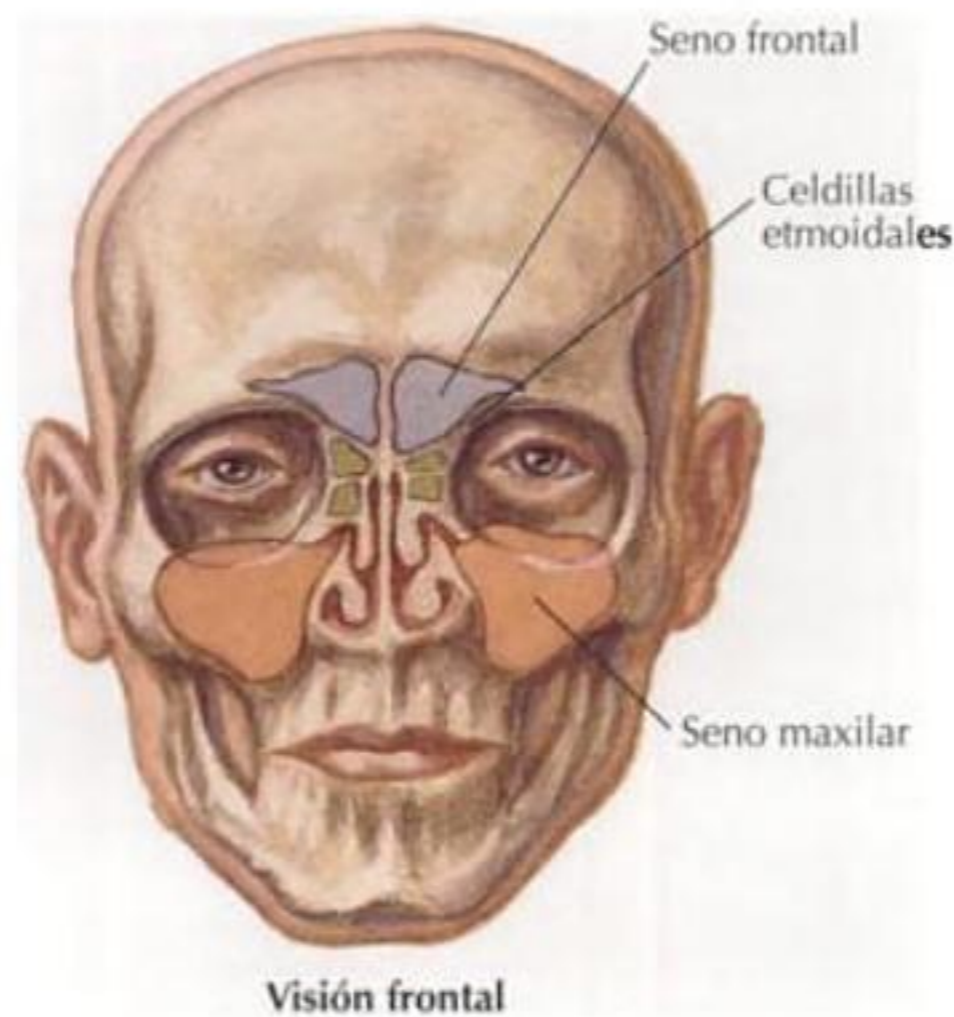
El seno frontal recibe su inervación de ramos del nervio oftálmico del nervio trigémino.

Relaciones del seno

- *Superior:* fosa craneal anterior y su contenido.
- *Inferior:* órbita, celdillas etmoidales anteriores, cavidad nasal.
- *Anterior:* frente, arcos superciliares.
- *Posterior:* fosa craneal anterior y su contenido.
- *Medial:* el otro seno frontal.

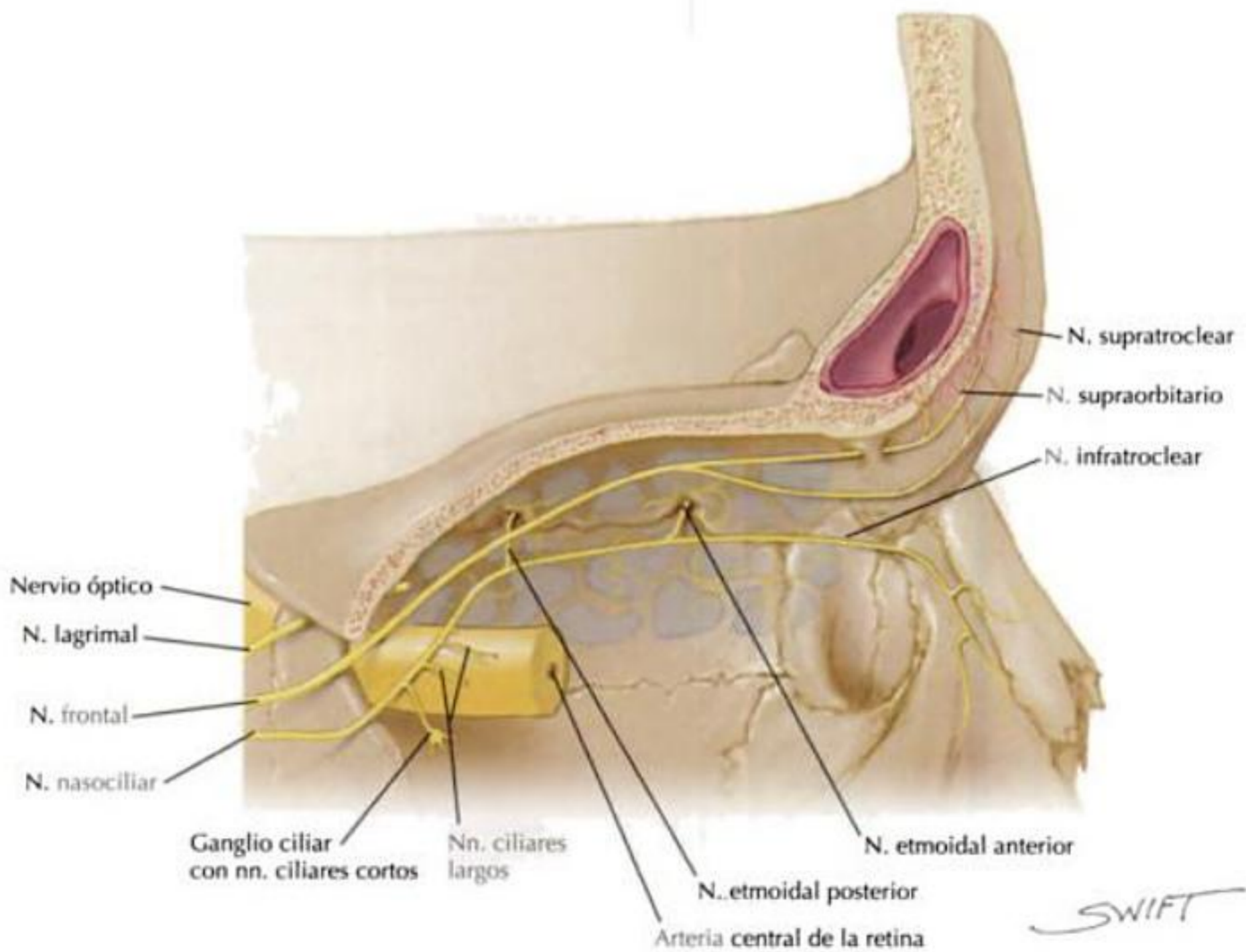
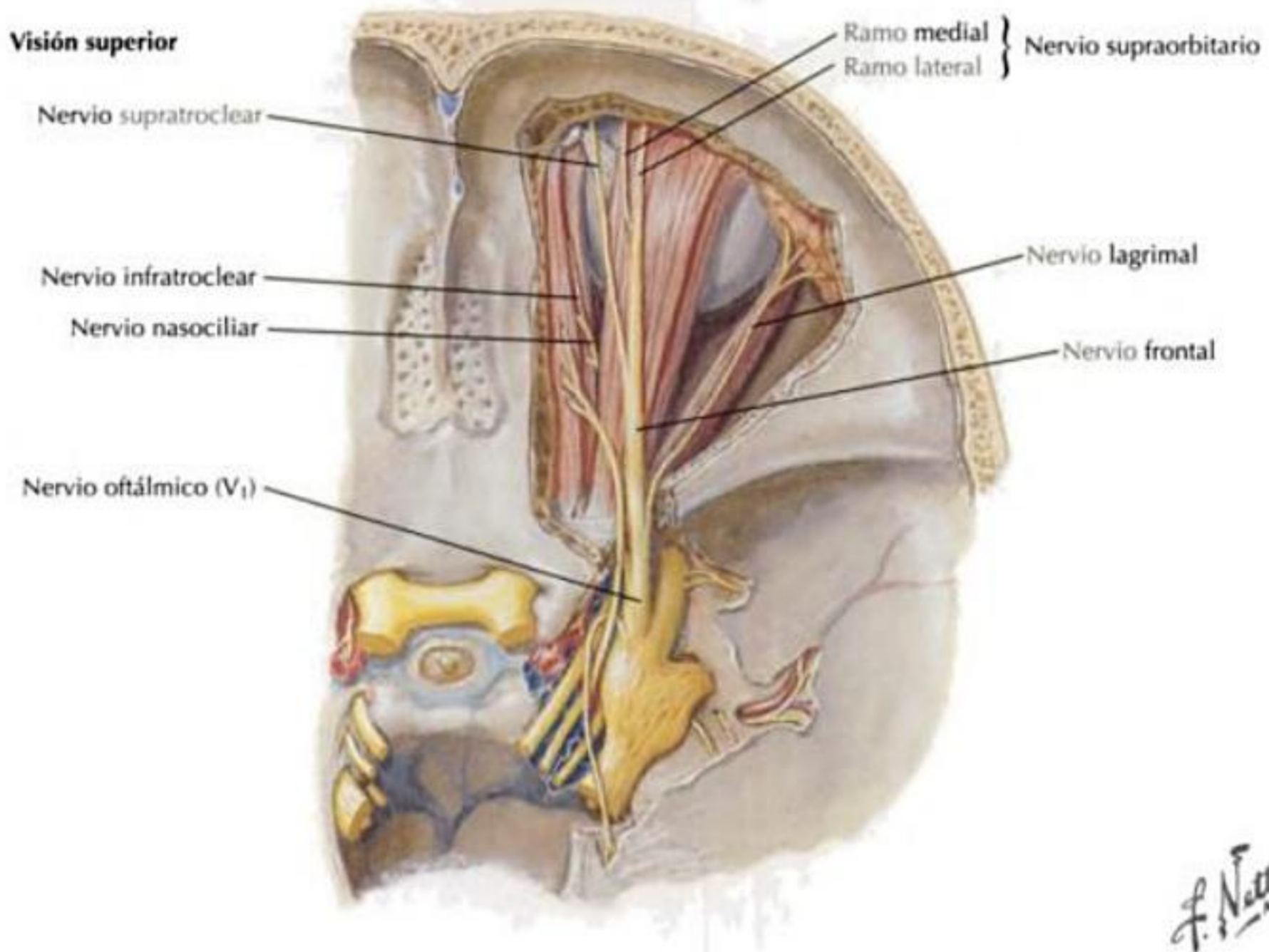
Localización de la desembocadura

Meato nasal medio.



INERVACIÓN

Nervio	Origen	Recorrido
Supraorbitario	Del nervio oftálmico del n. trigémino	Pasa entre el m. elevador del párpado superior y el periostio de la órbita Se continúa anteriormente hacia el agujero (escotadura) supraorbitario En el borde supraorbitario da inervación al seno frontal
Supratroclear		Una vez que se une a la a. supratroclear, el nervio continúa discurriendo anteriormente hacia la tróclea En ese punto a menudo inerva al seno frontal



Celdillas etmoidales

INFORMACIÓN GENERAL

Pueden encontrarse de 3 a 18 celdillas etmoidales a cada lado.

Las celdillas etmoidales pueden invadir cualquiera de los otros 3 senos.

Las celdillas etmoidales medias producen el abultamiento, en la pared lateral del meato nasal medio, denominado bulla etmoidal.

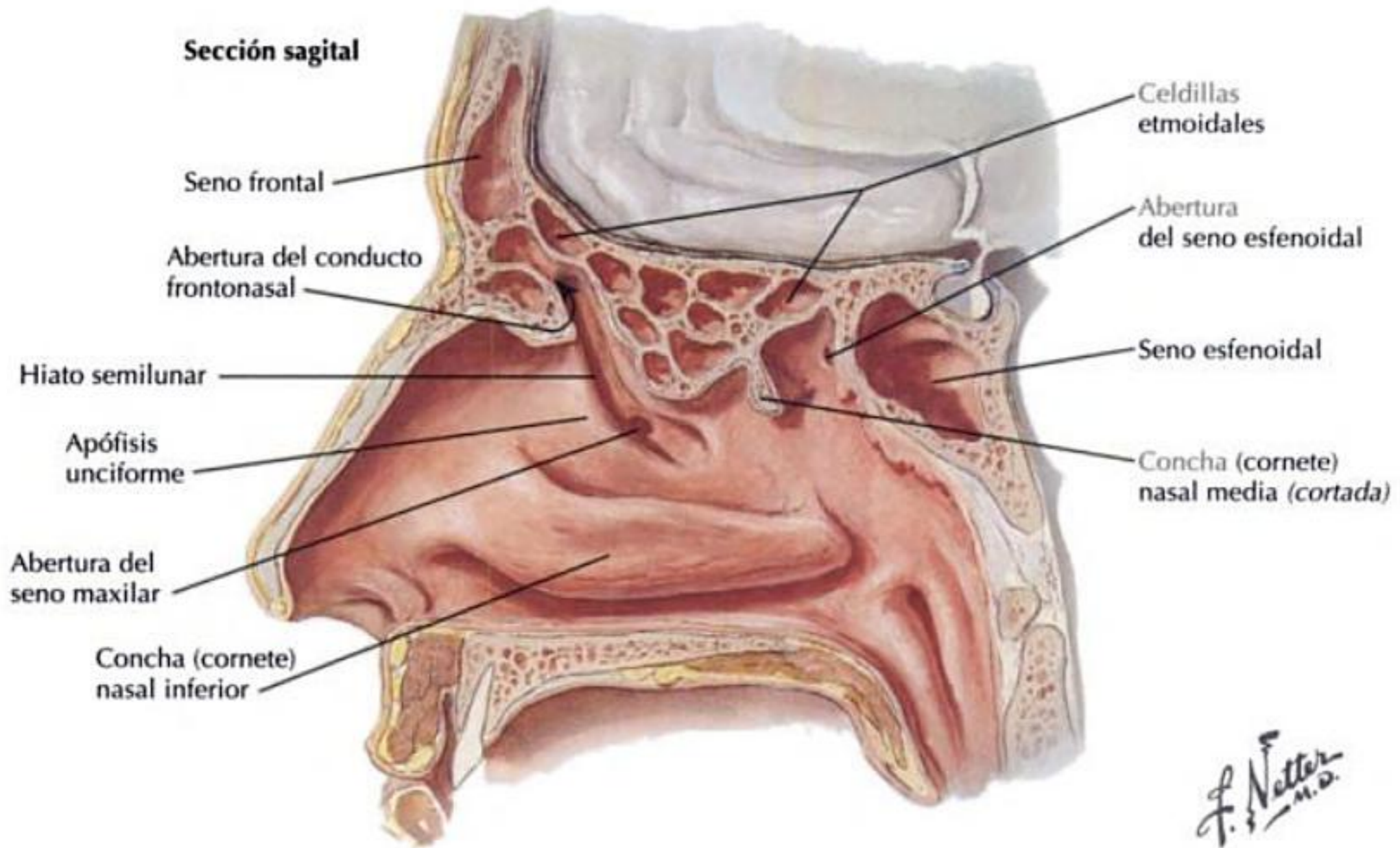
El drenaje linfático primario para las celdillas etmoidales anteriores y medias son los nódulos linfáticos submandibulares; para las celdillas etmoidales posteriores lo son los nódulos linfáticos retrofaríngeos.

Relaciones de las celdillas

- *Superior:* fosa craneal anterior y su contenido, hueso frontal con su seno.
- *Medial:* cavidad nasal.
- *Lateral:* órbita.

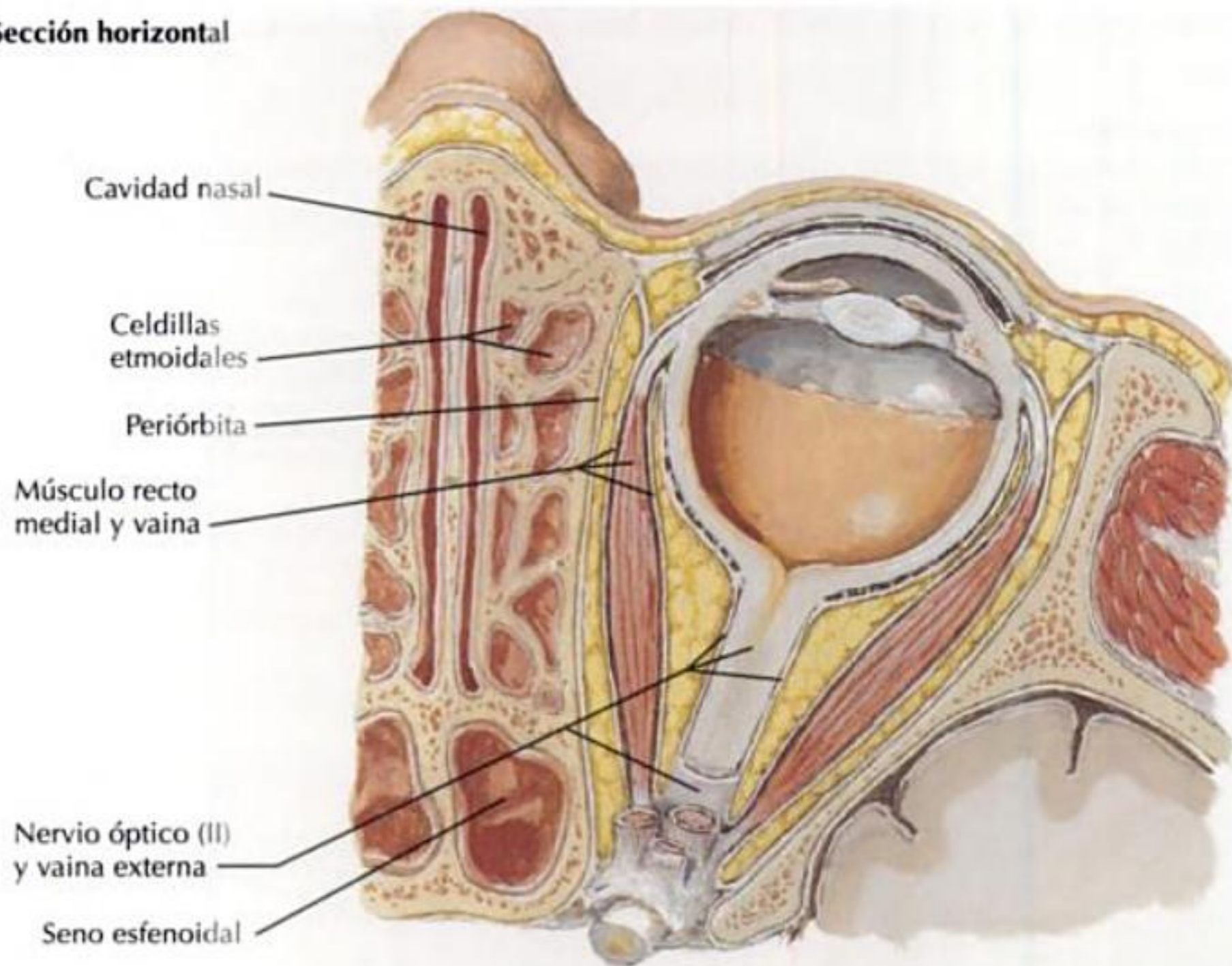
Localización de la desembocadura

- *Anteriores:* meato nasal medio (conducto frontonasal o infundíbulo etmoidal).
- *Medias:* meato nasal medio (en la bulla etmoidal o por encima de ella).
- *Posteriores:* meato nasal superior.

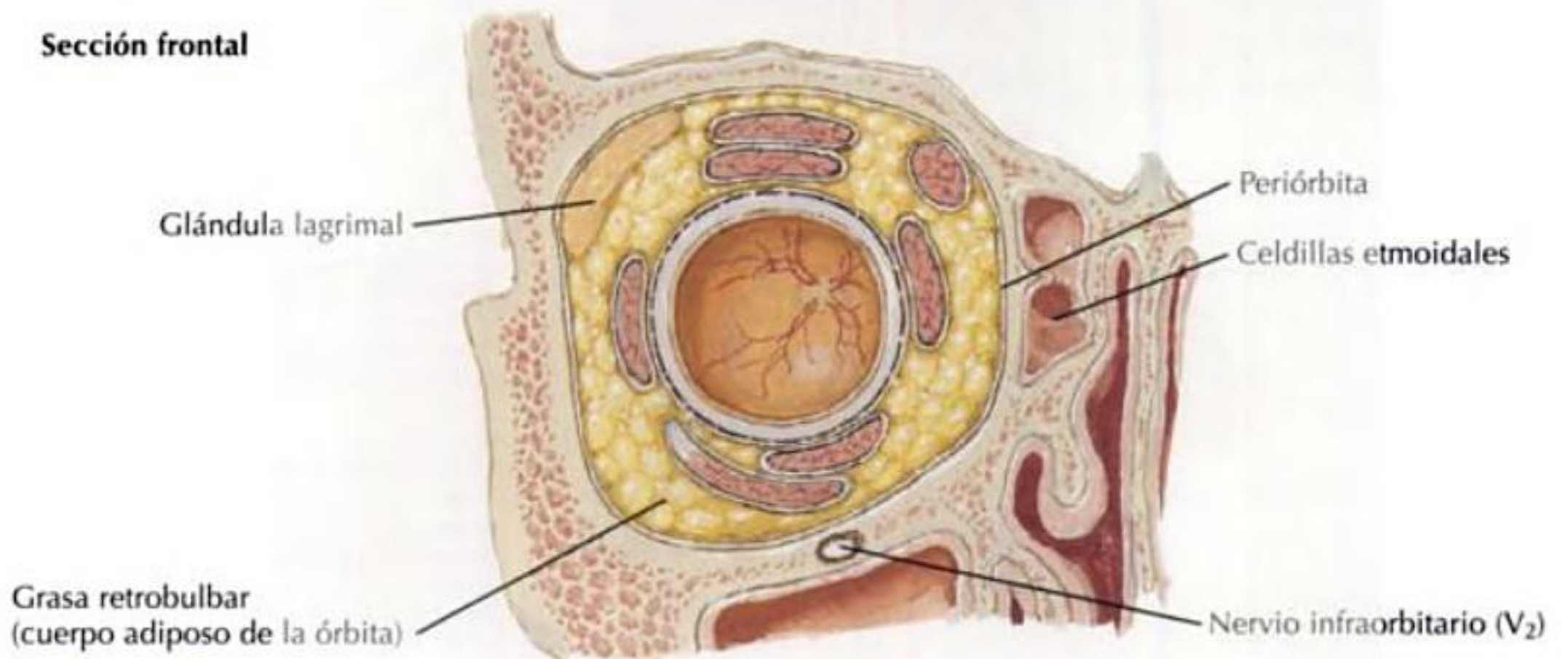


INFORMACIÓN GENERAL CONTINUACIÓN

Sección horizontal



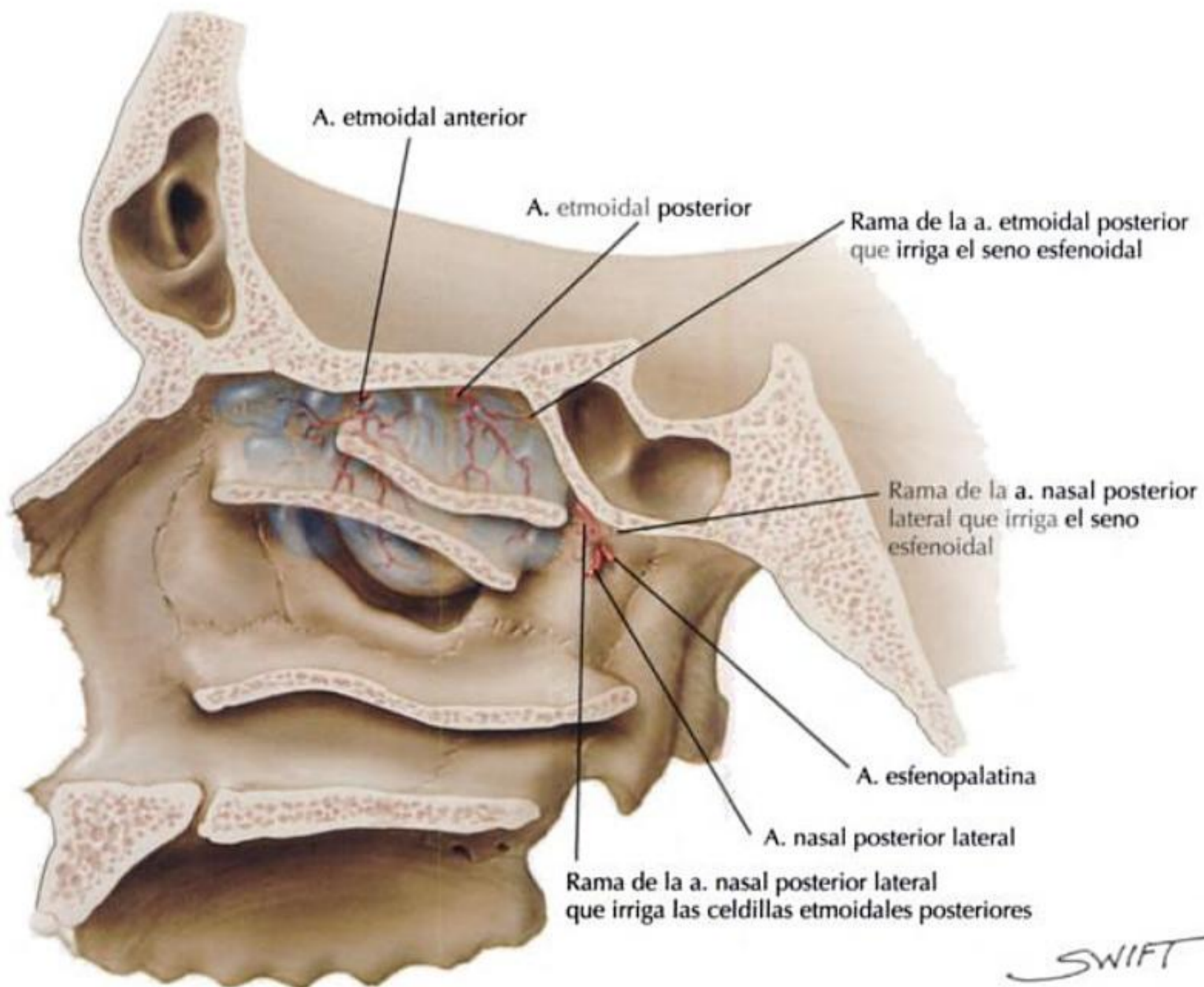
Sección frontal



F. Netter M.D.

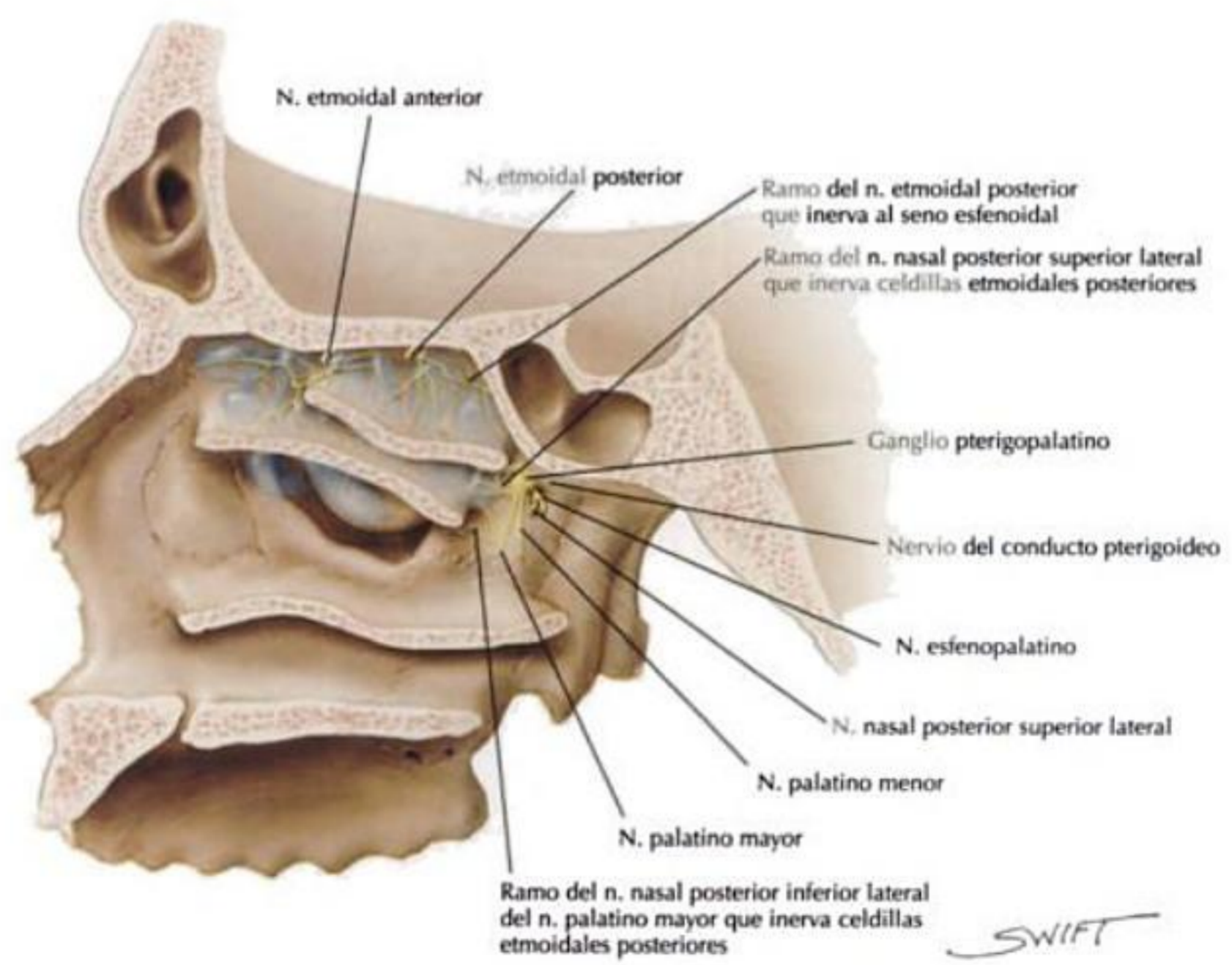
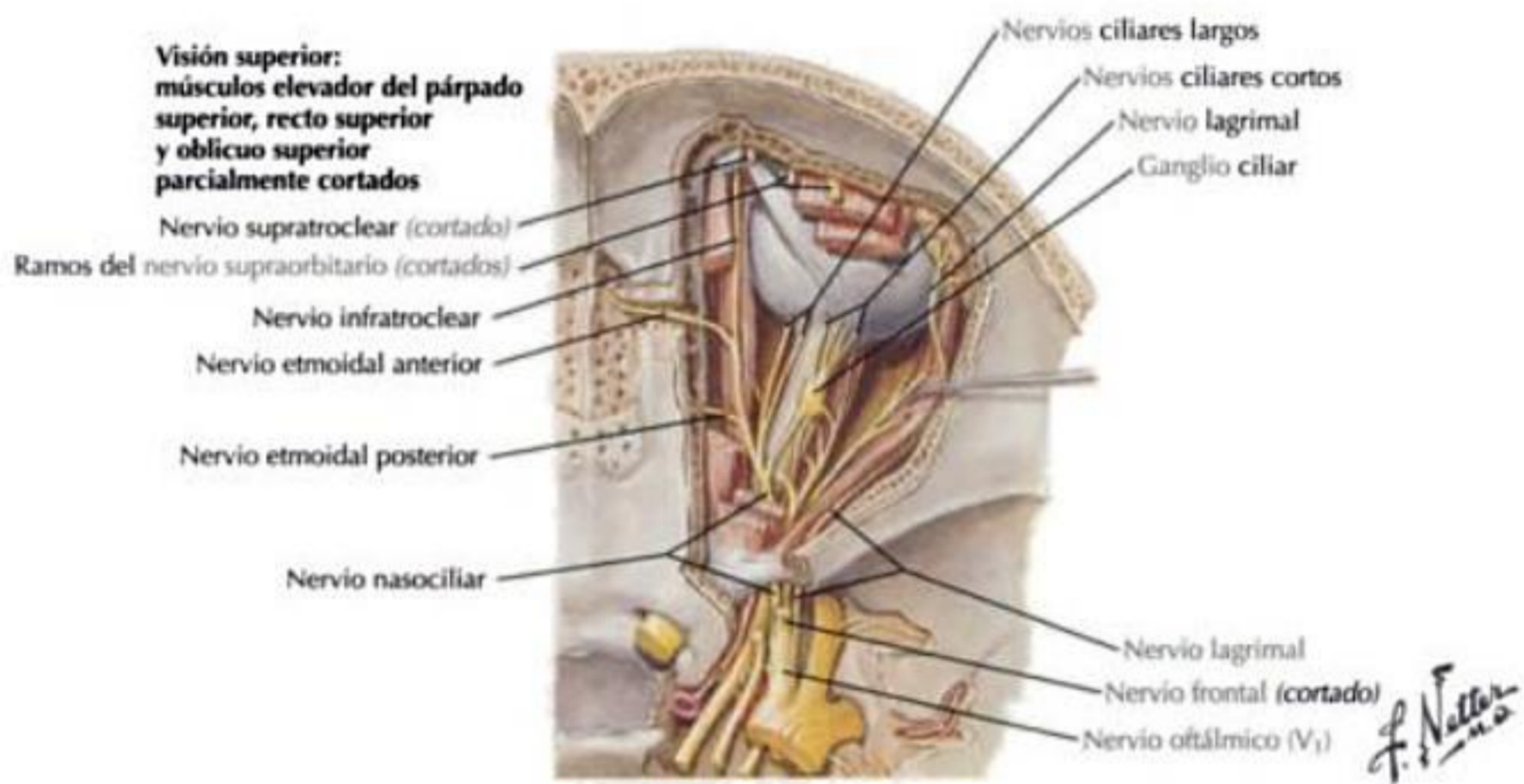
IRRIGACIÓN ARTERIAL

Arteria	Origen	Recorrido
Etmoidal anterior	A. oftálmica (de la a. carótida interna)	Entra en el agujero etmoidal anterior con el nervio para pasar a través del conducto En ese punto irriga las celdillas etmoidales anteriores y medias y a veces el seno frontal
Etmoidal posterior		Pasa a través del agujero etmoidal posterior para entrar en el conducto Ahí, irriga las celdillas etmoidales posteriores y medias y el seno esfenoidal
Ramos nasales posteriores laterales	A. esfenopalatina (de la a. maxilar, rama de la a. carótida externa)	Se anastomosa con las arterias etmoidales para contribuir a la irrigación de las celdillas etmoidales y el seno esfenoidal



INERVACIÓN

Nervio	Origen	Recorrido
Etmoidal anterior	N. nasociliar en la pared medial de la órbita (del nervio oftálmico del n. trigémino)	Entra en el agujero etmoidal anterior y discurre a través del conducto para entrar en la fosa craneal anterior Mientras desciende hacia la cavidad nasal, proporciona inervación para las celdillas etmoidales anteriores y medias
Etmoidal posterior		Entra en el agujero etmoidal posterior para inervar las celdillas etmoidales posteriores También inerva, en esa localización, el seno esfenoidal
Nasal posterior superior lateral	Ganglio pterigopalatino en la fosa pterigopalatina (del nervio maxilar del n. trigémino)	Pasa a través del agujero esfenopalatino para entrar en la cavidad nasal En esa localización los ramos inervan las celdillas etmoidales posteriores
Nasal posterior inferior lateral	N. palatino mayor cuando éste desciende a través del conducto palatino (del nervio maxilar del n. trigémino)	Puede dar ramos para las celdillas etmoidales



Seno maxilar

INFORMACIÓN GENERAL

Cavidad piramidal grande.

Paredes delgadas.

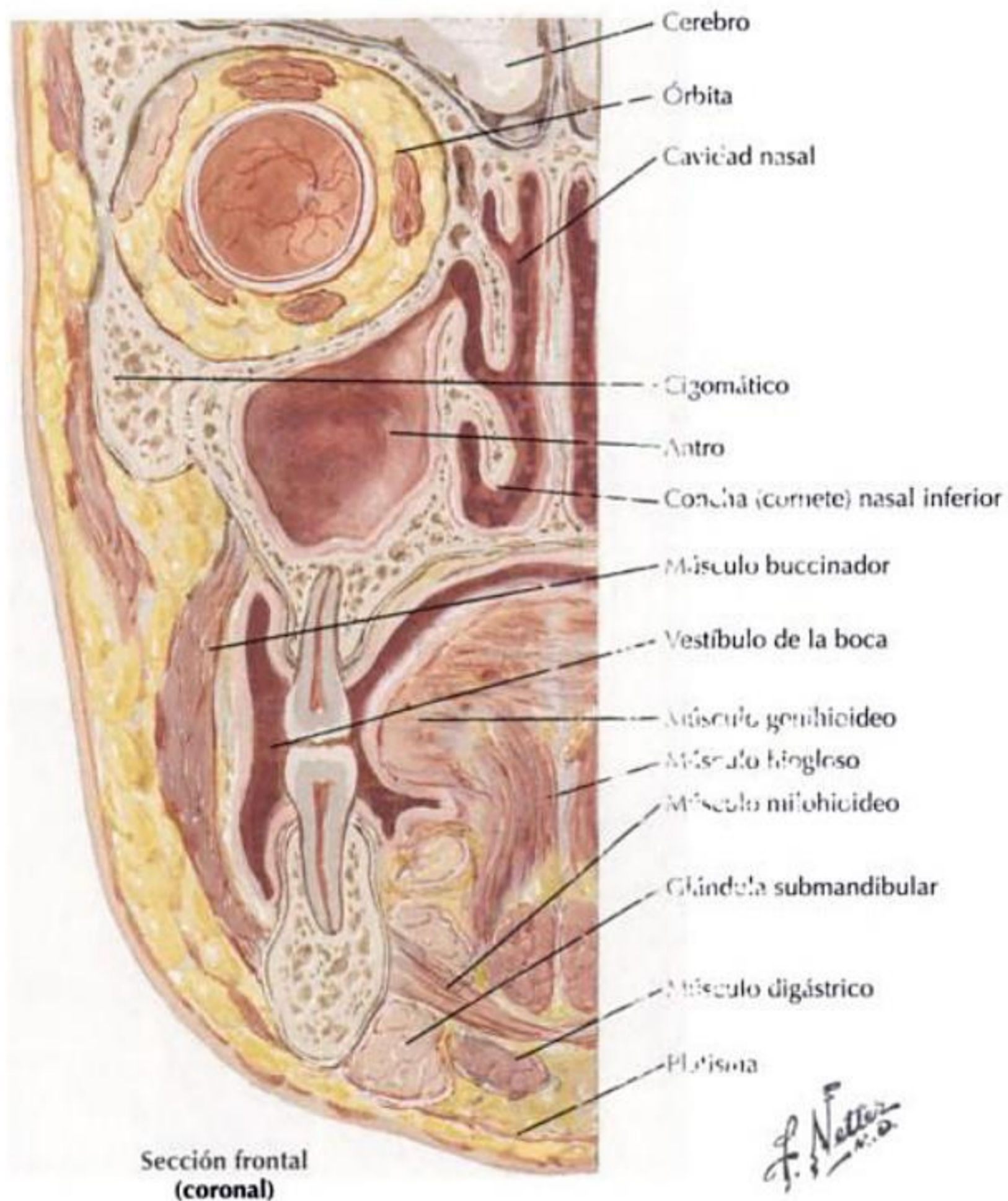
El drenaje linfático primario corresponde a los nódulos linfáticos submandibulares.

Relaciones del seno

- *Superior:* órbita, nervio y vasos infraorbitarios.
- *Inferior:* raíces de molares y premolares.
- *Medial:* cavidad nasal.
- *Lateral y anterior:* mejilla.
- *Posterior:* fosa infratemporal, fosa pterigopalatina y su contenido.

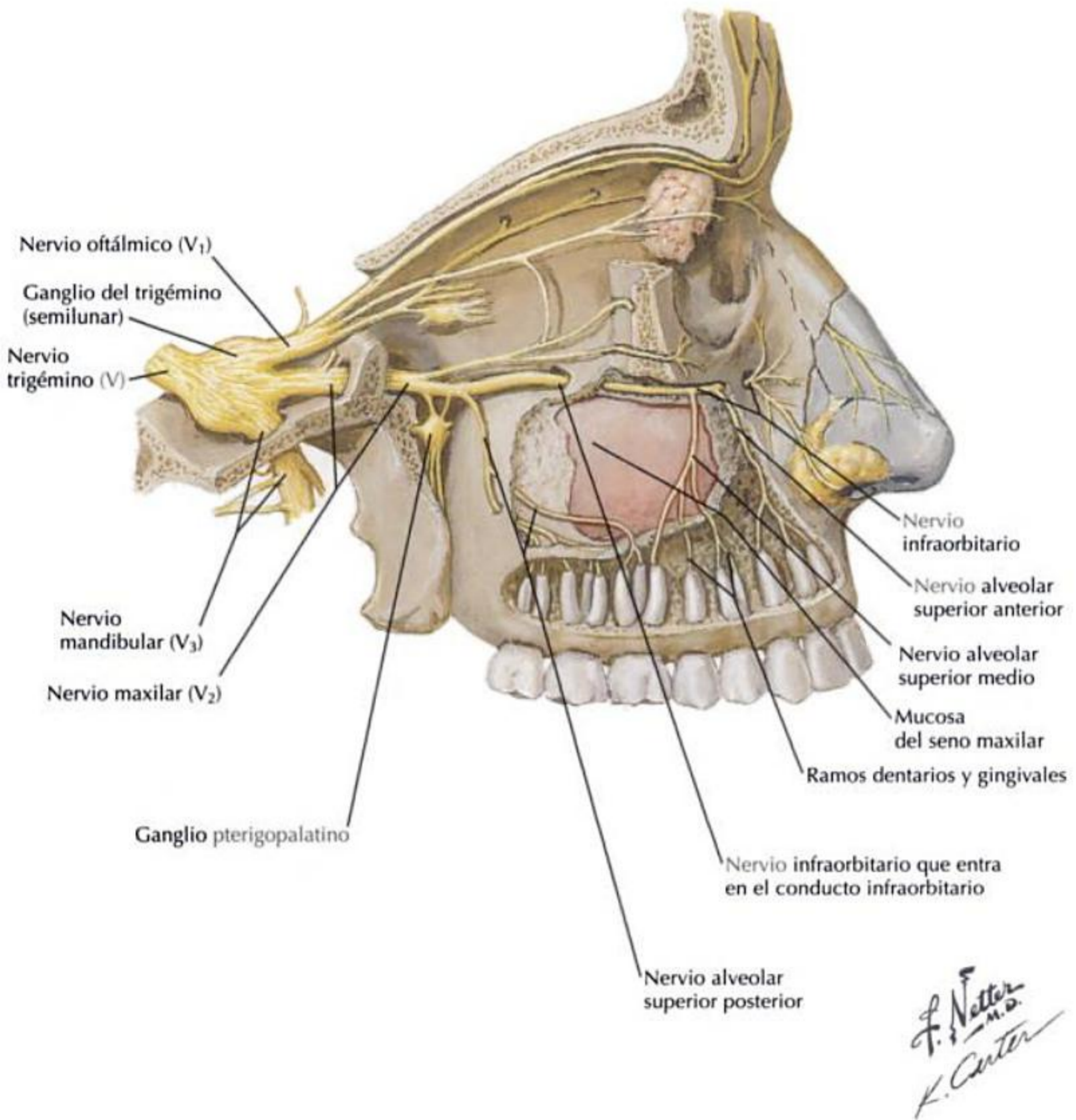
Localización de la desembocadura

Meato nasal medio.



INERVACIÓN

Nervio	Origen	Recorrido
Alveolar superior posterior	N. infraorbitario, que es la continuación del nervio maxilar, del n. trigémino	Se separa del n. infraorbitario cuando éste discurre por el conducto infraorbitario A medida que desciende para formar el plexo dentario superior, inerva parte del seno maxilar
Alveolar superior medio		Cuando está presente, se ramifica del n. infraorbitario cuando éste discurre por el conducto infraorbitario A medida que desciende para formar el plexo dentario superior, inerva parte del seno maxilar
Alveolar superior anterior	Nervio maxilar del n. trigémino	Se origina en la fosa pterigopalatina Discurre lateralmente a través de la fisura pterigomaxilar para entrar en la fosa infratemporal Entra en la cara infratemporal del maxilar A medida que desciende para formar el plexo dentario superior, inerva parte del seno maxilar



INFORMACIÓN GENERAL

Dos cavidades grandes, de forma irregular.

Están separadas por un tabique irregular.

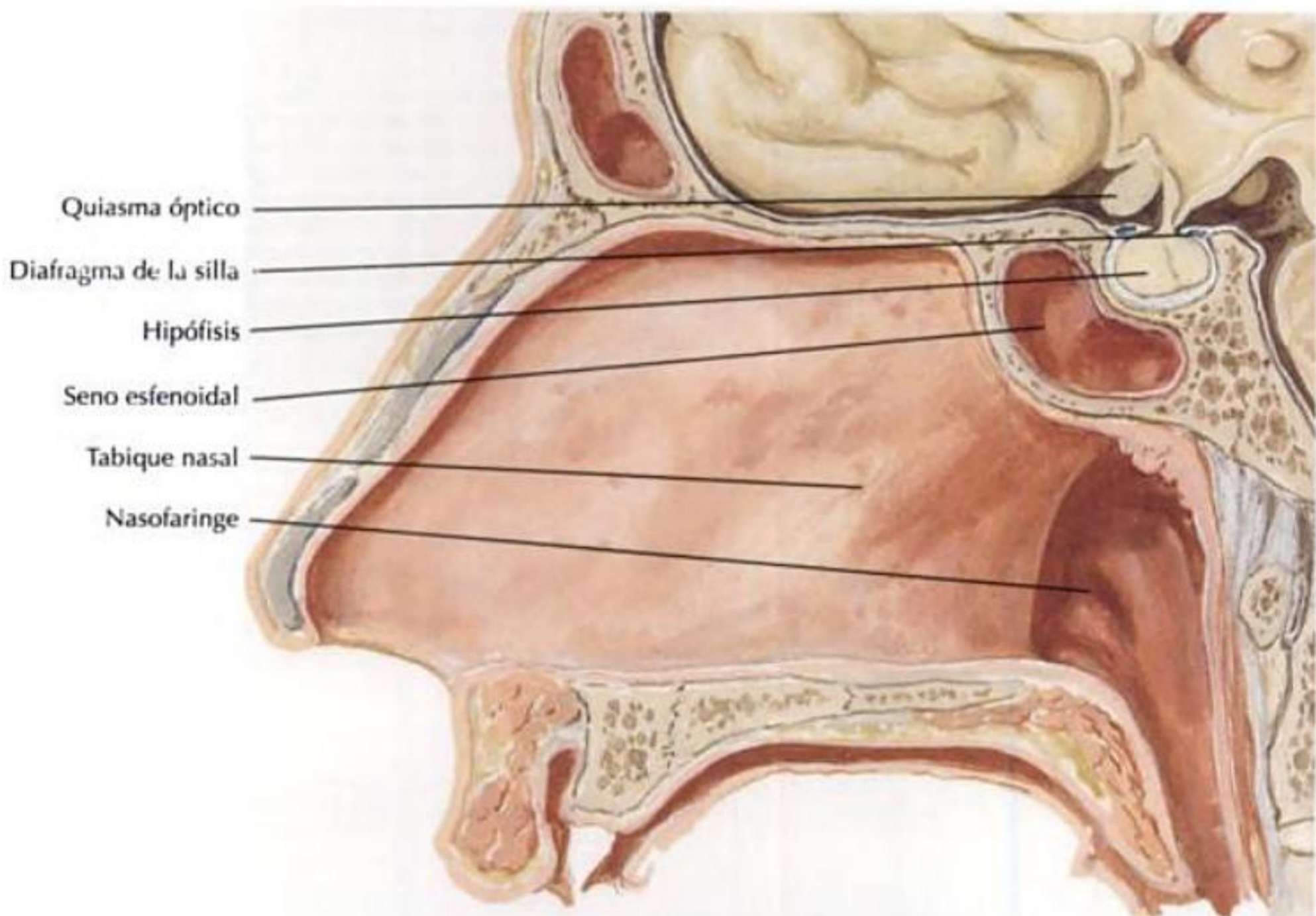
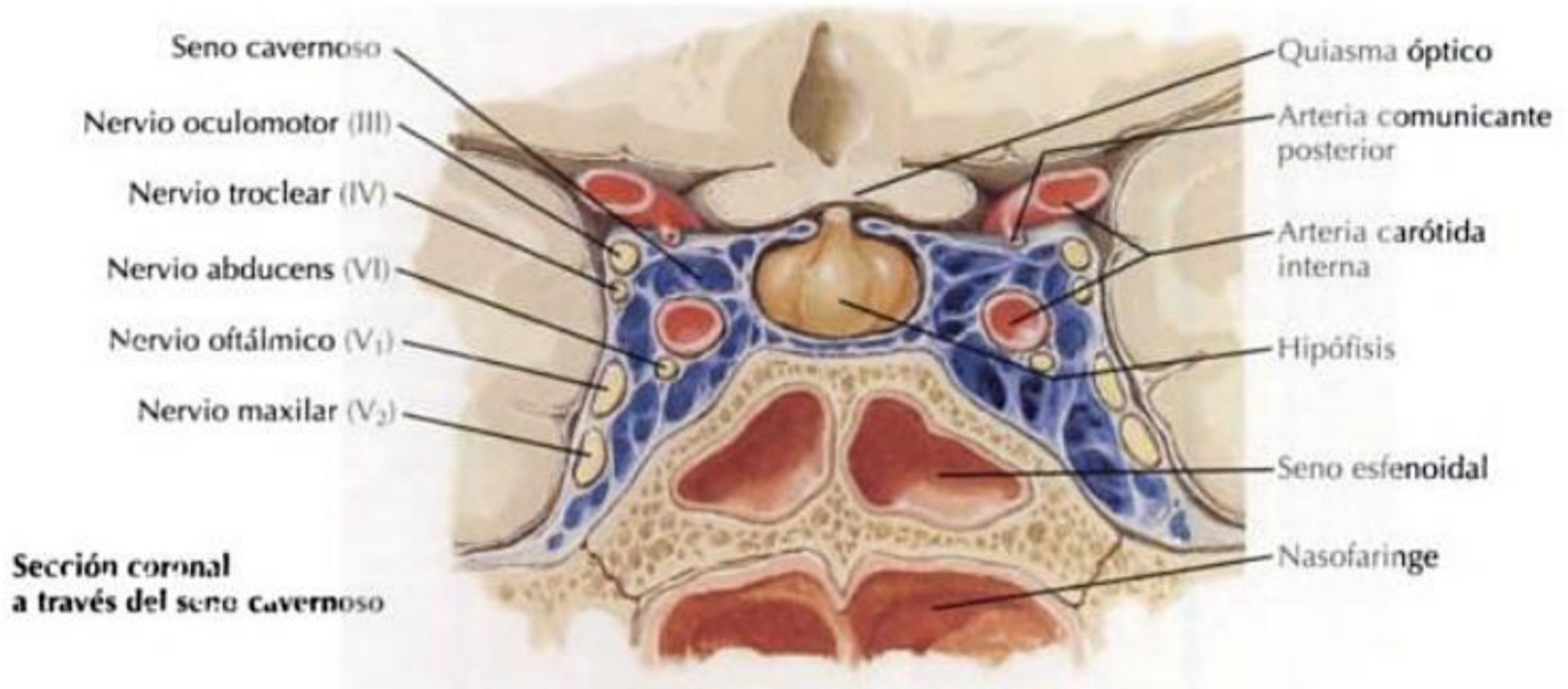
El drenaje linfático primario se realiza hacia los nódulos linfáticos retrofaríngeos.

Relaciones del seno

- **Superior:** fosa hipofisaria, hipófisis, quiasma óptico.
- **Inferior:** nasofaringe, conducto pterigoideo.
- **Medial:** el otro hueso esfenoides.
- **Lateral:** seno cavernoso, arteria carótida interna, nervios craneales III, IV, V₁, V₂ y VI.
- **Anterior:** cavidad nasal.

Localización: de la desembocadura

Receso esfenoidomoidal.

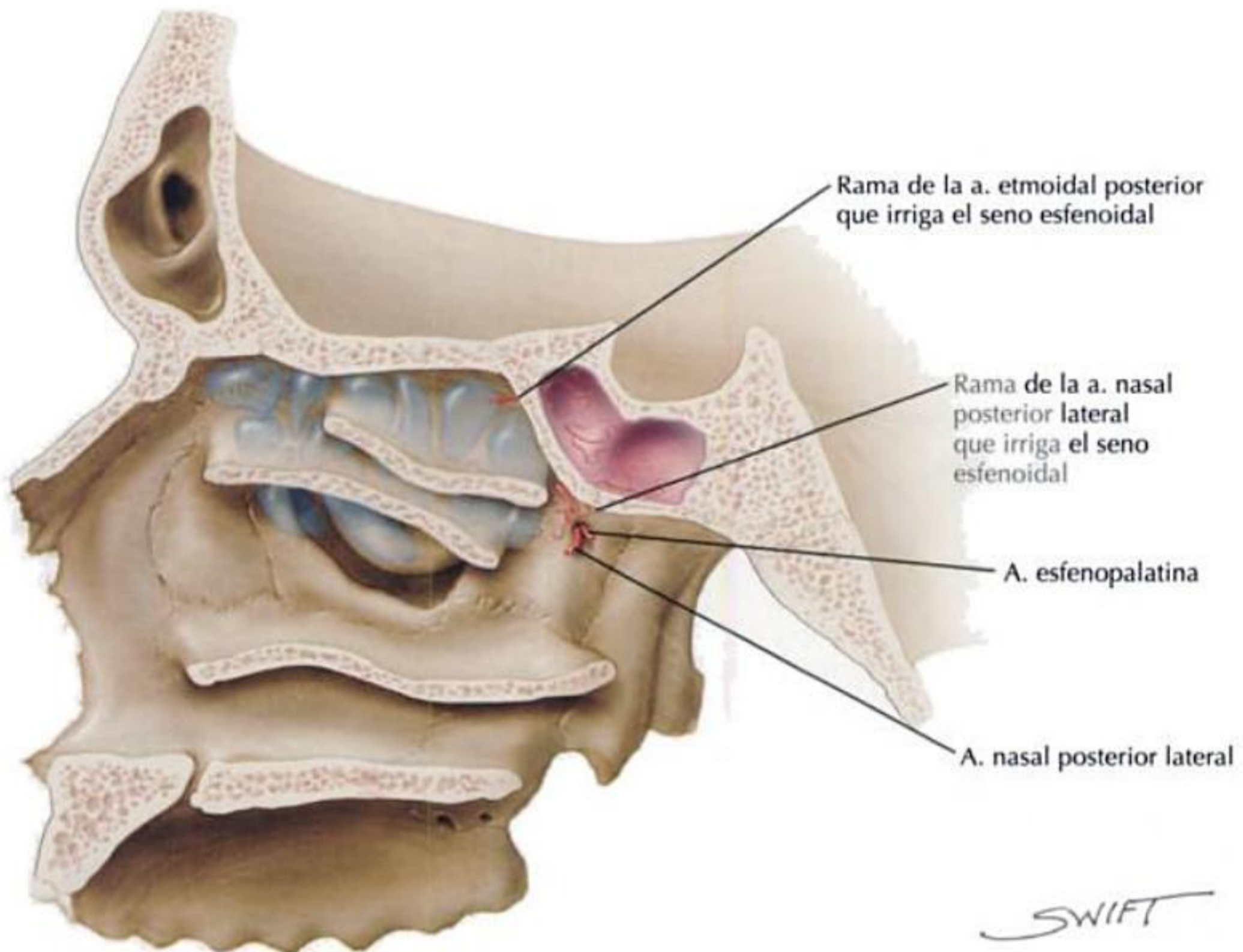


Anatomía y relaciones de la hipófisis

F. Netter
M.D.

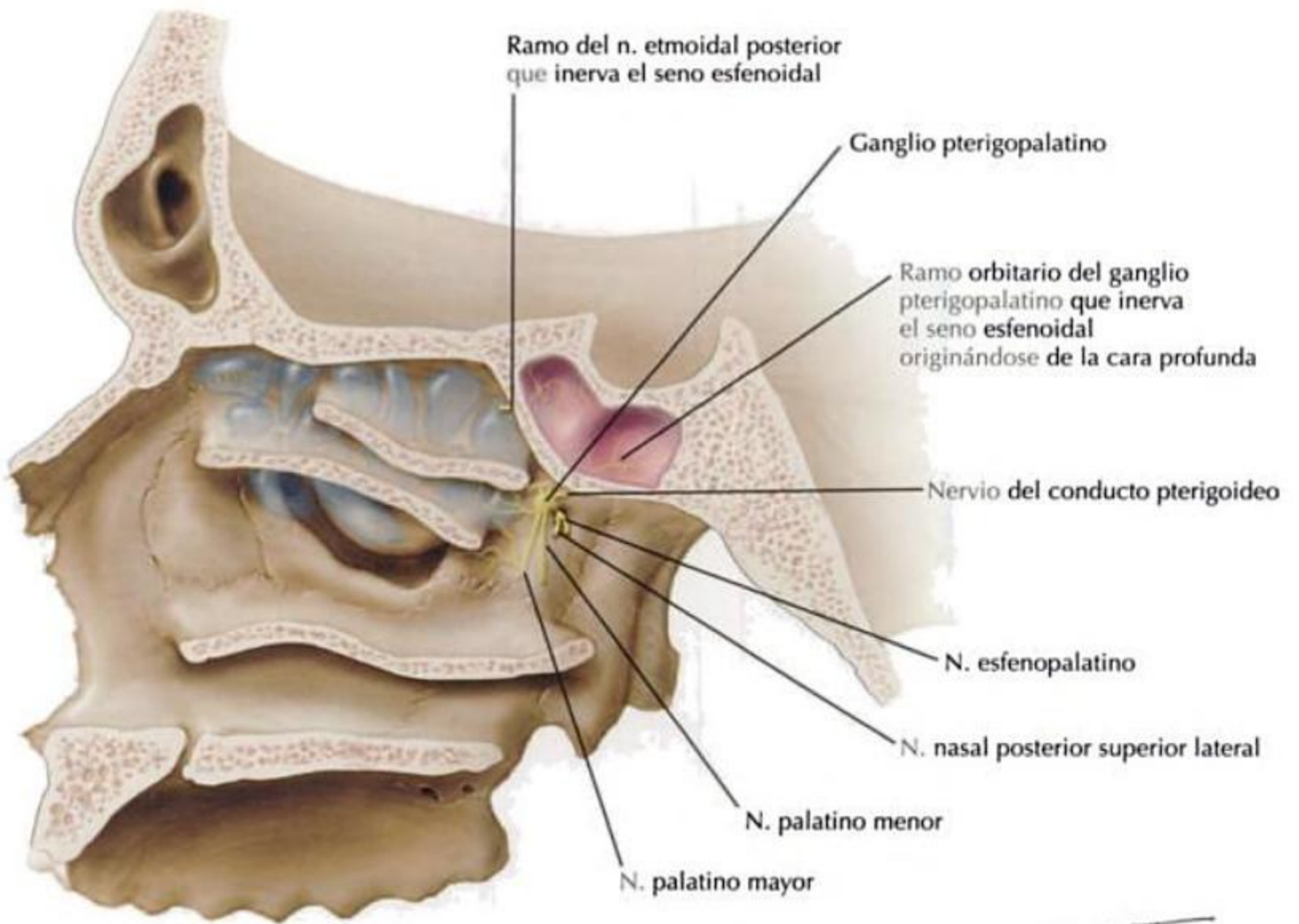
IRRIGACIÓN ARTERIAL

Arteria	Origen	Recorrido
Etmoidal posterior	A. oftálmica (de la a. carótida interna)	Pasa a través del agujero etmoidal posterior para entrar en el conducto En ese punto irriga el seno esfenoidal y las celdillas etmoidales posteriores
Ramos nasales posteriores laterales	A. esfenopalatina de la a. maxilar (de la a. carótida externa)	Estas ramas se anastomosan con las arterias etmoidales para contribuir a irrigar el seno esfenoidal y las celdillas etmoidales

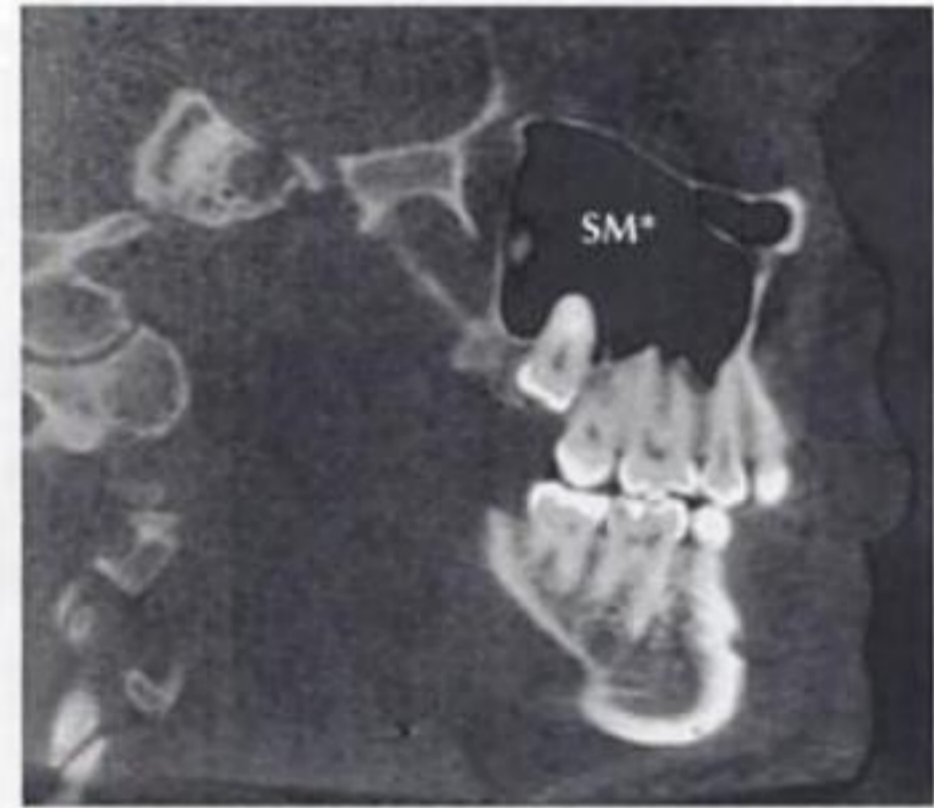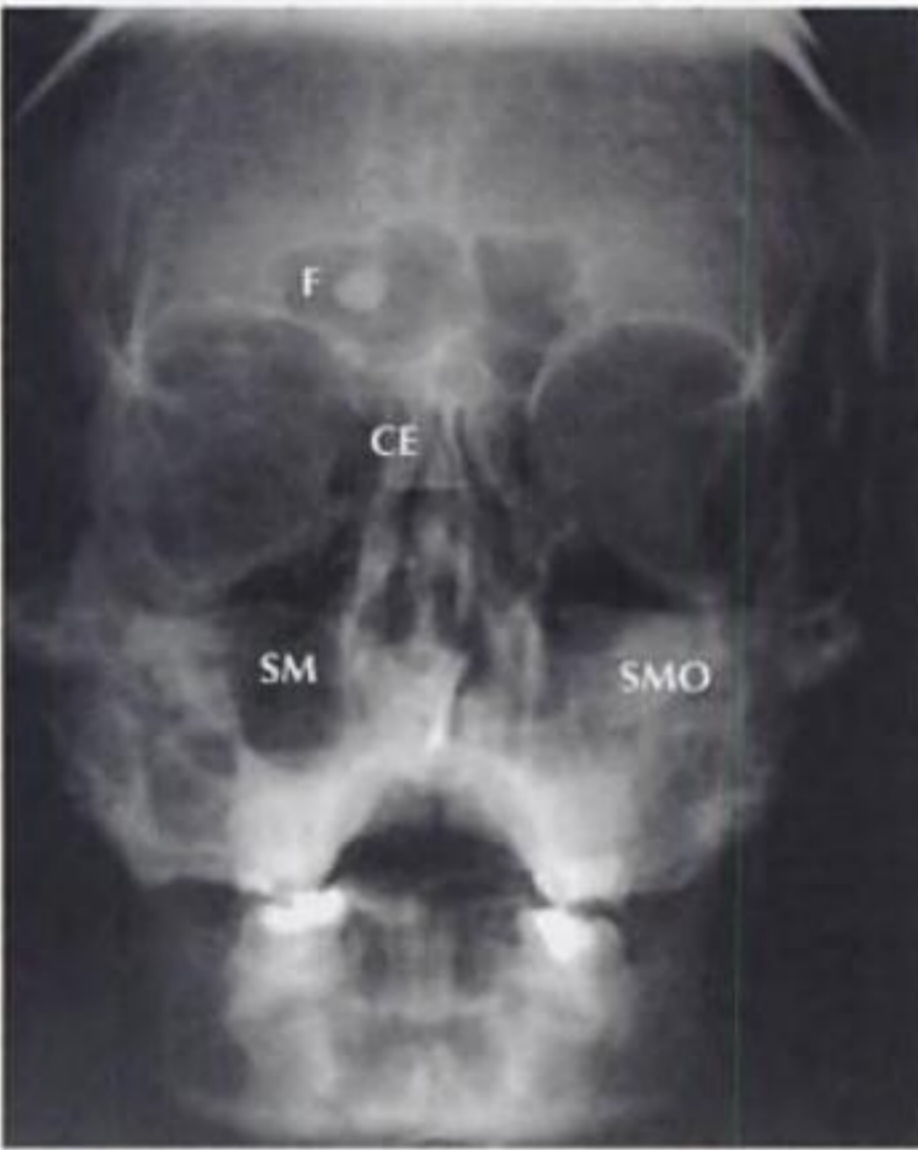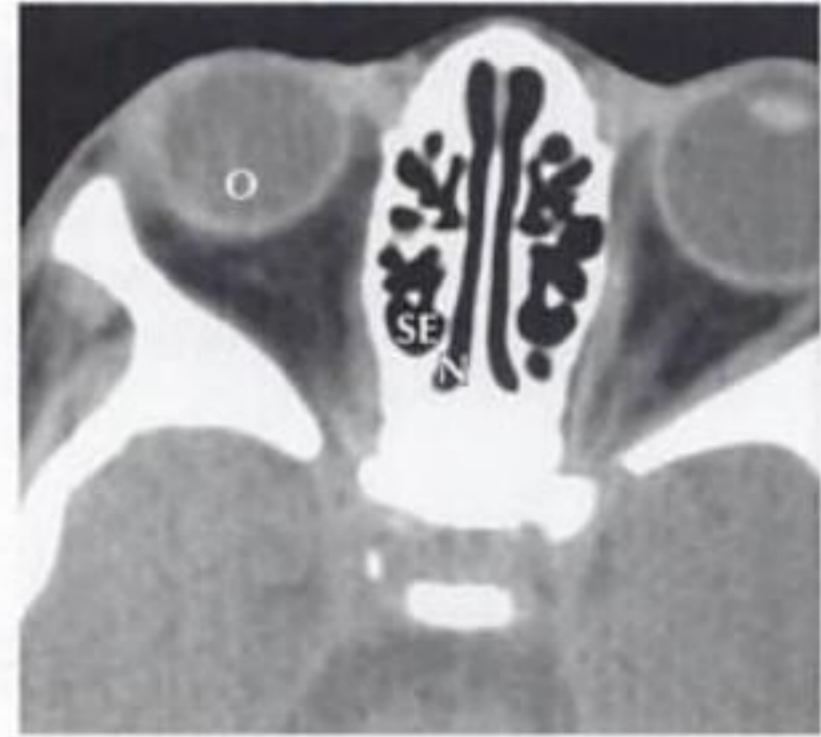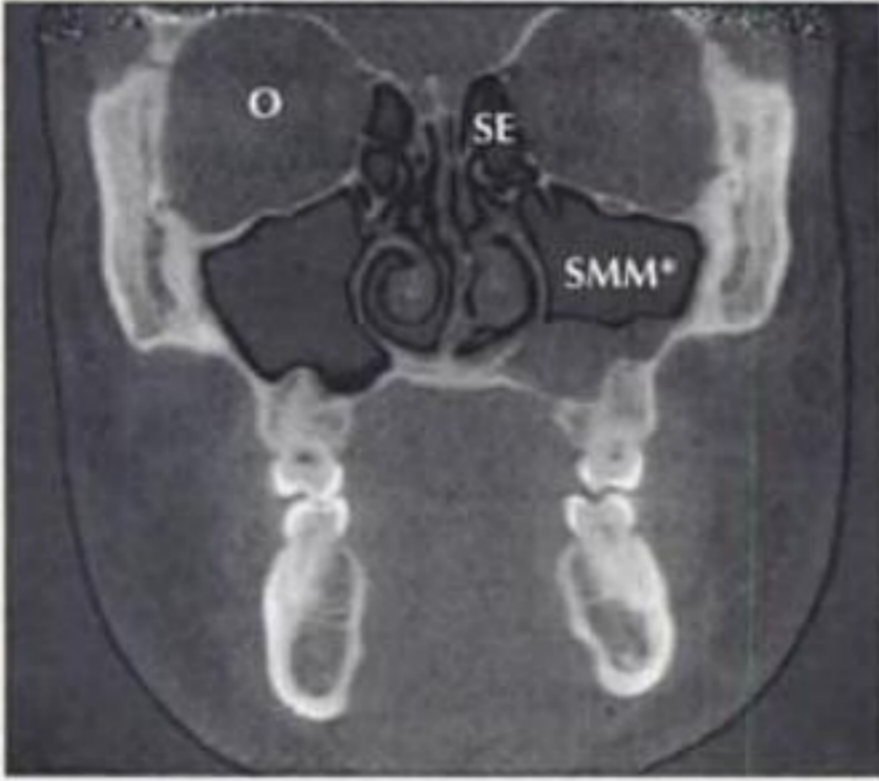


INERVACIÓN

Nervio	Origen	Recorrido
Etmoidal posterior	Nervio oftálmico del n. trigémino	Un ramo del n. nasociliar que se sitúa en la pared medial de la órbita Entra en el agujero etmoidal posterior para inervar el seno esfenoidal En esa localización también inerva las celdillas etmoidales posteriores
Ramo orbitario del ganglio pterigopalatino	Nervio maxilar del n. trigémino	Los ramos orbitarios que se originan en el ganglio pterigopalatino entran en la órbita a través de la fisura orbitaria inferior Algunos de estos ramos inervan el seno esfenoidal en esa localización



SWIFT

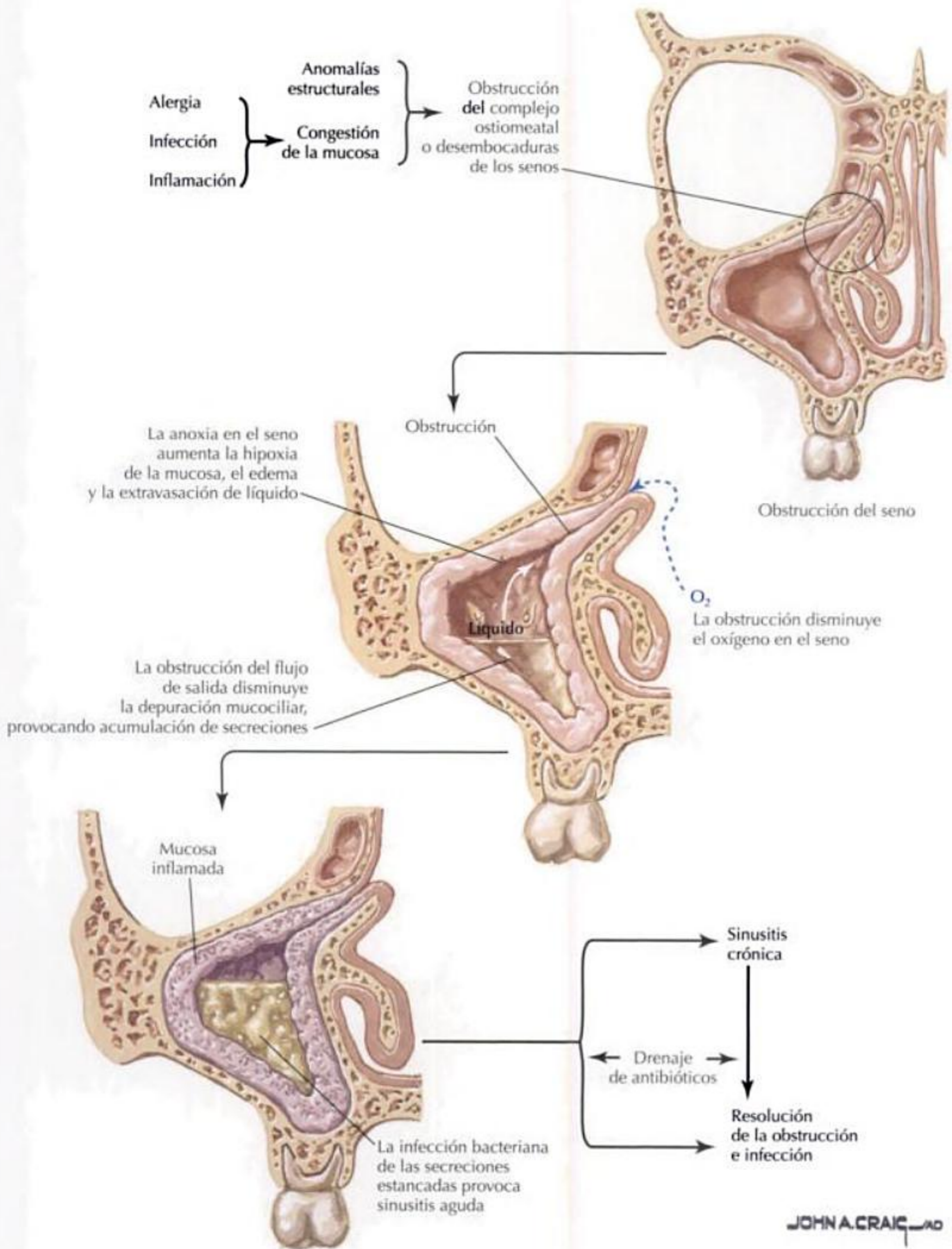


*Raíz del tercer molar maxilar que protruye en el seno

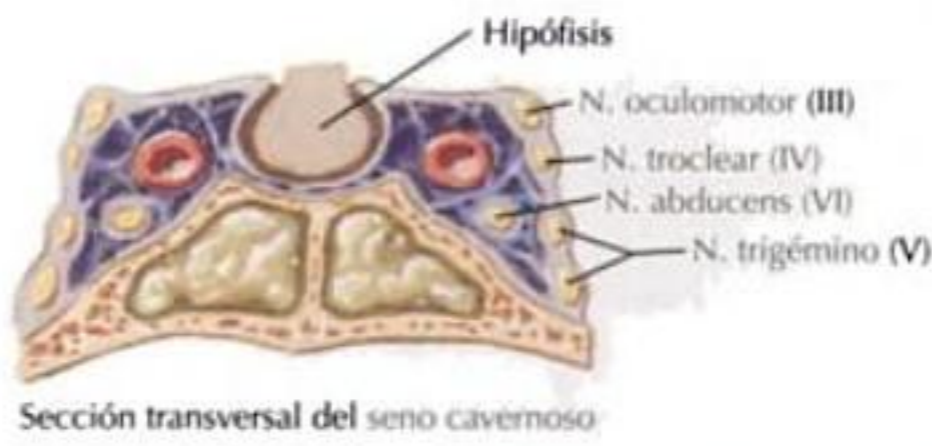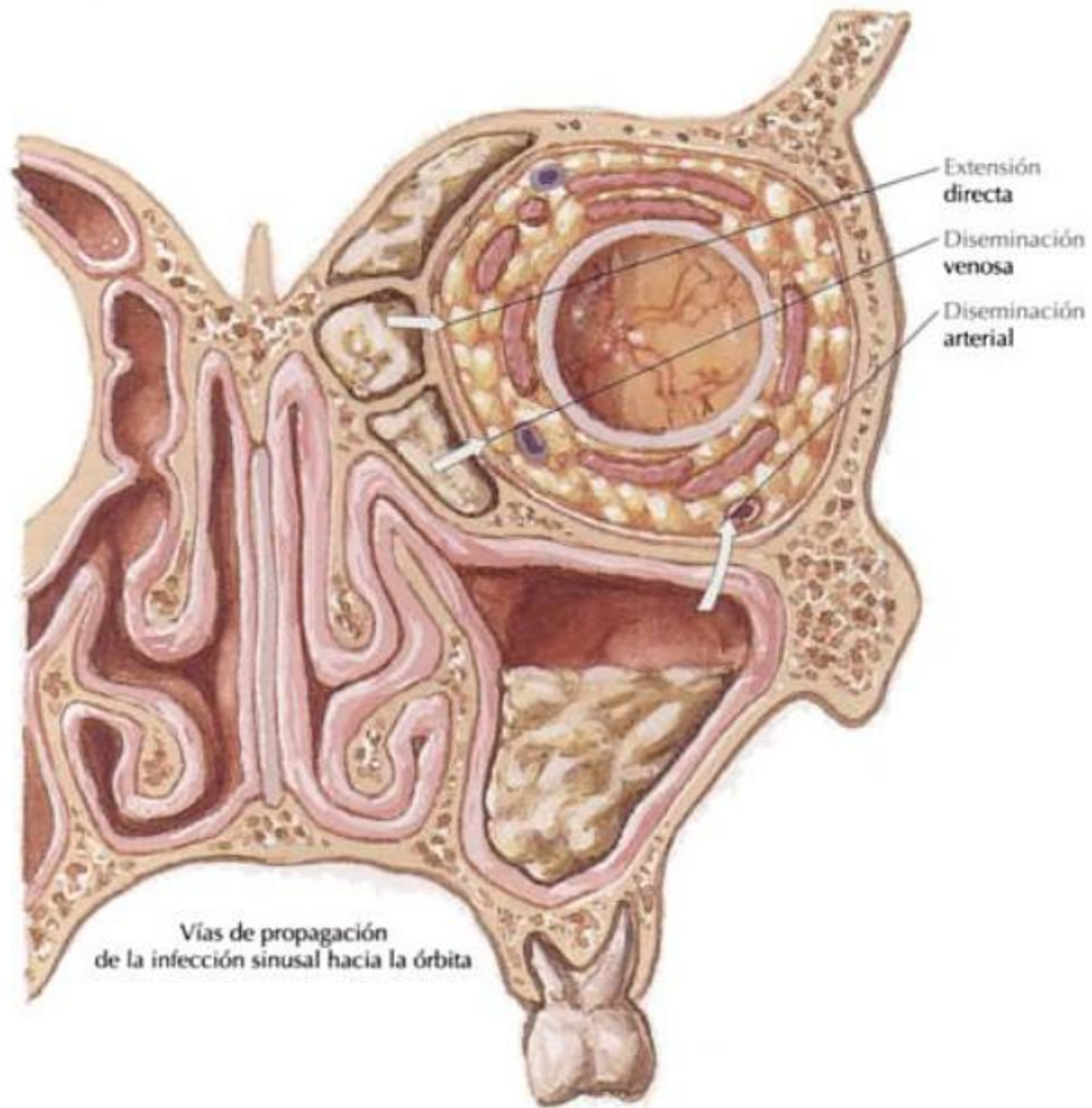
CE Celdillas etmoidales
 F Seno frontal con osteosarcoma
 SM* Seno maxilar
 SMM* Seno maxilar con mucocele

O Órbita
 N Cavidad nasal
 SMO Seno maxilar con osteosarcoma

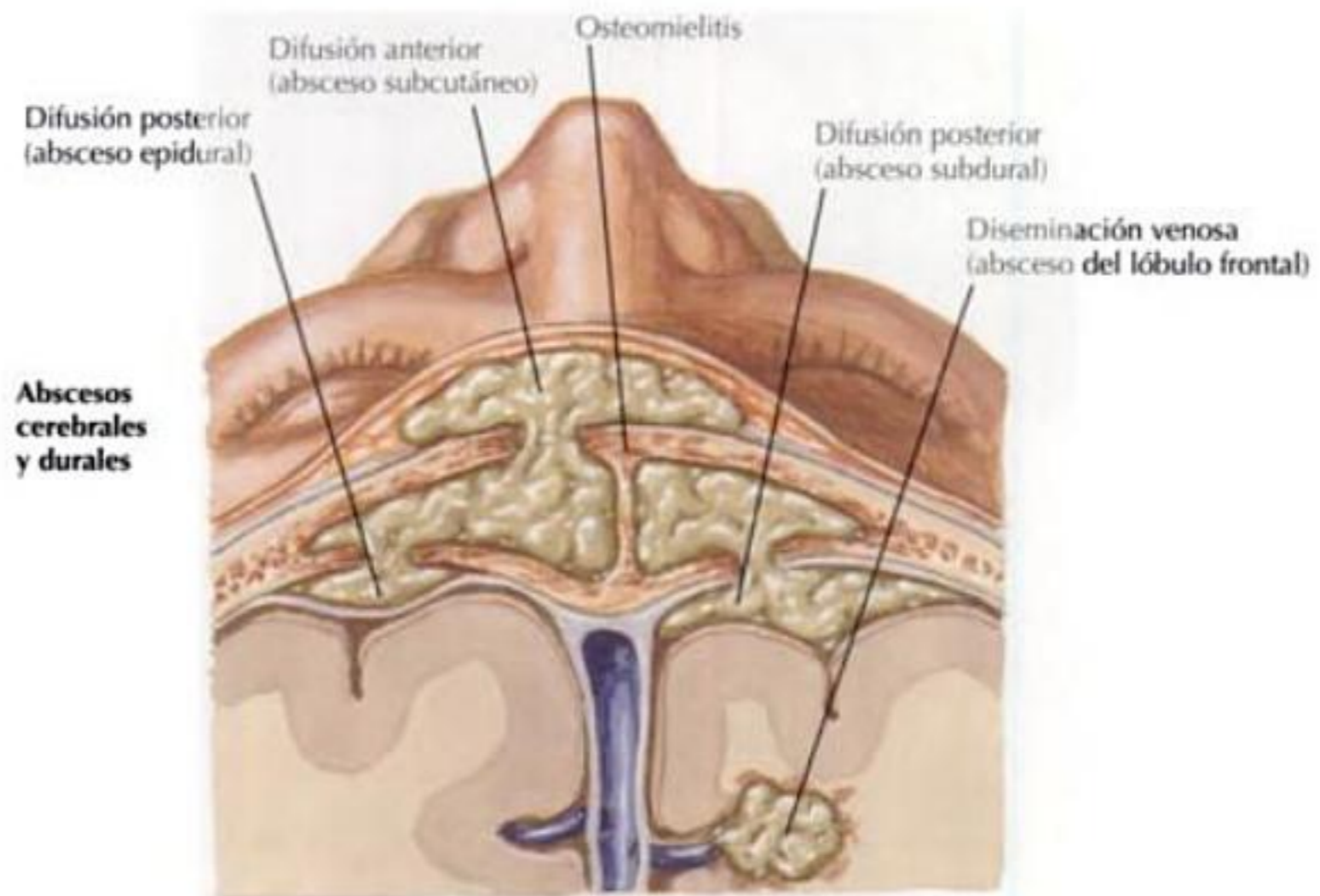
SINUSITIS CONTINUACIÓN



PROPAGACIÓN POTENCIAL DE UNA INFECCIÓN A TRAVÉS DE LOS SENOS PARANASALES



JOHN A. CRAIG



Vías de propagación intracraneal de la sinusitis frontal

Correlaciones clínicas

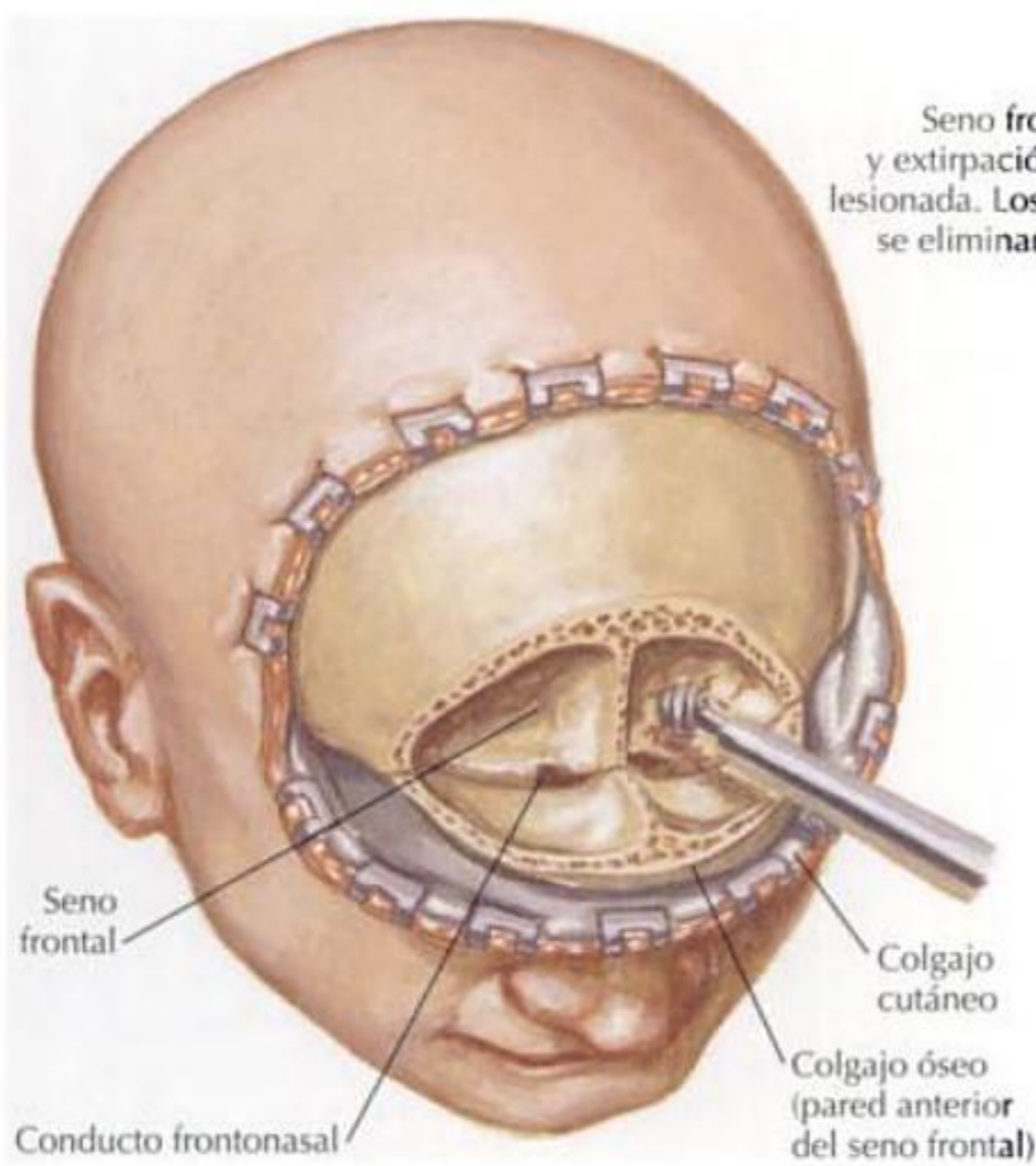
TÉCNICAS QUIRÚRGICAS

OBLITERACIÓN DEL SENO FRONTAL

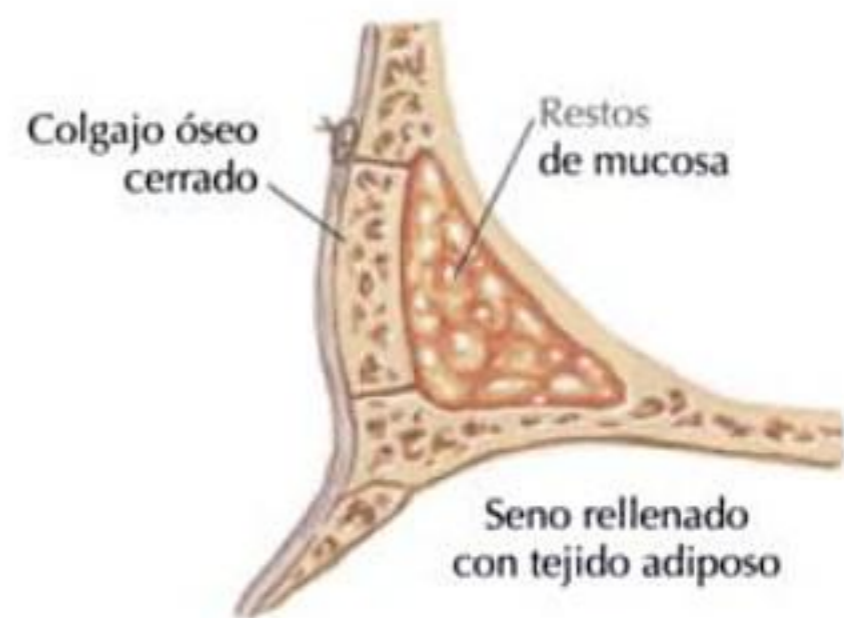
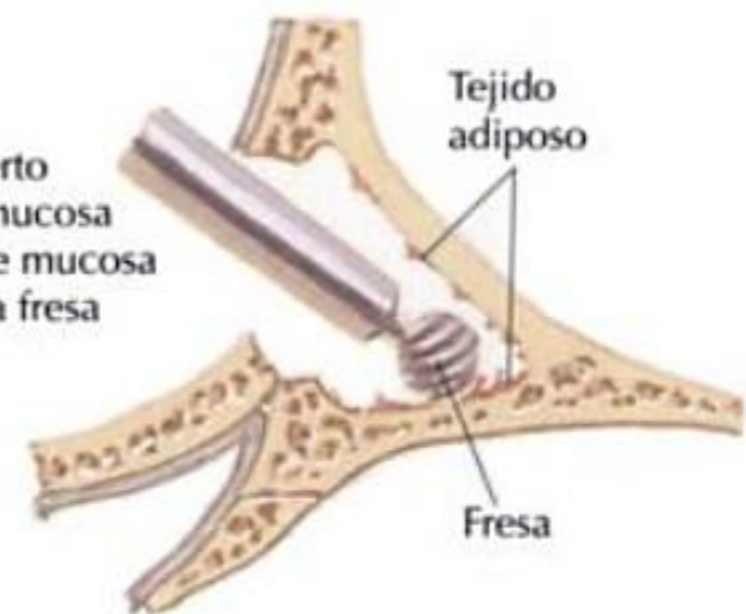
Una técnica, en la que se extirpa completamente el seno frontal, para tratar casos problemáticos de infección, osteomielitis y traumatismos del seno frontal.

Una vez que se abre el seno, se extirpa toda la mucosa del seno con una fresa; de lo contrario cualquier resto de mucosa puede formar un mucocele.

A menudo, el espacio existente se rellena con tejido adiposo del propio paciente, ya que se cree que impide la regeneración del mucoperiostio.



Seno frontal abierto y extirpación de la mucosa lesionada. Los restos de mucosa se eliminan con una fresa



JOHN A. CRAIG MD

TÉCNICAS QUIRÚRGICAS CONTINUACIÓN**TÉCNICA DE CALDWELL-LUC**

Esta técnica intrabucal permite la entrada directa al interior del seno maxilar.

También proporciona acceso a las celdillas etmoidales.

Se penetra en el seno maxilar a través de la fosa canina, por encima de los premolares maxilares.

Se abre el antro maxilar, se extirpa la mucosa del seno y se realiza una antrostomía adicional entre el seno maxilar y el meato nasal inferior.

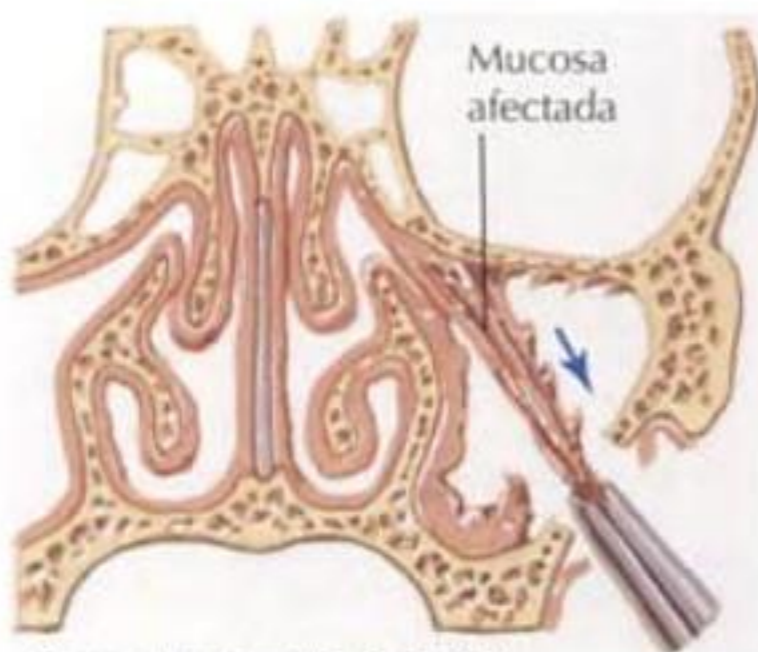
Afecciones tratadas

La antrostomía permite el drenaje del seno maxilar en el interior de la cavidad nasal.

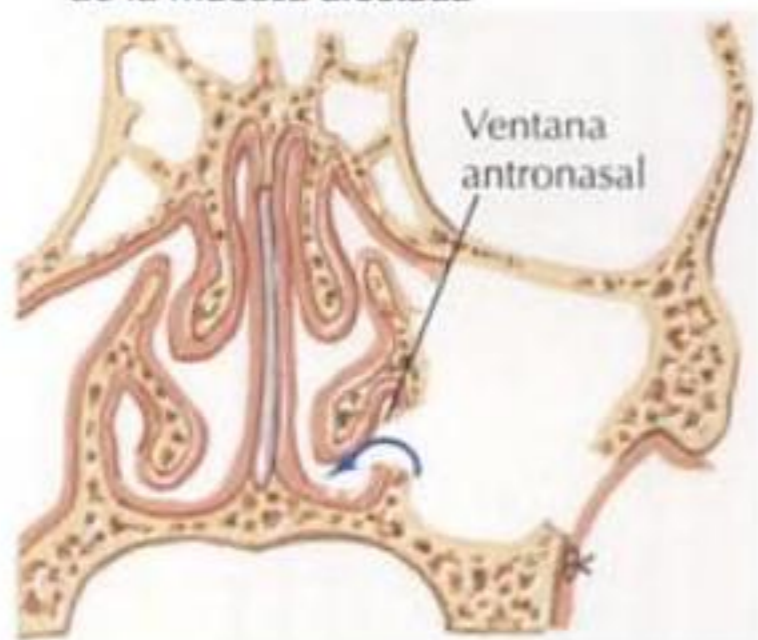
Con el advenimiento de la cirugía endoscópica funcional de los senos, para las antrostomías, la técnica de Caldwell-Luc a menudo se utiliza para la exposición y extirpación de tumores.

Habitualmente se usaba para tratar las sinusitis maxilares crónicas.

También se usaba para intervenciones como extirpación de tumores benignos y cuerpos extraños, acceso a la fosa pterigopalatina y cierre de fistulas dentarias en el seno maxilar.

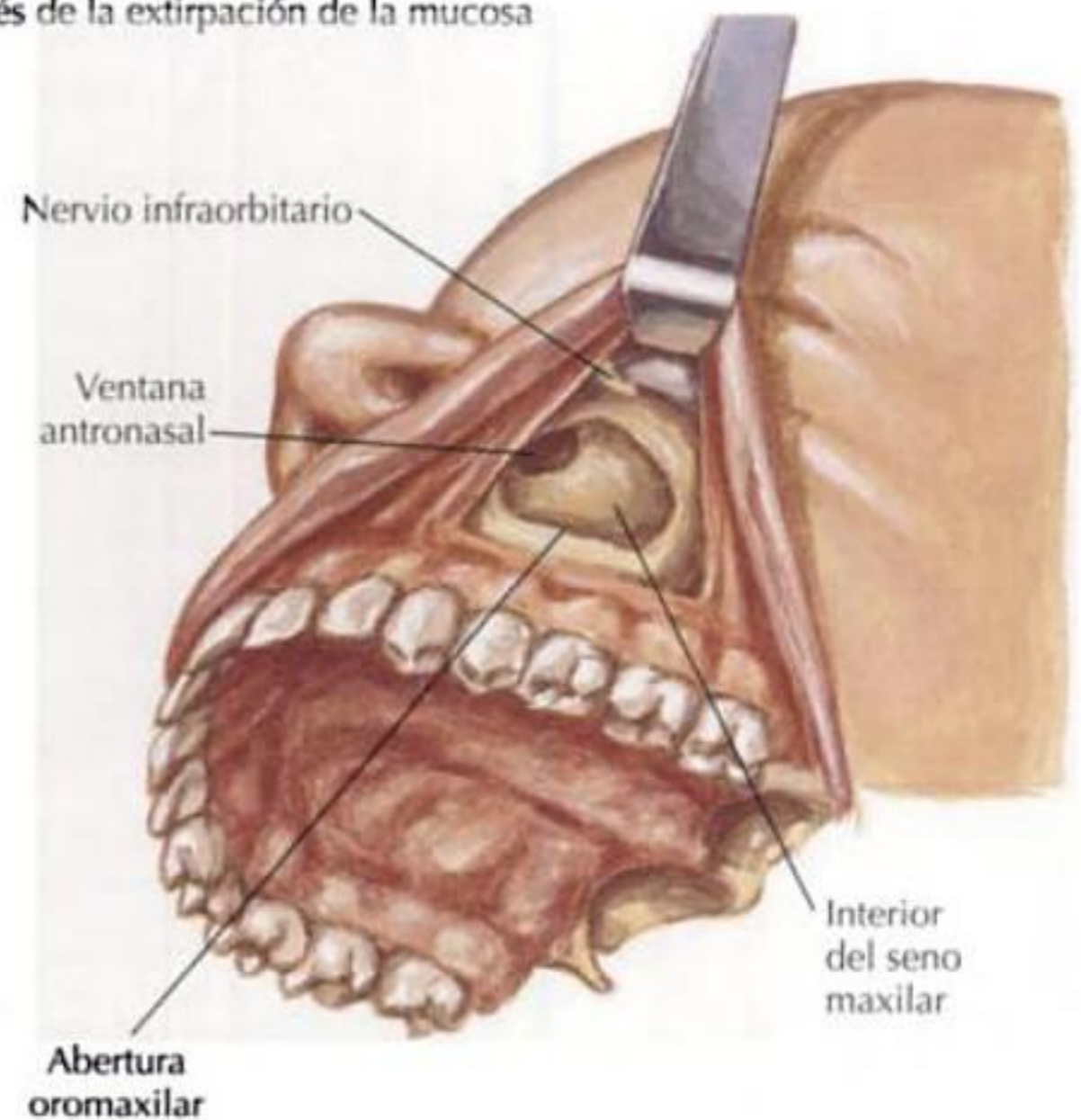


Seno abierto, eliminación de la mucosa afectada



Ventana antro-nasal creada y abordaje oromaxilar cerrado

Imagen clínica del seno abierto después de la extirpación de la mucosa



JOHN A. CRAIG, MD

Correlaciones clínicas

TÉCNICAS QUIRÚRGICAS *CONTINUACIÓN*

IMPLANTES DENTALES MAXILARES

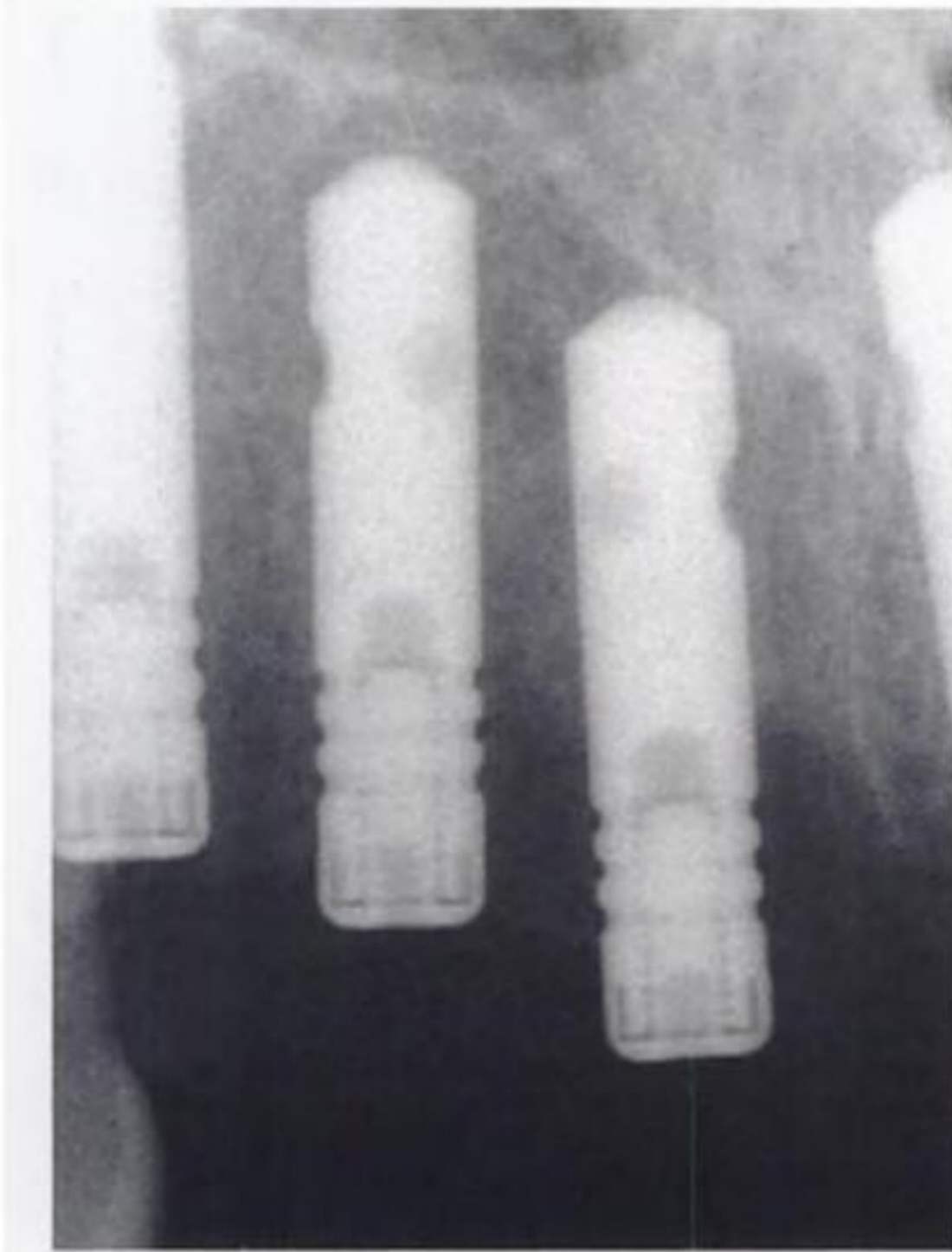
Técnica odontológica habitual, que se utiliza para incorporar en la cavidad bucal coronas protésicas de forma fija al maxilar o la mandíbula.

El paciente debe presentar un estado de salud relativamente bueno.

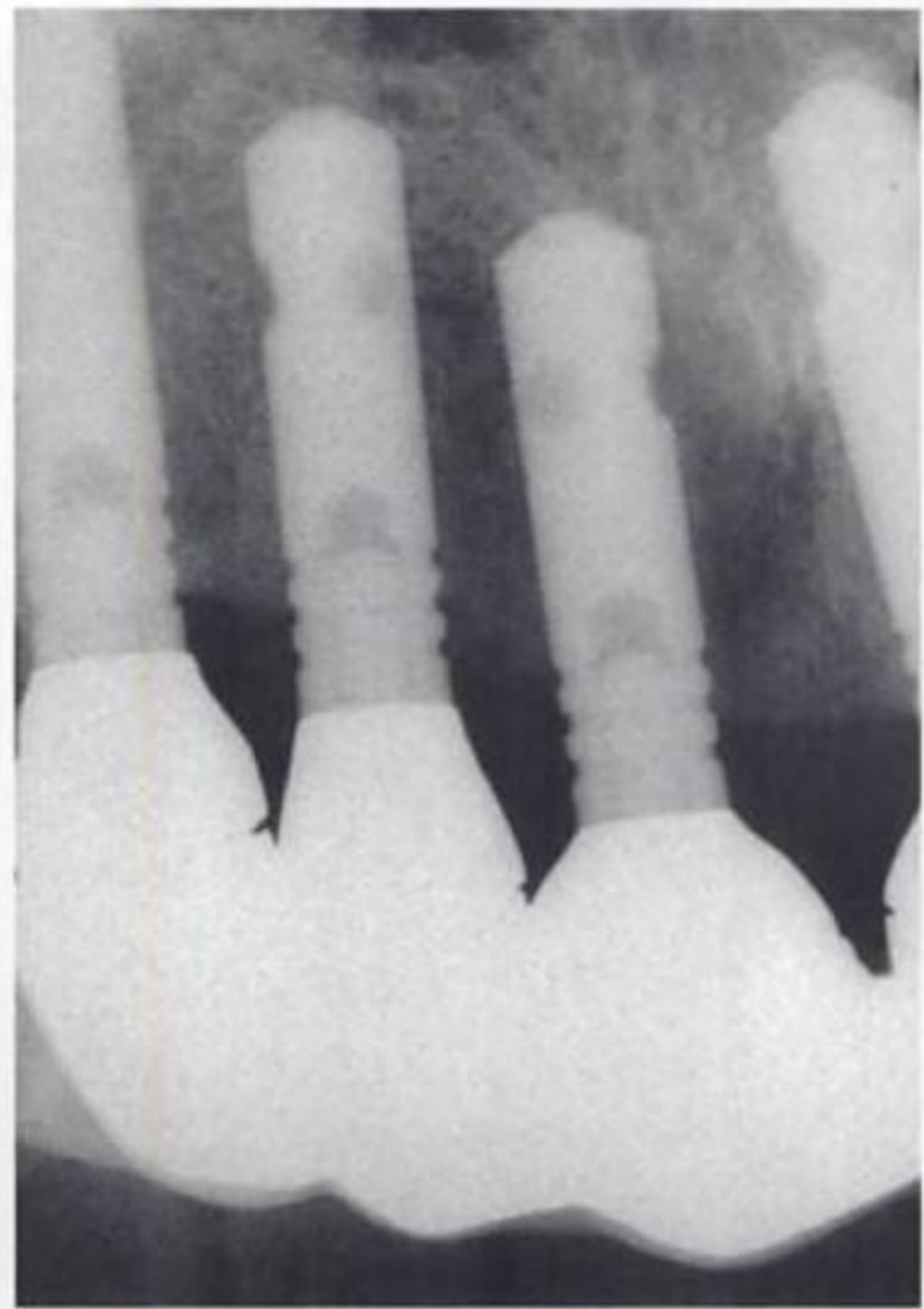El paciente debe tener suficiente hueso en una localización adecuada para la colocación del implante.

Normalmente, es más adecuado utilizar injertos óseos antes de colocar el implante quirúrgico.

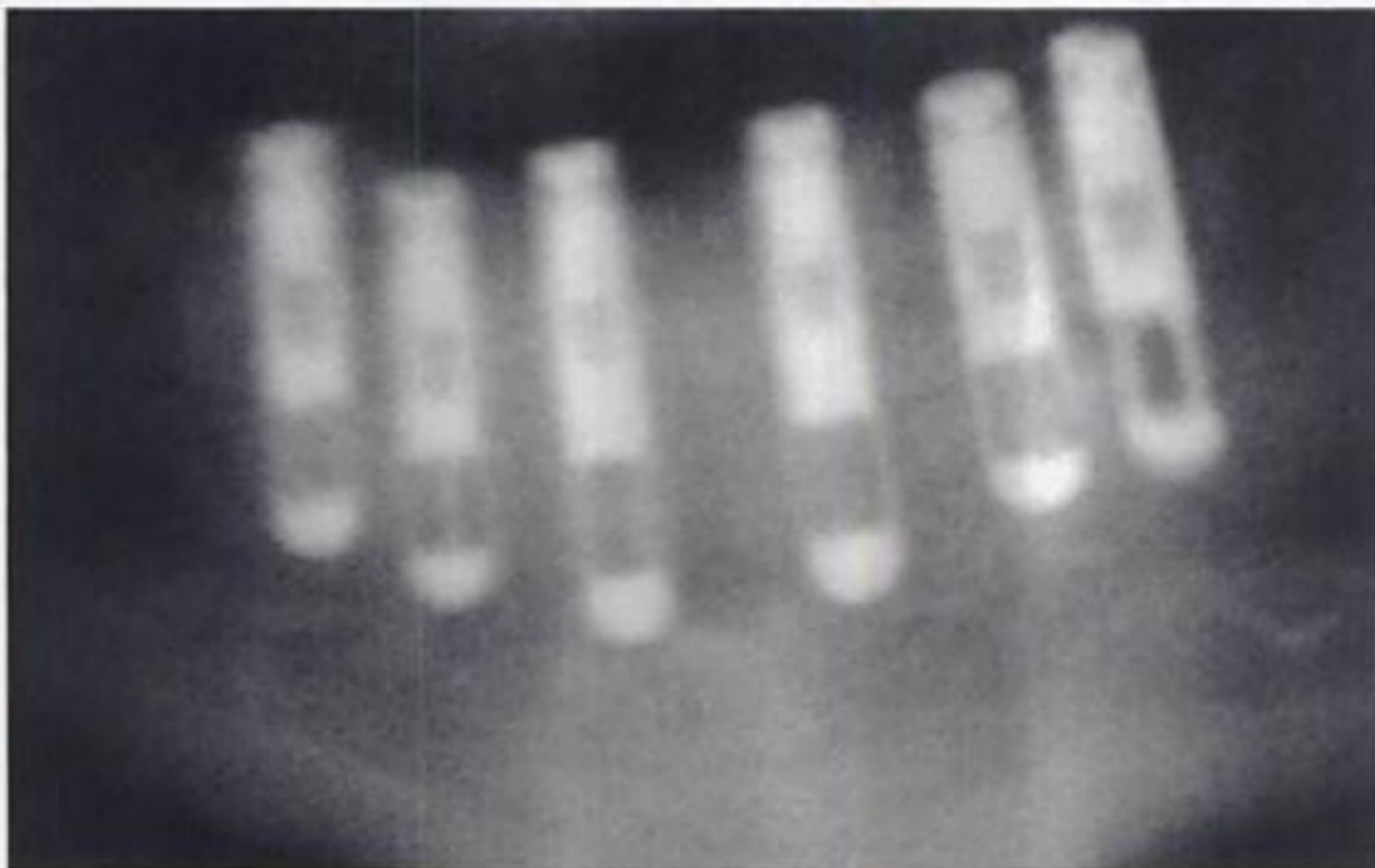Los injertos óseos proporcionan una base adecuada para los implantes, se pueden obtener del propio paciente o ser aloinjertos, o pueden sustituirse por xenoinjertos o sustitutos sintéticos de hueso.



Implantes dentales maxilares antes de posicionar las coronas protésicas



Implantes dentales maxilares después de situar las coronas protésicas en los implantes



Implantes dentales mandibulares

TÉCNICAS QUIRÚRGICAS CONTINUACIÓN

CIRUGÍA ENDOSCÓPICA FUNCIONAL DEL SENO

Se utiliza un endoscopio, introducido en el interior de la nariz, para visualizar la cavidad nasal y los senos; de esta manera se evita una incisión externa.

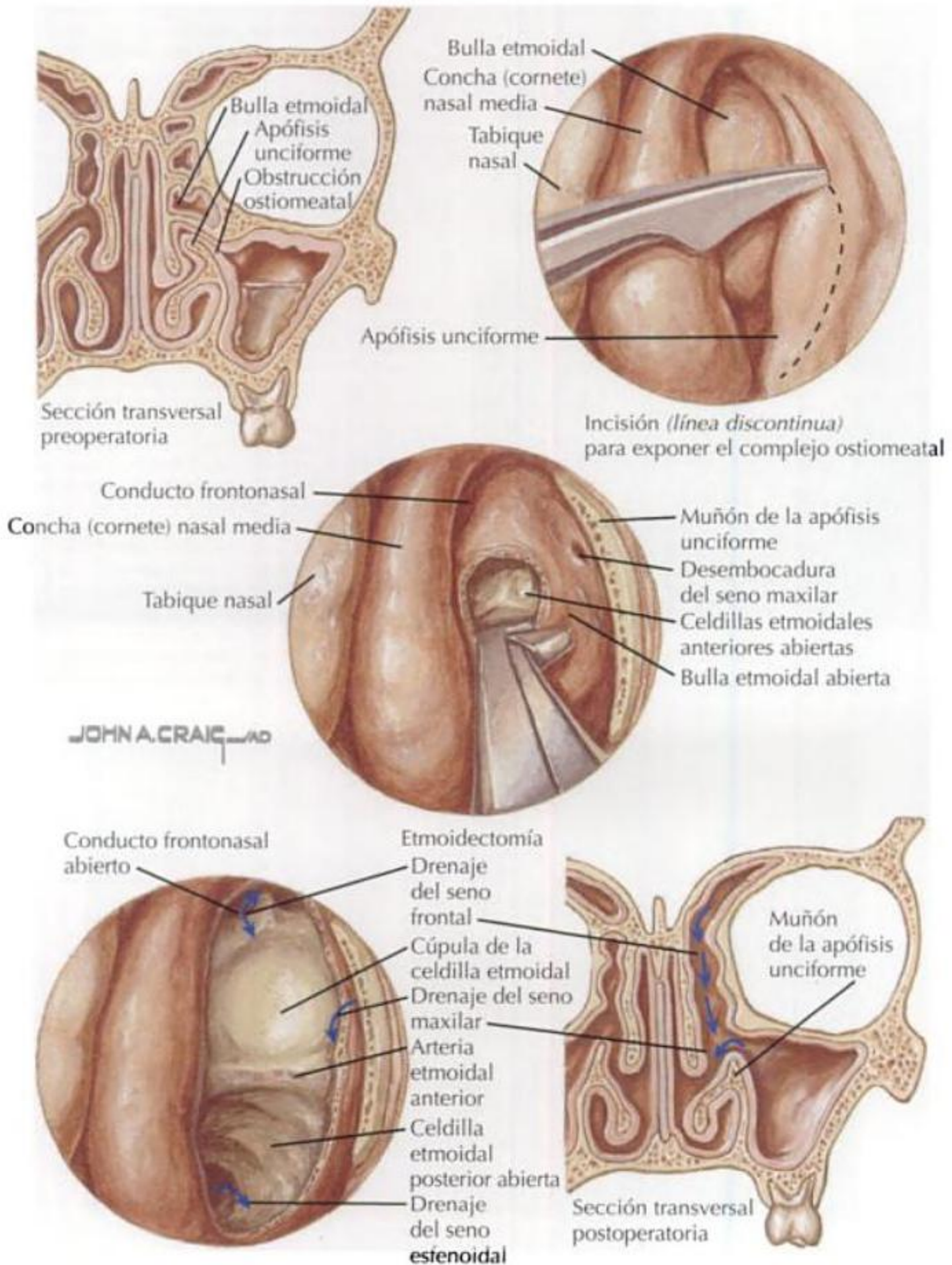
A menudo es un procedimiento ambulatorio.

Proporciona una visualización extensa del área, que hace más fácil la extirpación del tejido enfermo y deja una gran parte del tejido normal intacto.

Es el tratamiento quirúrgico estándar de la sinusitis en los pacientes con problemas de sinusitis crónica que no responden al tratamiento médico.

También se usa para la extirpación de pólipos, mucocelos, tumores y cuerpos extraños y para el control de la epistaxis.

Cirugía endoscópica funcional del seno



INFORMACIÓN GENERAL

Cavidad bucal: externamente, el espacio situado entre los labios y las mejillas, e internamente, el arco palatogloso.

La cavidad bucal es importante para la masticación, el sentido del gusto y el habla.

El espacio de la cavidad bucal puede dividirse en:

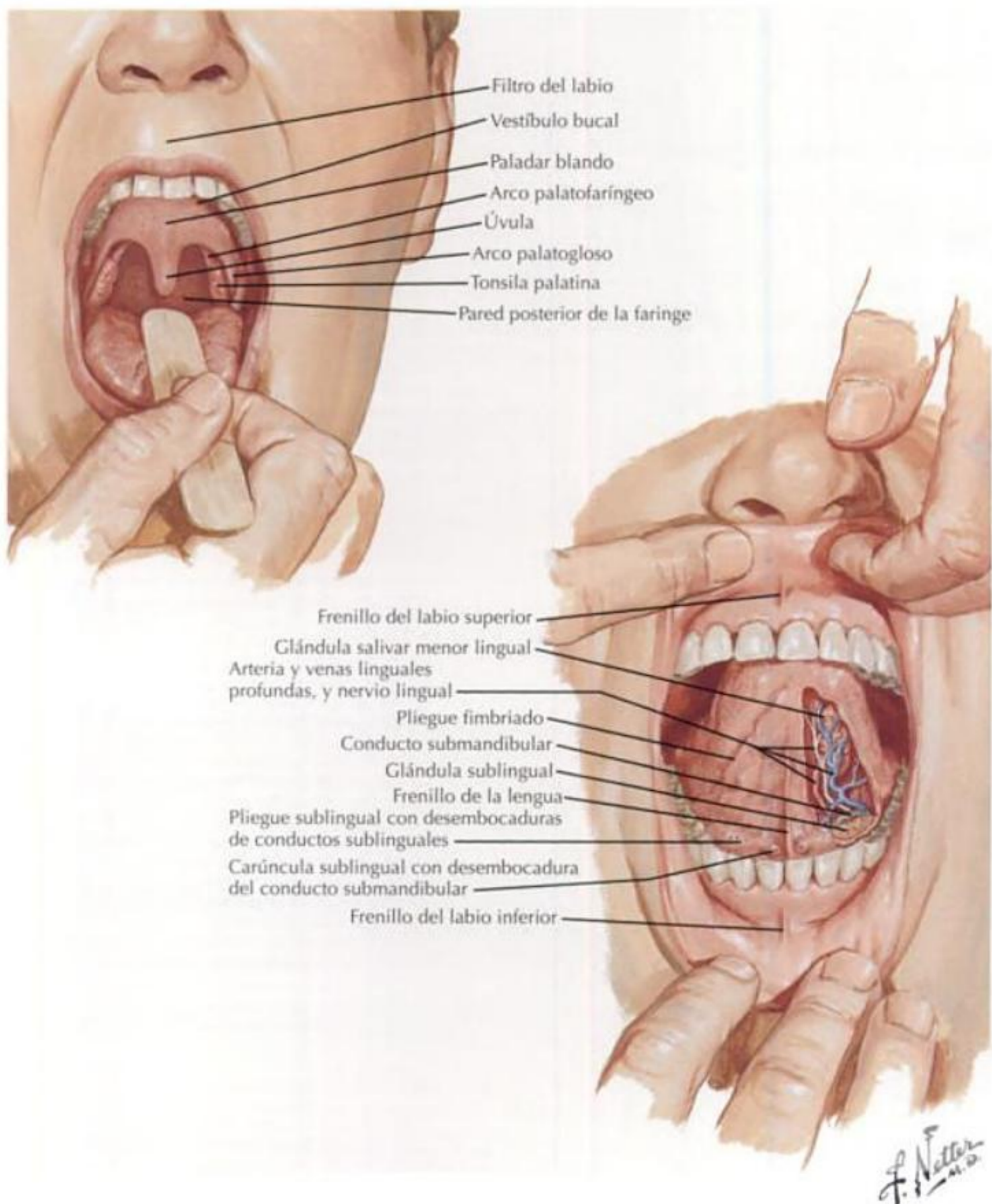
- Vestíbulo bucal: área entre los dientes y los labios o mejillas.
- Cavidad bucal propiamente dicha: área localizada internamente a los dientes.

Posteriormente, la cavidad bucal se continúa con la orofaringe.

El paladar duro y el paladar blando son límites importantes del interior de la cavidad bucal.

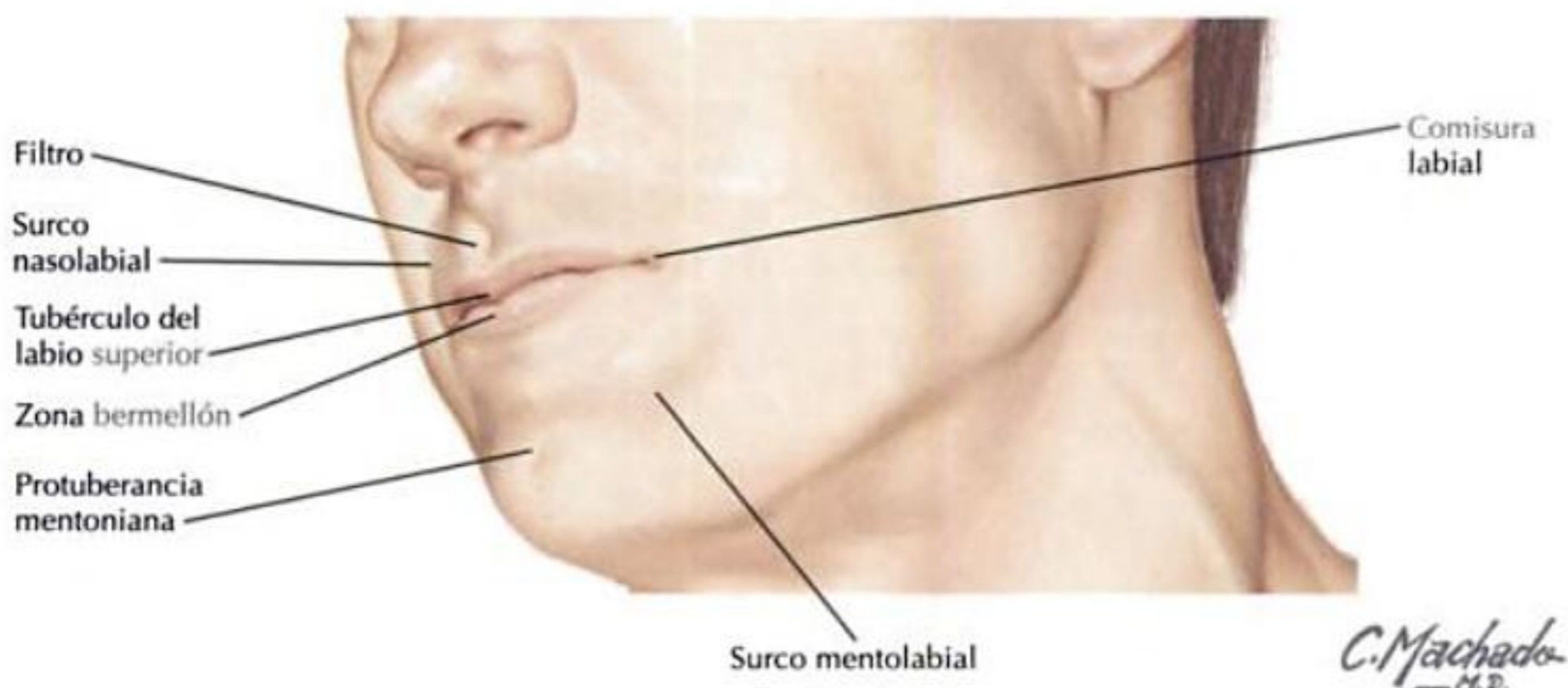
La lengua es una gran estructura localizada sobre el suelo de la cavidad bucal.

Todas las glándulas salivares mayores: parótida, submandibular y sublingual, drenan en la cavidad bucal.

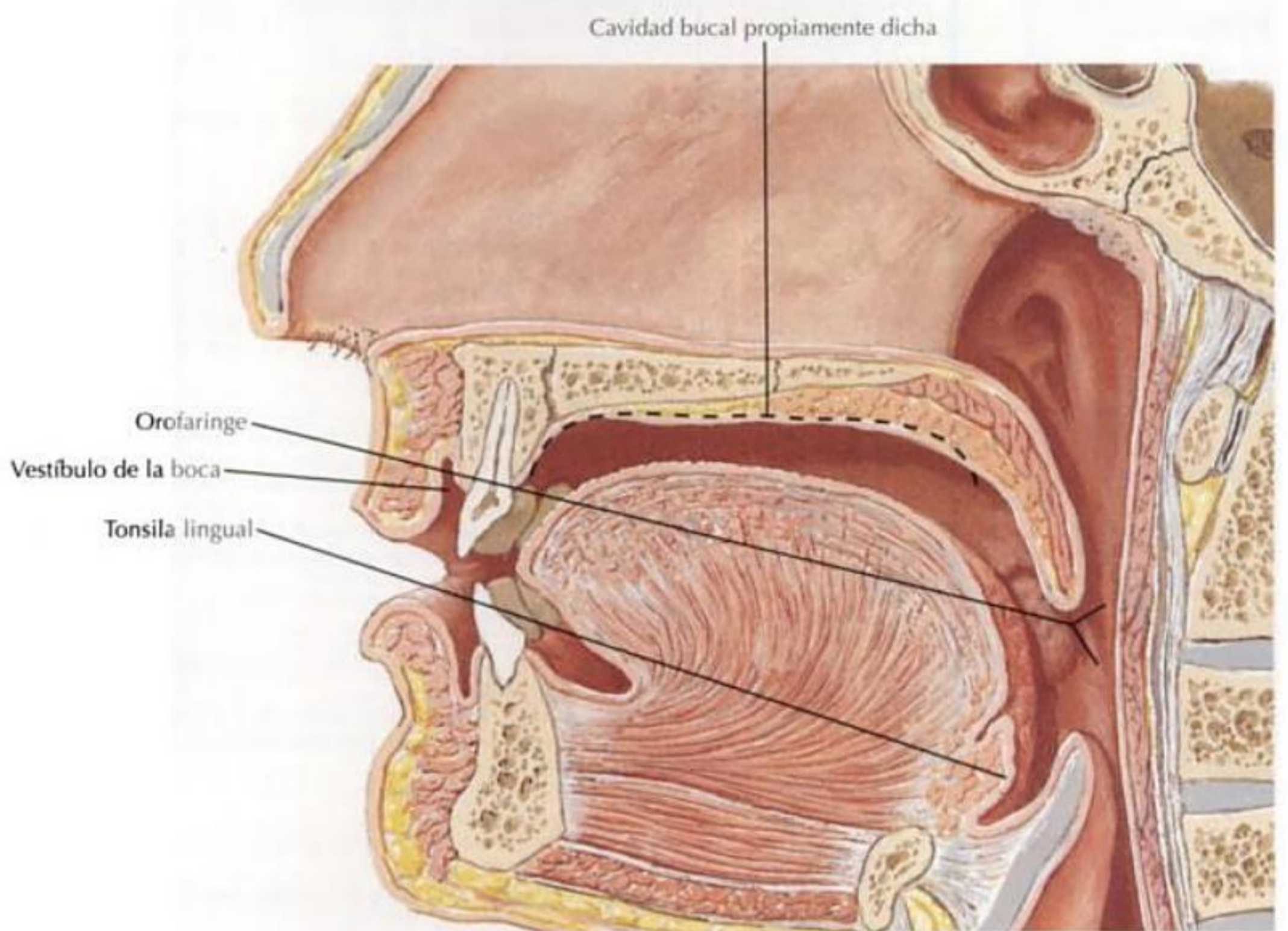


CARACTERÍSTICAS EXTERNAS

Estructura	Comentarios
Labios	<p>Se dividen en un labio superior y un labio inferior que rodean la abertura de la cavidad bucal (hendidura bucal)</p> <p>Ambos labios tienen un «esqueleto» muscular formado por el m. orbicular de la boca</p> <p>El labio superior está separado de la mejilla por el surco nasolabial</p> <p>El labio inferior está separado del mentón por el surco mentolabial</p> <p>Los labios superior e inferior se unen en las comisuras labiales</p> <p><i>Zona del bermellón:</i> área rojiza del labio que está claramente diferenciada de la piel de la cara en el borde del bermellón; también se conoce como zona roja de los labios</p> <p><i>Filtro:</i> área deprimida localizada entre la base de la nariz y el borde del bermellón del labio superior</p> <p>Muchas de las glándulas labiales secretoras de moco se localizan en la capa submucosa de los labios, en el área de transición a la mucosa de la cavidad bucal, que es un epitelio escamoso estratificado no queratinizado</p> <p><i>Vestíbulo bucal:</i> la región entre los labios o mejillas y los dientes</p> <p>El pliegue de tejido creado por el vestibulo bucal entre los labios y los dientes se denomina pliegue vestibular o mucolabial</p> <p>A medida que el pliegue vestibular se refleja sobre el hueso alveolar que aloja a los dientes, la mucosa cambia abruptamente en encía</p> <p>Dentro del pliegue vestibular hay bandas de tejido conocidas como frenillos labiales</p> <p>Los frenillos labiales están bien desarrollados en la línea media maxilar y mandibular, como frenillos labiales superior e inferior, respectivamente</p> <p>En el vestibulo bucal pueden localizarse otros frenillos accesorios</p>
Mejilla	<p>Se localiza entre la comisura labial y la mucosa que recubre la rama de la mandíbula</p> <p>Tiene un «esqueleto» muscular formado por el m. buccinador</p> <p>Muchas glándulas secretoras de moco, conocidas como glándulas molares, se localizan en la capa submucosa de la cara interna de las mejillas, que está tapizada por la mucosa de la cavidad bucal (epitelio escamoso estratificado no queratinizado)</p> <p>El vestibulo bucal se continúa posteriormente, desde la región entre los labios y los dientes, para localizarse entre la mejilla y los dientes</p> <p>El pliegue de tejido creado por el vestibulo bucal entre los labios y los dientes se denomina pliegue del vestibulo o mucobucal</p> <p>La región retromolar es la única área en la que el vestibulo bucal y la cavidad bucal propiamente dicha se comunican</p> <p>El conducto parotídeo drena en la cavidad bucal en la papila del conducto parotídeo, localizada a lo largo de la mucosa de la mejilla opuesta al 2.º molar maxilar</p> <p>Las manchas de Fordyce, glándulas sebáceas ectópicas, se hallan en la mucosa de las mejillas, y se muestran como manchas amarillentas que pueden observarse en la mejilla</p>



CARACTERÍSTICAS EXTERNAS CONTINUACIÓN



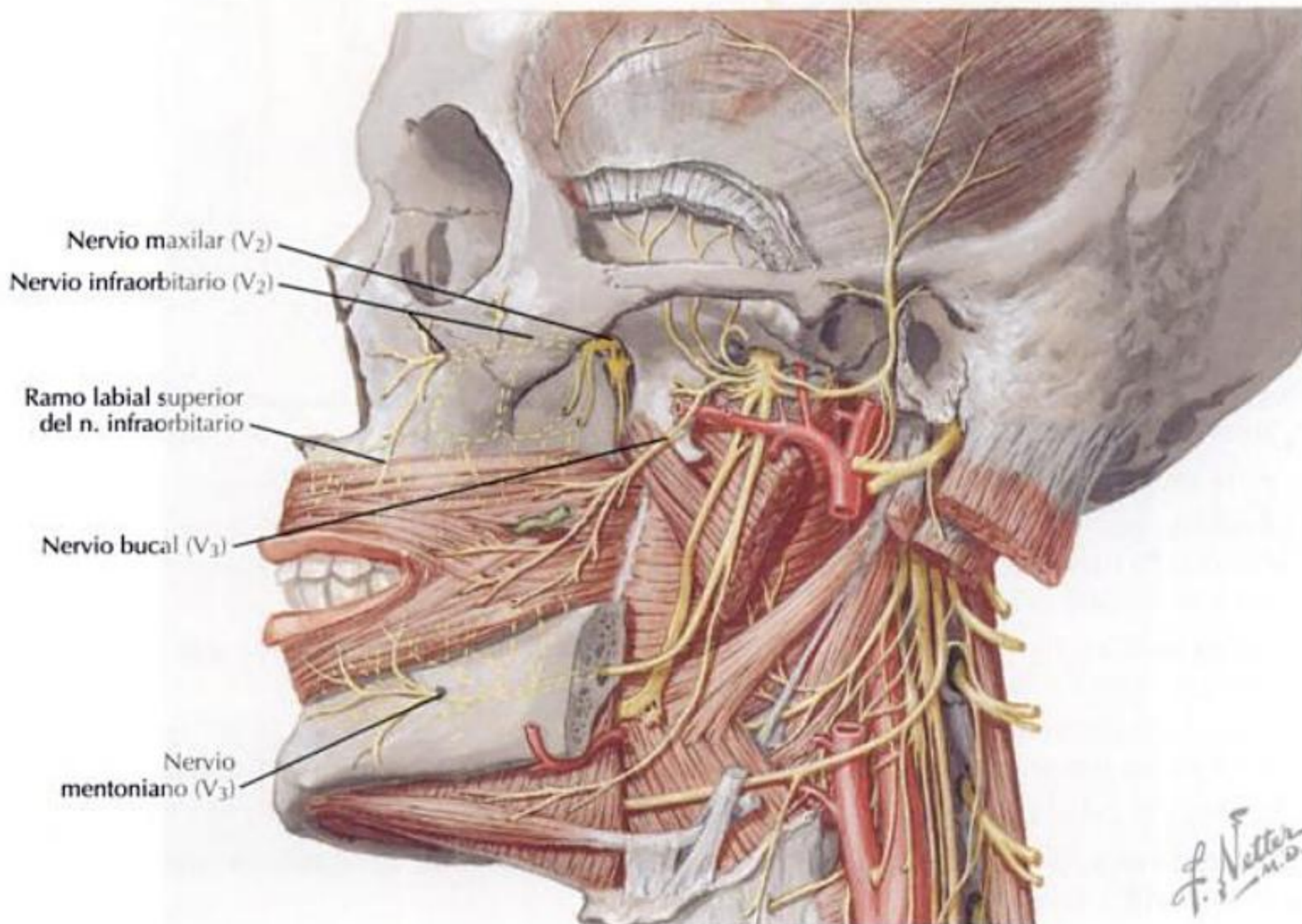
F. Netter M.D.

VASCULARIZACIÓN DE LABIOS Y MEJILLAS

IRRIGACIÓN ARTERIAL		
Arteria	Origen	Comentarios
Rama labial superior de la a. facial	A. facial de la a. carótida externa	Irriga las estructuras asociadas con el labio superior Da origen a la rama del tabique nasal que se dirige hacia éste
Rama labial superior de la a. infraorbitaria	A. infraorbitaria de la a. maxilar	Una continuación de la 3.ª parte de la a. maxilar Una de las 3 ramas terminales de la a. infraorbitaria, junto con la rama palpebral inferior y la rama nasal Está acompañada por el nervio y la vena del mismo nombre Contribuye a irrigar el labio superior
Rama labial inferior de la a. facial	A. facial de la a. carótida externa	Irriga las estructuras asociadas con el labio superior
Mentoniana	A. alveolar inferior	Una rama terminal de la a. alveolar inferior, que se origina de la 1.ª parte de la a. maxilar Emerge del agujero mentoniano para irrigar la región del mentón
Bucal	A. maxilar	Rama de la 2.ª parte de la a. maxilar Pequeña arteria que discurre oblicuamente en dirección anterior entre el m. pterigoideo medial y la inserción del m. temporal hasta que alcanza la superficie externa del m. buccinador para irrigar este músculo y la cara

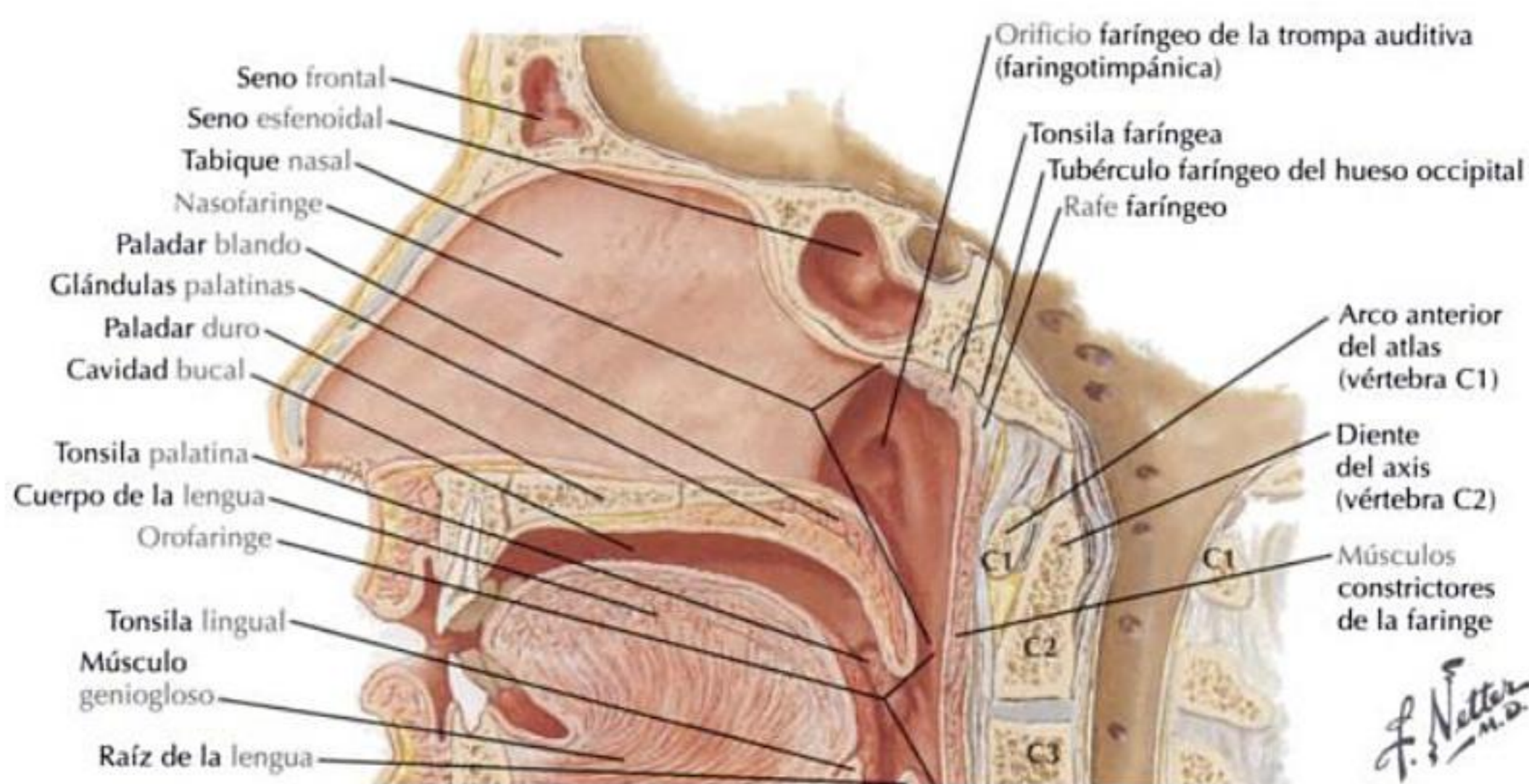
INERVACIÓN CONTINUACIÓN

INERVACIÓN SENSITIVA		
Nervio	Origen	Recorrido
Toda la inervación sensitiva para la piel de esta región corresponde al n. trigémino		
Ramo labial superior del n. infraorbitario	N. infraorbitario (una continuación del nervio maxilar del n. trigémino)	Uno de los 3 ramos terminales del n. infraorbitario, junto con el palpebral inferior y el nasal, cuando éste emerge en la cara a través del agujero infraorbitario Inerva la piel del labio superior
Mentoniano	N. alveolar inferior	Uno de los 2 ramos terminales del n. alveolar inferior Emerge a través del agujero mentoniano de la mandíbula en la región del 2.º premolar mandibular Inerva la piel del labio inferior, mentón y encía vestibular desde la línea media anterior hasta el 2.º premolar mandibular
Ramo bucal del nervio mandibular del n. trigémino	Nervio mandibular del n. trigémino	Pasa anteriormente entre las 2 cabezas del m. pterigoideo lateral Desciende inferiormente a lo largo de la porción inferior del m. temporal para emerger desde la profundidad en el borde anterior del m. masetero Inerva la piel que recubre el m. buccinador, pasando antes a través de él, para inervar la mucosa de revestimiento de su cara interna y la encía a lo largo de los molares mandibulares



INFORMACIÓN GENERAL

Límite	Estructura
Superior	El techo es el paladar duro
Posterosuperior	Paladar blando
Lateral	Mejillas
Inferior	El suelo está localizado a lo largo del borde lingual de la mandíbula formando una región en forma de herradura

**LÍMITE SUPERIOR: PALADAR DURO**

El límite superior (o techo) de la cavidad bucal es el paladar duro, que comprende los 2/3 anteriores de todo el paladar.

Separa la cavidad bucal de la cavidad nasal.

Está formado por:

- Apófisis palatina del maxilar.
- Lámina horizontal del palatino.

En la línea media anterior, se localiza a derecha e izquierda un agujero incisivo, que deja paso a los ramos terminales del nervio nasopalatino y vasos esfenopalatinos.

En la región posterolateral del paladar duro, se localizan a derecha e izquierda los agujeros palatinos mayor y menor; estos orificios dejan paso a los nn. y vasos palatinos mayor y menor.

Los huesos del paladar duro están cubiertos por una gruesa mucosa.

La mucosa tiene una pequeña elevación en la línea media anterior denominada papila incisiva, que se encuentra sobre el agujero incisivo.

Desplazándose posteriormente desde la papila incisiva, la mucosa presenta, en la línea media, un grueso rafe palatino.

A lo largo de la mucosa del paladar duro se localizan unas crestas transversales laterales, denominadas pliegues palatinos transversos (rugosidades palatinas).

Profundas a la mucosa del paladar duro hay numerosas glándulas secretoras de moco, denominadas glándulas palatinas.

LÍMITE POSTEROSUPERIOR: PALADAR BLANDO

El límite posterosuperior de la cavidad bucal es el paladar blando.

El paladar blando es la continuación posterior del paladar duro, aproximadamente constituye 1/3 de todo el paladar.

El paladar blando separa la cavidad bucal de la nasofaringe.

En el paladar blando se localizan numerosas glándulas palatinas secretoras de moco, que se continúan con las del paladar duro.

El paladar blando tiene 3 límites:

- Anteriormente, se continúa con el paladar duro en la línea vibrante.
- Posterolateralmente, forma la porción superior de los arcos palatogloso y palatofaríngeo.
- Posteriormente, la úvula cuelga en el centro del borde posterior libre.

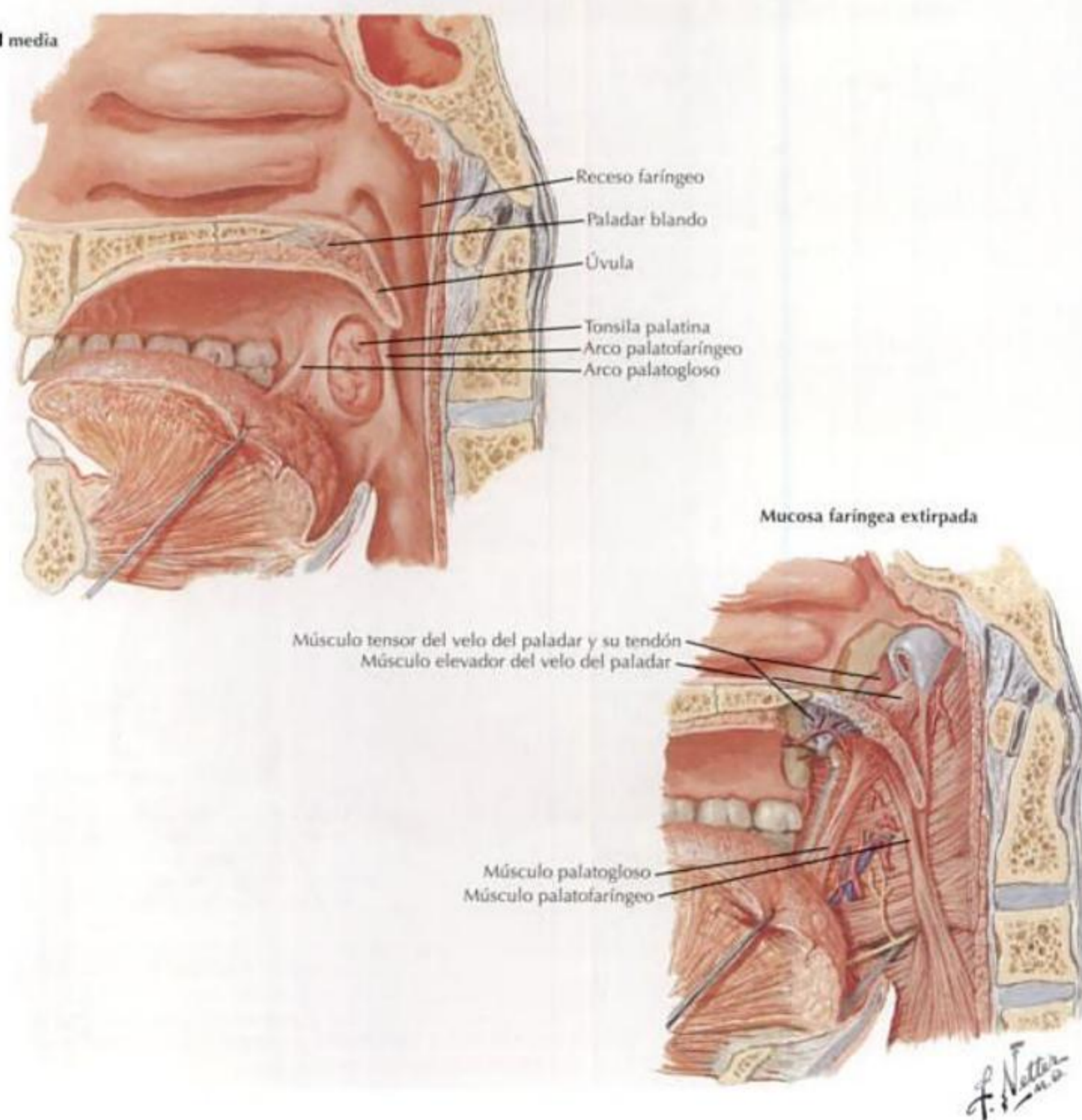
La gruesa aponeurosis palatina forma la base del paladar blando.

El paladar blando está formado por 5 músculos:

- Músculo de la úvula.
- Tensor del velo del paladar.
- Elevador del velo del paladar.
- Palatofaríngeo.
- Palatogloso (a veces incluido en el grupo de músculos de la lengua).

El paladar blando contribuye al cierre de la nasofaringe durante la deglución, formando un elemento de cierre en el pliegue de Passavant.

Visión medial
Sección sagital media

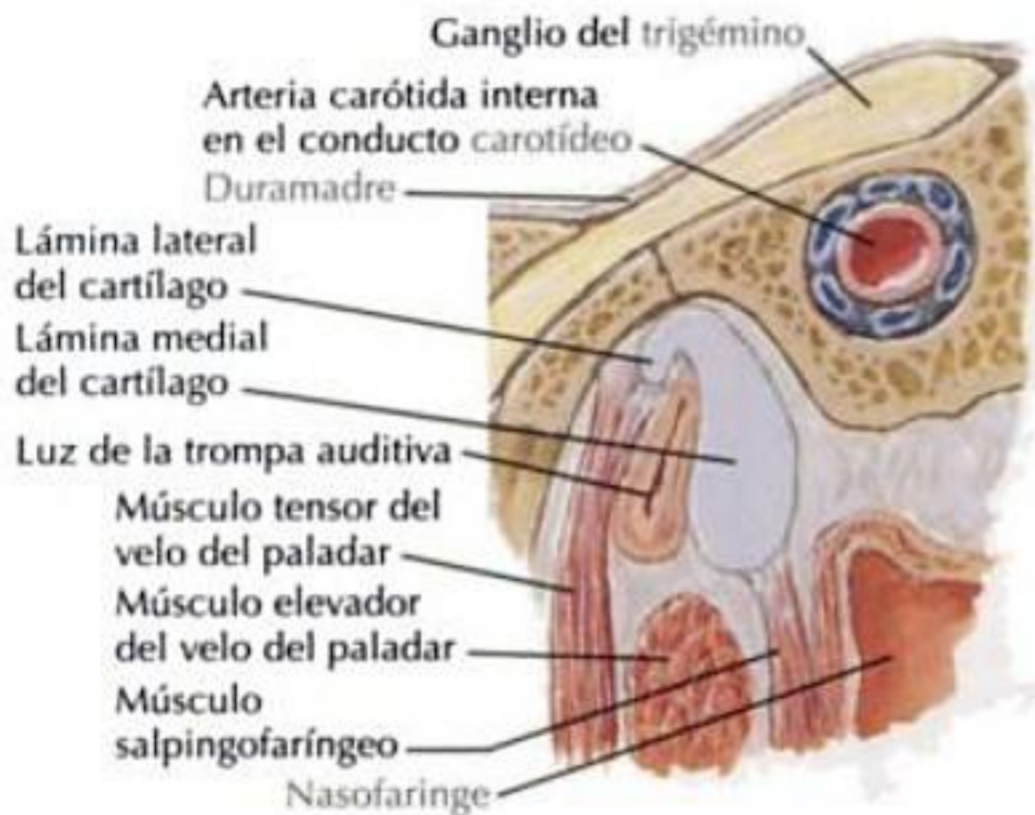


LÍMITE POSTEROSUPERIOR: PALADAR BLANDO CONTINUACIÓN

MÚSCULOS DEL PALADAR BLANDO					
Músculo	Origen	Inserción	Acciones	Inervación	Comentario
Tensor del velo del paladar	Porción cartilaginosa de la trompa auditiva Fosa escafoidea del esfenoides	Aponeurosis palatina	Tira lateralmente del paladar blando, ensanchándolo	Un ramo muscular del nervio mandibular del n. trigémino	El tendón del m. tensor del velo del paladar gira alrededor del gancho de la pterigoides
Músculo de la úvula	Espina nasal posterior Aponeurosis palatina	Las fibras se insertan en el músculo del lado opuesto	Eleva la úvula Tira de la úvula lateralmente	Plexo faríngeo (porción motora del n. vago y raíz craneal del n. accesorio)	Puede ser bífido
Elevador del velo del paladar	Porción cartilaginosa de la trompa auditiva Porción petrosa del hueso temporal	Aponeurosis palatina Las fibras también se insertan en el músculo del lado opuesto	Eleva el paladar blando Tira posteriormente del paladar blando, contribuyendo al cierre de la nasofaringe		El m. elevador del velo del paladar pasa a través de una abertura superior al m. constrictor superior de la faringe
Palatofaríngeo	Borde posterior del paladar duro Aponeurosis palatina	Borde posterior de la lámina del cartílago tiroideos	Eleva la faringe y la laringe Contribuye al cierre de la nasofaringe		Se agrupa con los músculos del paladar blando o con los músculos de la faringe
Palatogloso	Aponeurosis palatina	Lado de la lengua donde las fibras se mezclan con los músculos intrínsecos de la lengua	Eleva la lengua Estrecha el istmo de las fauces en la deglución		Se agrupa con los músculos extrínsecos de la lengua o con los músculos del paladar blando

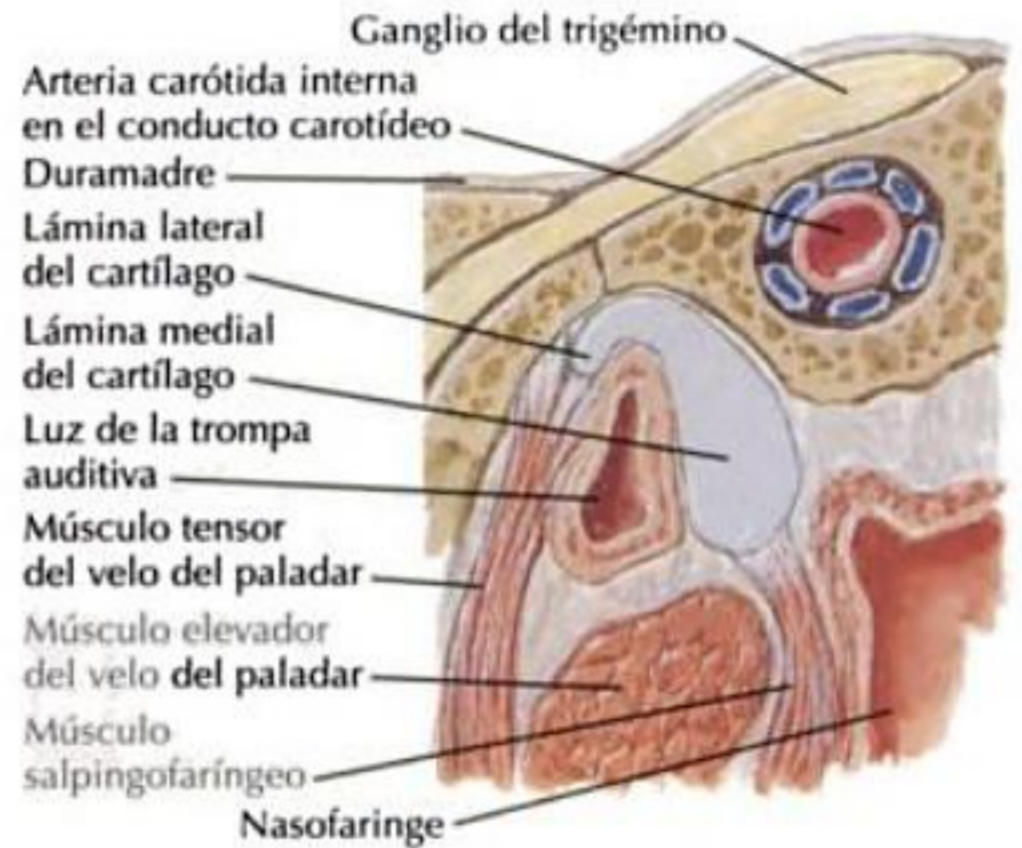
LÍMITE POSTEROSUPERIOR: PALADAR BLANDO CONTINUACIÓN

Sección a través de la porción cartilaginosa de la trompa auditiva (faringotimpánica), con la trompa cerrada

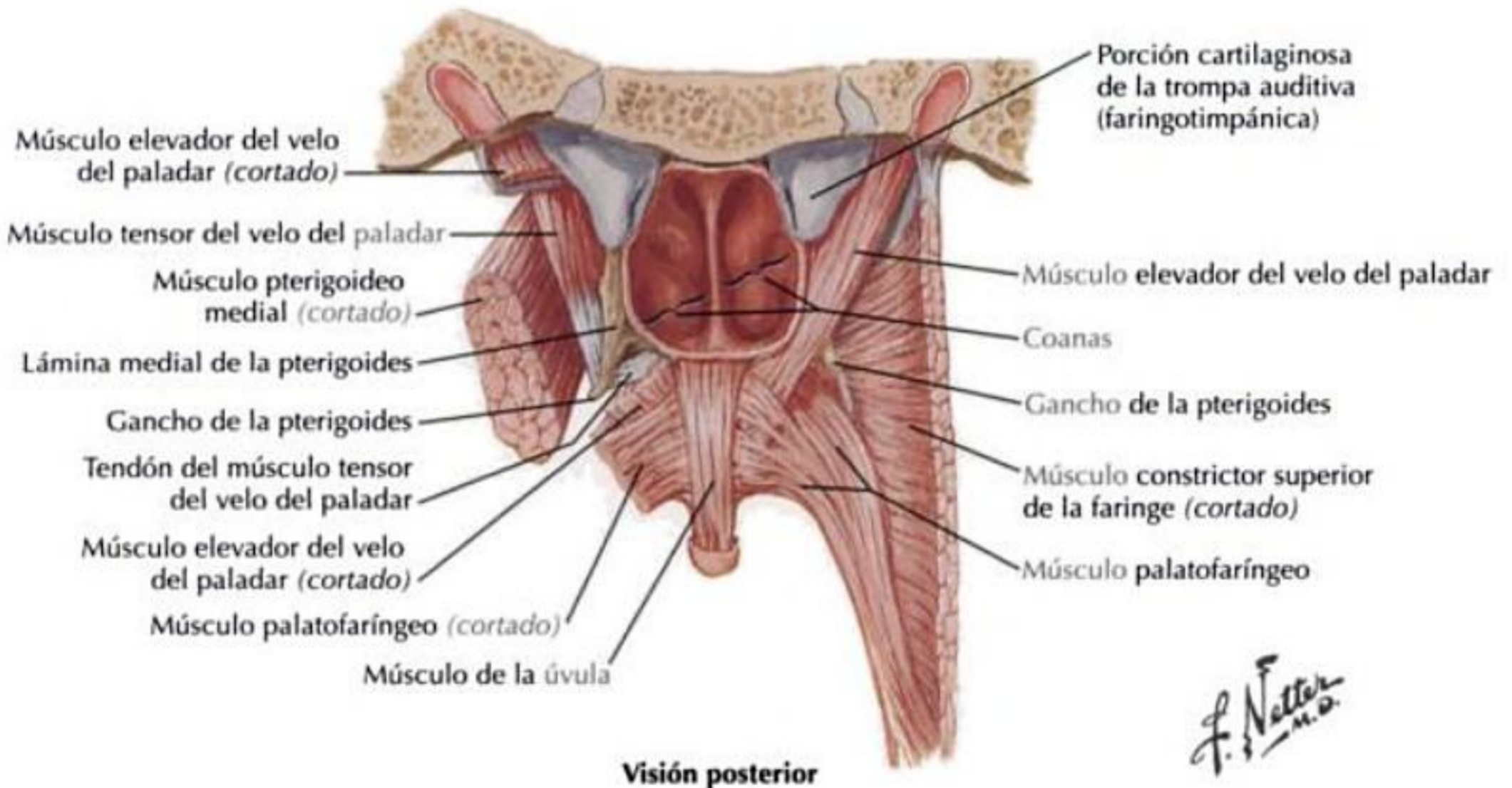


Trompa auditiva (faringotimpánica) cerrada por retroceso elástico del cartilago, turgencia tisular y tensión de los músculos salpingofaríngeos

Sección a través de la porción cartilaginosa de la trompa auditiva (faringotimpánica), con la trompa abierta

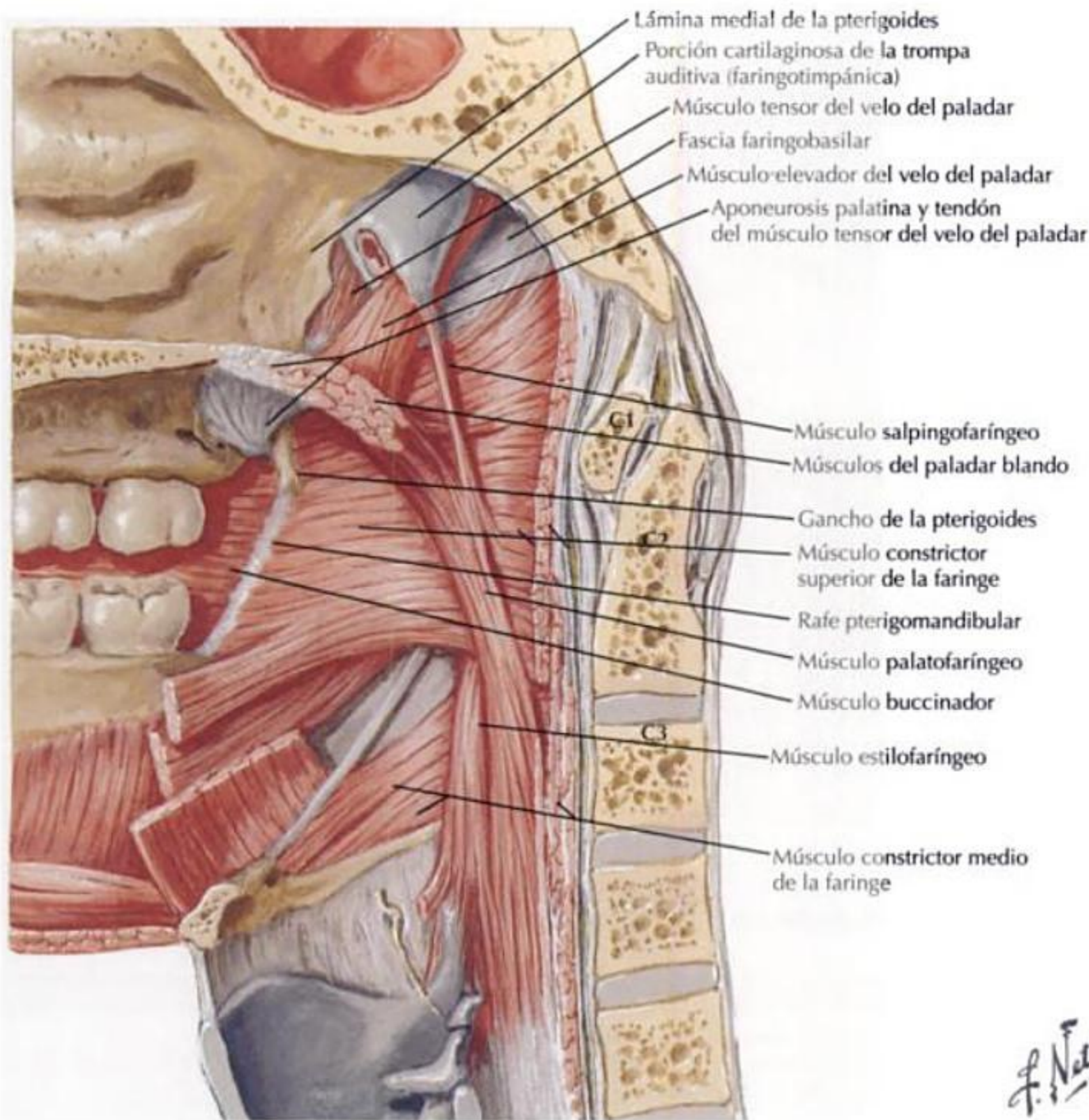


Luz abierta, principalmente cuando la inserción del músculo tensor del velo del paladar tira de la pared del tubo lateralmente, durante la deglución



Visión posterior

LÍMITE POSTEROSUPERIOR: PALADAR BLANDO CONTINUACIÓN



LÍMITE LATERAL: MEJILLA

Límite lateral de la cavidad bucal.

Se extiende anteriormente desde la comisura labial y posteriormente hasta la rama de la mandíbula.

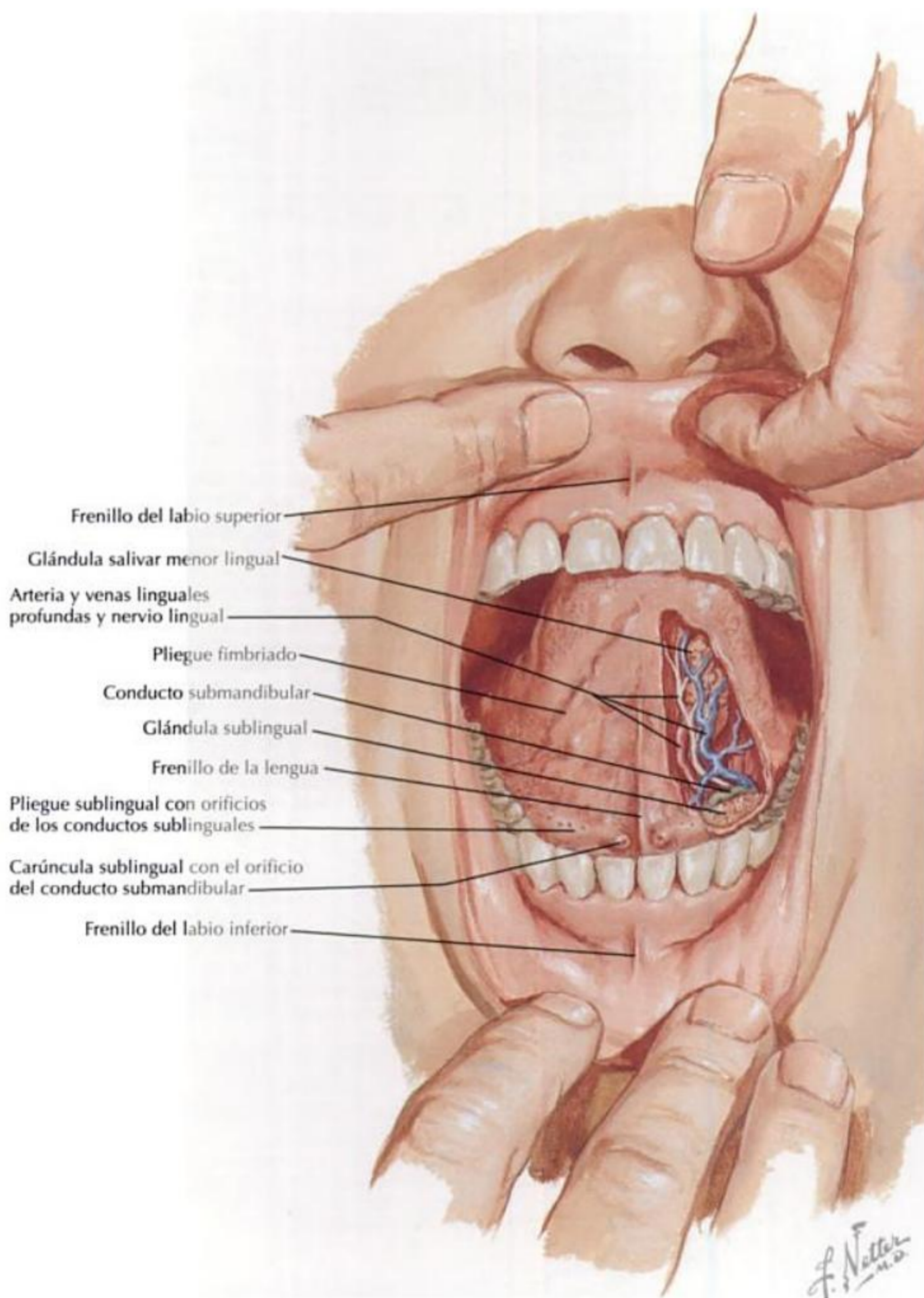
El límite superior de la mejilla es el vestíbulo bucal maxilar, inferiormente el límite es el vestíbulo bucal mandibular.

La mucosa de la mejilla es un epitelio escamoso estratificado.

Las manchas de Fordyce son glándulas sebáceas ectópicas que pueden observarse en la cara interna de la mejilla.

La papila del conducto parotídeo se localiza en la mejilla frente al 2.º molar maxilar.

El rafe pterigomandibular se localiza en la porción posterior y sirve como punto de referencia del espacio pterigomandibular.

LÍMITE INFERIOR: SUELO DE LA CAVIDAD BUCAL CONTINUACIÓN

Dientes

INFORMACIÓN GENERAL

Los dientes son estructuras duras unidas a la mandíbula y maxilares e implicadas principalmente en la masticación.

Dos arcos contienen los dientes:

- Arco (arcada) maxilar.
- Arco (arcada) mandibular.

La especie humana posee 2 denticiones a lo largo de su vida:

- Dientes deciduos: la dentición primaria.
- Dientes permanentes: la dentición secundaria.

Entre los 6 y 12 años de edad, hay una dentición mixta, en la que los dientes primarios y los permanentes se encuentran en la cavidad bucal al mismo tiempo.

Dientes deciduos

Hay 20 dientes deciduos: 2 incisivos, 1 canino y 2 molares en cada uno de los 4 cuadrantes de la cavidad bucal.

La dentición primaria se representa mediante la fórmula **I 2/2 C 1/1 M 2/2**, que especifica el número total de dientes (10) en cada lado de la cavidad bucal.

En el momento del nacimiento no se observan dientes deciduos; sin embargo, hacia el 3.^{er} año de vida, los 20 dientes deciduos han erupcionado.

Dientes permanentes

Hay 32 dientes permanentes: 2 incisivos, 1 canino, 2 premolares y 3 molares en cada uno de los 4 cuadrantes de la cavidad bucal.

La dentición permanente se representa mediante la fórmula **I 2/2 C 1/1 P 2/2 M 3/3**, que especifica el número total de dientes (16) en cada lado de la cavidad bucal.

El primer diente permanente en erupcionar en la cavidad bucal normalmente es el 1.^{er} molar mandibular.

- Esta erupción ocurre hacia los 6 años de edad.
- Erupciona distal a la dentición primaria.

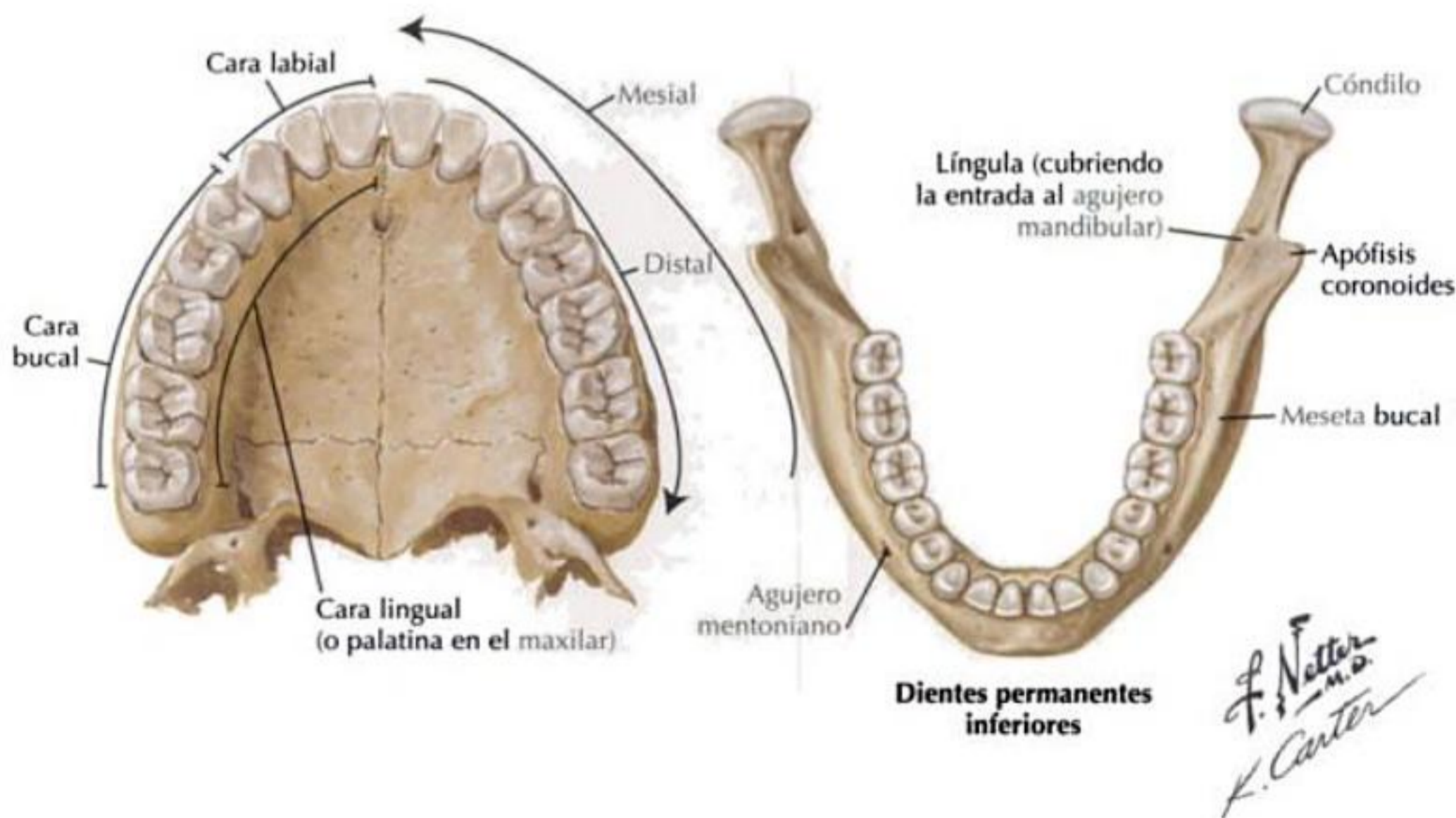
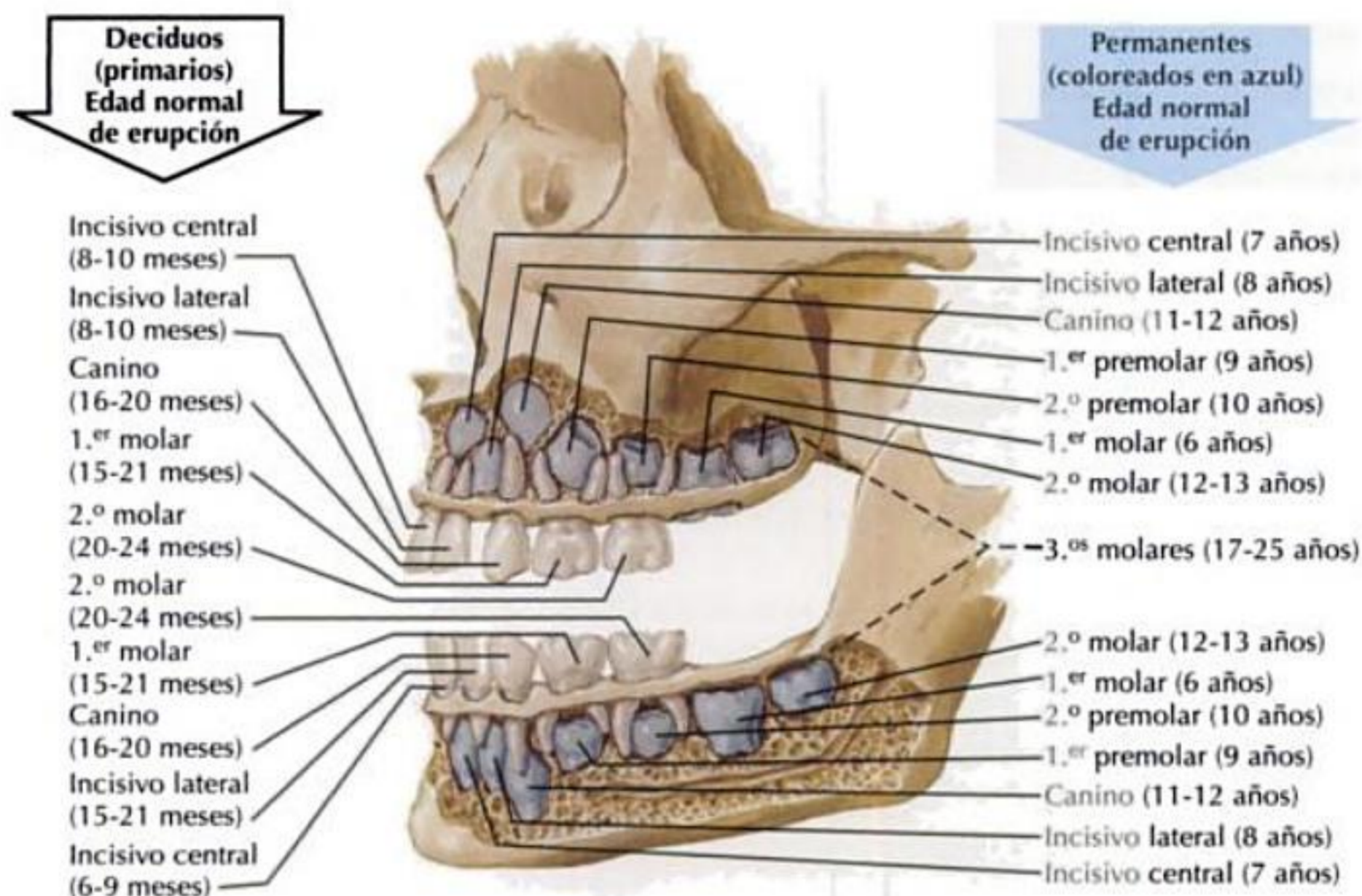
Los dientes primarios finalmente son reemplazados por los dientes permanentes.

Los dientes permanentes se denominan dientes de sustitución.

CARAS (SUPERFICIES) DE UN DIENTE

Labial	La cara de los dientes anteriores que está más cerca del labio
Bucal	La cara de los dientes posteriores que está más cerca de la mejilla
Vestibular	Se usa como sinónimo de labial o bucal
Lingual/palatina	Opuesta a la lengua en el arco mandibular y opuesta al paladar duro del arco maxilar
Mesial	Más cerca de la línea media del arco dental
Distal	Más lejos de la línea media del arco dental
Oclusal	Usada para la masticación en los dientes posteriores
Incisal o incisiva	El borde de corte de los dientes anteriores

CARAS (SUPERFICIES) DE UN DIENTE CONTINUACIÓN



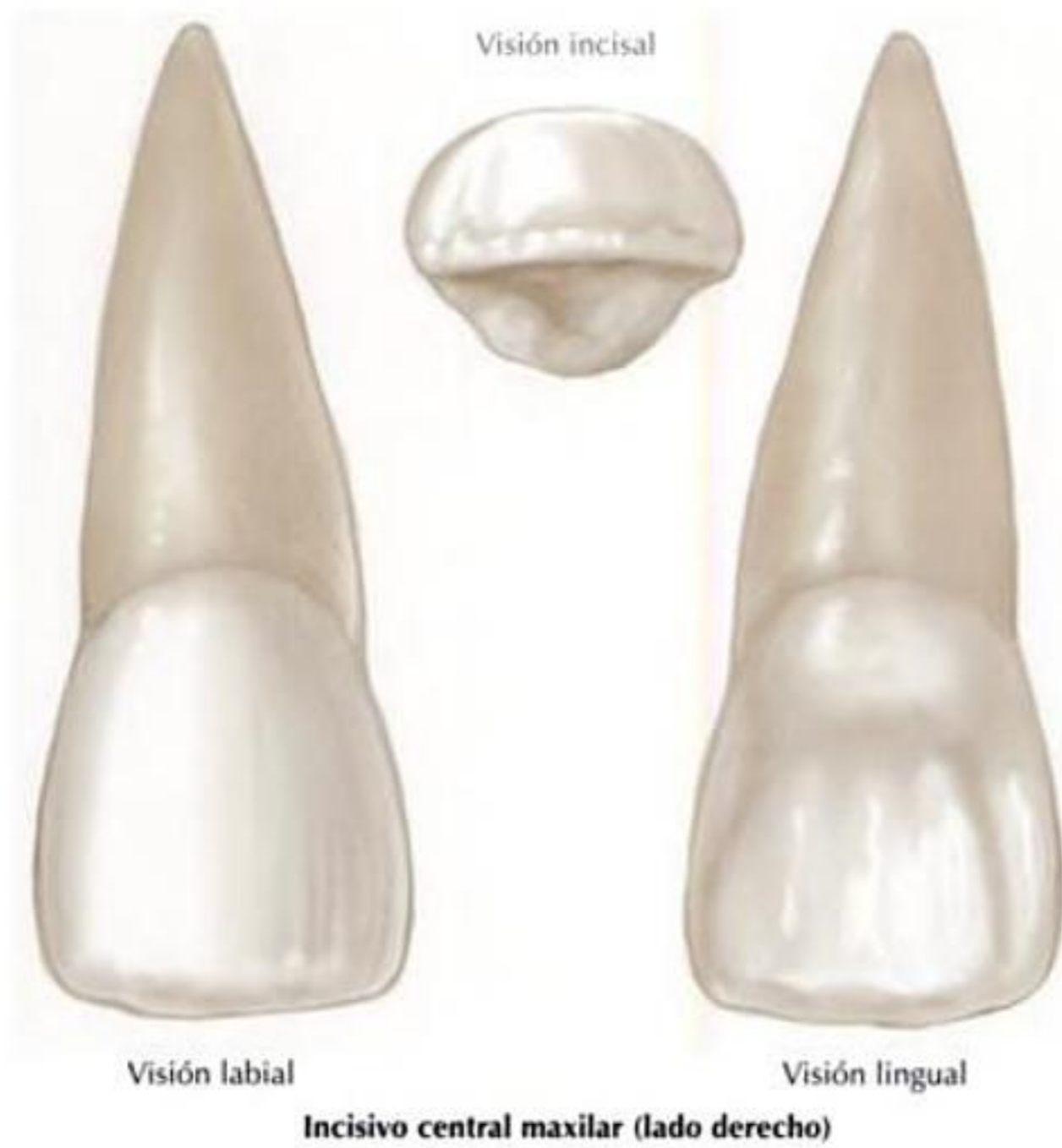
ANATOMÍA BÁSICA DE UN DIENTE

Corona	<i>Corona anatómica:</i> la porción del diente que tiene la superficie cubierta de esmalte <i>Corona clínica:</i> la porción del diente que está expuesta en la cavidad bucal
Raíz	<i>Raíz anatómica:</i> la porción del diente que tiene la superficie cubierta de cemento <i>Raíz clínica:</i> la porción del diente que está incluida dentro del maxilar o la mandíbula y no está expuesta en la cavidad bucal
Ápice de la raíz	El vértice terminal de la raíz, también es la localización de un pequeño orificio en la punta de cada raíz, que proporciona una entrada para el tejido conectivo y vasculonervioso del interior de la cavidad pulpar

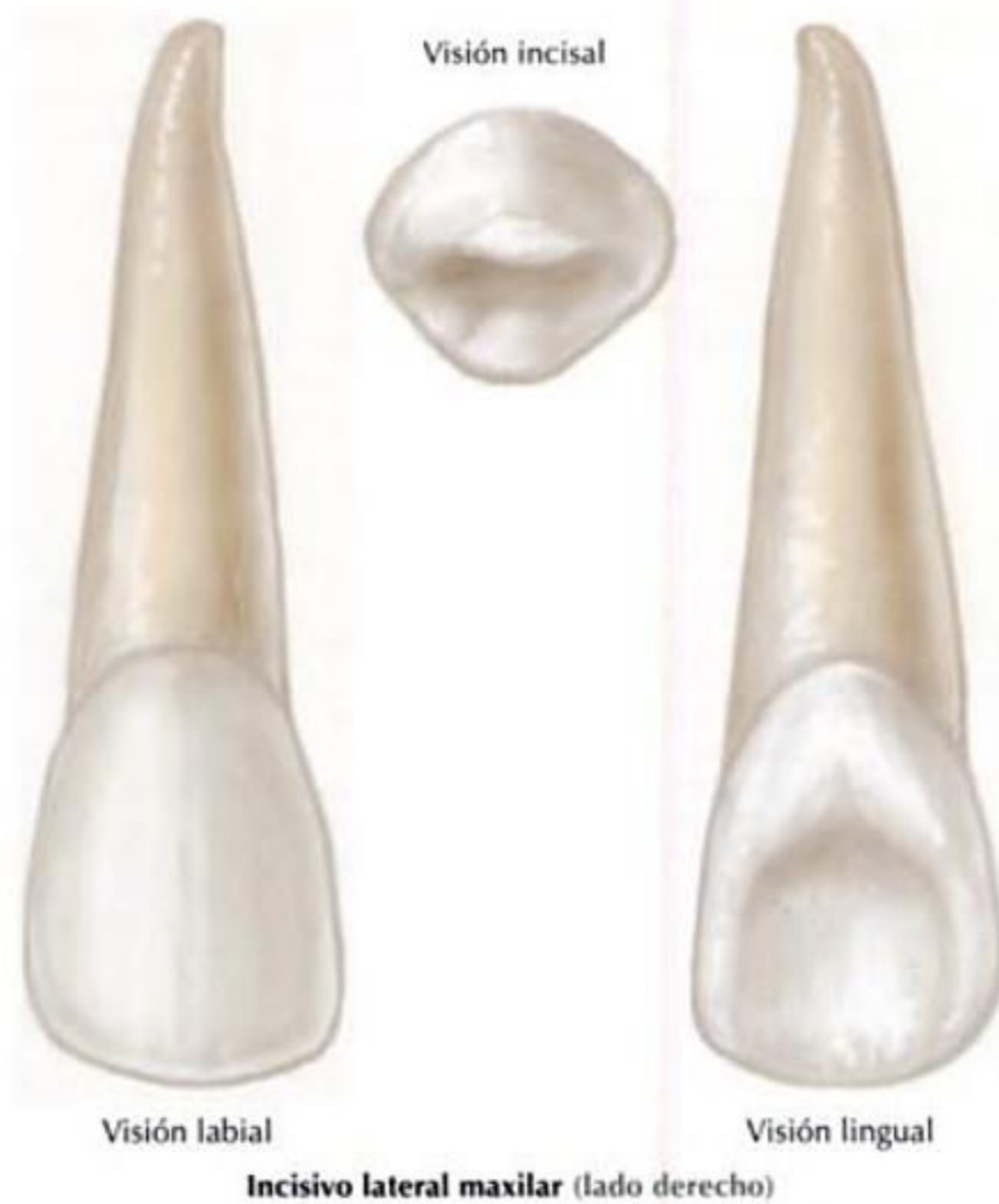TIPOS DE DIENTES EN LA DENTICIÓN PERMANENTE

INCISIVOS MAXILARES				
Diente	Corona	Caras (superficies)	Raíz(ces)	Comentarios
Incisivo central	La más ancha de todos los dientes anteriores, casi tan ancha como larga <i>Cíngulo</i> : bien desarrollado	Desde una visión labial, la cara distal es más convexa que la cara mesial <i>Mamelones</i> : 3 elevaciones en el borde incisal de los dientes anteriores que señalan centros de formación Se observan en los incisivos centrales antes de que se desgasten con la masticación	Una raíz cónica que es triangular en sección transversal	Los incisivos son dientes de corte
Incisivo lateral	Más estrecha que la del incisivo central, en sentido mesiodistal	<i>Cara labial</i> : convexa <i>Rebordes incisales</i> en las caras mesial y distal: más convexos que en el incisivo central <i>Mamelones</i> : tienden a ser menos prominentes en el incisivo lateral <i>Cara lingual (palatina)</i> : más cóncava que en el incisivo central <i>Crestas marginales mesial y distal</i> más prominentes que en el incisivo central, normalmente muestran una fosita lingual	Una raíz cónica que es oval en sección transversal	
CANINO MAXILAR				
Diente	Corona	Caras (superficies)	Raíz(ces)	Comentarios
Canino	<i>Cíngulo</i> : prominente	<i>Cara labial</i> : convexa <i>Borde incisal</i> : redondeado en una cúspide que muestra una cresta cuspídea mesial y distal <i>Cara lingual (palatina)</i> : muestra una marcada cresta desde el vértice de la cúspide hasta el cíngulo, que divide la cara lingual (palatina) en una fosa mesial y una fosa distal	Una raíz cónica y larga que es rectangular en sección transversal, con depresiones en las caras mesial y distal	También denominado cuspídeo; diente más largo de la cavidad bucal Diente para la prensión

TIPOS DE DIENTES EN LA DENTICIÓN PERMANENTE CONTINUACIÓN

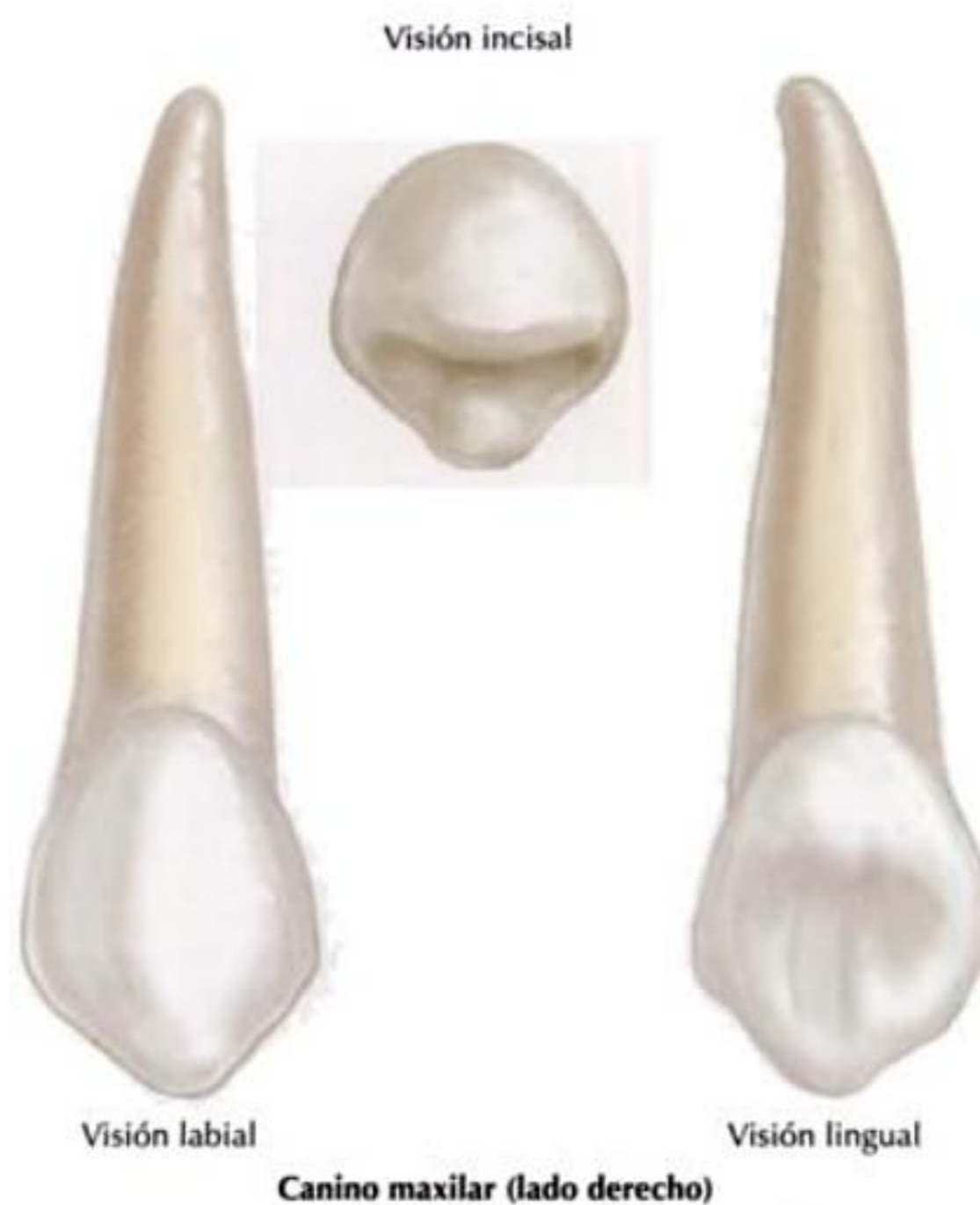

Winn



Winn

TIPOS DE DIENTES EN LA DENTICIÓN PERMANENTE CONTINUACIÓN



Winn

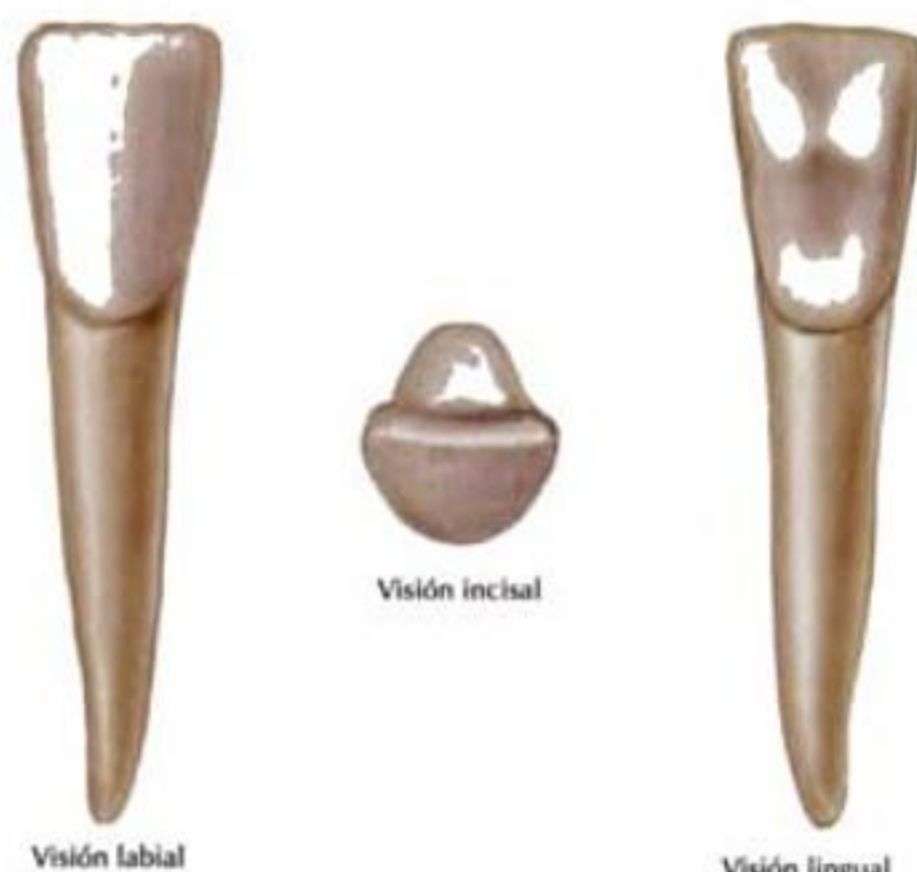PREMOLARES MAXILARES				
Diente	Corona	Caras (superficies)	Raíz(ces)	Comentarios
1.º premolar	Más corta que en los dientes anteriores Más ancha en sentido vestibulolingual que mesiodistal	Tiene una cúspide lingual y una vestibular <i>Cara vestibular (bucal):</i> convexa <i>Cúspide vestibular:</i> larga y de apariencia similar a la cúspide del canino <i>Cúspide lingual:</i> más corta que la cúspide vestibular y situada mesial a la línea media mesiodistal Muestra un surco de desarrollo marginal mesial	Normalmente 2 raíces: una vestibular y otra lingual	A menudo se describe como un diente bicúspide, pero una designación más aceptada sería diente premolar Diente para la prensión
2.º premolar	No tiene forma angular como el 1.º premolar	<i>Cara vestibular:</i> convexa Tiene una cúspide lingual y otra vestibular • <i>Cúspide vestibular:</i> no es aguda como la cúspide vestibular del 1.º premolar • <i>Cúspide lingual:</i> casi de igual tamaño y de forma similar a la cúspide vestibular	Normalmente 1 raíz	La cara oclusal contiene surcos suplementarios, que le dan una apariencia arrugada Complementa la función de los molares

TIPOS DE DIENTES EN LA DENTICIÓN PERMANENTE CONTINUACIÓN

MOLARES MAXILARES				
Diente	Corona	Caras (superficies)	Raíz(ces)	Comentarios
Los dientes molares se usan para triturar y masticar				
1. ^{er} molar	Más ancha en sentido vestibulolingual que mesiodistal Desde una visión oclusal, la corona tiene forma romboidal	5 cúspides: <ul style="list-style-type: none"> • Mesiobucal • Distobucal • Mesiolingual • Distolingual • 5.^a cúspide: presente en la cara lingual de la cúspide mesiolingual denominada cúspide o tubérculo de Carabelli (tubérculo anómalo) 	3 raíces: <ul style="list-style-type: none"> • Mesiobucal • Distobucal (más pequeña) • Lingual (más grande) 	Normalmente el diente molar más grande
2. ^o molar	Complementa la función del 1. ^{er} molar 2 formas: <ul style="list-style-type: none"> • Se parece al 1.^{er} molar con una forma romboidal más acentuada • Forma de corazón con una cúspide distolingual poco desarrollada 	4 cúspides: <ul style="list-style-type: none"> • Mesiobucal • Distobucal • Mesiolingual • Distolingual (a veces ausente) No hay una quinta cúspide	3 raíces: <ul style="list-style-type: none"> • Mesiobucal • Distobucal • Lingual 	Más pequeño que el 1. ^{er} molar
3. ^{er} molar	Corona muy variable (puede parecerse al 1. ^{er} o 2. ^o molar)	3 cúspides, es la forma más común: <ul style="list-style-type: none"> • Mesiobucal • Distobucal • Mesiolingual 	3 raíces: <ul style="list-style-type: none"> • Mesiobucal • Distobucal • Lingual Las raíces normalmente se fusionan y actúan como una raíz grande	De tamaño variable A menudo se extrae de forma preventiva

TIPOS DE DIENTES EN LA DENTICIÓN PERMANENTE CONTINUACIÓN

INCISIVOS MANDIBULARES				
Diente	Corona	Caras (superficies)	Raíz(ces)	Comentarios
Incisivo central	2/3 de la anchura del incisivo central maxilar Se muestra simétrica bilateralmente Cingulo: pequeño y mal desarrollado	<i>Cara labial: convexa</i> <i>Cara lingual: cóncava</i> <i>Mamelones: se observan antes del desgaste</i> <i>Fosa lingual: mal desarrollada</i>	Una raíz aplanada y ancha en sentido vestibulolingual	Los incisivos son dientes de corte
Incisivo lateral	No es simétrica bilateralmente	<i>Cara labial: convexa</i> <i>Fosa lingual: mal desarrollada</i>	Una raíz de forma similar a la del incisivo central	Los incisivos son dientes de corte Cuando se observa desde incisal, la corona se muestra desviada distalmente sobre la raíz

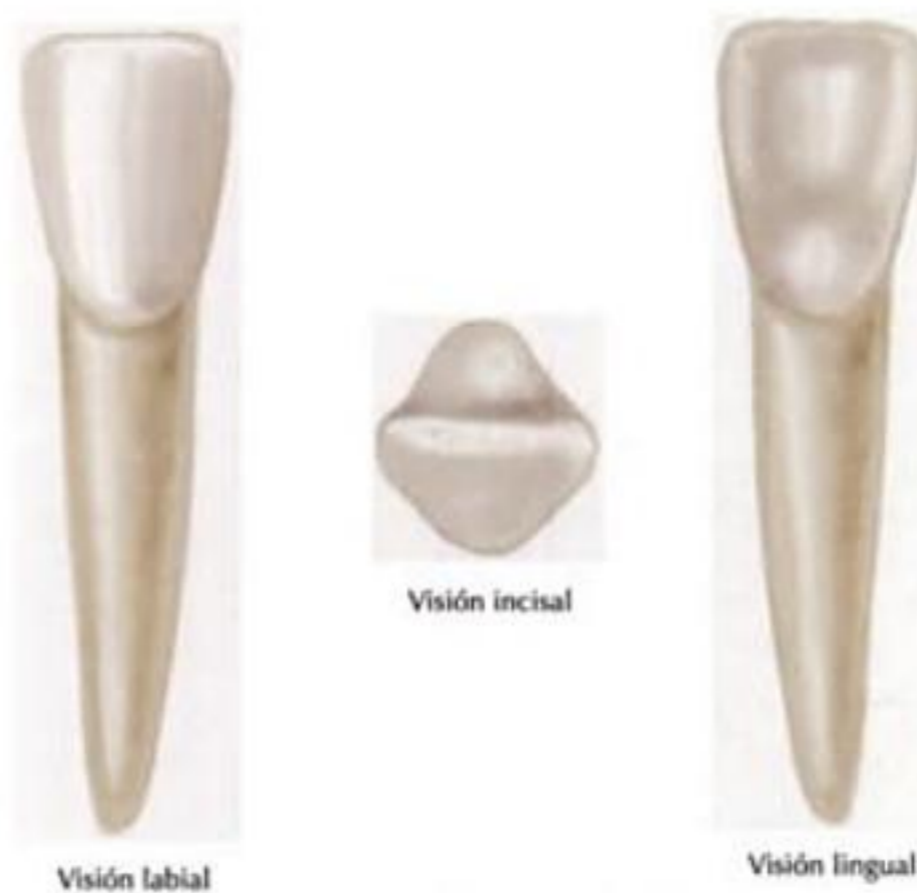


Visión labial

Visión incisal

Visión lingual

Incisivo central mandibular (lado derecho)



Visión labial

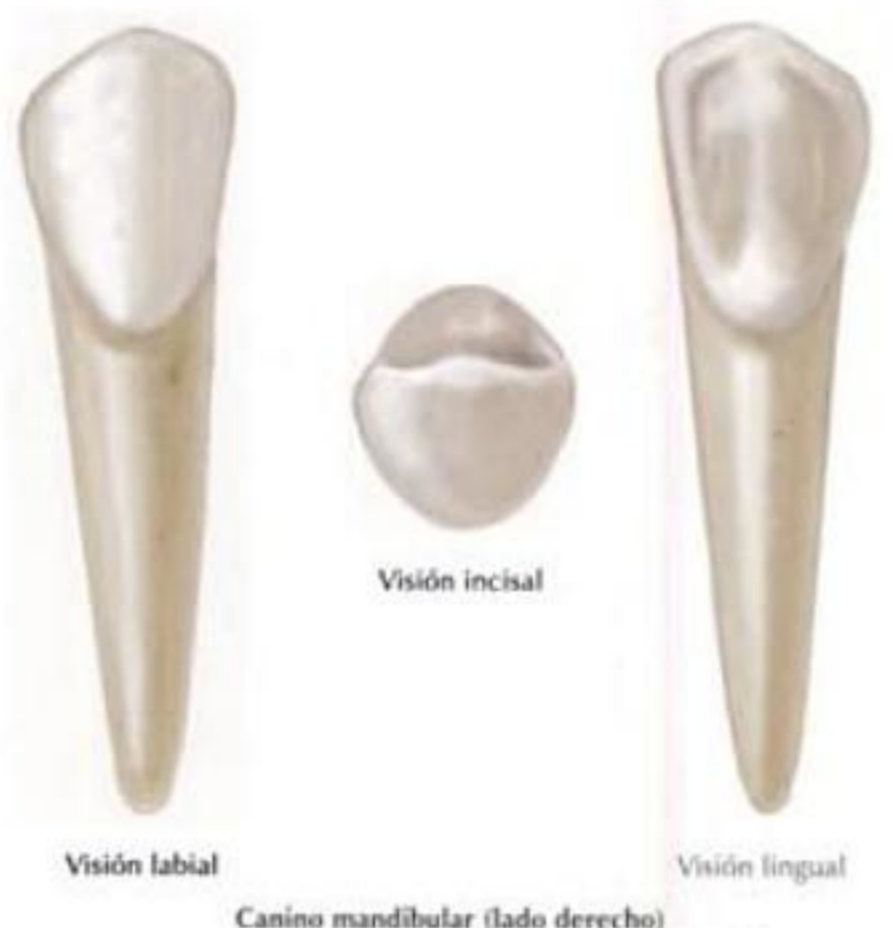Visión incisal

Visión lingual

Incisivo lateral mandibular (lado derecho)

Winn

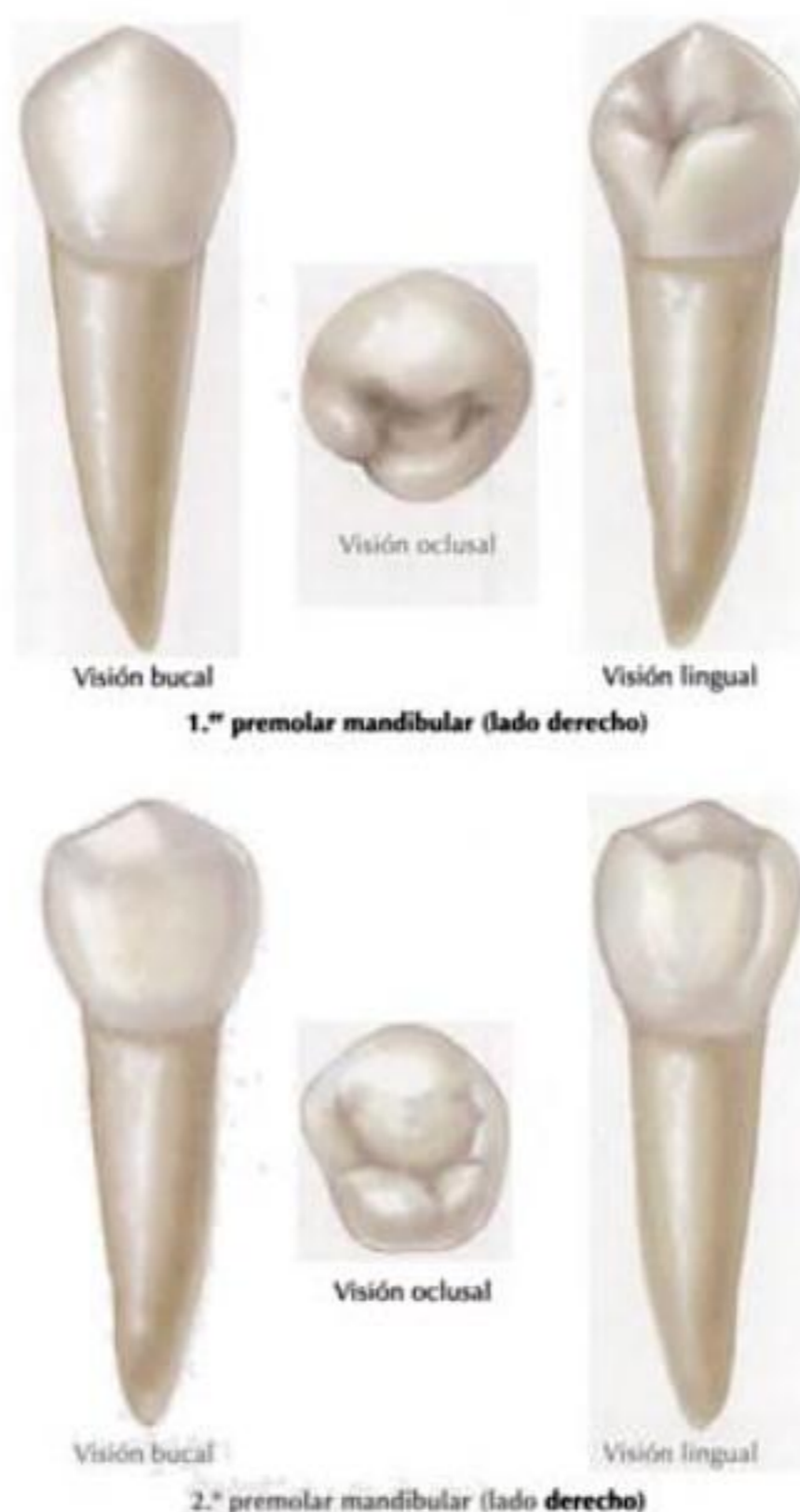TIPOS DE DIENTES EN LA DENTICIÓN PERMANENTE CONTINUACIÓN



Winn

PREMOLARES MANDIBULARES				
Diente	Corona	Caras (superficies)	Raíz(ces)	Comentarios
1.º premolar	Forma romboidal	<p><i>Cara vestibular:</i> convexa Tiene una cúspide lingual y una bucal</p> <ul style="list-style-type: none"> • Cúspide bucal: bien desarrollada • Cúspide lingual: pequeña y mal desarrollada <p>Muestra un surco de desarrollo mesiolingual</p>	Una raíz oval en sección transversal, con una ligera conicidad lingual	El más pequeño de los dientes premolares
2.º premolar	Convexa	<p>Muestra uno de los 2 esquemas oclusales siguientes:</p> <ul style="list-style-type: none"> • Forma con 2 cúspides, con una cúspide vestibular y otra lingual • Forma con 3 cúspides, con 2 cúspides linguales y una única cúspide vestibular: forma predominante <p>Las caras vestibular y lingual son convexas La <i>cúspide vestibular</i> no es tan aguda como la del 1.º premolar <i>Cúspide(s) lingual</i> más pequeña que la cúspide vestibular</p>	Una raíz oval, en sección transversal, con una ligera conicidad lingual	Difiere en apariencia del 1.º premolar Mucho más grande que el 1.º premolar

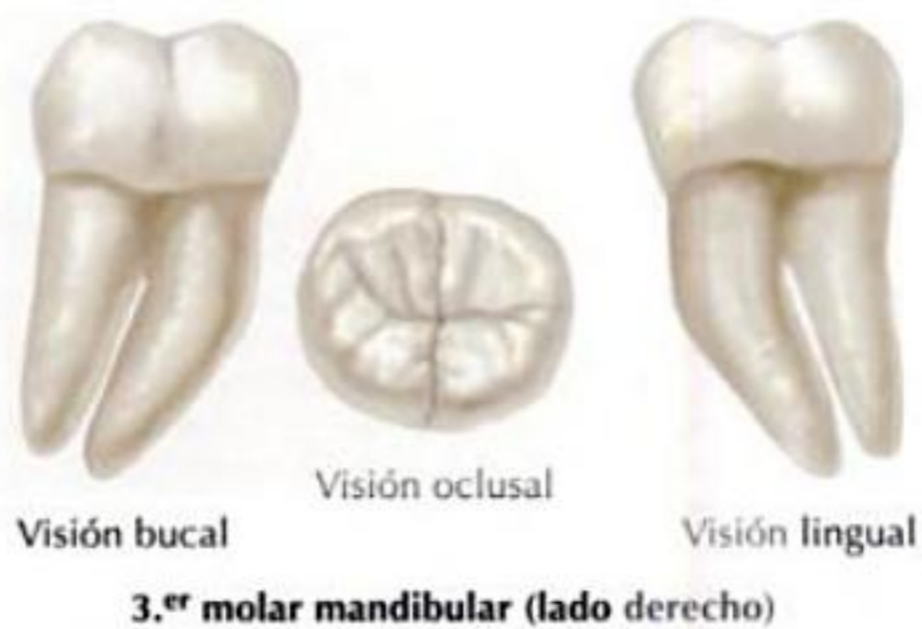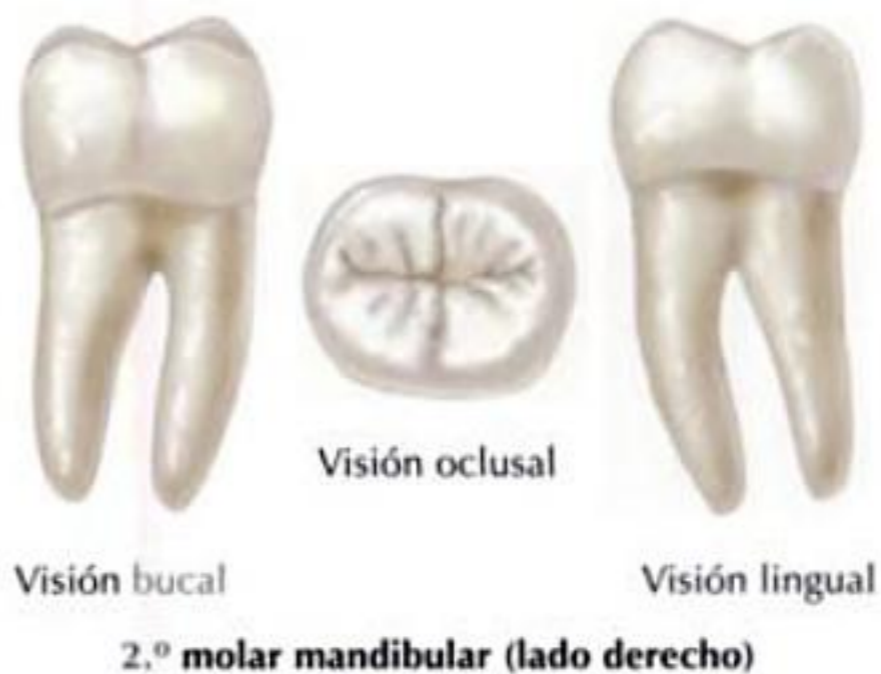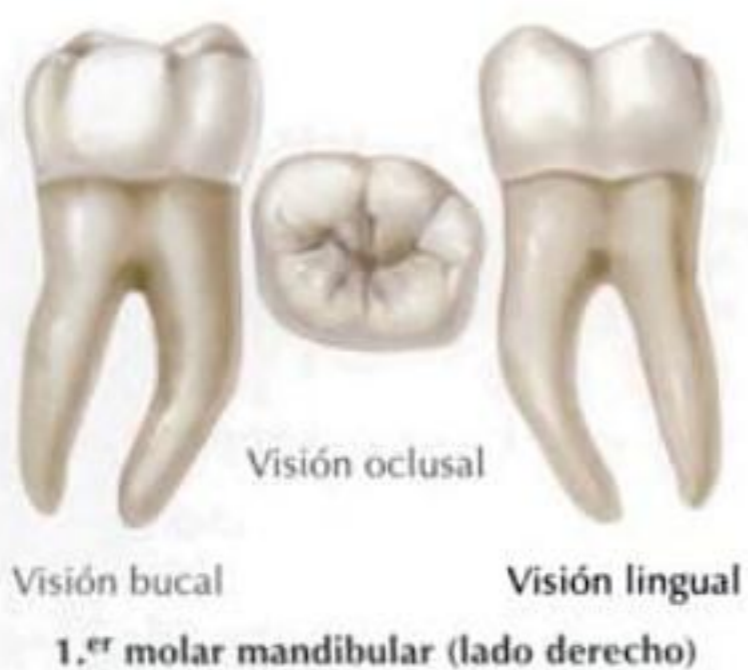TIPOS DE DIENTES EN LA DENTICIÓN PERMANENTE CONTINUACIÓN



Winn

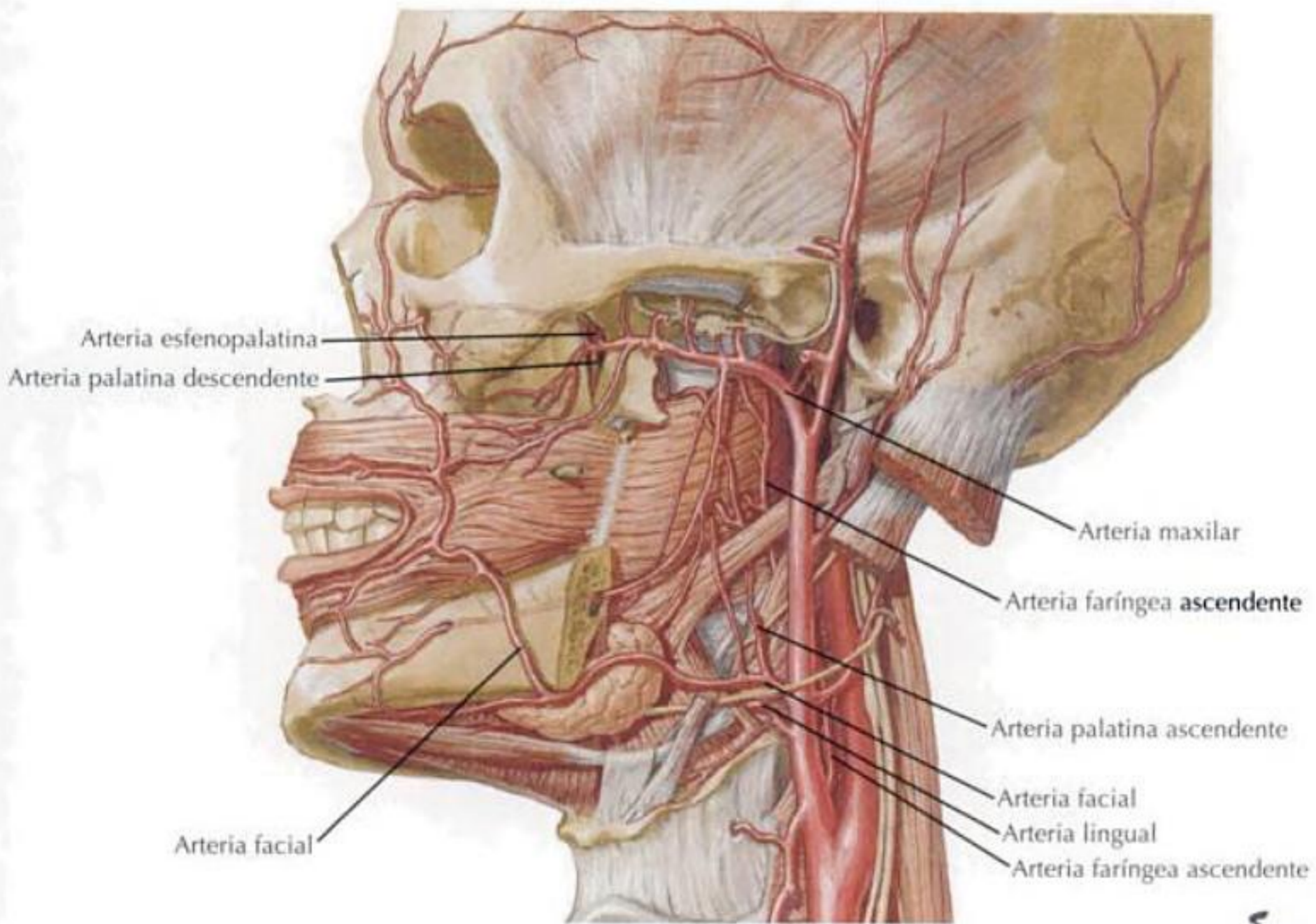
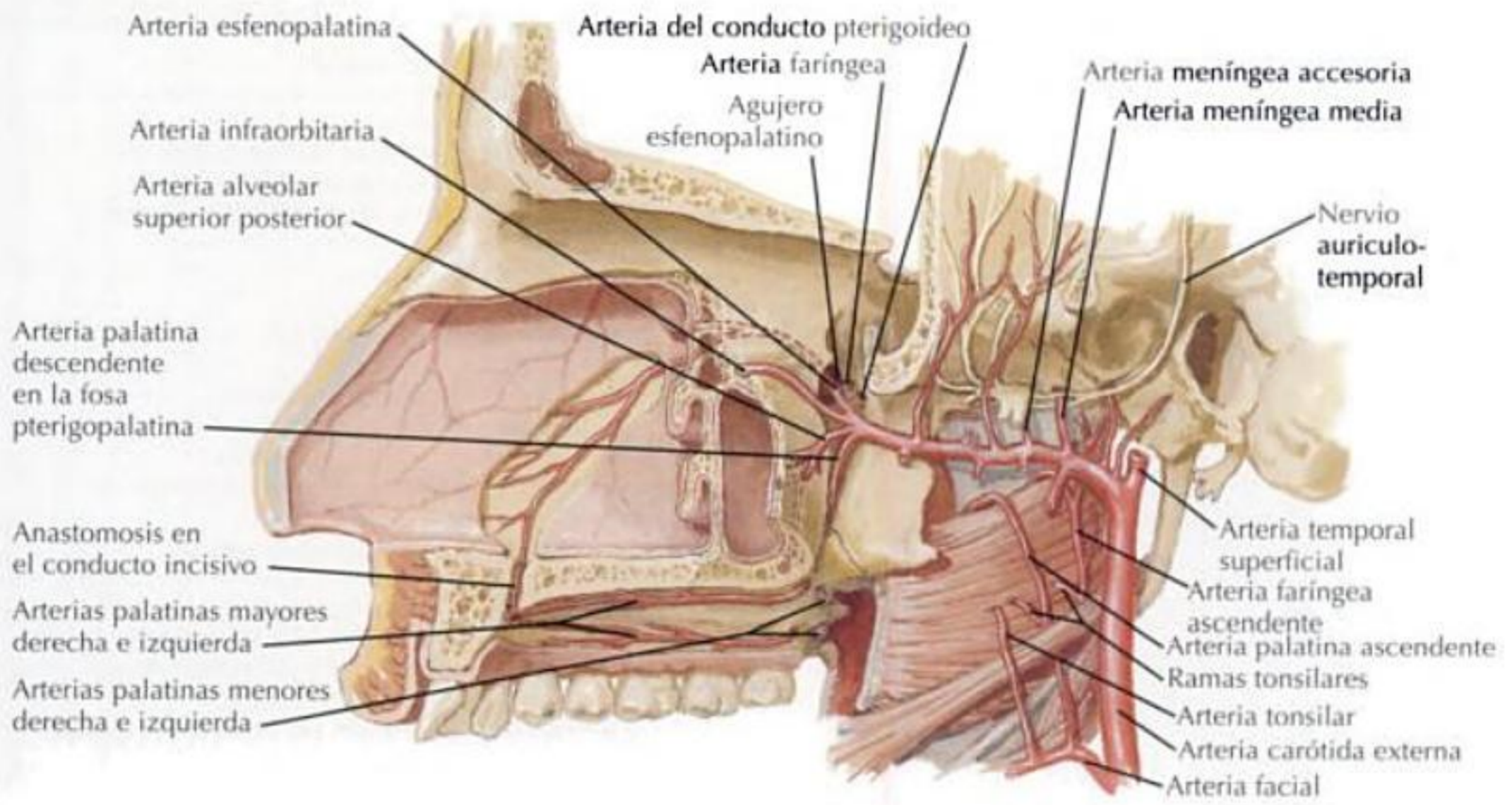
MOLARES MANDIBULARES				
Diente	Corona	Caras (superficies)	Raíz(ces)	Comentarios
1. ^{er} molar	Más ancha en sentido mesiodistal que vestibulolingual	5 cúspides: <ul style="list-style-type: none"> • Mesio Bucal (más grande) • Distobucal • Distal (más pequeña) • Mesiolingual • Distolingual 	2 raíces: <ul style="list-style-type: none"> • Mesial (contiene 2 conductos radiculares) • Distal (contiene 1 conducto radicular) 	Se usan para triturar y masticar
2. ^o molar	Normalmente el 2. ^o molar es más pequeño que el 1. ^{er} molar	4 cúspides: <ul style="list-style-type: none"> • Mesio Bucal • Distobucal • Mesiolingual • Distolingual 	2 raíces: <ul style="list-style-type: none"> • Mesial (contiene 2 conductos radiculares) • Distal (contiene 1 conducto radicular) 	Complementan la función del 1. ^{er} molar
3. ^{er} molar	Desarrollo semejante al del 2. ^o molar	4 cúspides de forma y tamaño variables	2 raíces: <ul style="list-style-type: none"> • Mesial • Distal Las raíces a menudo están fusionadas	Variable, pero no tanto como el 3. ^{er} molar maxilar A menudo el más pequeño de los dientes molares A menudo se extrae como medida preventiva

TIPOS DE DIENTES EN LA DENTICIÓN PERMANENTE CONTINUACIÓN



Winn

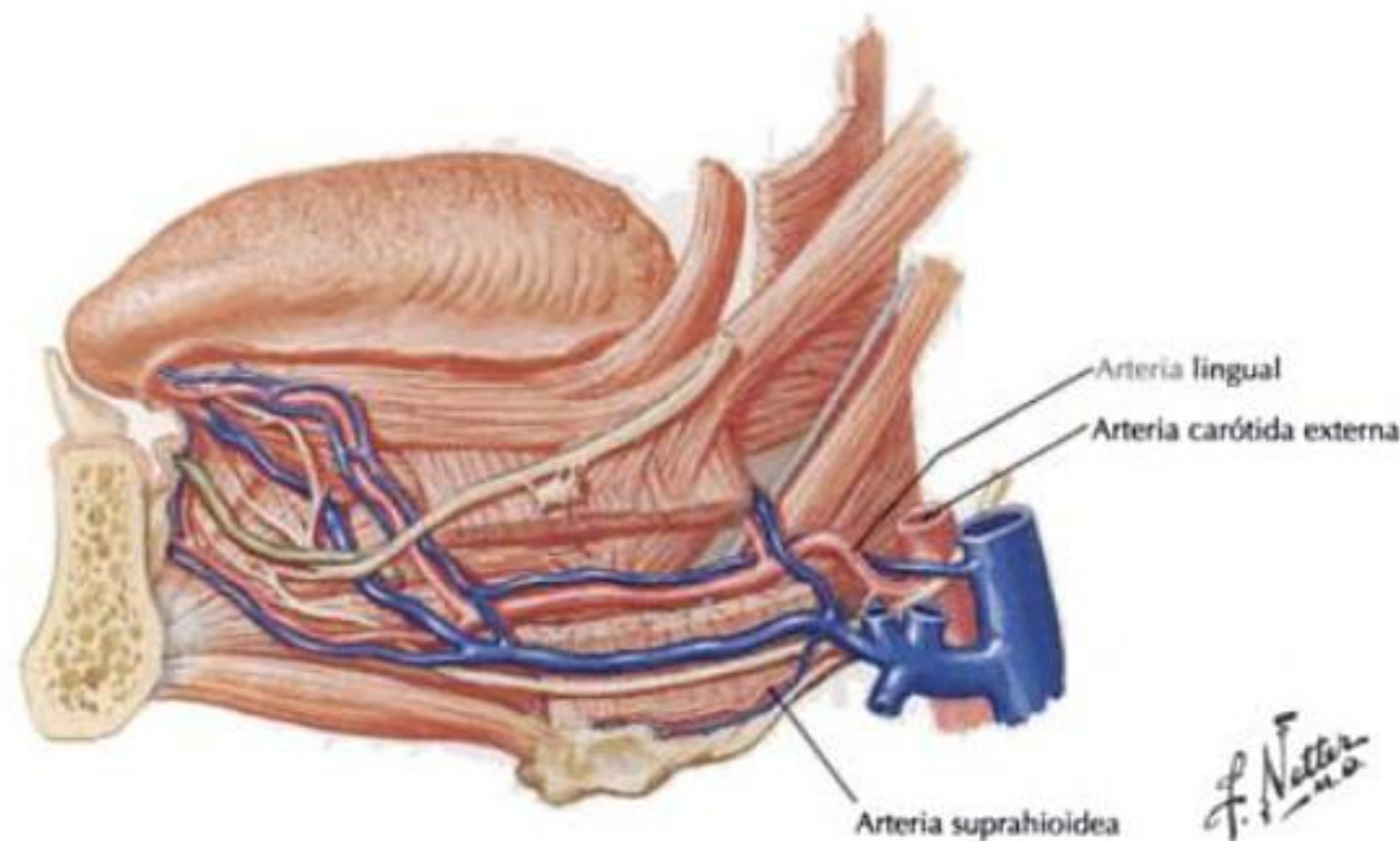
IRRIGACIÓN ARTERIAL CONTINUACIÓN



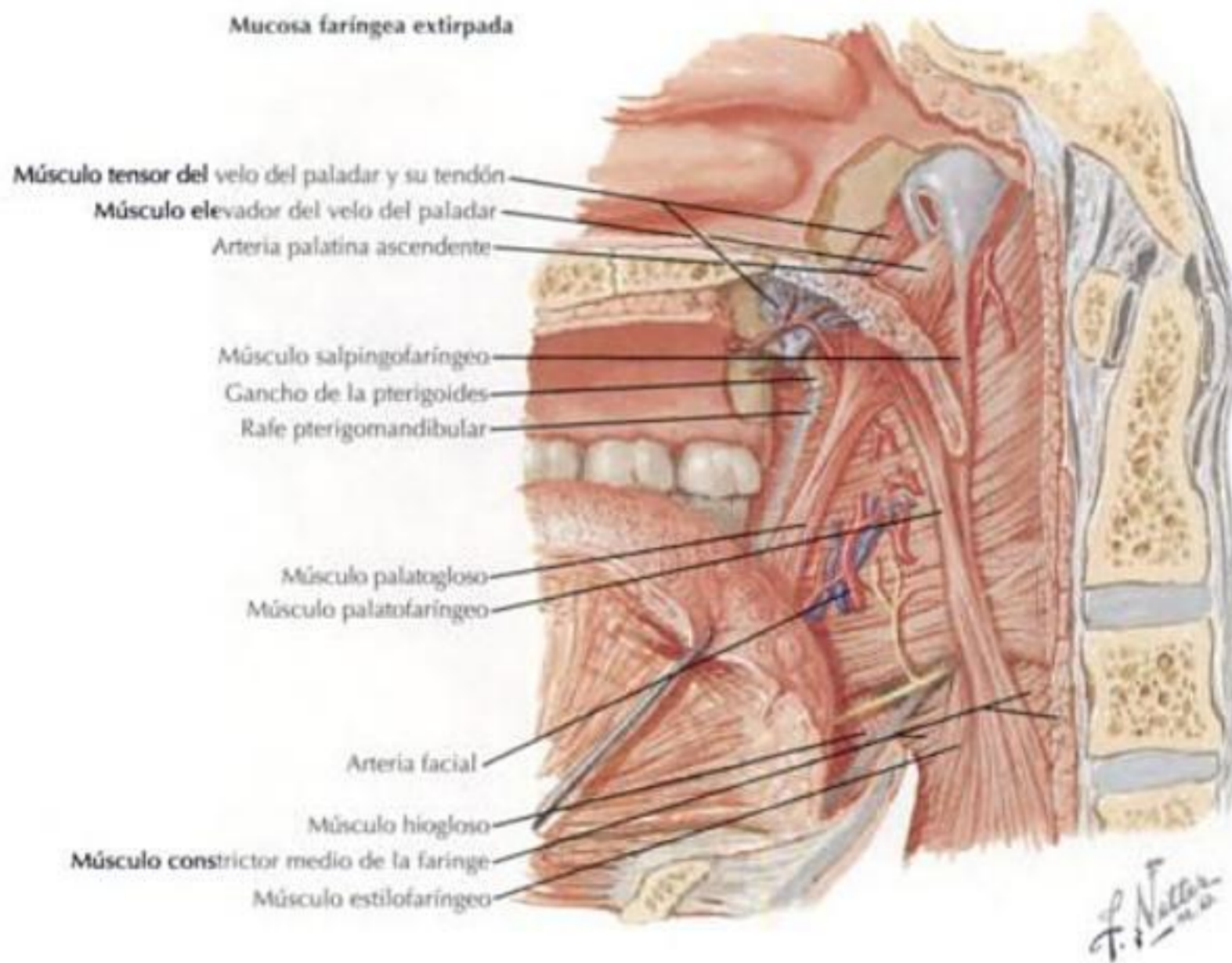
F. Netter M.D.

IRRIGACIÓN ARTERIAL CONTINUACIÓN

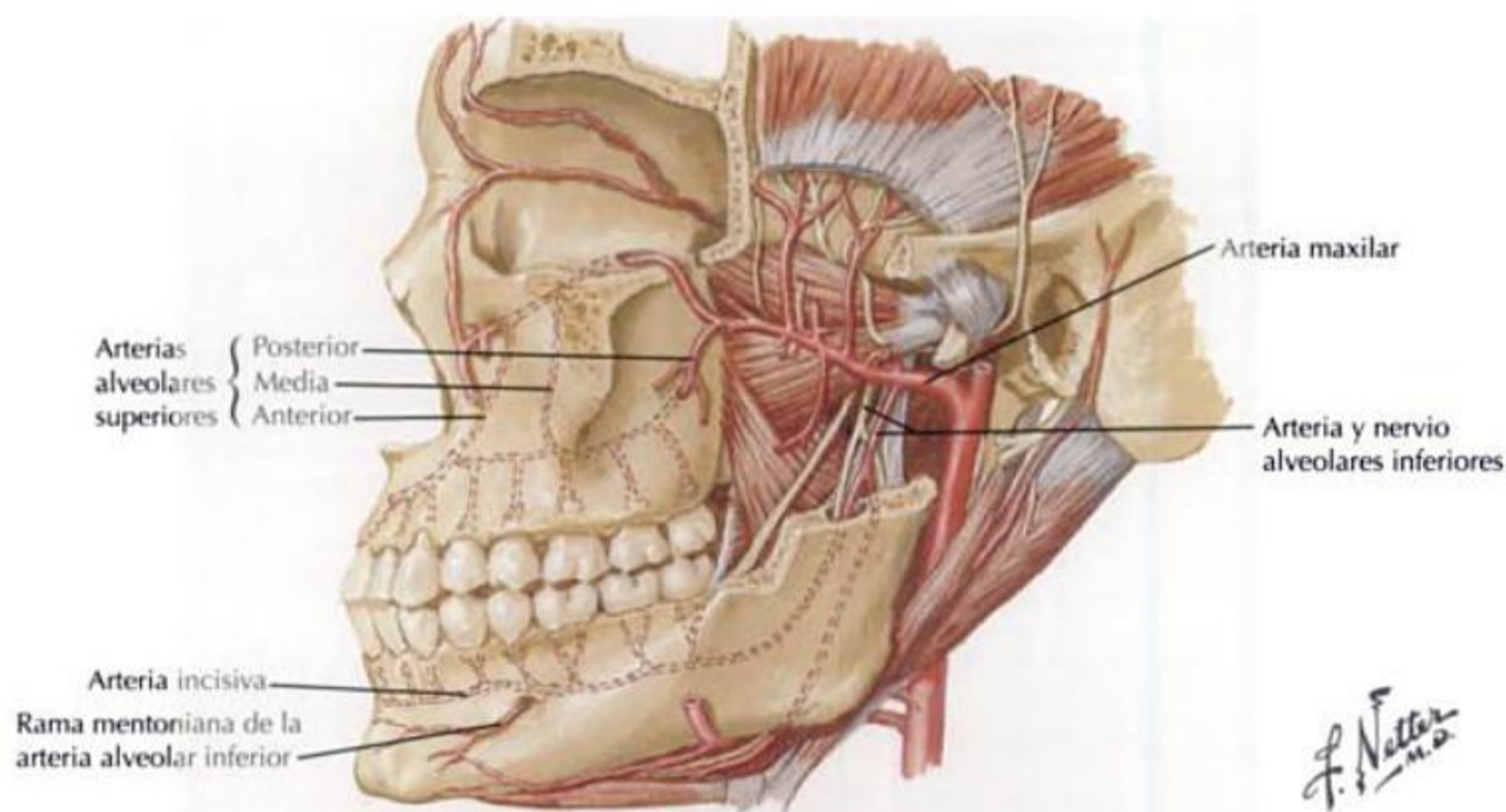
IRRIGACIÓN ARTERIAL DEL SUELO DE LA CAVIDAD BUCAL		
Arteria	Origen	Recorrido
Facial	A. carótida externa	Se origina en el triángulo carotídeo del cuello Pasa superiormente, inmediatamente profunda al vientre posterior del m. digástrico y al m. estilohioideo Discurre junto a la glándula submandibular, dando origen a la a. submentoniana que contribuye a irrigar la glándula Pasa superiormente sobre el cuerpo de la mandíbula, anterior al m. masetero
Palatina ascendente	A. facial	Irriga el paladar blando Asciende, entre los mm. estilogloso y estilofaríngeo, a lo largo del lado de la faringe Se divide cerca del m. elevador del velo del paladar Una rama sigue al m. elevador del velo del paladar, irrigando el paladar blando y las glándulas palatinas Una 2.ª rama perfora al m. constrictor superior de la faringe para irrigar la tonsila palatina y la trompa auditiva Se anastomosa con las aa. faríngea ascendente y tonsilar
Submentoniana	A. facial	Se origina en el triángulo submandibular del cuello Irriga la glándula submandibular y músculos que la rodean
Lingual	A. carótida externa	Pasa superior y medialmente hacia el hueso hioides Se curva inferior y anteriormente, formando un bucle que se sitúa sobre el m. constrictor medio de la faringe y es cruzada superficialmente por el n. hipogloso Pasa profunda al vientre posterior del m. digástrico y el m. estilohioideo, discurrendo anteriormente Pasa profunda al m. hiogloso y asciende a lo largo de la lengua Da origen a ramas dorsales de la lengua, una rama sublingual y una rama profunda de la lengua La rama sublingual se origina en el borde anterior del m. hiogloso y discurre anteriormente entre los mm. geniogloso y milohioideo para irrigar la glándula sublingual, los músculos que la rodean y la mucosa de la cavidad bucal y encía La rama profunda de la lengua pasa anteriormente por debajo de la superficie de la lengua, luego se anastomosa con la a. profunda de la lengua del lado opuesto, en el vértice de la lengua



IRRIGACIÓN ARTERIAL CONTINUACIÓN

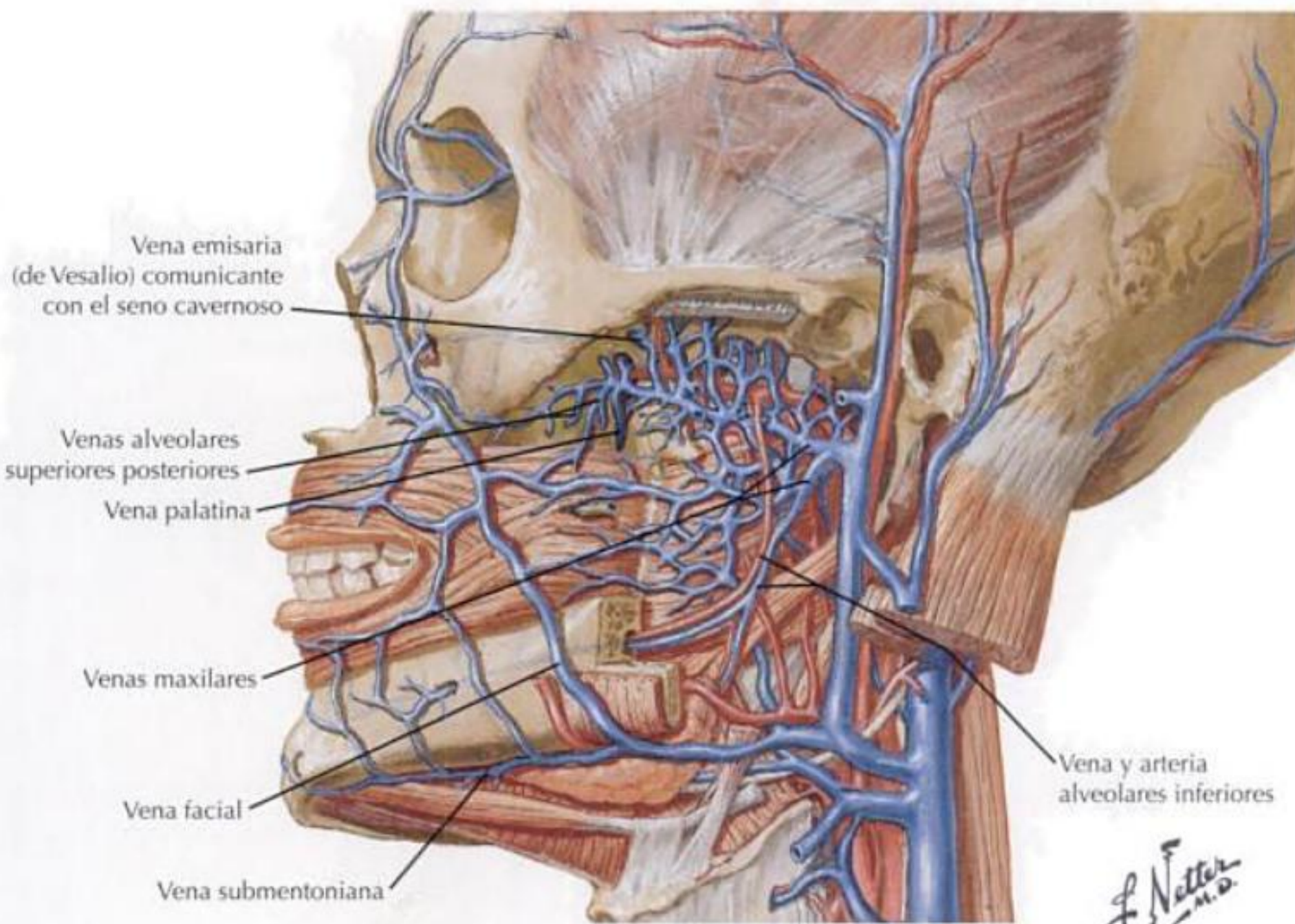


IRRIGACIÓN ARTERIAL DE LOS DIENTES MAXILARES Y MANDIBULARES		
Arteria	Origen	Recorrido
Maxilar	A. carótida externa	Da origen a 3 ramas que forman un plexo para irrigar al arco (arcada) maxilar: <ul style="list-style-type: none"> • Alveolar superior anterior • Alveolar superior media • Alveolar superior posterior Da origen a una rama que irriga al arco (arcada) mandibular: <ul style="list-style-type: none"> • Alveolar inferior
DIENTES MAXILARES		
Alveolar superior anterior	A. infraorbitaria (de la a. maxilar)	Se origina después que la a. infraorbitaria pasa a través de la fisura orbitaria inferior y en el interior del conducto infraorbitario Desciende a través de los conductos alveolares para irrigar parte del arco (arcada) maxilar Irriga el seno maxilar y los dientes anteriores
Alveolar superior media	A. infraorbitaria	Puede que esté presente o no Si lo está, se origina de la a. infraorbitaria de la a. maxilar, después que pasa a través de la fisura orbitaria inferior y en el interior del conducto infraorbitario Desciende a través de los conductos alveolares para irrigar el seno maxilar, irriga el plexo para el canino
Alveolar superior posterior	3.ª parte de la a. maxilar	Se origina antes que la a. maxilar entre en la fosa pterigopalatina Entra en la cara infratemporal del maxilar para irrigar el seno maxilar, los premolares y los molares
DIENTES MANDIBULARES		
Alveolar inferior	3.ª parte de la a. maxilar	Desciende inferiormente, siguiendo al n. alveolar inferior, para entrar en el agujero mandibular Termina en las aa. mentoniana e incisiva, en la región del 2.º premolar Irriga todos los dientes mandibulares
Mentoniana	A. alveolar inferior	Irriga la encía labial de los dientes anteriores
Incisiva	A. alveolar inferior	Irriga los dientes anteriores

IRRIGACIÓN ARTERIAL CONTINUACIÓN**DRENAJE VENOSO DE LA CAVIDAD BUCAL**

DRENAJE VENOSO DEL PALADAR Y SUELO DE LA CAVIDAD BUCAL	
Vena	Recorrido
Palatina mayor	Conectan con el plexo pterigoideo
Palatina menor	
Esfenopalatina	
Lingual	Recibe tributarias de las v. linguales profundas en la cara ventral de la lengua, y de las v. dorsales de la lengua desde la cara dorsal de la lengua Pasa con la a. lingual profunda al m. hiogloso y termina en la v. yugular interna La vena satélite del nervio hipogloso se inicia en el vértice de la lengua y puede unirse a la v. lingual o acompañar al n. hipogloso y desembocar en la v. facial común, que drena en la v. yugular interna
Submentoniana	Se anastomosa con las ramas de la v. lingual y la v. alveolar inferior Paralela a la a. submentoniana sobre la cara superficial del m. milohioideo Termina en la v. facial
Plexo faríngeo	Se localiza a lo largo del m. pterigoideo lateral La mayoría de los vasos de la fosa infratemporal y la cavidad bucal drenan en el plexo pterigoideo Se conecta al seno cavernoso, el plexo venoso pterigoideo y la v. facial Sin válvulas Finalmente drena en la v. maxilar
DRENAJE VENOSO DE LOS DIENTES	
Alveolar superior anterior	Drenan en el plexo venoso pterigoideo
Alveolar superior media	
Alveolar superior posterior	
Alveolar inferior	

DRENAJE VENOSO DE LA CAVIDAD BUCAL CONTINUACIÓN



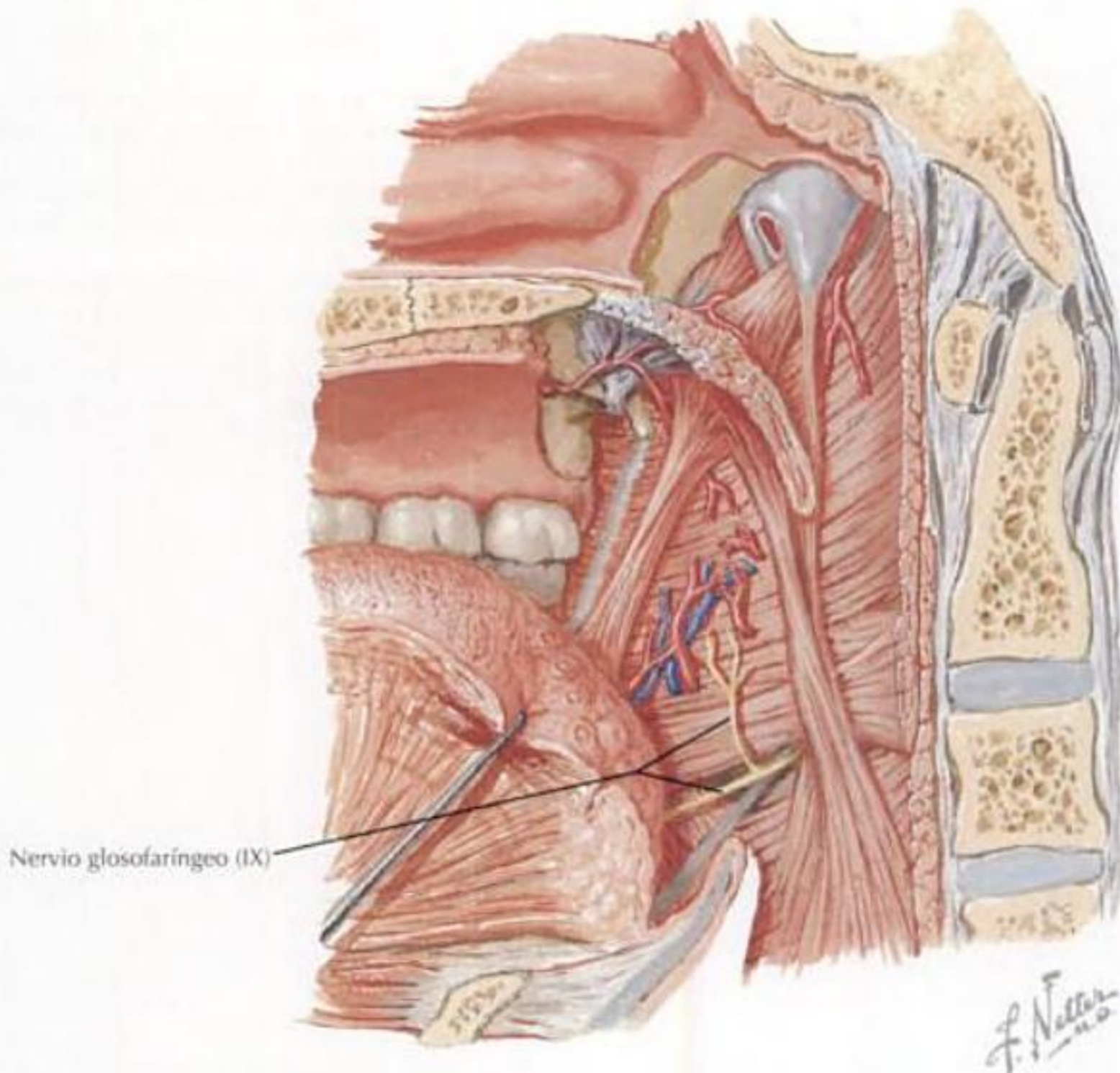
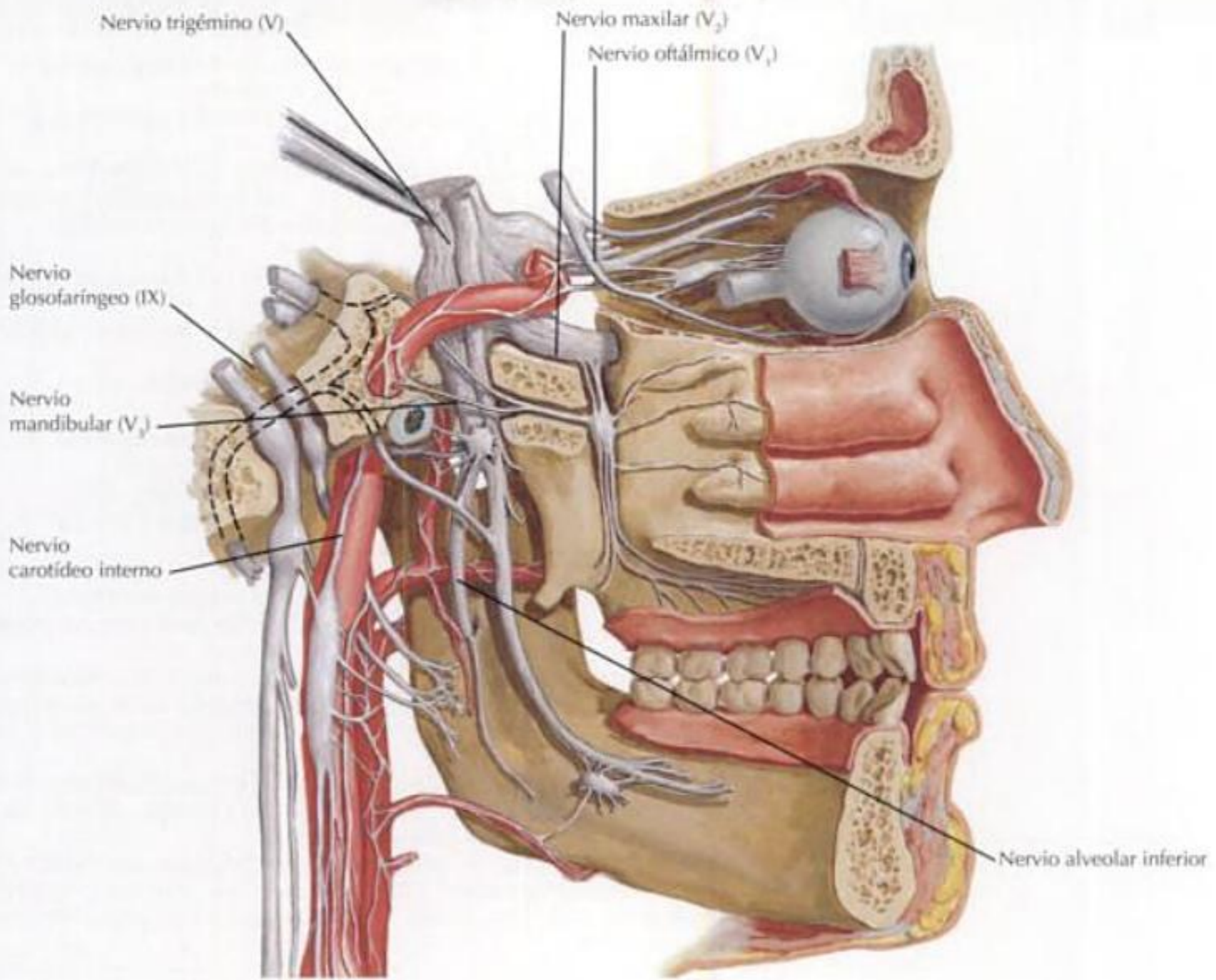
INERVACIÓN SENSITIVA DE LOS DIENTES MAXILARES

Nervio	Origen	Recorrido
Maxilar	N. trigémino	<p>Función sensitiva</p> <p>Discurre a lo largo de la pared lateral del seno cavernoso</p> <p>Pasa desde la fosa craneal media hacia la fosa pterigopalatina a través del agujero redondo</p> <p>Dentro de la fosa pterigopalatina da origen a 4 ramos:</p> <ul style="list-style-type: none"> • N. infraorbitario (continuación del maxilar) • Ramos ganglionares • N. alveolar superior posterior • N. cigomático <p>El n. infraorbitario da origen a 2 ramos que forman un plexo con el n. alveolar superior posterior para inervar el arco (arcada) maxilar:</p> <ul style="list-style-type: none"> • N. alveolar superior anterior • N. alveolar superior medio
Infraorbitario	Continuación del nervio maxilar del n. trigémino	<p>Pasa a través de la fisura orbitaria inferior para entrar en la órbita</p> <p>Pasa anteriormente a través del surco infraorbitario y conducto infraorbitario y emerge en la cara a través del agujero infraorbitario</p> <p>Una vez en la cara, el n. infraorbitario se divide en 3 ramos terminales:</p> <ul style="list-style-type: none"> • Nasal: inerva el ala de la nariz • Palpebral inferior: inerva la piel del párpado inferior • Labial superior: inerva la piel del labio superior
Alveolar superior anterior	N. infraorbitario cuando discurre por el conducto infraorbitario	A medida que desciende para formar el plexo dentario superior, inerva parte del seno maxilar y generalmente los incisivos y caninos
Alveolar superior medio		Nervio inconstante A medida que desciende para formar el plexo dentario superior , inerva parte del seno maxilar y los premolares y posiblemente la raíz mesiobucal del 1.º molar
Alveolar superior posterior	N. maxilar en la fosa pterigopalatina	<p>Discurre lateralmente a través de la fisura pterigomaxilar para entrar en la fosa infratemporal</p> <p>Entra en la cara infratemporal del maxilar</p> <p>A medida que desciende para formar el plexo dentario superior, inerva parte del seno maxilar y los molares, con la posible excepción de la raíz mesiobucal del 1.º molar</p>

INERVACIÓN SENSITIVA DE LOS DIENTES MANDIBULARES

Nervio	Origen	Recorrido
Mandibular	N. trigémino	<p>El nervio tiene función motora además de función sensitiva Es el más grande de los 3 ramos del n. trigémino Formado por una raíz sensitiva grande y una raíz motora pequeña que se unen justo después de pasar a través del agujero oval para entrar en la fosa infratemporal Da origen, inmediatamente, a un ramo meníngeo y luego se divide en divisiones anterior y posterior La división anterior es más pequeña y principalmente motora, con un ramo sensitivo (bucal):</p> <ul style="list-style-type: none"> • Masetérico • Temporales profundos anterior y posterior • Pterigoideo medial • Pterigoideo lateral • Bucal <p>La división posterior es más grande y principalmente sensitiva, con un ramo motor (nervio milohioideo)</p> <ul style="list-style-type: none"> • Auriculotemporal • Lingual • Alveolar inferior • Nervio milohioideo
Alveolar inferior	El ramo más grueso del nervio mandibular	<p>Desciende siguiendo a la a. alveolar inferior hasta el m. pterigoideo lateral y, finalmente, entre el lig. esfenomandibular y la rama de la mandíbula, hasta que entra en el agujero mandibular, donde termina como nn. mentoniano e incisivo en el área del 2.º premolar Inerva todos los dientes mandibulares (por medio de los nn. alveolar inferior e incisivo) y la encía desde los premolares, anteriormente, hasta la línea media (por medio del n. mentoniano)</p>
Mentoniano	N. alveolar inferior	Inerva el mentón, el labio, la encía y la mucosa vestibular desde el 2.º premolar hacia la línea media
Incisivo		Inerva los dientes y ligamentos periodontales desde el 1.º premolar hacia la línea media (dependiendo de la localización de la ramificación del n. alveolar inferior en nn. incisivo y mentoniano)

INERVACIÓN SENSITIVA DE LOS DIENTES MANDIBULARES CONTINUACIÓN



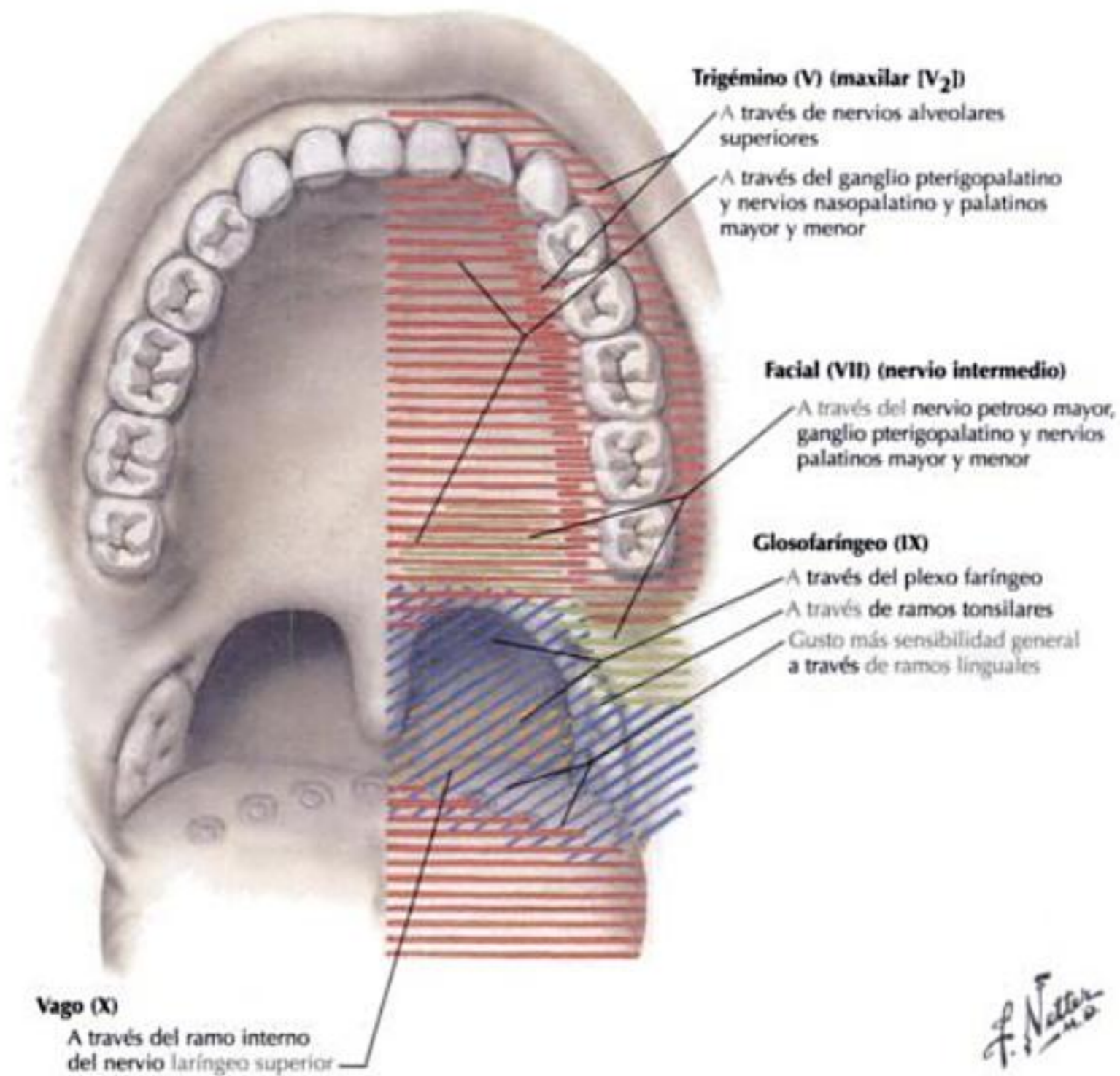
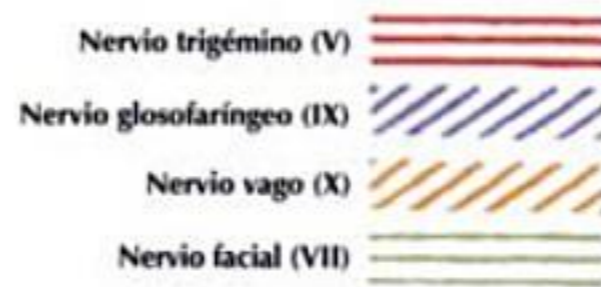
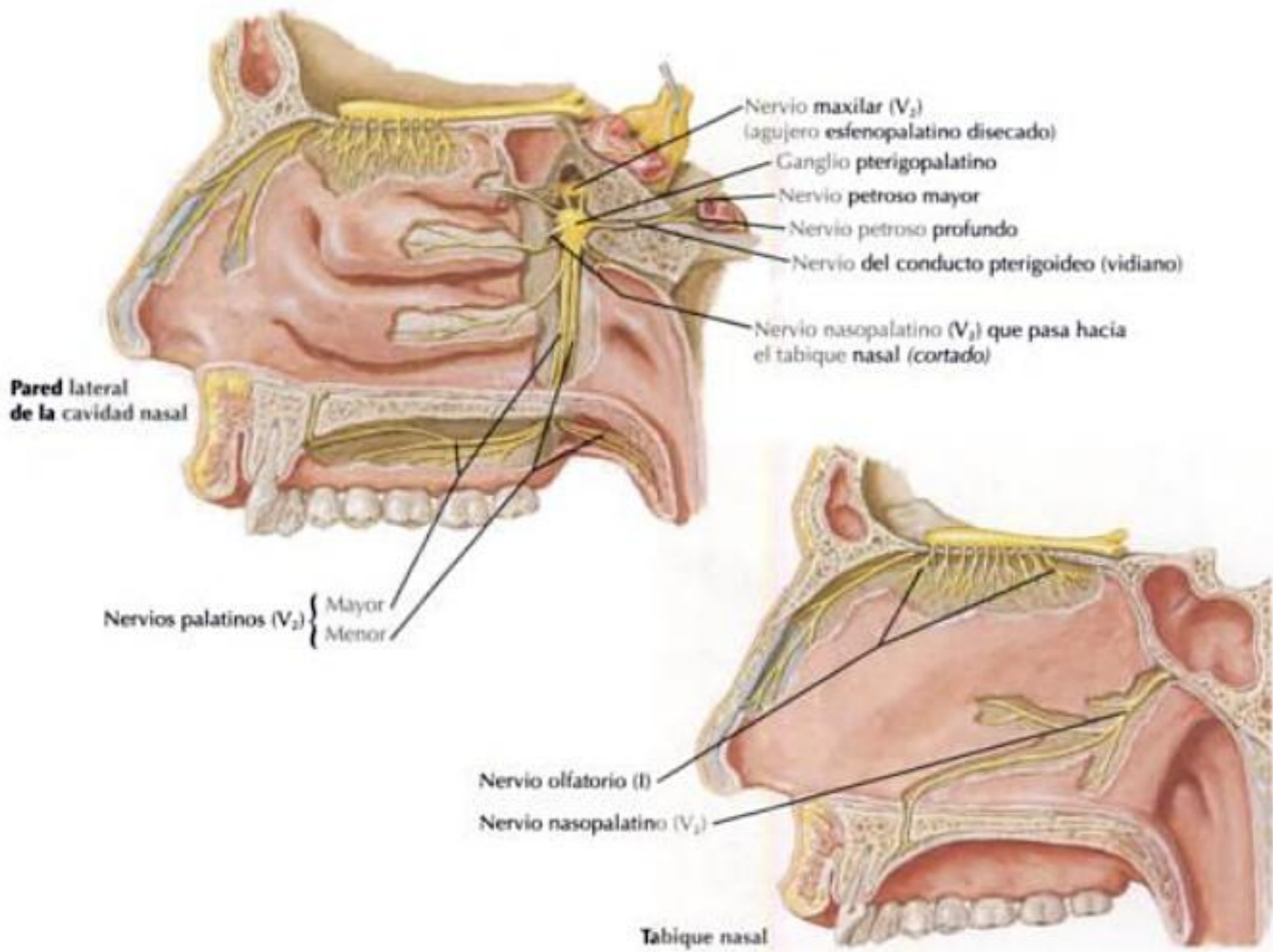
SUELO DE LA CAVIDAD BUCAL

Nervio	Origen	Recorrido
Lingual	Nervio mandibular del n. trigémino	<p>Se sitúa inferior a los nn. pterigoideo lateral y medial y anterior al n. alveolar inferior, dentro de la fosa infratemporal</p> <p>La cuerda del tímpano, ramo del n. facial, también se une a la parte posterior del n. lingual</p> <p>Pasa entre el m. pterigoideo medial y la rama de la mandíbula, de manera oblicua, para entrar en la cavidad bucal, rodeado por los mm. constrictor superior de la faringe y pterigoideo medial y la mandíbula</p> <p>Entra en la cavidad bucal situándose frente a la tuberosidad lingual de la mandíbula</p> <p>El ganglio submandibular está suspendido del n. lingual en el borde posterior del m. hiogloso</p> <p>Se continúa anteriormente y pasa sobre la cara lateral del m. hiogloso</p> <p>Pasa desde la cara lateral, inferior y medialmente al conducto submandibular para alcanzar la mucosa de la lengua</p> <p>Proporciona fibras aferentes somáticas generales (ASG) para la mucosa y papilas de los 2/3 anteriores de la lengua y encía y mucosa del lado lingual de los dientes mandibulares</p>
Glossofaríngeo	Médula oblongada	<p>Pasa a través del agujero yugular con los nn. vago y accesorio</p> <p>Cuando pasa a través del agujero, lo hace entre la a. carótida interna y la v. yugular interna</p> <p>Continúa en dirección inferior y discurre posterior al m. estilofaríngeo</p> <p>Pasa anteriormente junto con el m. estilofaríngeo y corre entre los mm. constrictores superior y medio de la faringe para alcanzar las tonsilas palatinas</p> <p>De éste se originan pequeños ramos linguales que distribuyen fibras ASG hacia la mucosa del 1/3 posterior de la lengua, además de a los arcos palatogloso y palatofaríngeo</p> <p>Además, de él se originan pequeños ramos linguales que distribuyen fibras aferentes viscerales especializadas (AVE) para los botones gustativos en la mucosa del 1/3 posterior de la lengua y papilas circunvaladas</p>
Ramo interno del nervio laríngeo superior (n. laríngeo interno)	Nervio laríngeo superior del n. vago	<p>El n. vago se ramifica a partir de la médula oblongada y pasa a través del agujero yugular con los nn. glossofaríngeo y accesorio</p> <p>Cuando el n. vago pasa a través del agujero yugular, pasa entre la a. carótida interna y la v. yugular interna</p> <p>Una serie de nervios se ramifican del vago en el cuello, incluyendo el n. laríngeo superior</p> <p>El n. laríngeo superior discurre inferiormente, posterior a la a. carótida interna y al lado de la faringe, se divide en ramos interno y externo (n. laríngeos interno y externo)</p> <p>El ramo interno discurre inferiormente hacia la laringe y pasa a través de la membrana tirohioidea junto con los vasos laríngeos superiores</p> <p>Las ramificaciones del ramo interno distribuyen fibras ASG para la base de la lengua en la región epiglótica y para la mucosa de la laringe inferiormente hasta los pliegues vestibulares</p> <p>Además, los ramos distribuyen fibras AVE para los botones gustativos dispersos en la base de la lengua, en la región epiglótica</p>

PALADAR

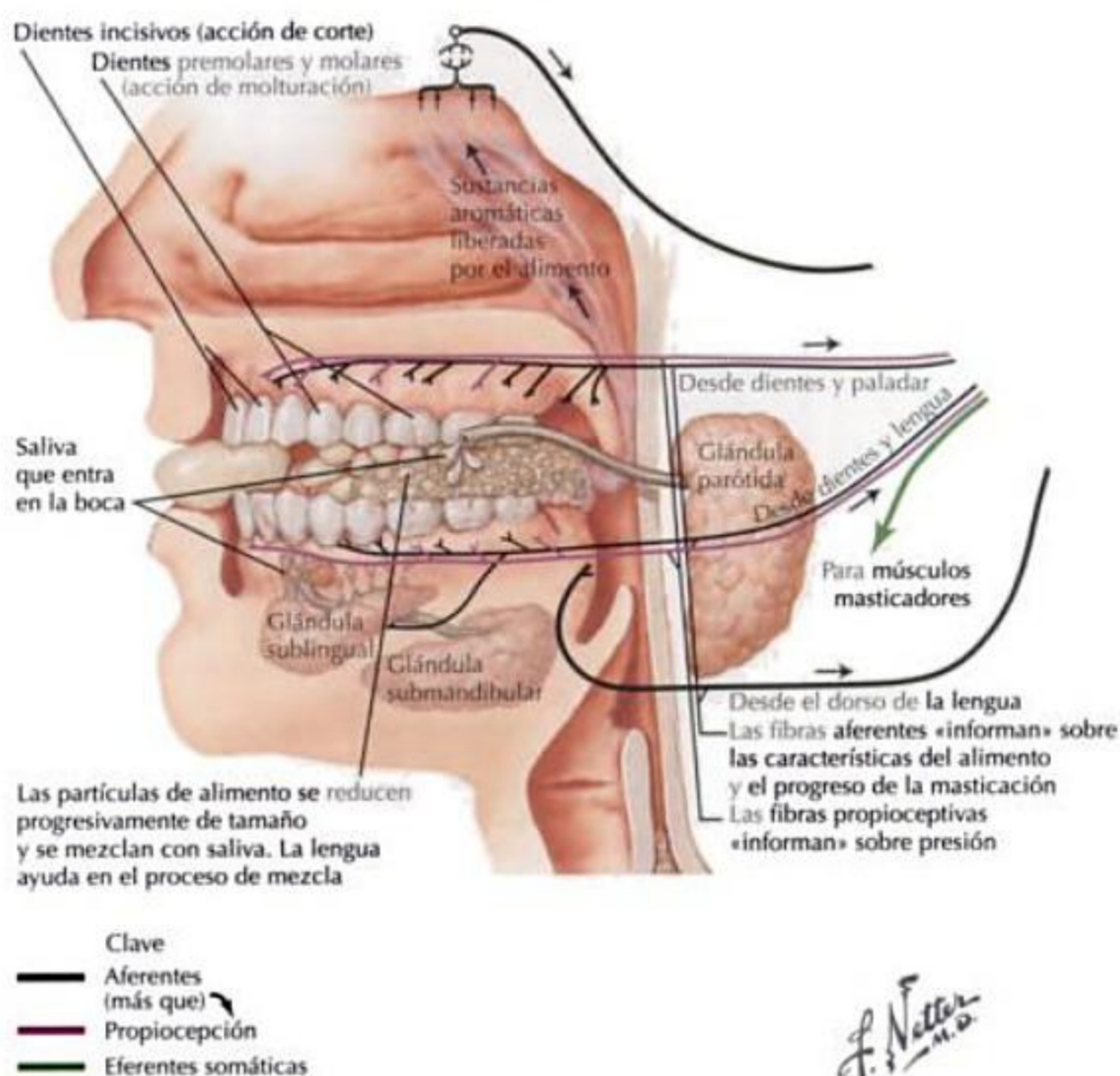
Nervio	Origen	Recorrido
Maxilar	N. trigémino	<p>Función sensitiva</p> <p>Discurre a lo largo de la pared lateral del seno cavernoso</p> <p>Pasa desde la fosa craneal media hacia la fosa pterigopalatina a través del agujero redondo</p> <p>Dentro de la fosa pterigopalatina, da origen a 4 ramos:</p> <ul style="list-style-type: none"> • Infraorbitario (se considera la continuación del maxilar) • Ganglionares • Alveolar superior posterior • Cigomático <p>El n. infraorbitario pasa a través de la fisura orbitaria inferior para entrar en la órbita y pasa anteriormente, a través del surco infraorbitario y del conducto infraorbitario, y emerge en la cara a través del agujero infraorbitario</p> <p>Una vez que el n. infraorbitario emerge en la cara, se divide en 3 ramos terminales:</p> <ul style="list-style-type: none"> • Nasal: inerva el ala de la nariz • Palpebral inferior: inerva la piel del párpado inferior • Labial superior: inerva la piel del labio superior; 3 de sus ramos forman un plexo para inervar el arco (arcada) maxilar • Alveolar superior anterior • Alveolar superior medio • Alveolar superior posterior
Nasopalatino	Ganglio pterigopalatino en la fosa pterigopalatina	<p>Pasa a través del agujero esfenopalatino para entrar en la cavidad nasal</p> <p>Pasa a lo largo de la porción superior de la cavidad nasal hacia el tabique nasal, donde discurre anteroinferiormente hasta el conducto incisivo, inervando el tabique</p> <p>Una vez que entra en la cavidad bucal, proporciona inervación sensitiva para la encía y mucosa palatinas del área anterior a los premolares</p>
Palatino mayor		<p>Pasa a través del conducto palatino, para entrar en el paladar duro, por medio del agujero palatino mayor</p> <p>Proporciona inervación sensitiva para la encía y mucosa palatinas desde los premolares hasta el borde posterior del paladar duro</p>
Palatino menor		<p>Pasa a través del conducto palatino, para entrar en el paladar duro, por medio del agujero palatino menor</p> <p>Proporciona inervación sensitiva para el paladar blando</p>
Glossofaríngeo	Médula oblongada	<p>Pasa a través del agujero yugular con los nn. vago y accesorio</p> <p>Cuando pasa a través del agujero, lo hace entre la a. carótida interna y la v. yugular interna</p> <p>Continúa en dirección inferior y discurre posterior al m. estilofaríngeo</p> <p>Pasa anteriormente junto con el m. estilofaríngeo y corre entre los mm. constrictores superior y medio de la faringe para alcanzar las tonsilas palatinas</p> <p>De éste se originan pequeños ramos linguales que distribuyen fibras aferentes somáticas generales para la mucosa del tercio posterior de la lengua, además de a los arcos palatogloso y palatofaríngeo</p>

PALADAR CONTINUACIÓN



F. Netter M.D.

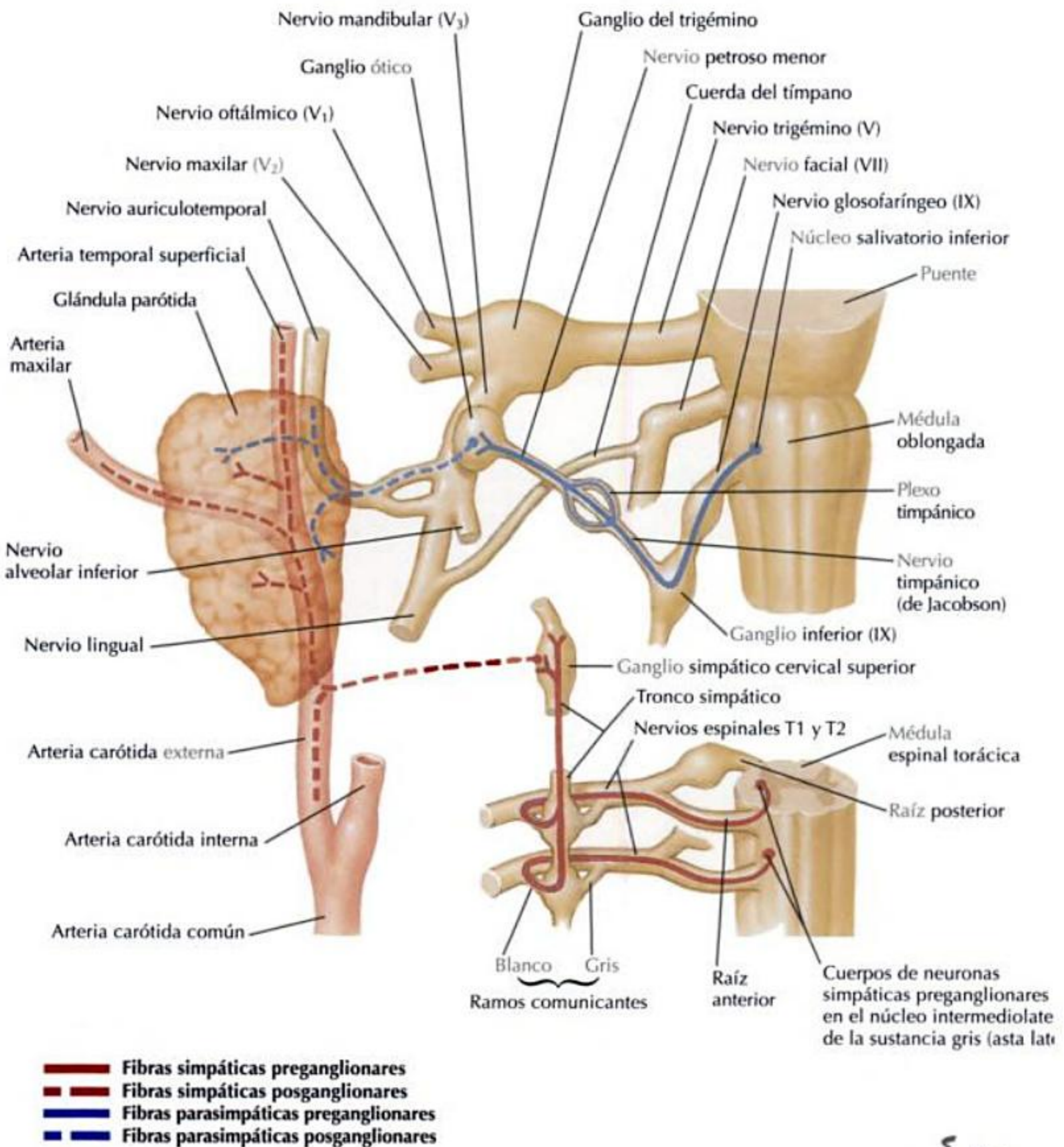
INFORMACIÓN GENERAL CONTINUACIÓN



NERVIOS AUTÓNOMOS DE LAS GLÁNDULAS SALIVARES

PARASIMPÁTICO DE LA GLÁNDULA PARÓTIDA			
Tipo de neurona	Localización del cuerpo neuronal	Características del núcleo o ganglio	Recorrido de la fibra nerviosa
Neurona preganglionar	Núcleo salivatorio inferior	Una acumulación de cuerpos neuronales localizada en la médula oblongada	<p>Las fibras parasimpáticas preganglionares se originan en el núcleo salivatorio inferior, en la médula oblongada</p> <p>Discurren a través del n. glossofaríngeo y salen por el agujero yugular</p> <p>Dan origen al ramo timpánico del n. craneal IX, que vuelve a entrar en el cráneo a través del conductillo timpánico</p> <p>El ramo timpánico del IX forma el plexo timpánico a lo largo del promontorio de la cavidad timpánica</p> <p>El plexo se transforma en el n. petroso menor, que normalmente sale por el agujero oval para entrar en la fosa infratemporal</p> <p>El n. petroso menor se une al ganglio ótico</p>
Neurona posganglionar	Ganglio ótico	Una acumulación de cuerpos neuronales localizada inferior al agujero oval, medial al nervio mandibular del n. trigémino	<p>Las fibras parasimpáticas posganglionares se originan en el ganglio ótico</p> <p>Estas fibras discurren por el ramo auriculotemporal del n. trigémino</p> <p>El n. auriculotemporal discurre hacia la glándula parótida</p> <p>Las fibras parasimpáticas posganglionares inervan la:</p> <ul style="list-style-type: none"> • Glándula parótida

NERVIOS AUTÓNOMOS DE LAS GLÁNDULAS SALIVARES CONTINUACIÓN

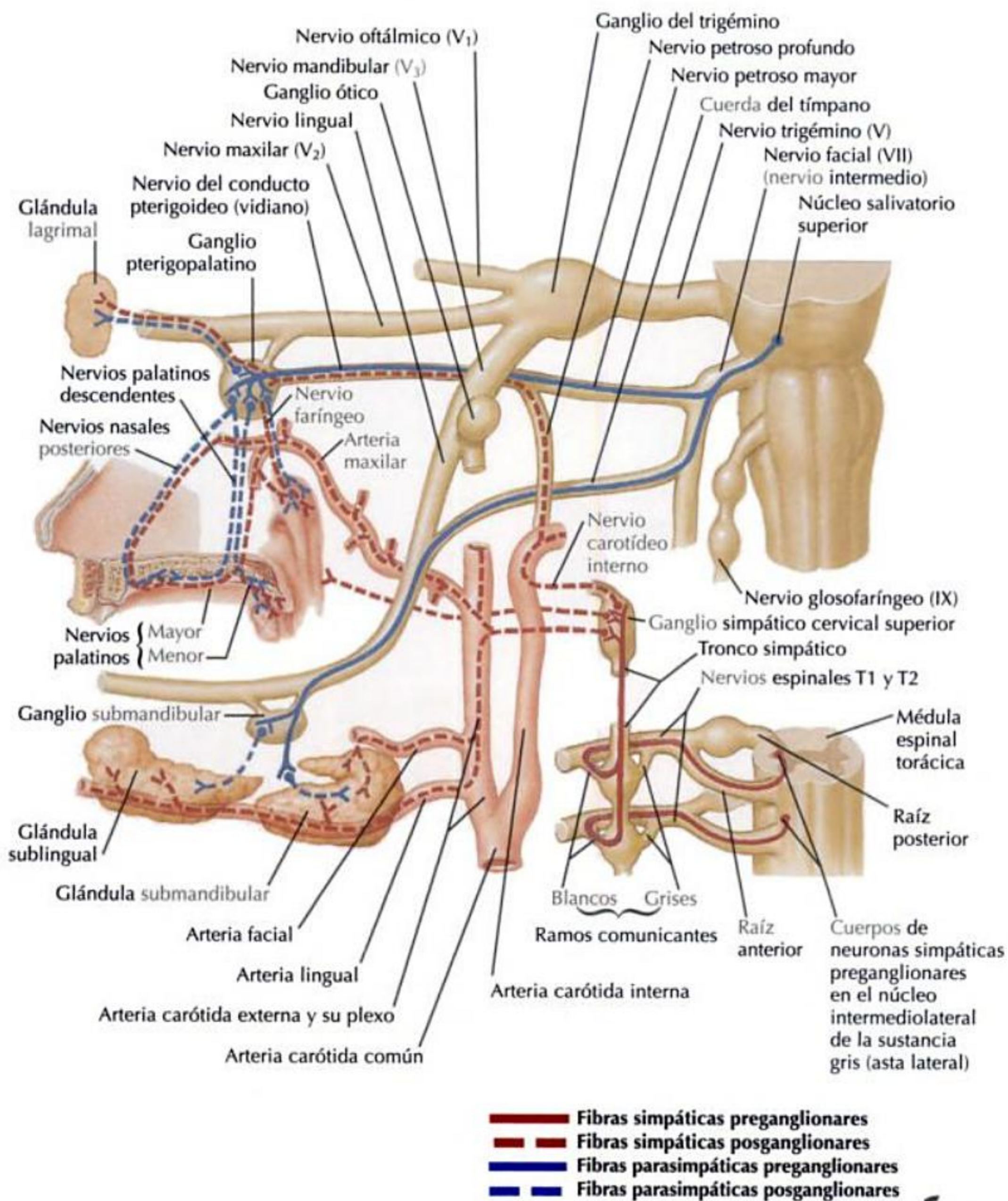


F. Netter M.D.

NERVIOS AUTÓNOMOS DE LAS GLÁNDULAS SALIVARES CONTINUACIÓN

PARASIMPÁTICO DE LAS GLÁNDULAS SUBMANDIBULAR, SUBLINGUAL Y SALIVARES MENORES			
Tipo de neurona	Localización del cuerpo neuronal	Características del núcleo o ganglio	Recorrido de la fibra nerviosa
Neurona preganglionar	Núcleo salivatorio superior	<p>Una acumulación de cuerpos neuronales localizada en el puente</p> <p>Las fibras discurren a través del nervio intermedio del n. facial en el conducto auditivo interno</p> <p>En el conducto del n. facial da origen a 2 ramos parasimpáticos:</p> <ul style="list-style-type: none"> • N. petroso mayor • Cuerda del tímpano 	<p>Nervio petroso mayor</p> <ul style="list-style-type: none"> • Sale a lo largo del hiato para el n. petroso mayor hacia el agujero rasgado, donde se une al n. petroso profundo (simpático) para formar el nervio del conducto pterigoideo (n. vidiano) • El n. del conducto pterigoideo pasa a través del conducto pterigoideo y entra en la fosa pterigopalatina, donde se une con el ganglio pterigopalatino <p>Cuerda del tímpano</p> <ul style="list-style-type: none"> • Sale por la fisura petrotimpánica para entrar en la fosa infratemporal, donde se une al n. lingual • Las fibras preganglionares discurren con el n. lingual en el suelo de la cavidad bucal, donde se unen con el ganglio submandibular
Neurona posganglionar	Ganglio pterigopalatino	<p>Una acumulación de cuerpos neuronales localizada en la fosa pterigopalatina</p> <p>Las fibras parasimpáticas posganglionares que se originan en el ganglio pterigopalatino se distribuyen por los nervios oftálmico y maxilar del n. trigémino hacia:</p> <ul style="list-style-type: none"> • Glándula lagrimal • Glándulas nasales • Glándulas palatinas • Glándulas faríngeas 	<p>Distribución en los nervios oftálmico y maxilar</p> <p>Las fibras posganglionares discurren a lo largo del ramo cigomático del nervio maxilar durante un corto trayecto para entrar en la órbita</p> <p>Un ramo comunicante corto se une al n. lagrimal del nervio oftálmico del n. trigémino</p> <p>Estas fibras inervan:</p> <ul style="list-style-type: none"> • Glándula lagrimal, para provocar la secreción de lágrimas <p>Distribución en el nervio maxilar</p> <p>Las fibras posganglionares discurren a lo largo del nervio maxilar del n. trigémino, para distribuirse a lo largo de sus ramos que se localizan en la cavidad nasal, cavidad bucal y faringe (p. ej., nasopalatino, palatino mayor)</p> <p>Estas fibras inervan:</p> <ul style="list-style-type: none"> • Glándulas nasales • Glándulas palatinas • Glándulas faríngeas
	Ganglio submandibular	<p>Una acumulación de cuerpos neuronales en la cavidad bucal</p> <p>Suspendido del n. lingual en el borde posterior del m. milohioideo, inmediatamente superior a la porción profunda de la glándula submandibular</p>	<p>Las fibras parasimpáticas posganglionares se originan en el ganglio submandibular y se distribuyen hacia:</p> <ul style="list-style-type: none"> • Glándula submandibular • Glándula sublingual

NERVIOS AUTÓNOMOS DE LAS GLÁNDULAS SALIVARES CONTINUACIÓN



F. Netter M.D.

GINGIVITIS

Gingivitis: inflamación de la encía que ocurre cuando se acumulan bacterias entre los dientes y la encía.

Además de la inflamación, las encías pueden mostrar irritación y sangrado.

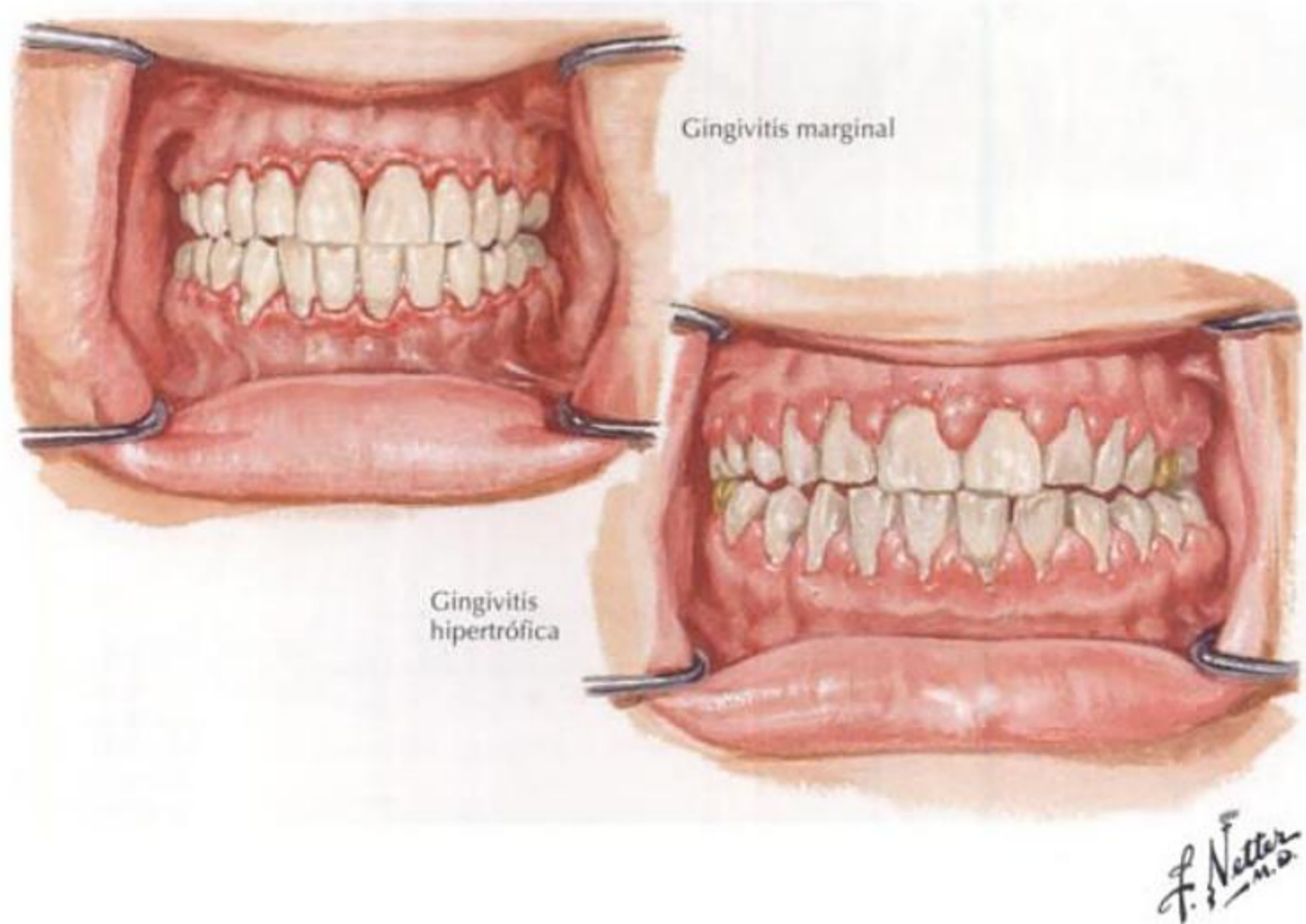
Cuando la placa dental (compuesta de bacterias, restos de alimento y saliva) se deposita sobre los dientes, puede formar cálculo dental si no se elimina.

La placa y el cálculo dental causan irritación de la encía; las bacterias (y sus toxinas), además de irritar la encía, provocan sangrado y tumefacción.

Si la gingivitis no se trata, puede progresar a enfermedades gingivales más graves, como la periodontitis.

A largo plazo, la gingivitis no tratada puede provocar alteración del hueso y caída del diente.

Los factores de riesgo de la gingivitis incluyen escasa higiene dental, gestación, diabetes, enfermedad e infección por el virus de la inmunodeficiencia humana (VIH).



Correlaciones clínicas

CARIES DENTAL

La caries dental, que provoca «cavidades», está causada por bacterias de la cavidad bucal.

Las bacterias convierten los alimentos en ácidos y contribuyen a formar la placa dental (formada por bacterias, restos de alimento y saliva), que se deposita sobre los dientes.

Si la placa dental no se elimina de los dientes puede mineralizar y formar un cálculo dental.

La placa dental es más prominente en dientes difíciles de alcanzar, como los molares posteriores.

Los ácidos formados en la placa dental empiezan a erosionar el esmalte de la superficie del diente, provocando una «cavidad».

Si no se trata, la cavidad aumenta de tamaño, con accesos de dolor cuando se irritan los nervios y vasos sanguíneos de los dientes afectados.

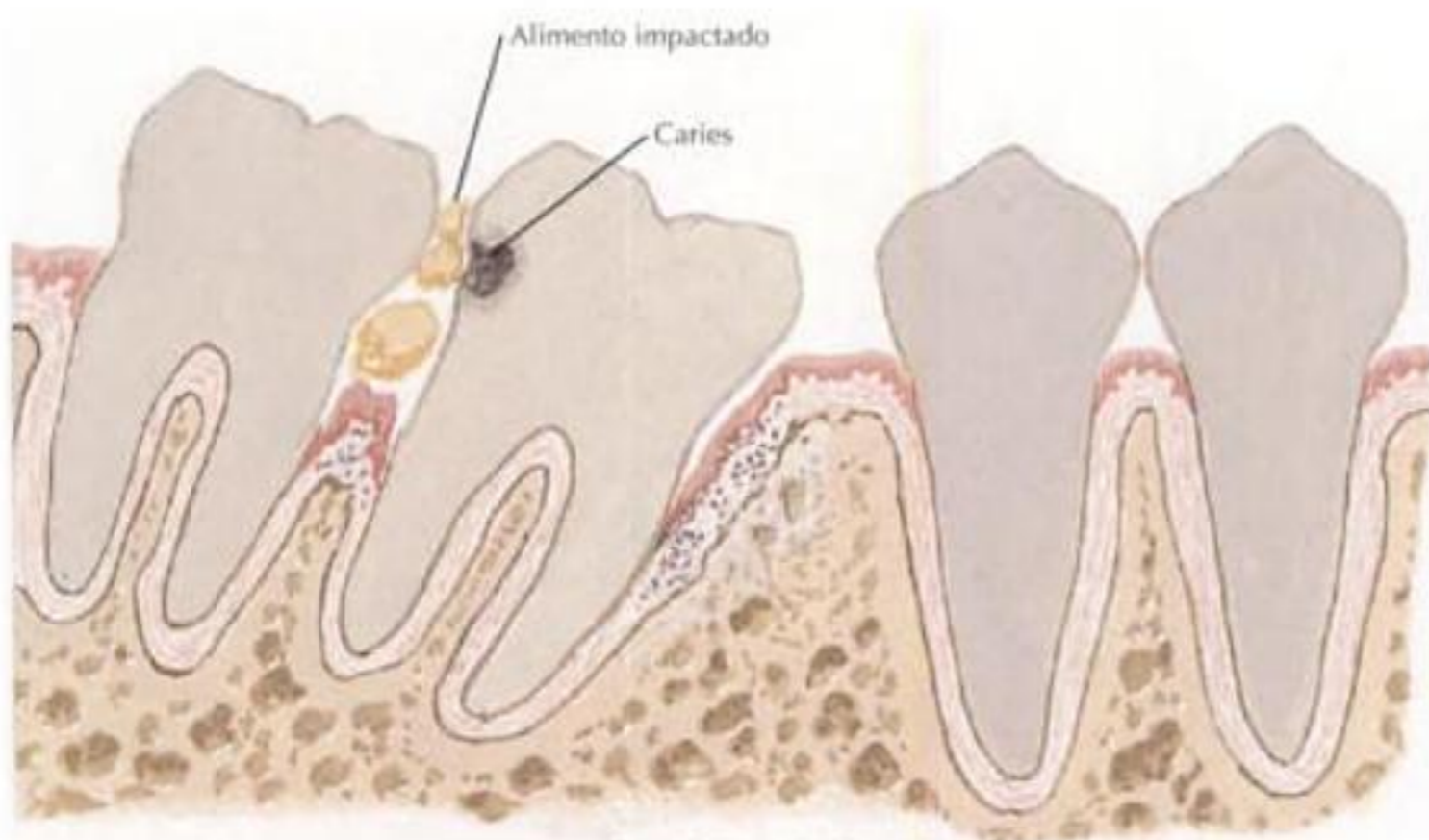
El consumo de alimentos ricos en azúcar y almidón aumenta el riesgo de caries dental.

La caries dental puede detectarse en exploraciones odontológicas rutinarias.

La lesión asociada a la caries dental no puede ser reparada por el diente afectado, por lo que debe restaurarse.

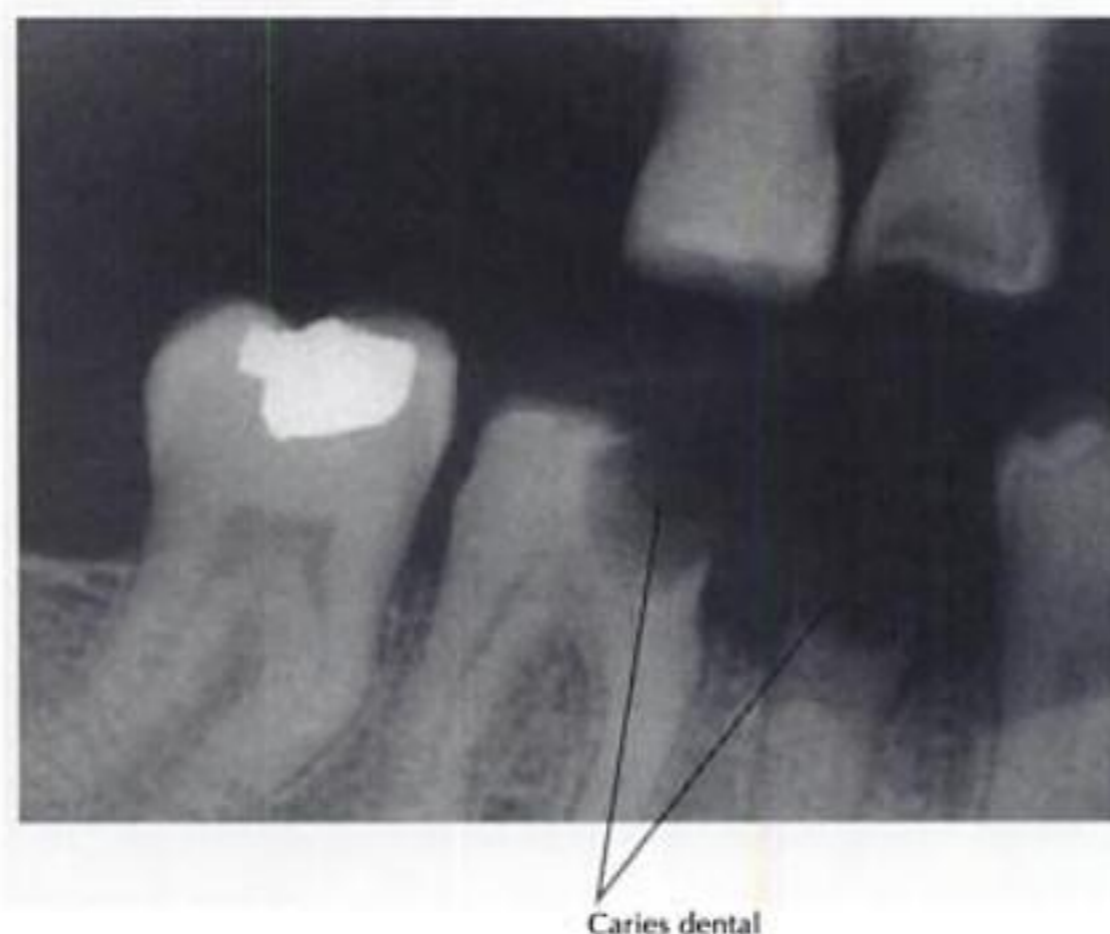
Para reducir el riesgo de caries dental se utiliza el flúor, que inhibe la desmineralización y promueve la remineralización de la estructura del diente.

La saliva contribuye a fomentar el proceso de remineralización; los fármacos que disminuyen la secreción salivar (como los anticolinérgicos) promueven la caries dental.



Efecto de la caída de un diente

F. Netter M.D.



MUCOCELE

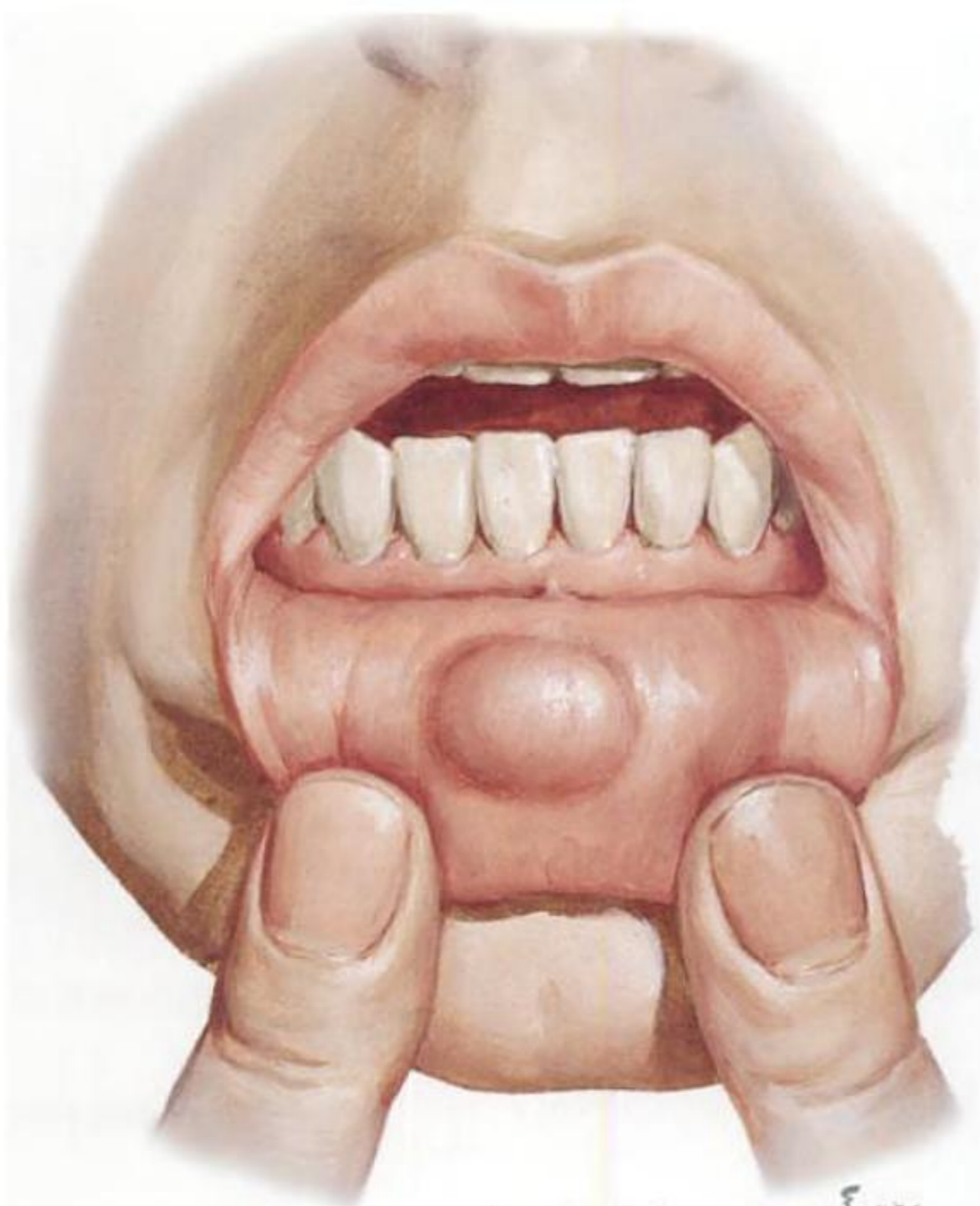
Mucocele: un quiste mucoso provocado por la obstrucción de los conductos de glándulas salivares menores (esta lesión puede estar asociada con el bloqueo de las glándulas salivares mayores).

A menudo causado por traumatismo del sistema de conductos.

Se localiza normalmente en la cara lingual del labio.

Estas lesiones contienen mucina y tejido de granulación.

Los mucoceles persistentes a menudo se extirpan.



Mucocele labial

*F. Netter
M.D.*

HERPES SIMPLE

El herpes simple es la causa más frecuente de estomatitis vírica.

Es causado por exposición al virus del herpes simple de tipo 1 (VHS-1).

El VHS-1 normalmente afecta las regiones situadas por encima de la cintura, provocando herpes labial.

La mayoría de los individuos afectados adquieren la infección durante la infancia.

Durante la infección primaria con el VHS-1, aparecen múltiples vesículas en los labios, encías, paladar duro y lengua.

Estas vesículas se rompen, produciendo úlceras que curan en 7 a 10 días.

Tras la exposición inicial, el virus se transporta mediante una vía retrógrada hacia el ganglio trigémino, donde permanece inactivo y no se replica.

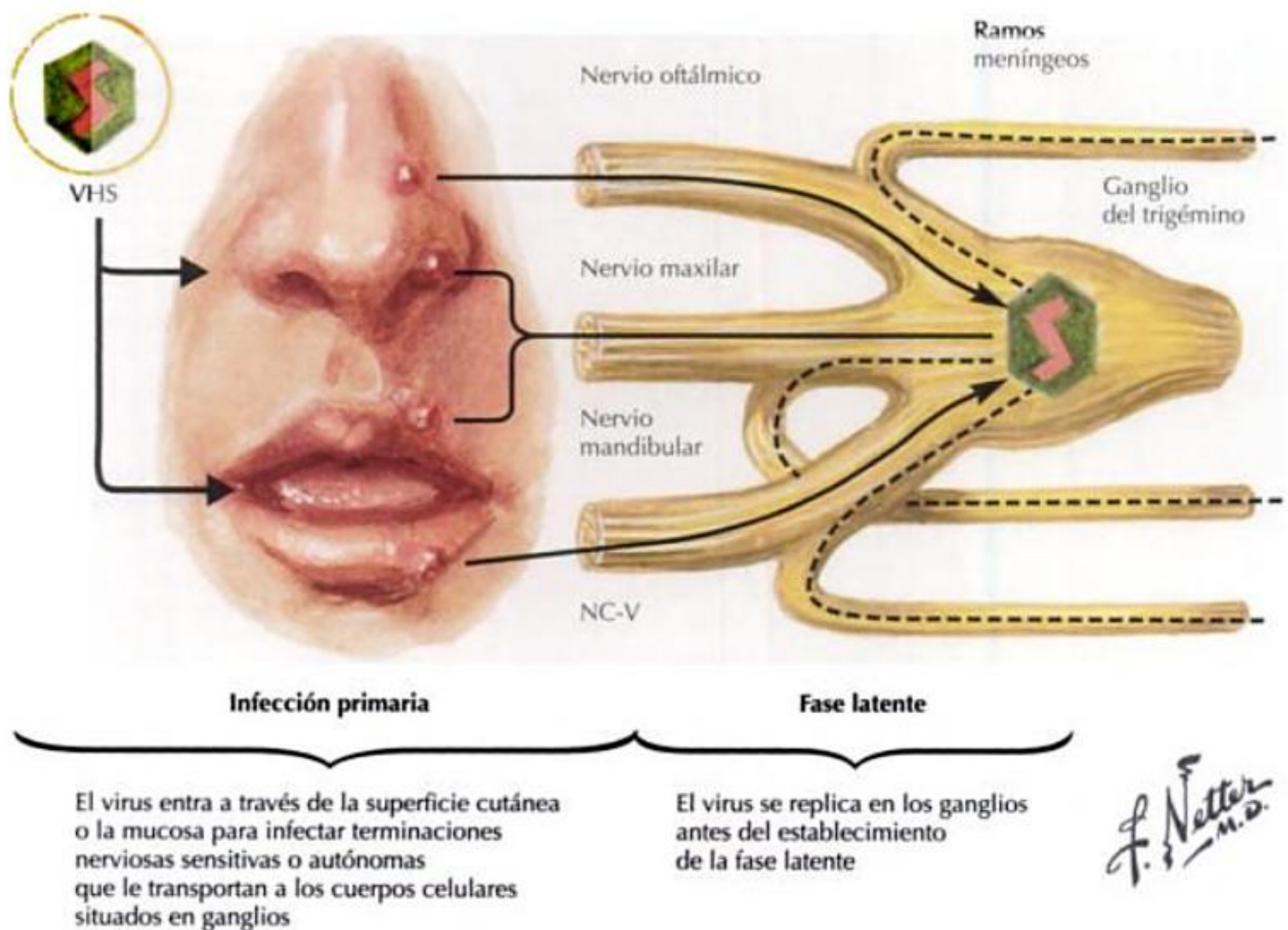
Los episodios pueden repetirse.

Algunos desencadenantes recurrentes son:

- Estrés.
- Fiebre.
- Ansiedad.
- Exposición al sol.
- Depresión del sistema inmunitario.

La infección puede transmitirse a través de contactos con labios infectados.

La administración sistémica de agentes antivirales, como el aciclovir, disminuye la duración de las recidivas.



TONSILITIS (AMIGDALITIS)

Tonsilitis (amigdalitis): inflamación de las tonsilas, los nódulos linfáticos localizados en la cavidad bucal y faringe.

Hay 3 grupos de tonsilas:

- Faríngeas (adenoides).
- Palatinas (entre los arcos palatogloso y palatofaríngeo).
- Linguales (en el 1/3 posterior de la lengua).

Estos 3 grupos de tonsilas forman el anillo de Waldeyer.

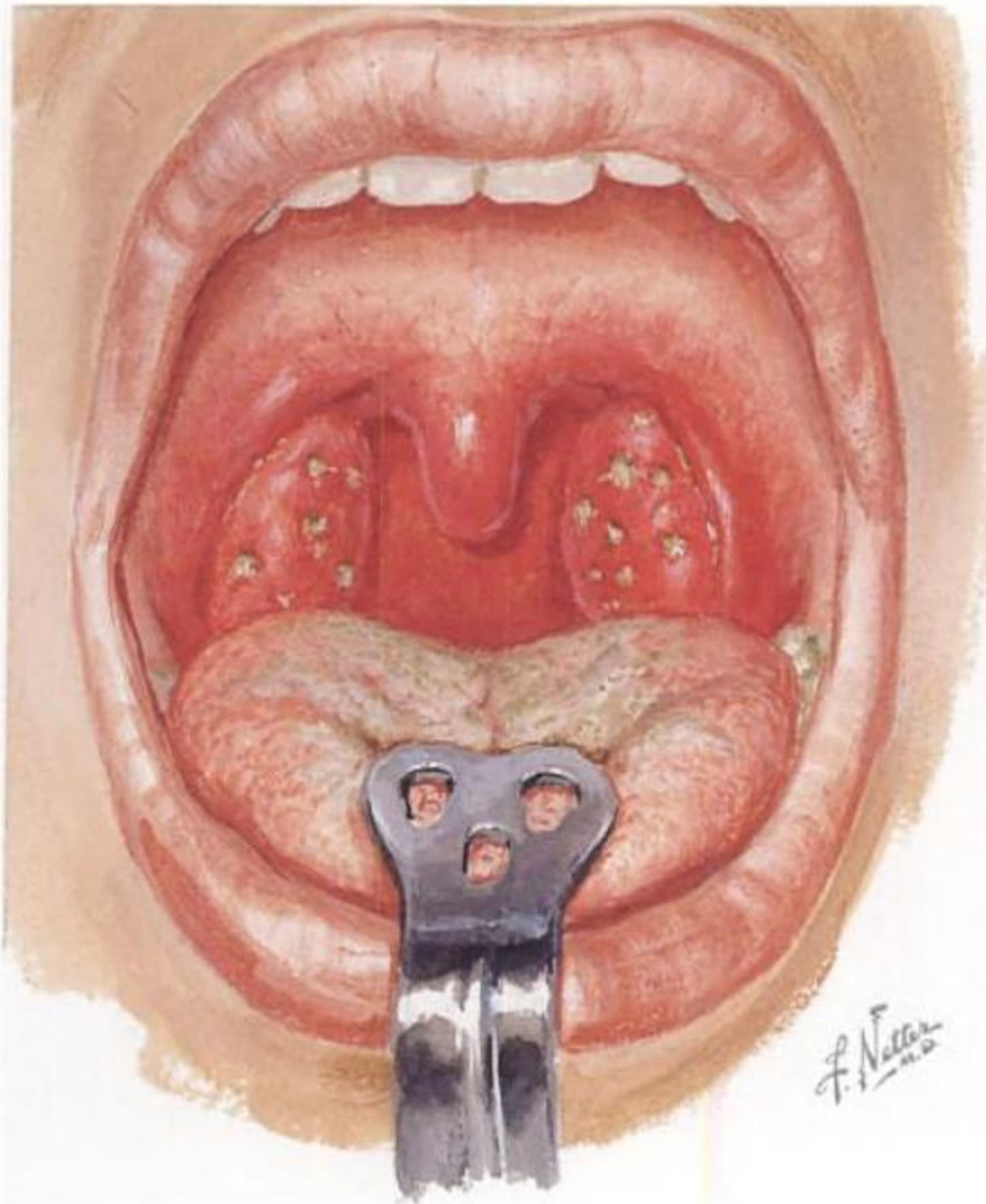
Los síntomas de la tonsilitis (amigdalitis) son:

- Faringitis.
- Disfagia.
- Fiebre.
- Cefalea.

La tonsilitis a menudo está causada por un virus o una bacteria.

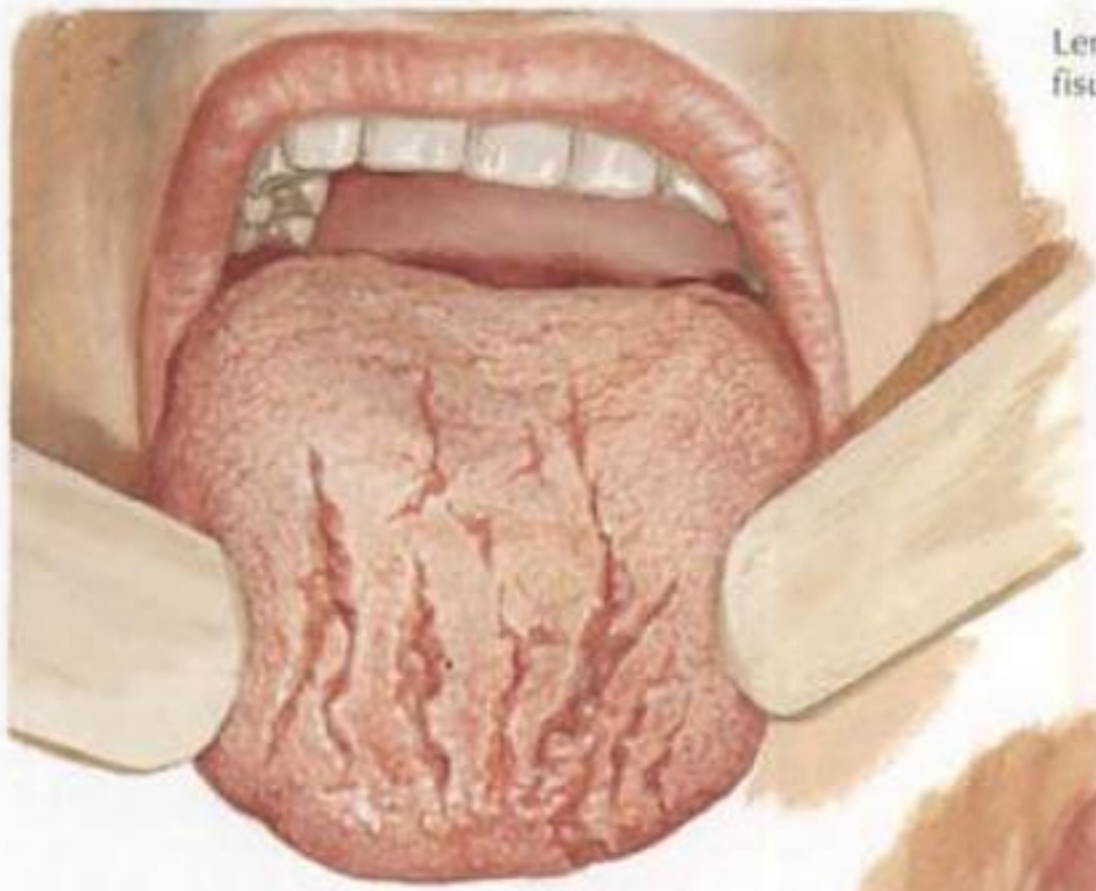Cuando está causada por una infección bacteriana, puede tratarse mediante antibióticos.

Si es necesario, se realiza una tonsilectomía para extirpar las tonsilas. Las tonsilas palatinas se extirpan mediante una tonsilectomía (al mismo tiempo también pueden extirparse las tonsilas faríngeas, especialmente si obstruyen la respiración nasal).

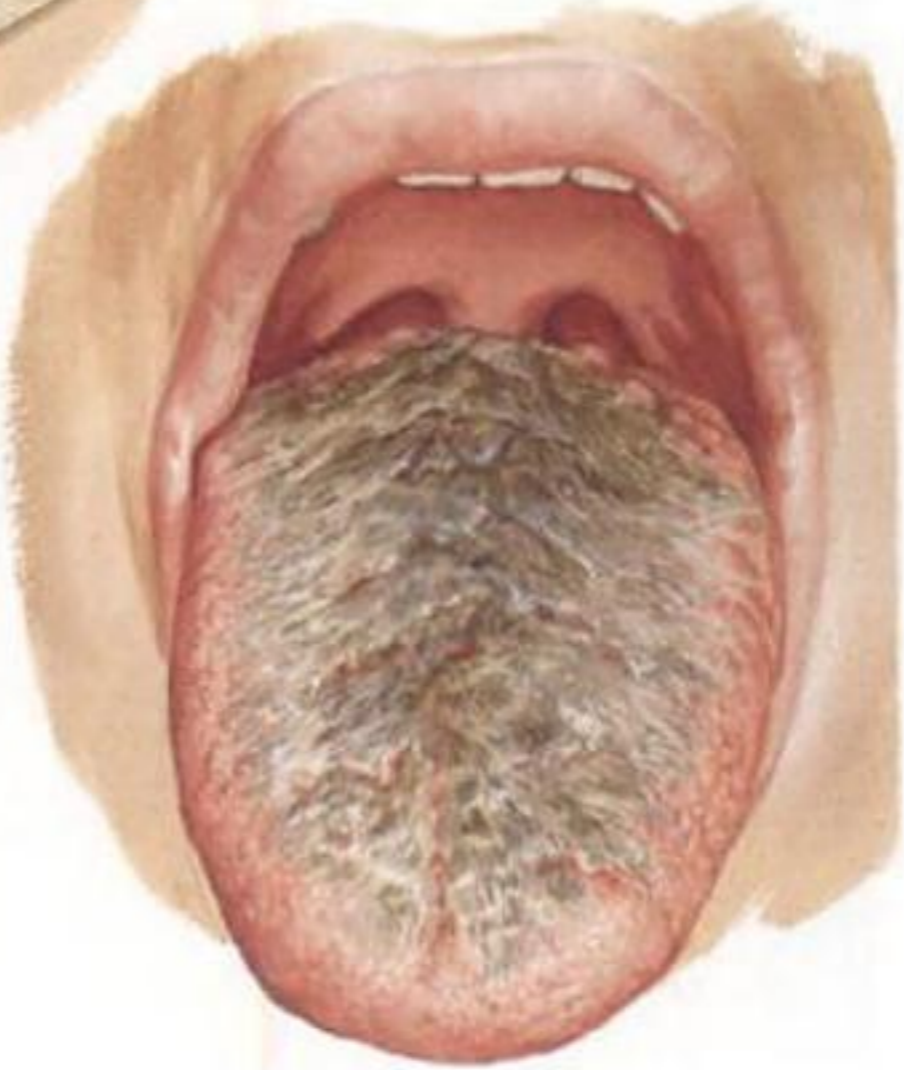

Tonsilitis (amigdalitis)
follicular aguda

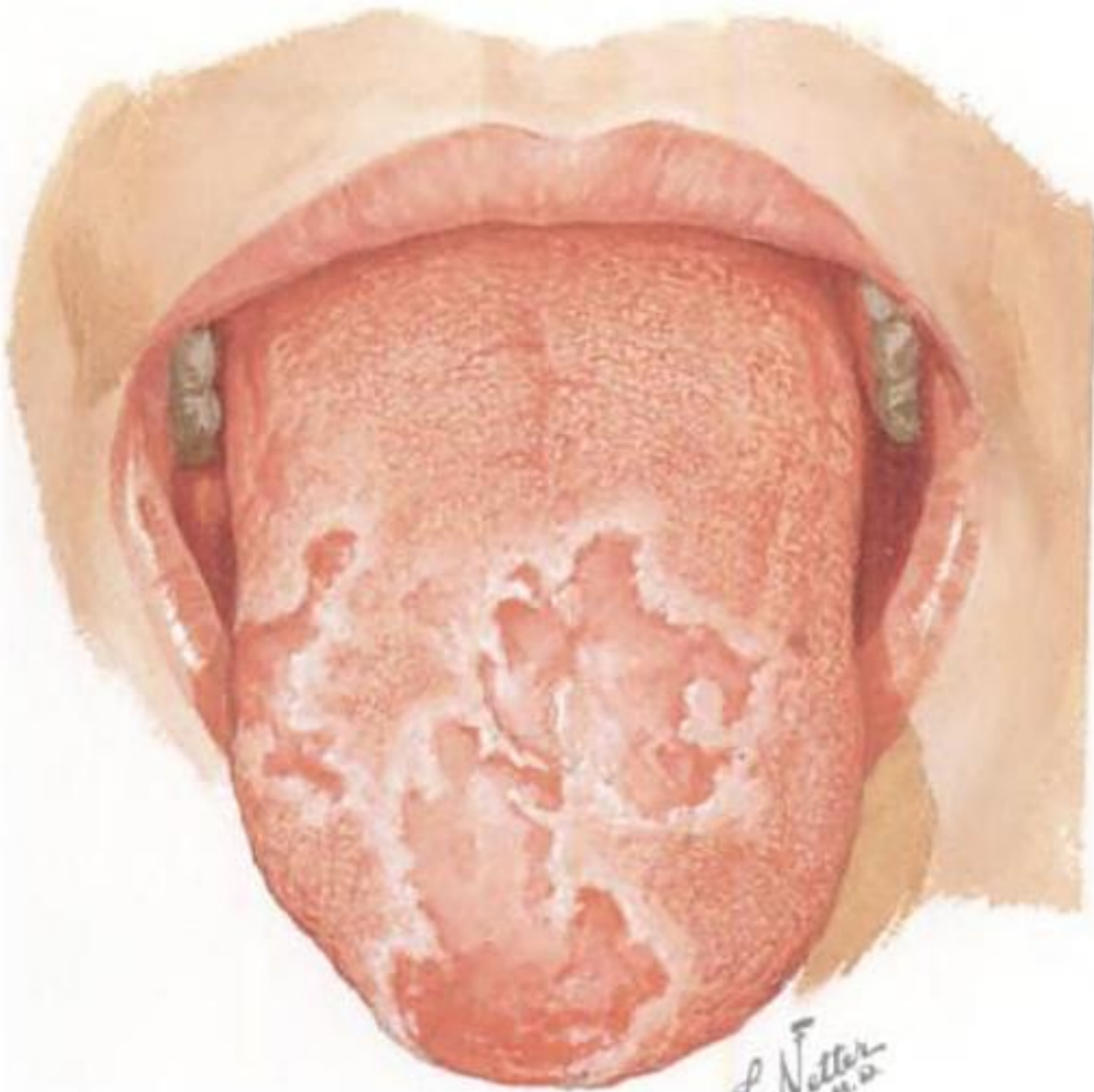
INFORMACIÓN GENERAL CONTINUACIÓN



Lengua fisurada



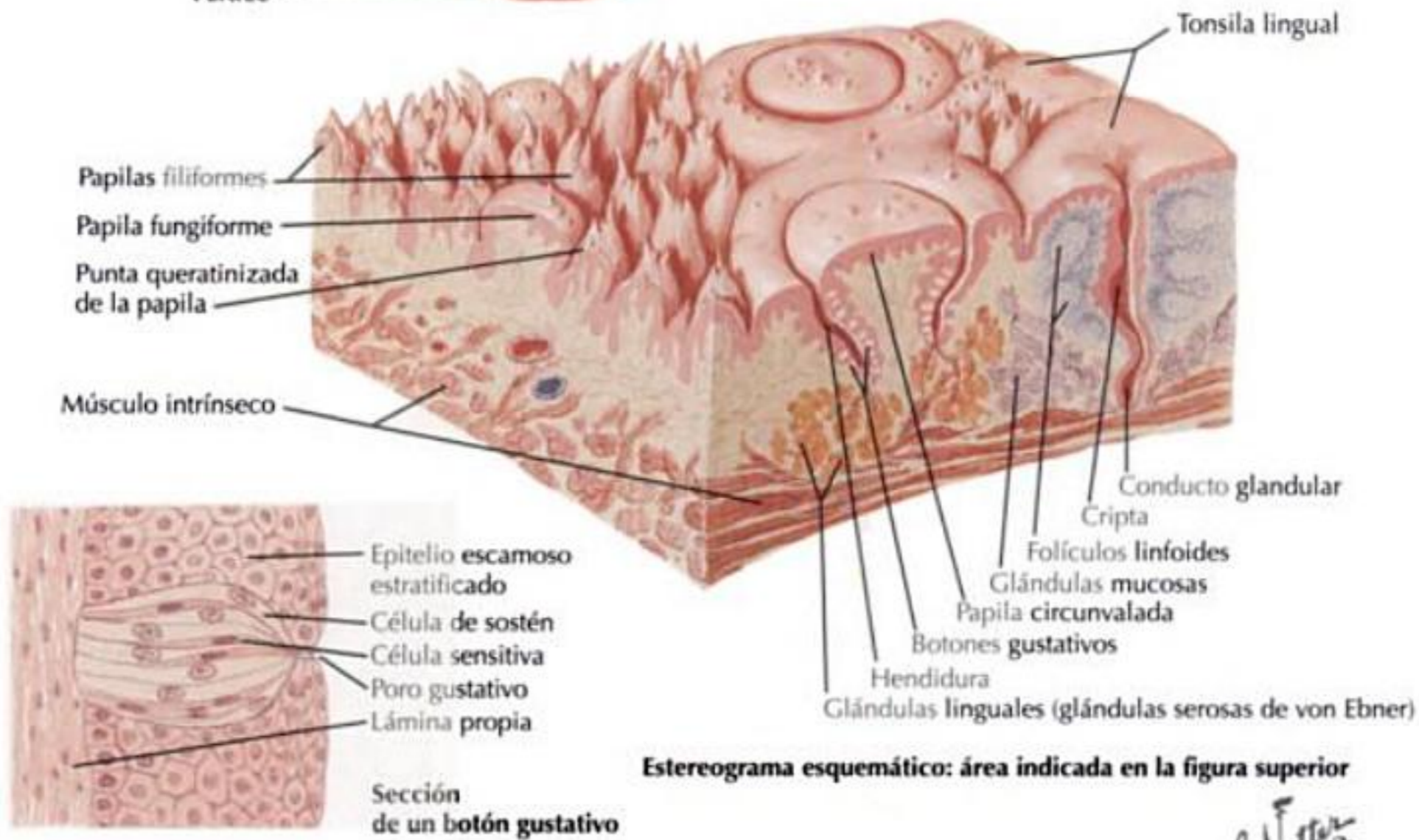
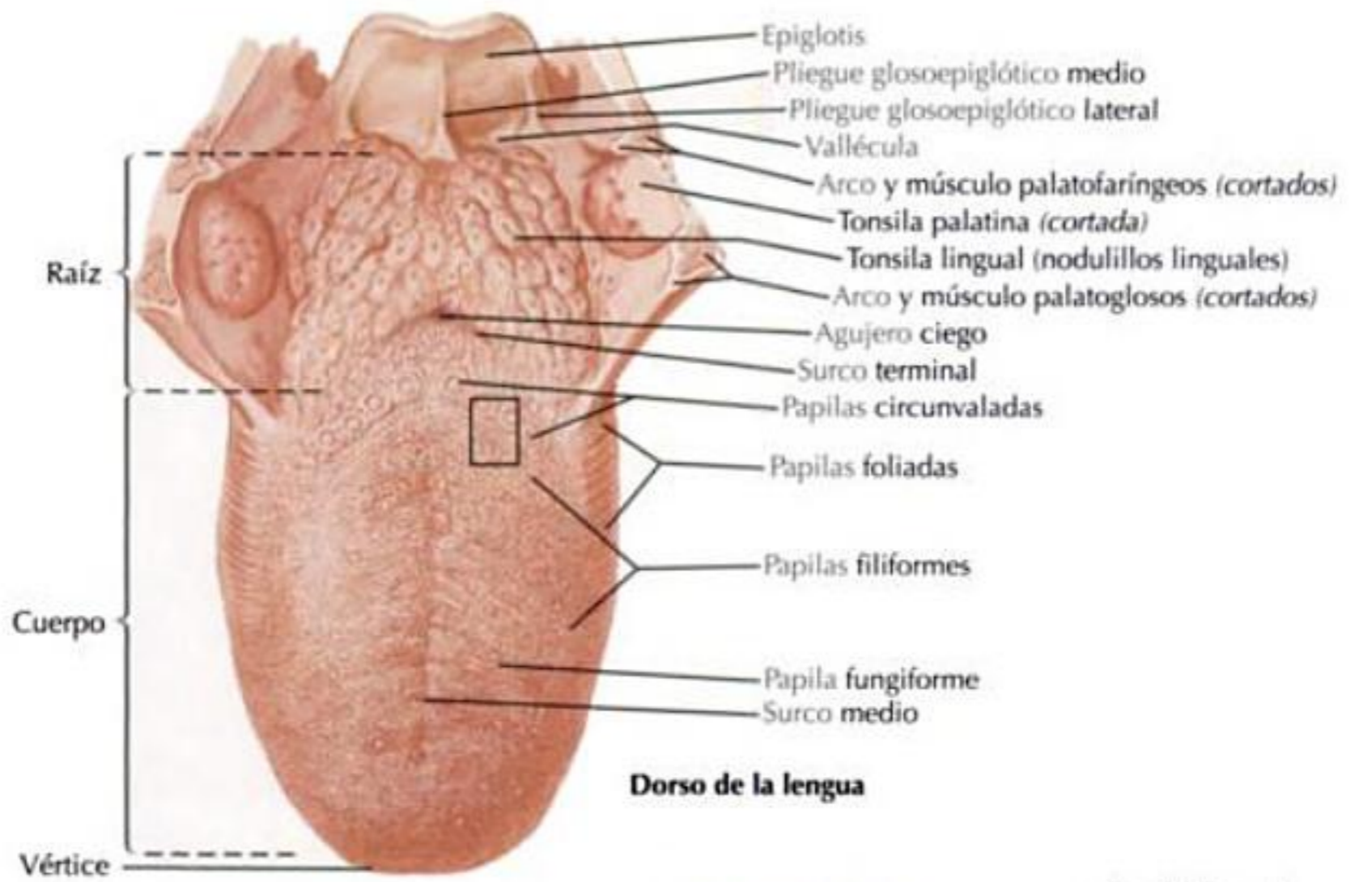
Lengua pilosa



Lengua geográfica

F. Netter M.D.

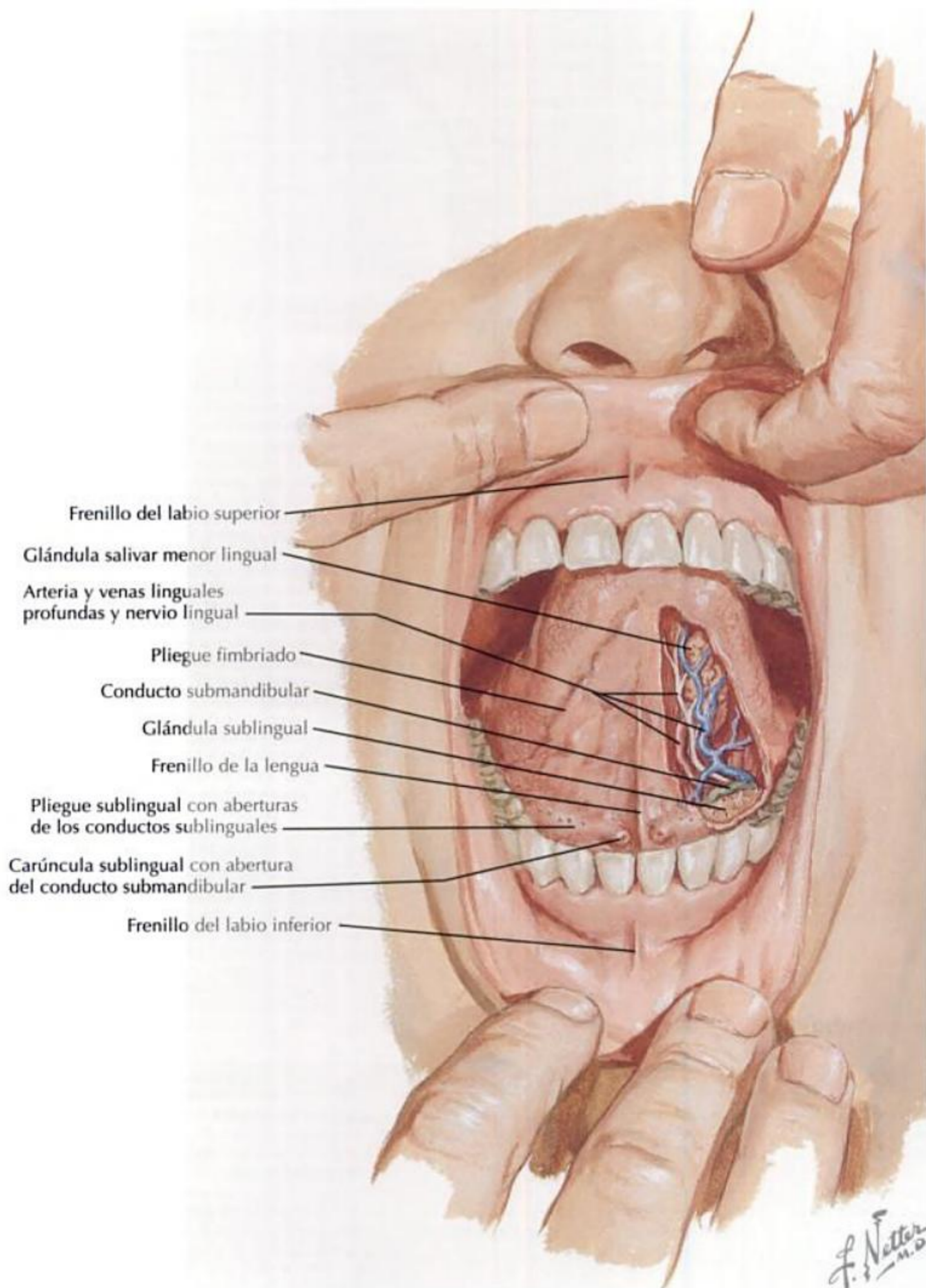
CARA DORSAL CONTINUACIÓN



CARA VENTRAL

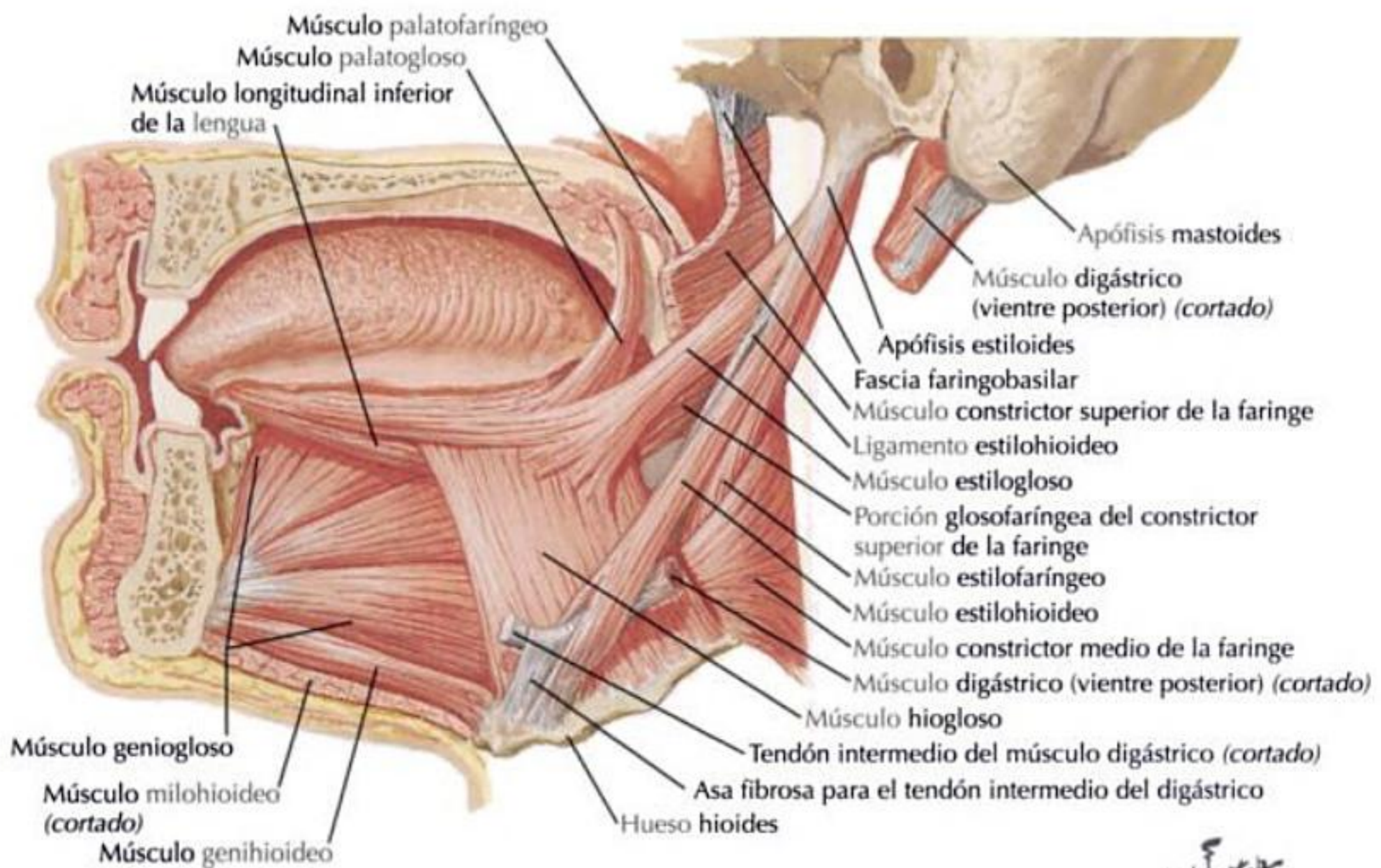
Estructura	Descripción	Comentarios
Epitelio	Escamoso estratificado no queratinizado	Cubre la cara ventral
Frenillo lingual	Un pliegue en la línea media	Conecta la cara ventral de la lengua al suelo de la cavidad bucal
Carúncula sublingual	Un abultamiento, a ambos lados del frenillo lingual, en la base de la lengua	Indica la entrada de saliva de la glándula submandibular en la cavidad bucal Se continúa con el pliegue sublingual que recubre la glándula sublingual en el suelo de la cavidad bucal
Pliegue fimbriado	Pliegues franjeados	Lateral al frenillo lingual
Venas profundas de la lengua	(V. tabla sobre drenaje venoso, más adelante)	Pueden observarse a través de la mucosa, entre el pliegue fimbriado y el frenillo lingual

CARA VENTRAL CONTINUACIÓN



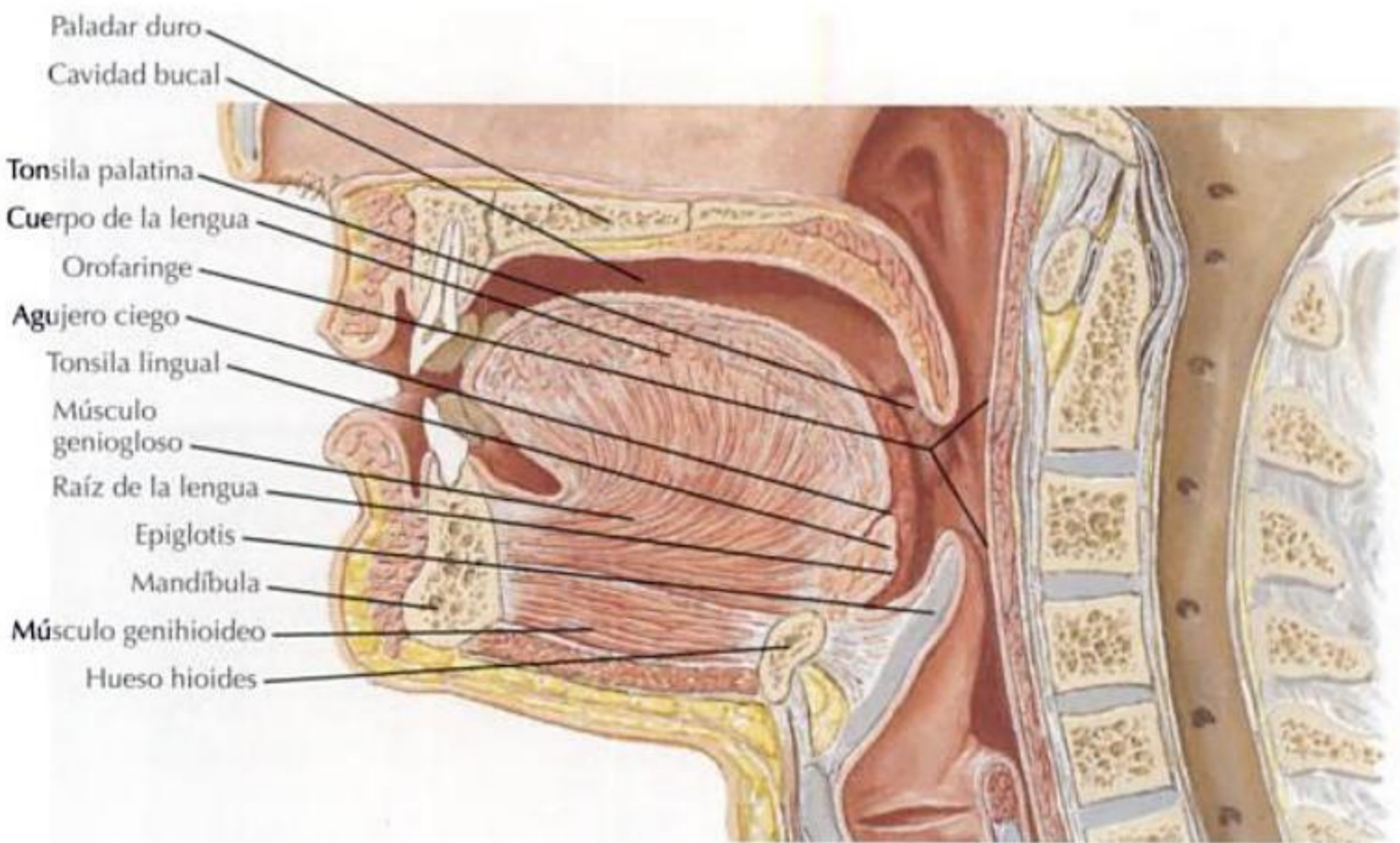
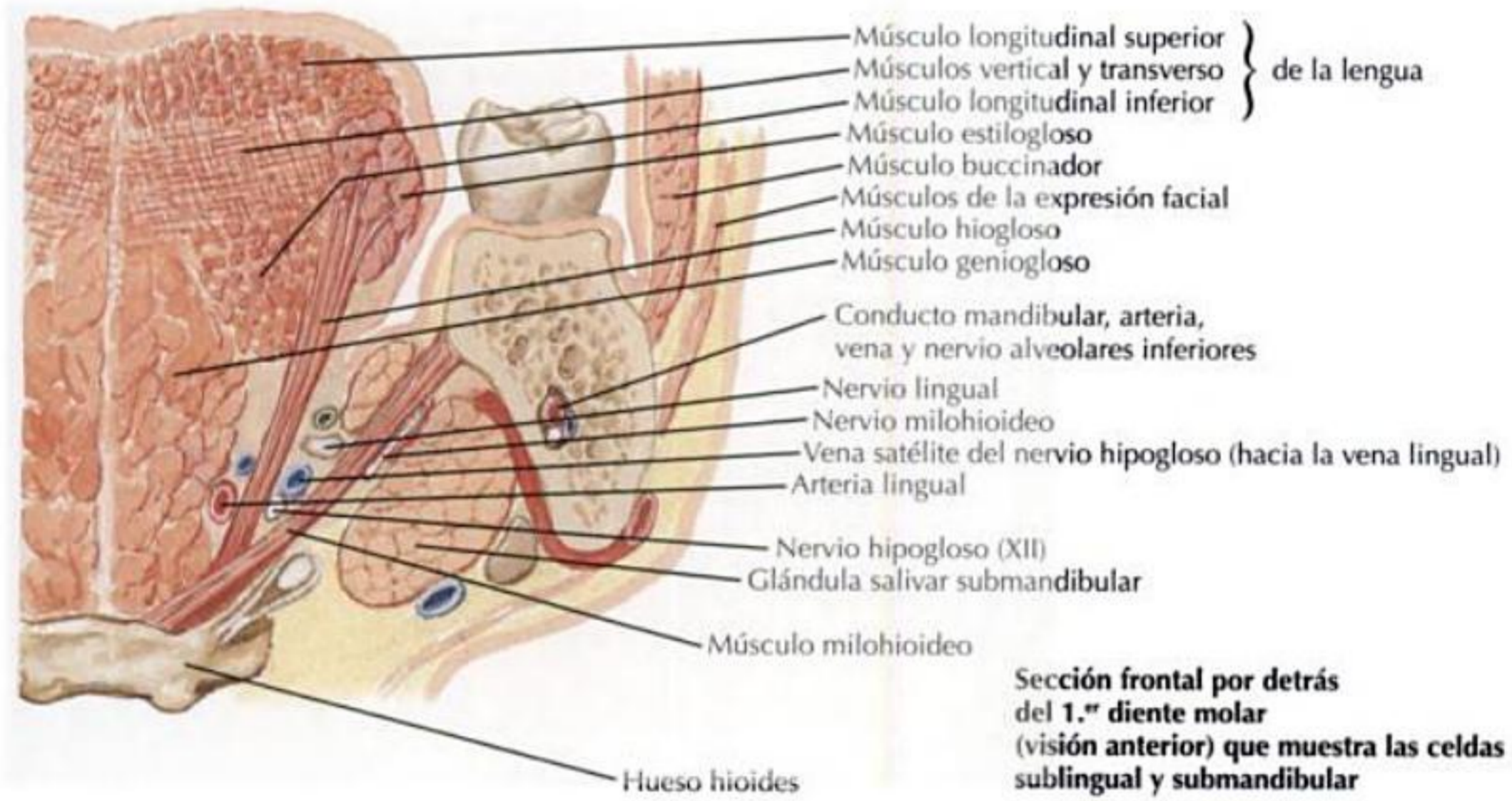
MÚSCULOS EXTRÍNSECOS DE LA LENGUA

Músculo	Origen	Inserción	Acciones	Nervio	Comentario
Geniogloso	Espina mentoniana (geni) superior de la mandíbula	Las fibras irradian en el interior de la lengua Algunas fibras se insertan en el cuerpo del hioides	Desplazamiento hacia delante de la lengua Deprime la lengua	N. hipogloso	La a. lingual se localiza entre los mm. geniogloso e hiogloso
Hiogloso	Astas mayor y menor y cuerpo del hioides	Lado de la lengua, donde las fibras se mezclan con el m. estilogloso	Deprime la lengua		El n. lingual, el n. hipogloso y el conducto submandibular se localizan en la cara lateral del m. hiogloso
Estilogloso	Punta de la apófisis estiloides	Lado de la lengua, donde las fibras se mezclan con el m. hiogloso	Retrae la lengua Eleva la lengua		El más pequeño de los músculos extrínsecos de la lengua
Palatogloso	Aponeurosis palatina	Lado de la lengua, donde las fibras se mezclan con los músculos intrínsecos	Eleva la lengua Estrecha el istmo de las fauces en la deglución	Plexo faríngeo (porción motora del n. vago y raíz craneal del n. accesorio)	Se agrupa como músculo extrínseco de la lengua o como músculo del paladar blando



F. Netter M.D.

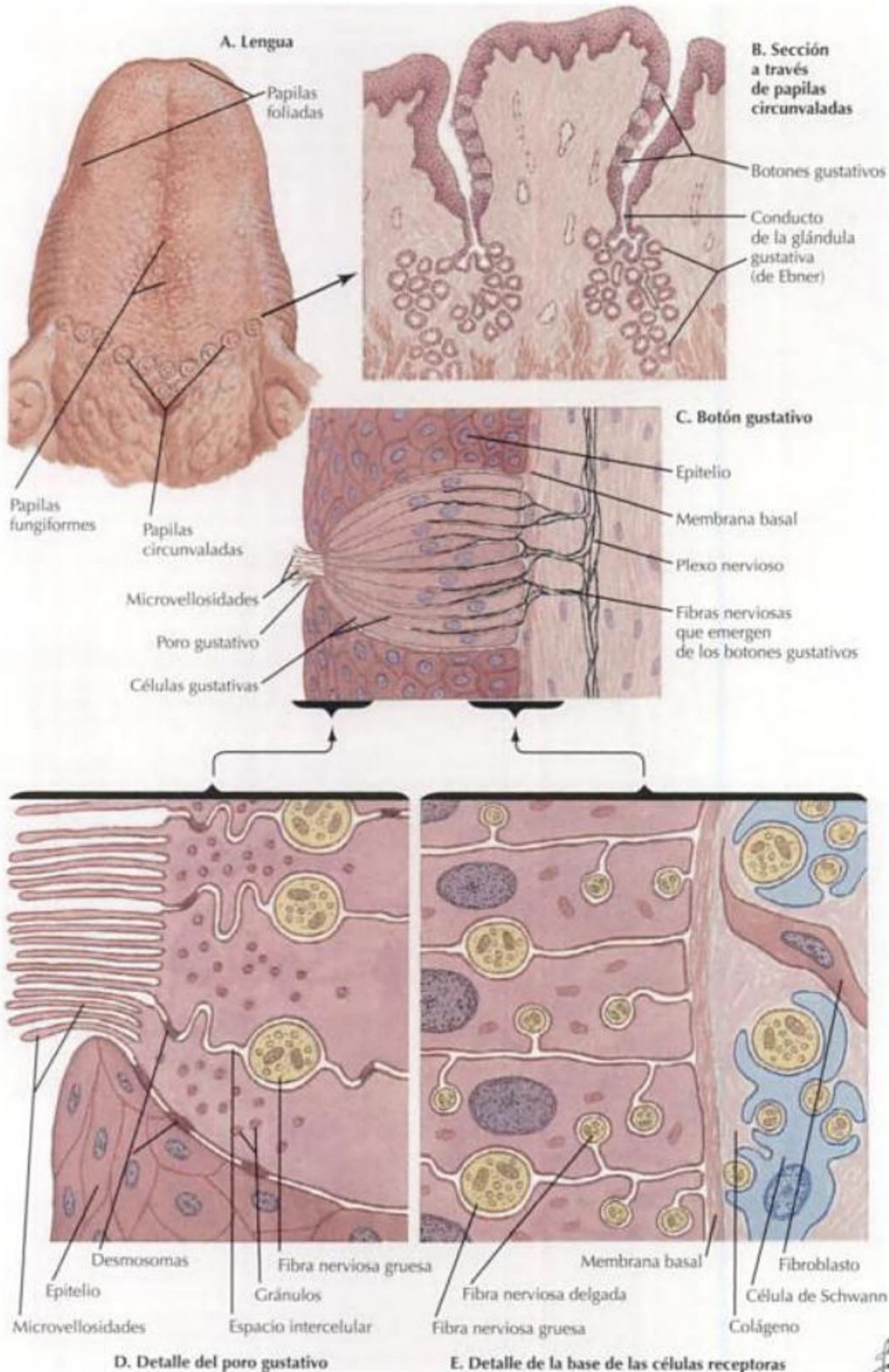
MÚSCULOS INTRÍNSECOS DE LA LENGUA CONTINUACIÓN



F. Netter M.D.

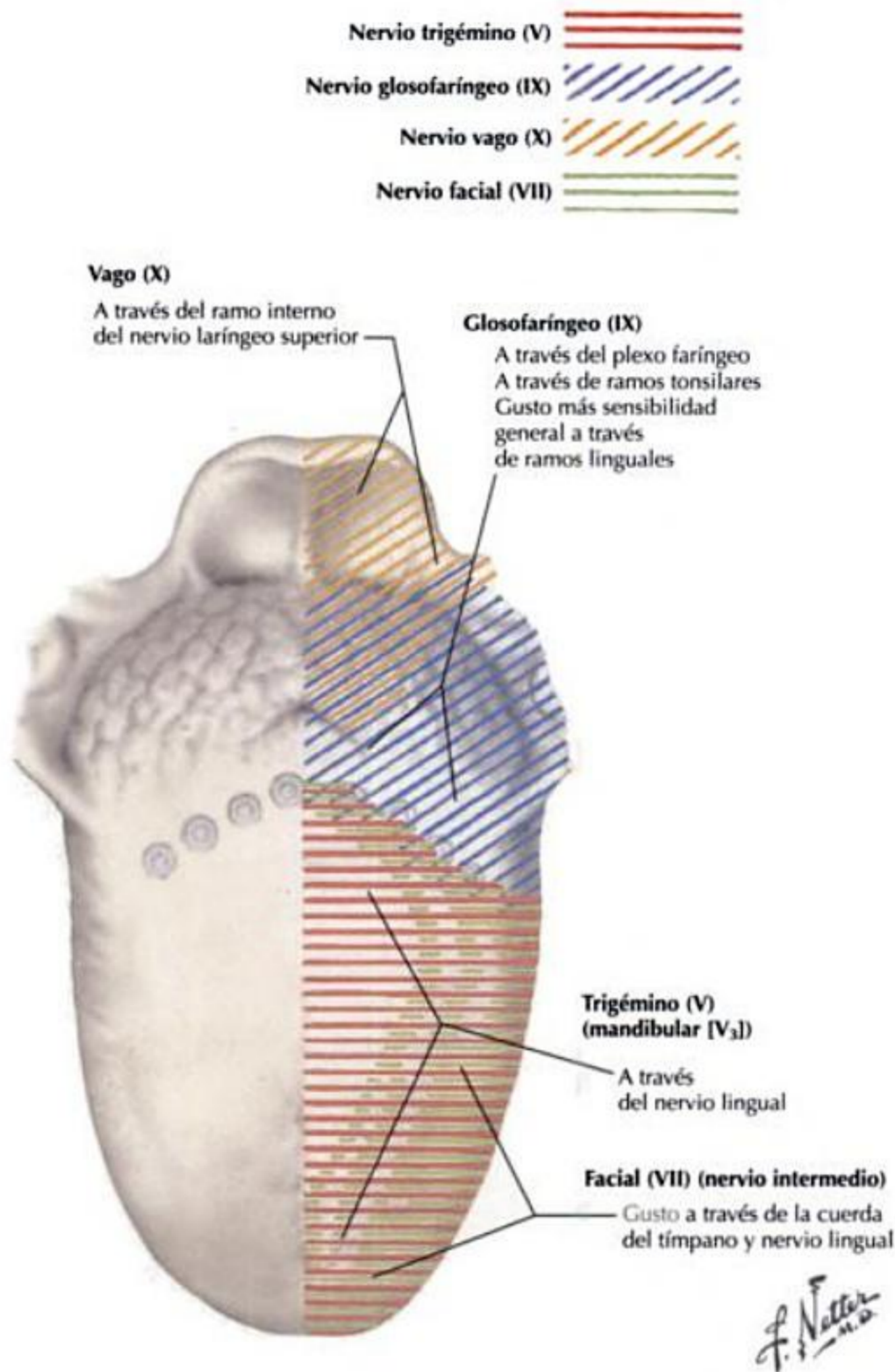
INERVAÇÃO SENSITIVA

TIPOS DE INERVAÇÃO SENSITIVA		
Tipo	Función	Nervios
Aferente somática general (ASG)	Dolor, temperatura, tacto discriminativo	Trigémimo (por medio del n. lingual), glossofaríngeo y vago (a través del ramo interno del n. laríngeo superior), para inervar el epitelio y mucosa
Aferente visceral especial (AVE)	Gusto	Facial (por medio de la <i>cuerda del tímpano</i>), glossofaríngeo y vago (a través del ramo interno del n. laríngeo superior), para inervar los botones gustativos



F. Netter M.D.

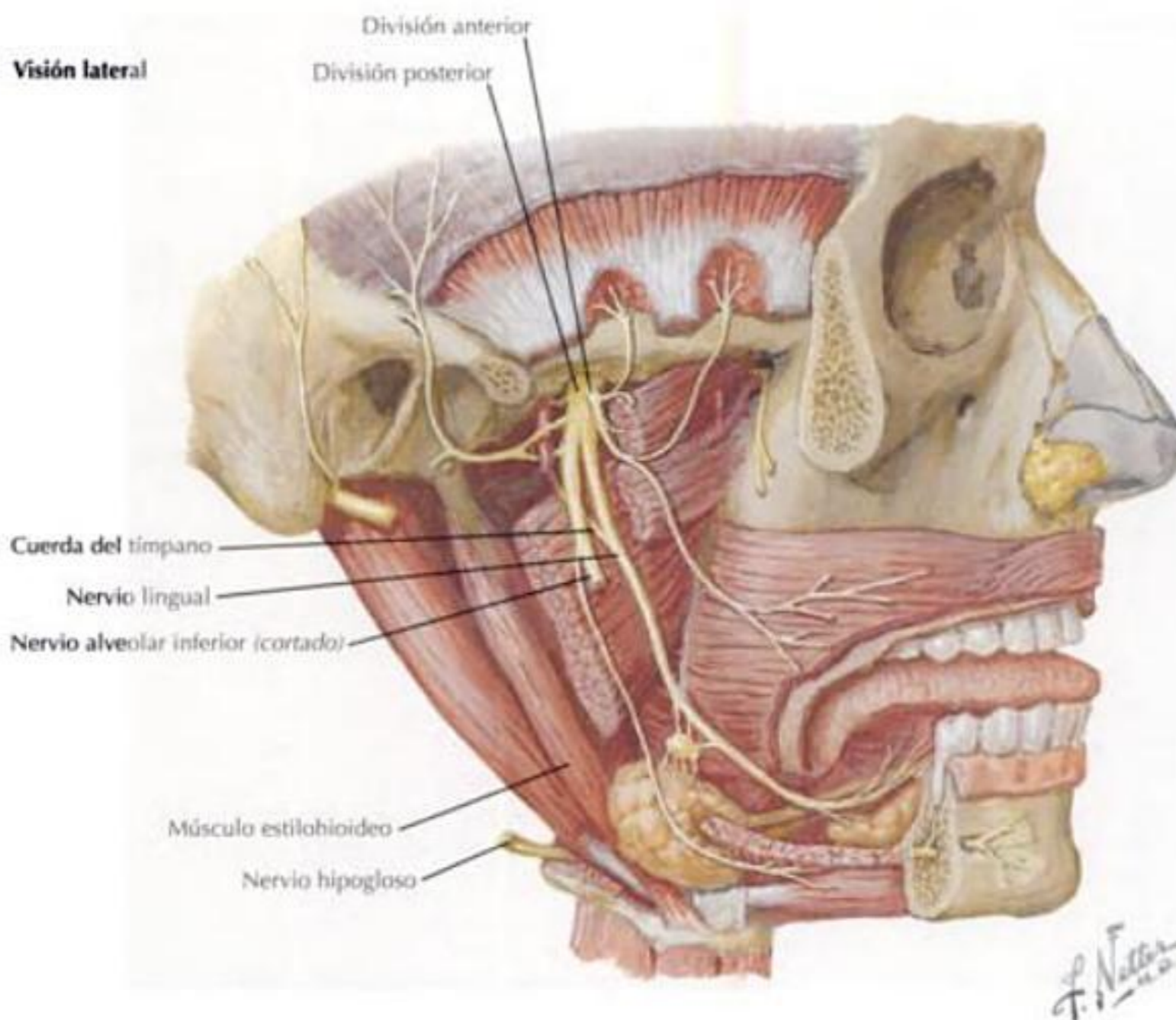
INERVACIÓN SENSITIVA CONTINUACIÓN



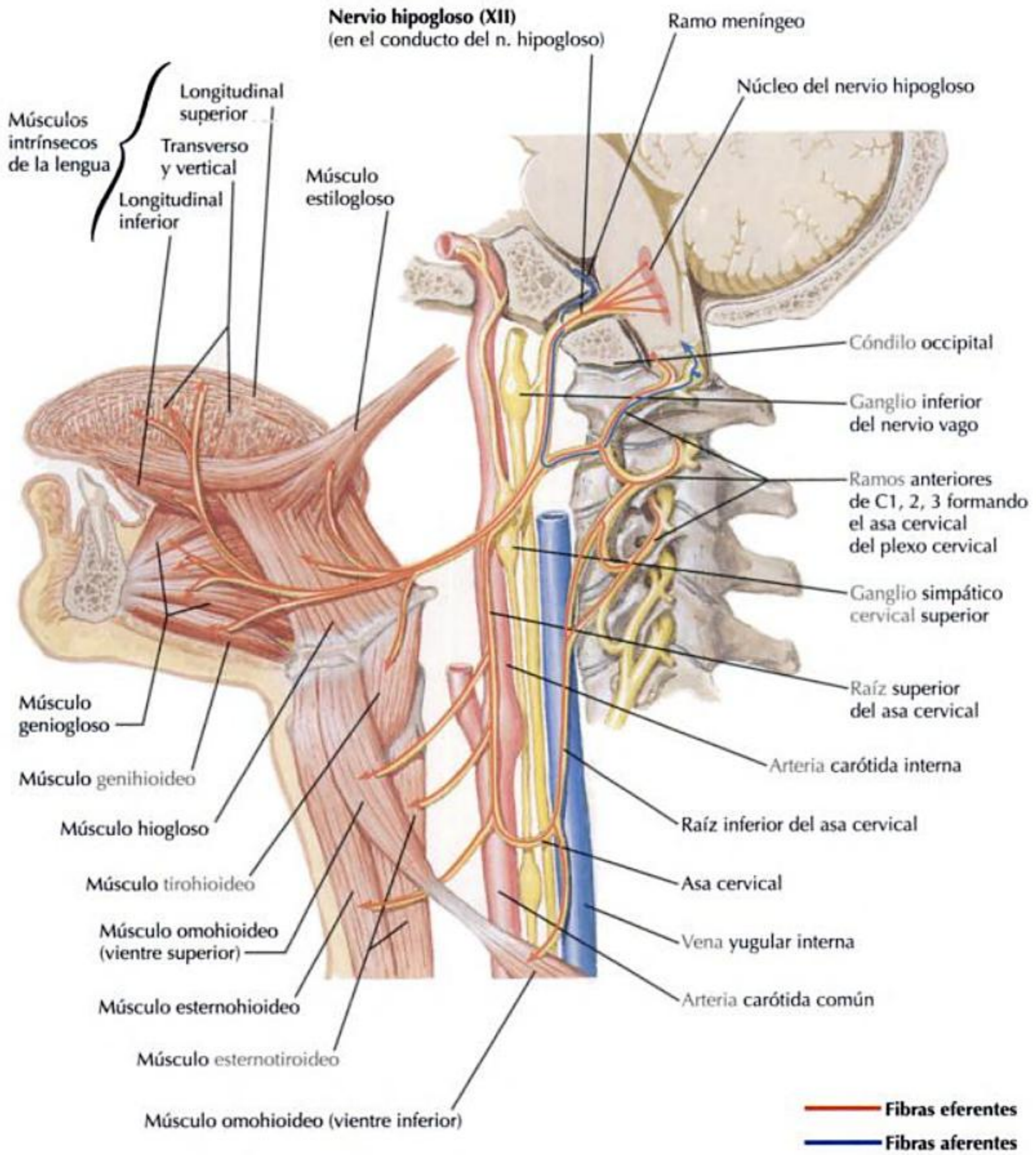
INERVACIÓN SENSITIVA GENERAL		
Nervio	Origen	Recorrido
Lingual	Nervio mandibular del n. trigémico	<p>Se sitúa inferior al m. pterigoideo lateral y medial y anterior al n. alveolar inferior dentro de la fosa infratemporal</p> <p>La cuerda del tímpano, ramo del n. facial, se une a su parte posterior</p> <p>Pasa, entre el m. pterigoideo medial y la rama de la mandíbula, de manera oblicua, para entrar en la cavidad bucal rodeado por el m. constrictor superior de la faringe, pterigoideo medial y la mandíbula</p> <p>Entra en la cavidad bucal situándose frente a la tuberosidad lingual de la mandíbula</p> <p>El ganglio submandibular está suspendido del n. lingual en el borde posterior del m. hiogloso</p> <p>Se continúa anteriormente y pasa sobre la cara lateral del m. hiogloso</p> <p>Pasa desde la cara lateral, inferior y medialmente al conducto submandibular para alcanzar la mucosa de la lengua</p> <p>Proporciona fibras ASG para el epitelio y papilas de los 2/3 anteriores de la lengua, mucosa a lo largo del suelo de la cavidad bucal (cresta linguoalveolar) y encía de la cara lingual de los dientes mandibulares</p>

INERVACIÓN SENSITIVA CONTINUACIÓN

INERVACIÓN SENSITIVA ESPECIAL		
Nervio	Origen	Recorrido
Cuerda del tímpano	N. facial en la cavidad timpánica	Conduce fibras parasimpáticas preganglionares para el ganglio submandibular y fibras gustativas para los 2/3 anteriores de la lengua Discurre anteriormente para entrar en la cavidad timpánica y se sitúa junto a la membrana timpánica y martillo hasta que sale por la fisura petrotimpánica Se une al límite posterior del n. lingual El n. lingual se distribuye hacia los 2/3 anteriores de la lengua, y las fibras AVE de la cuerda del tímpano discurren hacia los botones gustativos de esa región
Glossofaríngeo	Se origina como un nervio craneal de la médula oblongada	Pasa a través del agujero yugular con los nn. vago y accesorio Dentro del agujero, pasa entre la a. carótida interna y la v. yugular interna Continúa en dirección inferior y discurre posterior al m. estilofaríngeo Pasa anteriormente junto con el m. estilofaríngeo y discurre entre los mm. constrictores superior y medio de la faringe para alcanzar las tonsilas palatinas Pequeños ramos linguales distribuyen fibras AVE para los botones gustativos de la mucosa del 1/3 posterior de la lengua y las papilas circunvaladas
Ramo interno del n. laríngeo superior (n. laríngeo interno)	Nervio laríngeo superior del n. vago	El n. vago se ramifica a partir de la médula oblongada y pasa a través del agujero yugular con los nn. glossofaríngeo y accesorio Dentro del agujero, pasa entre la a. carótida interna y la v. yugular interna Una serie de nervios se ramifican del vago en el cuello, incluyendo el n. laríngeo superior que discurre inferiormente, posterior a la a. carótida interna, al lado de la faringe, y se divide en ramos interno y externo El ramo interno (n. laríngeo interno) discurre inferiormente hacia la laringe y pasa a través de la membrana tirohioidea junto con los vasos laríngeos superiores Distribuye fibras AVE para los botones gustativos dispersos en la base de la lengua, en la región epiglótica



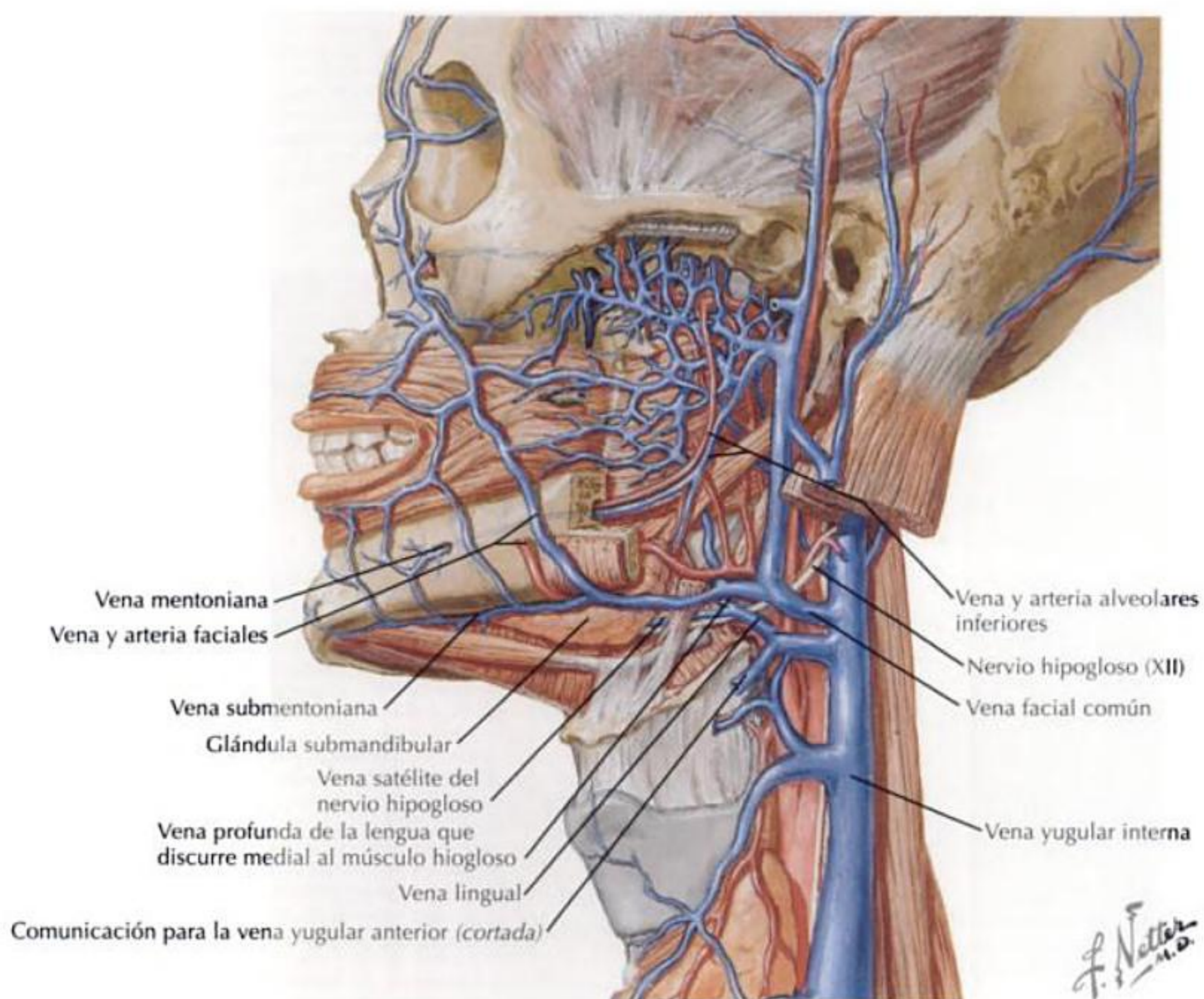
INERVACIÓN SENSITIVA CONTINUACIÓN



F. Netter M.D.

DRENAJE VENOSO

Vena	Recorrido
Lingual	Recibe tributarias de las v. profundas de la lengua en la cara ventral de la lengua, y de las v. dorsales de la lengua desde la cara dorsal de la lengua Pasa con la a. lingual profunda al m. hiogloso y termina en la v. yugular interna La vena satélite del nervio hipogloso se inicia en el vértice de la lengua y puede unirse a la v. lingual o acompañar al n. hipogloso y desembocar en la v. facial común, que drena en la v. yugular interna
Submentoniana	Se anastomosa con las ramas de la v. lingual Paralela a la a. submentoniana, en la cara superficial del m. milohioideo, termina en la v. facial



ANQUILOGLOSIA

También conocida como «lengua atada» o «frenillo lingual corto».

Proceso en el que el frenillo lingual está acortado debido a un aumento de tejido, que provoca la reducción de la movilidad de la lengua.

Presentaciones

- La lengua no es capaz de sobresalir más allá de los incisivos.
- La lengua no es capaz de tocar el paladar.
- La lengua puede mostrar una escotadura en forma de V o puede mostrarse bilobulada en la protrusión.

Complicaciones

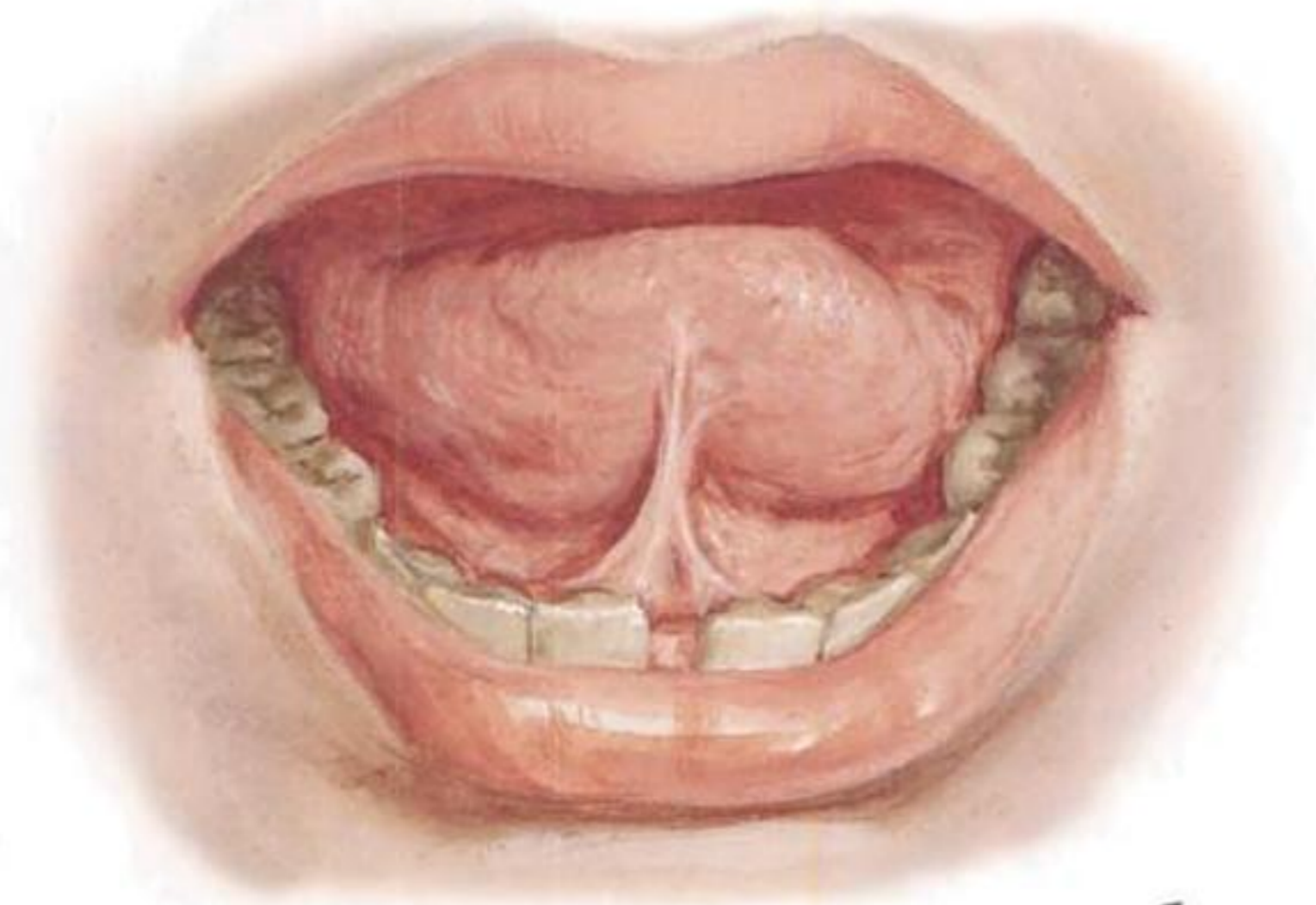
Causa problemas en los lactantes alimentados con lactancia materna.

Si la lengua no puede limpiar la cavidad bucal de alimento, puede producirse caries, enfermedad periodontal y halitosis.

Si el proceso es grave, puede provocar dificultad en el habla.

Tratamiento

Si es necesario, el frenillo lingual puede cortarse (frenectomía).



Anquiloglosia

*F. Netter
M.D.*

Correlaciones clínicas

CARCINOMA DE CÉLULAS ESCAMOSAS

Constituye la mayoría de los cánceres de la cavidad bucal.

Normalmente, en la cara anterolateral de la lengua.

Alcoholismo y tabaquismo son factores de riesgo.

Las lesiones premalignas, como eritroplasia y leucoplasia, deben identificarse, ya que el diagnóstico y tratamiento precoces aumentan la supervivencia a largo plazo.

Las técnicas de diagnóstico por la imagen ayudan a determinar la extensión y localización del tumor.

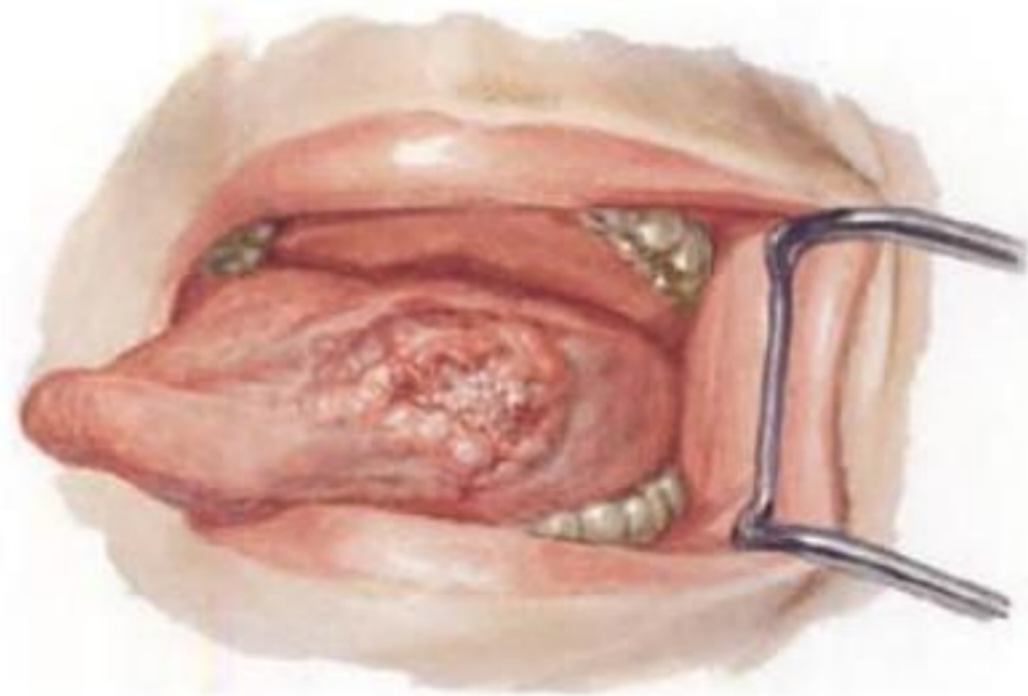
El estadio anatomopatológico del tumor determina el pronóstico.

Tratamiento

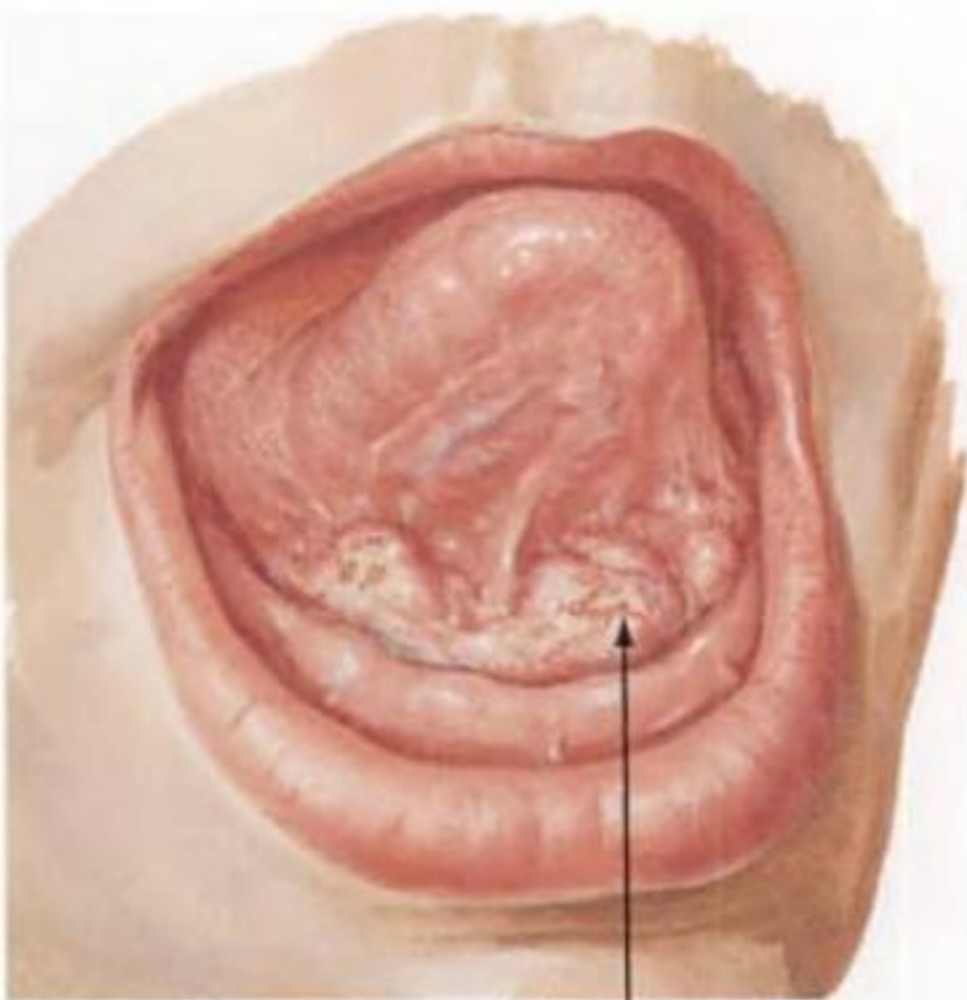
Escisión o radioterapia, o posiblemente una combinación con quimioterapia.

Si la lesión se detecta precozmente, puede ser suficiente la extirpación quirúrgica.

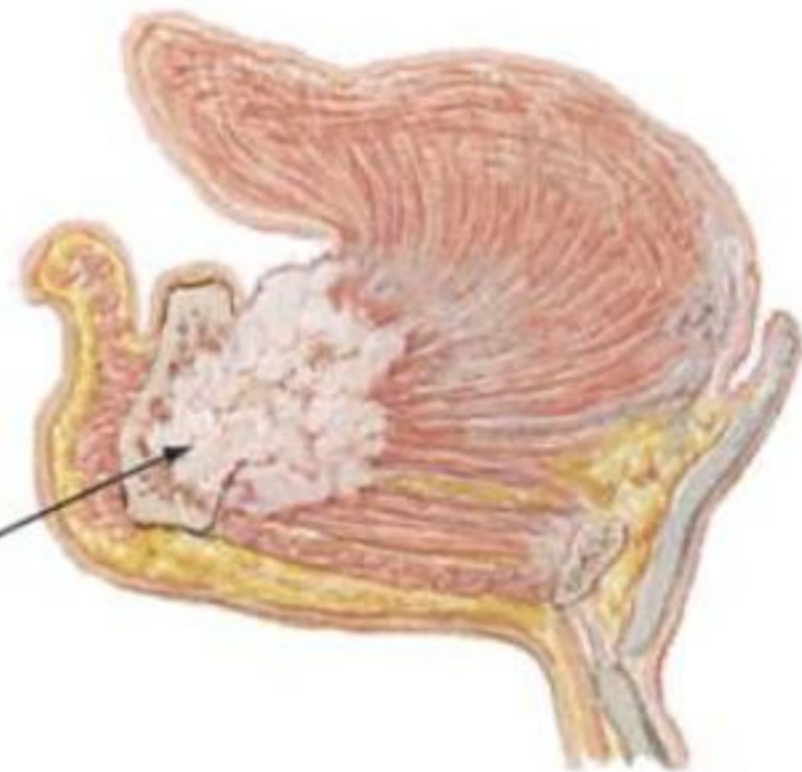En estadios tumorales avanzados, debe excluirse un segundo carcinoma primario de células escamosas.



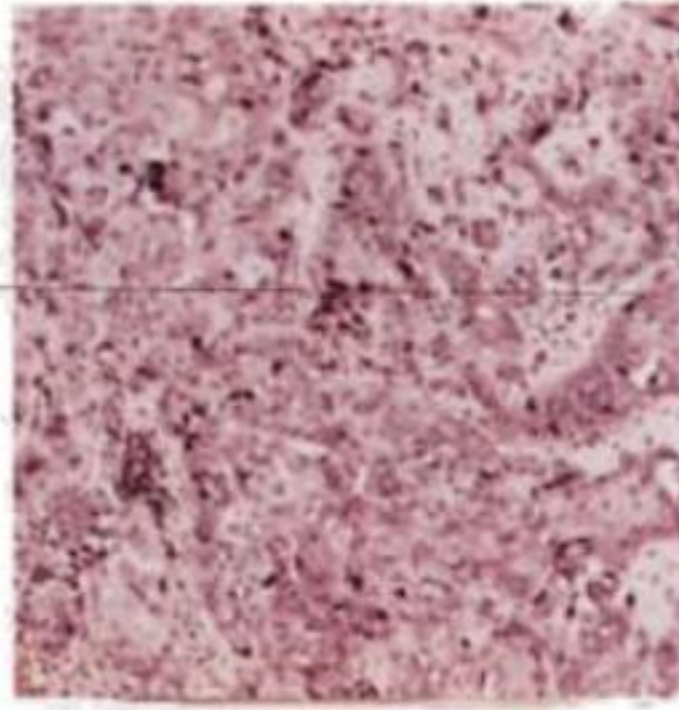
Carcinoma de células escamosas de la lengua



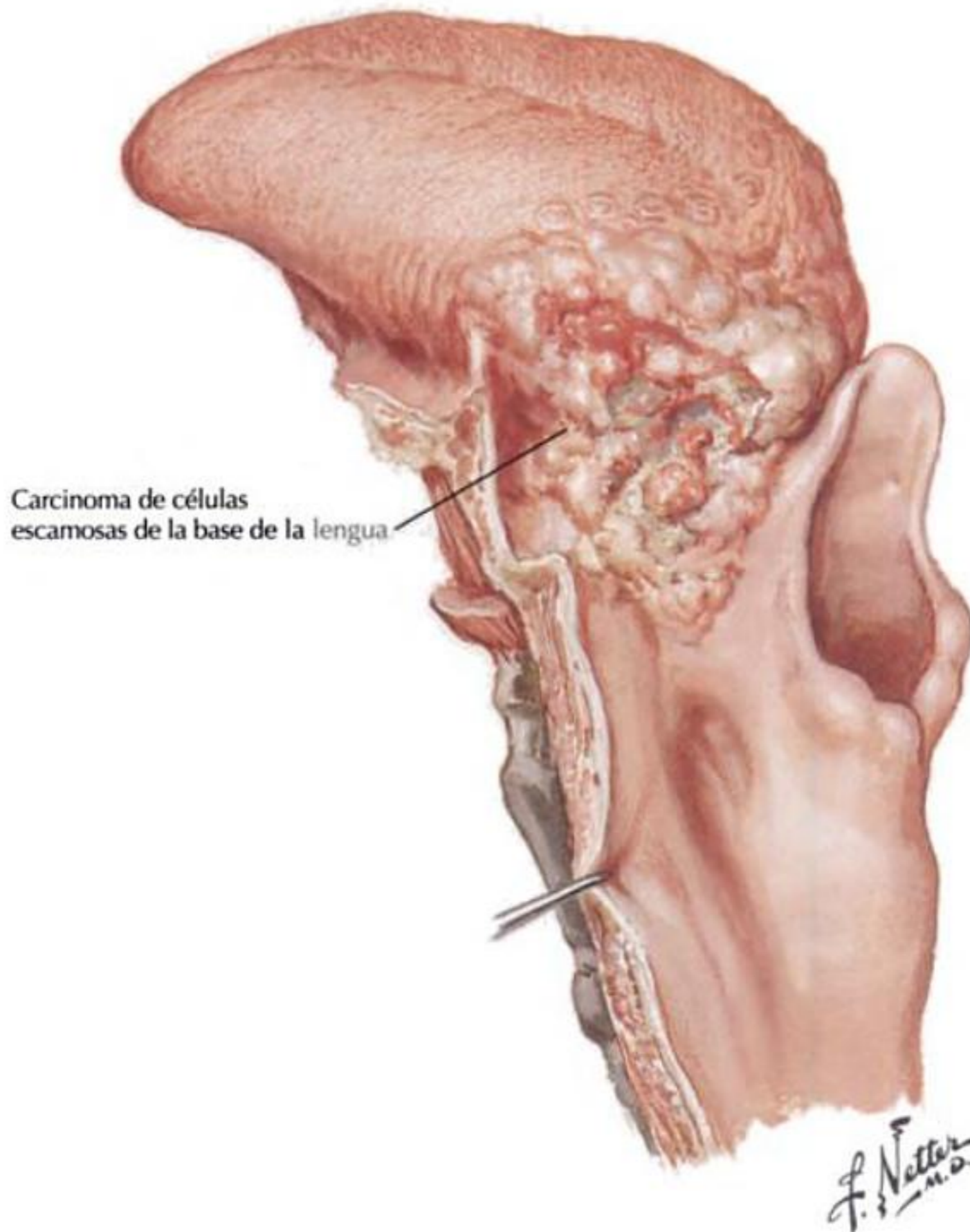
Carcinoma de células escamosas del suelo de la cavidad bucal que invade la mandíbula



F. Netter
M.D.

CARCINOMA DE CÉLULAS ESCAMOSAS CONTINUACIÓN

Carcinoma de células escamosas



Carcinoma de células escamosas de la base de la lengua

Faringe

Visión general y anatomía topográfica	424
Partes de la faringe	426
Músculos	428
Aberturas potenciales en la pared faríngea	432
Vascularización	433
Inervación	436
Correlaciones clínicas	439

INFORMACIÓN GENERAL

Faringe: tubo muscular de unos 13 cm de longitud desde la base del cráneo hasta el borde inferior del cartílago cricoides (C6).

La porción posterior de la faringe se sitúa frente a la fascia prevertebral.

Se encuentra posterior a las cavidades nasales y bucal y a la laringe, y se divide en 3 partes:

- Nasofaringe.
- Orofaringe.
- Laringofaringe.

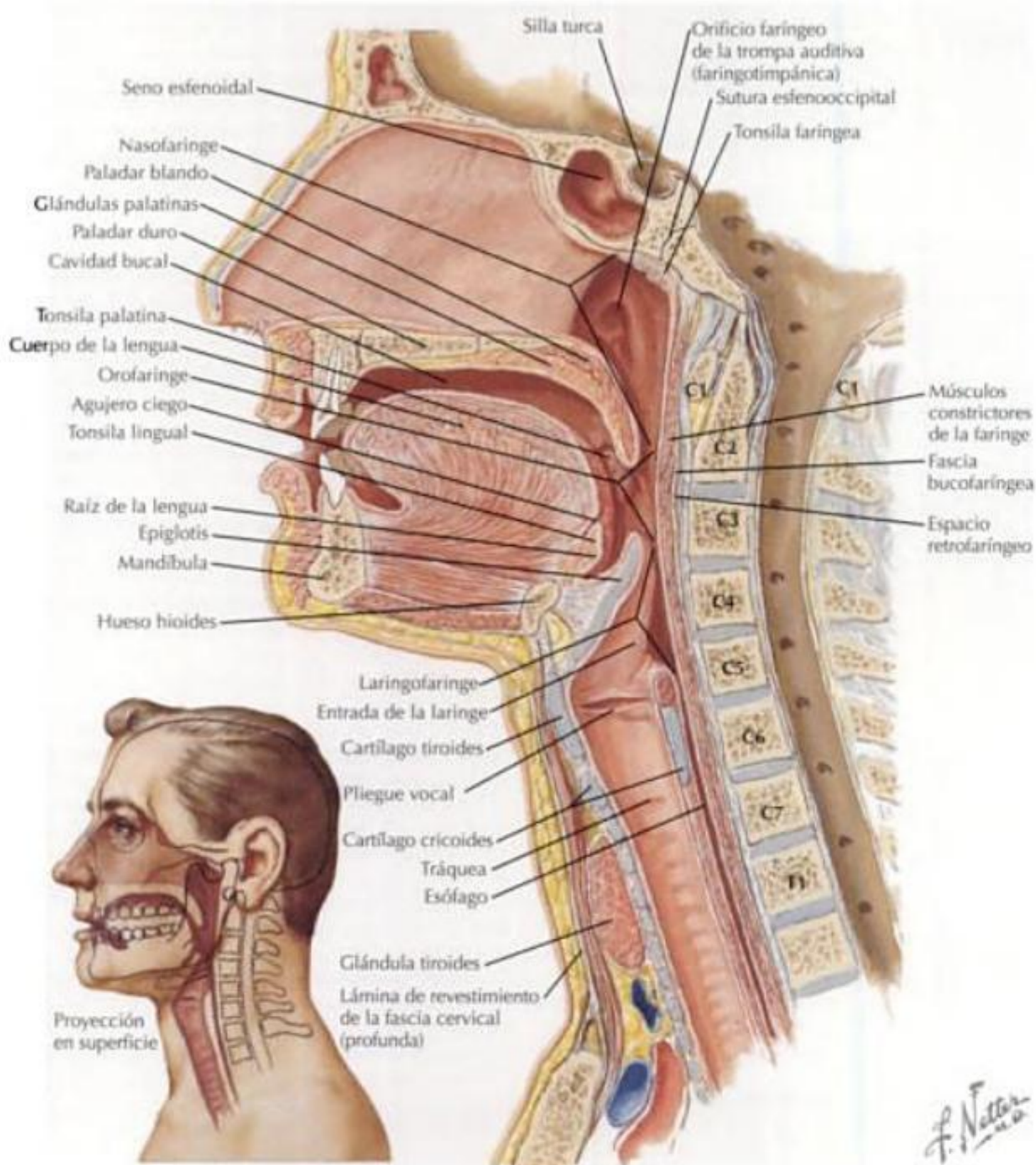
Responsable de conducir adecuadamente el alimento hasta el esófago y el aire a los pulmones.

Constituida por:

- Tres músculos constrictores.
- Tres músculos longitudinales.
- Porción cartilaginosa de la trompa auditiva (faringotimpánica).
- Paladar blando.

La pared de la faringe tiene 5 capas:

- Mucosa: la capa más interna.
- Submucosa.
- Fascia faringobasilar: la capa fibrosa unida al cráneo que ancla la faringe.
- Muscular: 3 músculos longitudinales internos y 3 músculos circulares (constrictores) externos que se solapan de manera que el constrictor superior es el más interno, mientras que el constrictor inferior es el más externo.
- Fascia bucofaringea: capa de tejido conectivo laxo que se continúa con la fascia sobre los músculos buccinador y faríngeos, y localización de los plexos nerviosos faríngeos y plexos venosos faríngeos.



NASOFARINGE

Límites	Características anatómicas principales	Comentarios
<p><i>Techo:</i> bóveda de la faringe (fórnix faríngeo) <i>Suelo:</i> paladar blando <i>Anterior:</i> coanas de las cavidades nasales <i>Posterior:</i> mucosa que cubre al m. constrictor superior de la faringe <i>Lateral:</i> mucosa que cubre al m. constrictor superior de la faringe</p>	<p>El orificio faríngeo de la trompa auditiva se abre en la nasofaringe El rodete tubárico es una elevación formada por la base de la porción cartilaginosa de la trompa auditiva, que se sitúa superior al orificio faríngeo de la trompa auditiva El pliegue salpingofaríngeo es mucosa que se sitúa sobre el m. salpingofaríngeo, que conecta el rodete tubárico a la pared lateral de la faringe El receso faríngeo se localiza posterior al pliegue salpingofaríngeo y contiene las tonsilas faríngeas (adenoides)</p>	<p>Tiene función respiratoria La trompa auditiva conecta el oído medio con la nasofaringe y ayuda a equilibrar la presión aérea a ambos lados de la membrana timpánica La porción cartilaginosa de la trompa auditiva normalmente está cerrada, excepto durante la deglución y el bostezo La trompa auditiva permite la difusión de infecciones entre el oído medio y la nasofaringe</p>

OROFARINGE

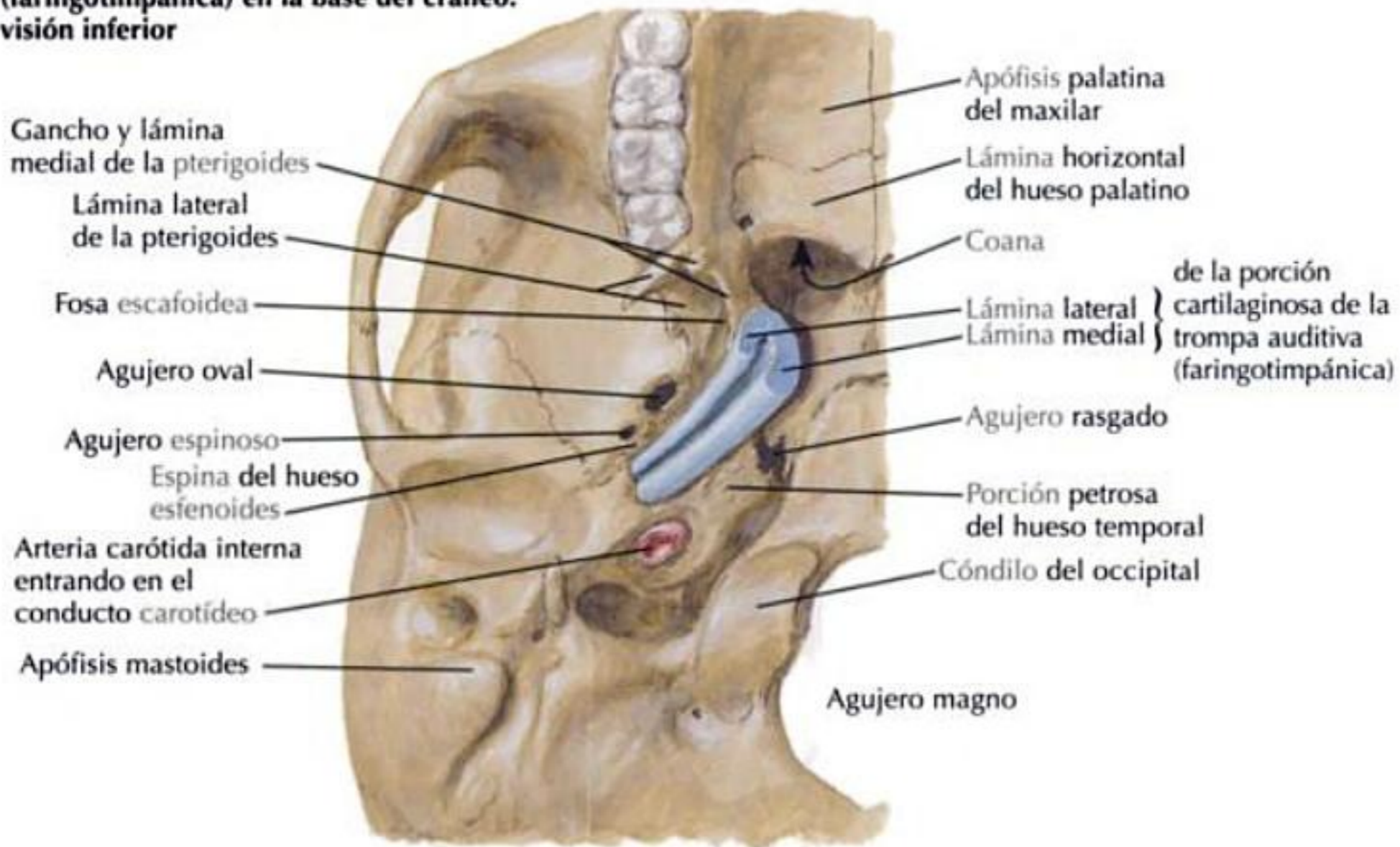
Límites	Características anatómicas principales	Comentarios
<p><i>Superior:</i> nasofaringe <i>Inferior:</i> 1/3 posterior de la lengua <i>Anterior:</i> arco palatogloso de la cavidad bucal <i>Posterior:</i> mucosa que cubre los mm. constrictores superior y medio de la faringe <i>Lateral:</i> mucosa que cubre los mm. constrictores superior y medio de la faringe</p>	<p>Las tonsilas palatinas se localizan en la orofaringe, cada una entre los arcos palatogloso y palatofaríngeo respectivos <i>Vallécula epiglótica:</i> la depresión inmediatamente posterior a la raíz de la lengua</p>	<p>Tiene funciones respiratoria y digestiva</p>

LARINGOFARINGE

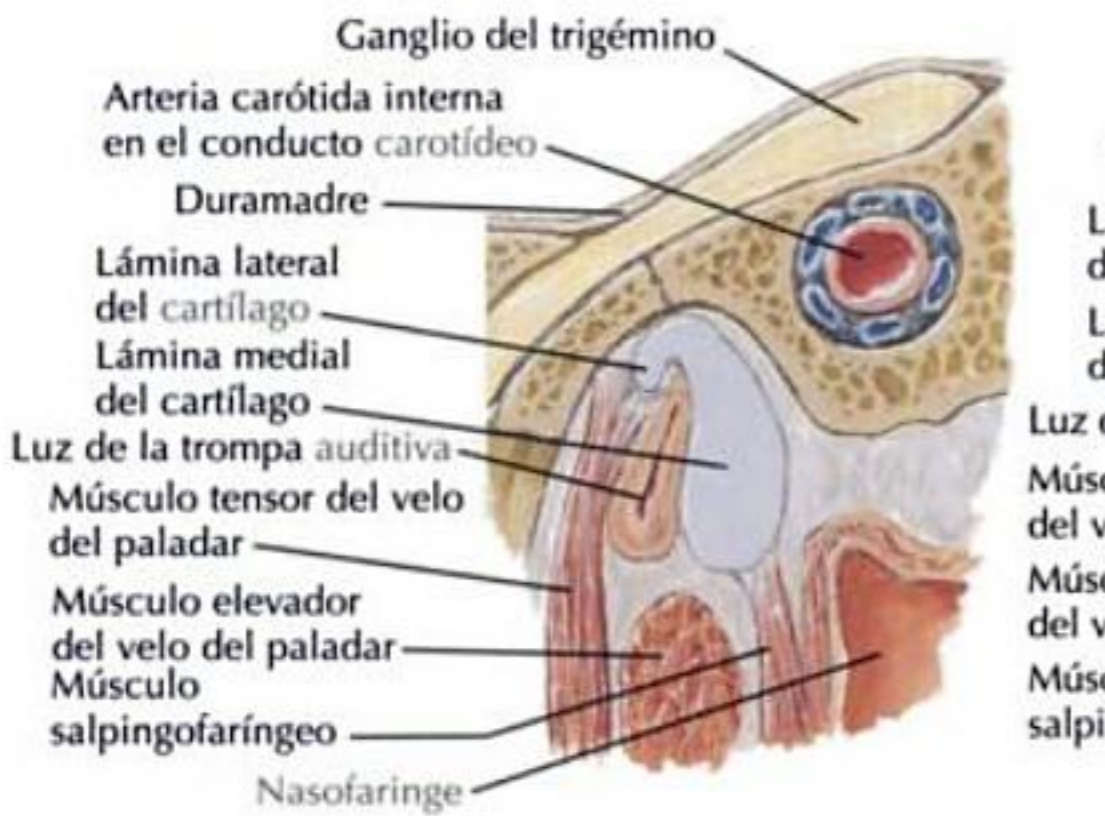
Límites	Características anatómicas principales	Comentarios
<p><i>Superior:</i> orofaringe <i>Anterior:</i> laringe y epiglotis <i>Posterior:</i> mucosa que cubre los mm. constrictores medio e inferior de la faringe <i>Lateral:</i> mucosa que cubre los mm. constrictores medio e inferior de la faringe</p>	<p>El receso piriforme es una pequeña depresión localizada en la pared lateral de la cavidad laringofaríngea a cada lado de la entrada a la laringe</p>	<p>Se comunica con la laringe El receso piriforme es una localización donde pueden alojarse cuerpos extraños</p>

VISIÓN GENERAL CONTINUACIÓN

Porción cartilaginosa de la trompa auditiva (faringotimpánica) en la base del cráneo: visión inferior

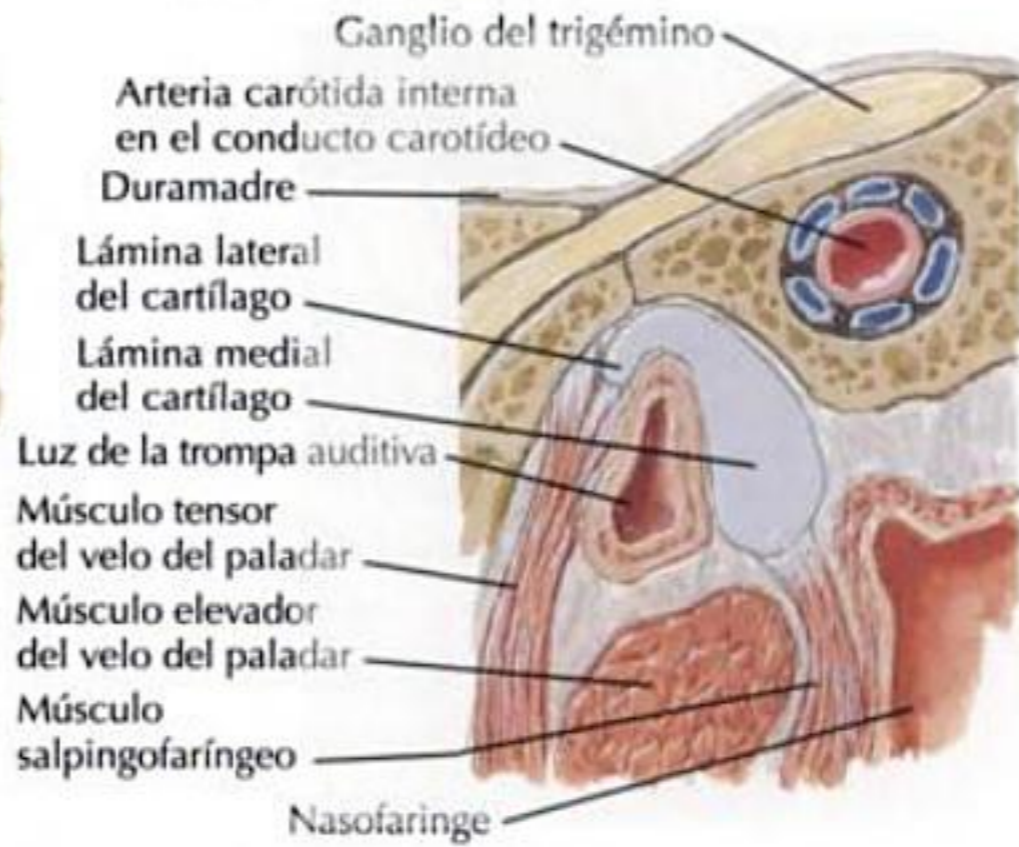


Sección a través de la porción cartilaginosa de la trompa auditiva (faringotimpánica), con la trompa cerrada



Trompa auditiva cerrada por retroceso elástico del cartilago, turgencia tisular y tensión de los músculos salpingofaríngeos

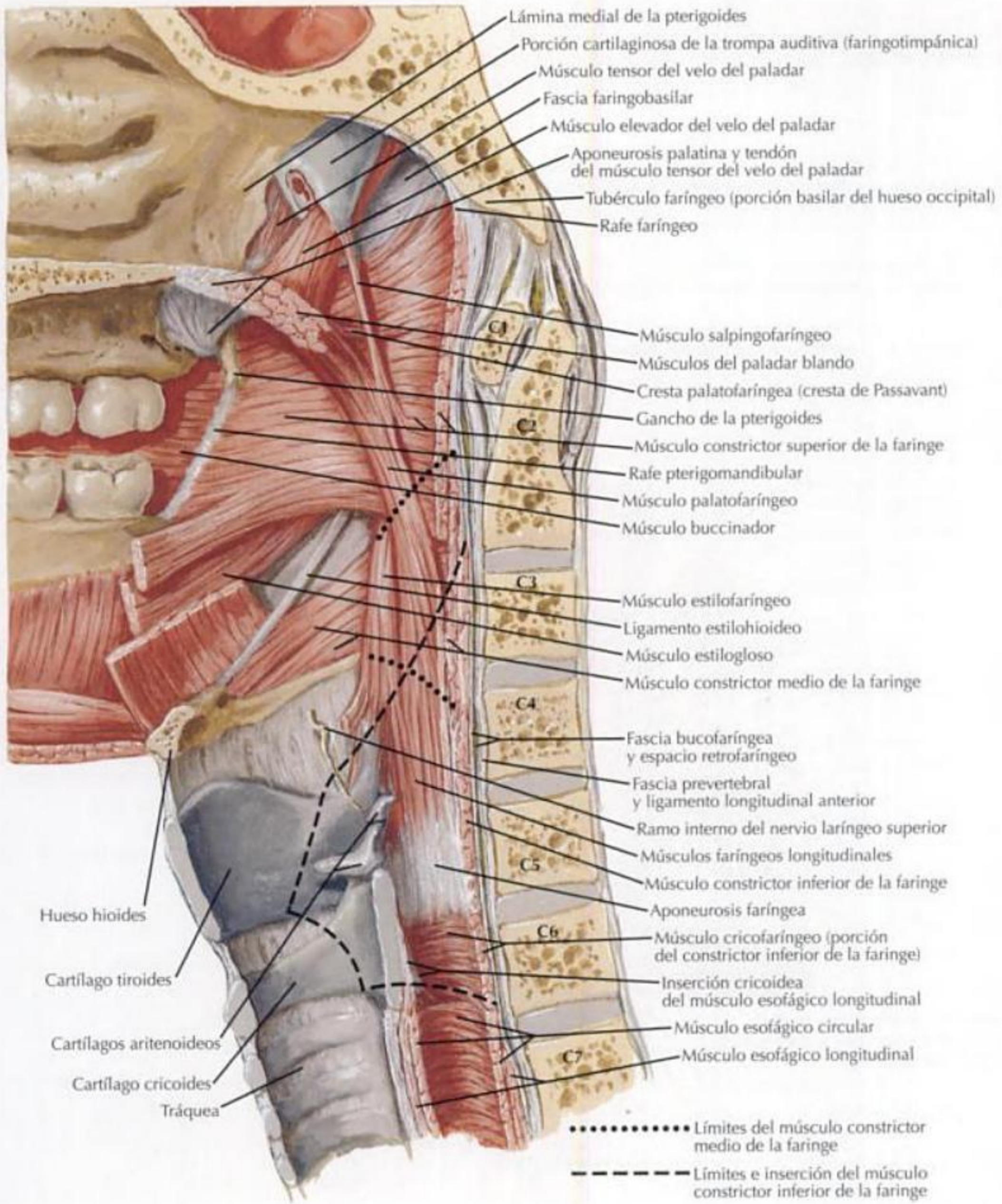
Sección a través de la porción cartilaginosa de la trompa auditiva (faringotimpánica), con la trompa abierta



Luz abierta principalmente cuando la inserción del músculo tensor del velo del paladar tira de la pared del tubo lateralmente durante la deglución

F. Netter M.D.

VISIÓN GENERAL CONTINUACIÓN



F. Netter M.D.

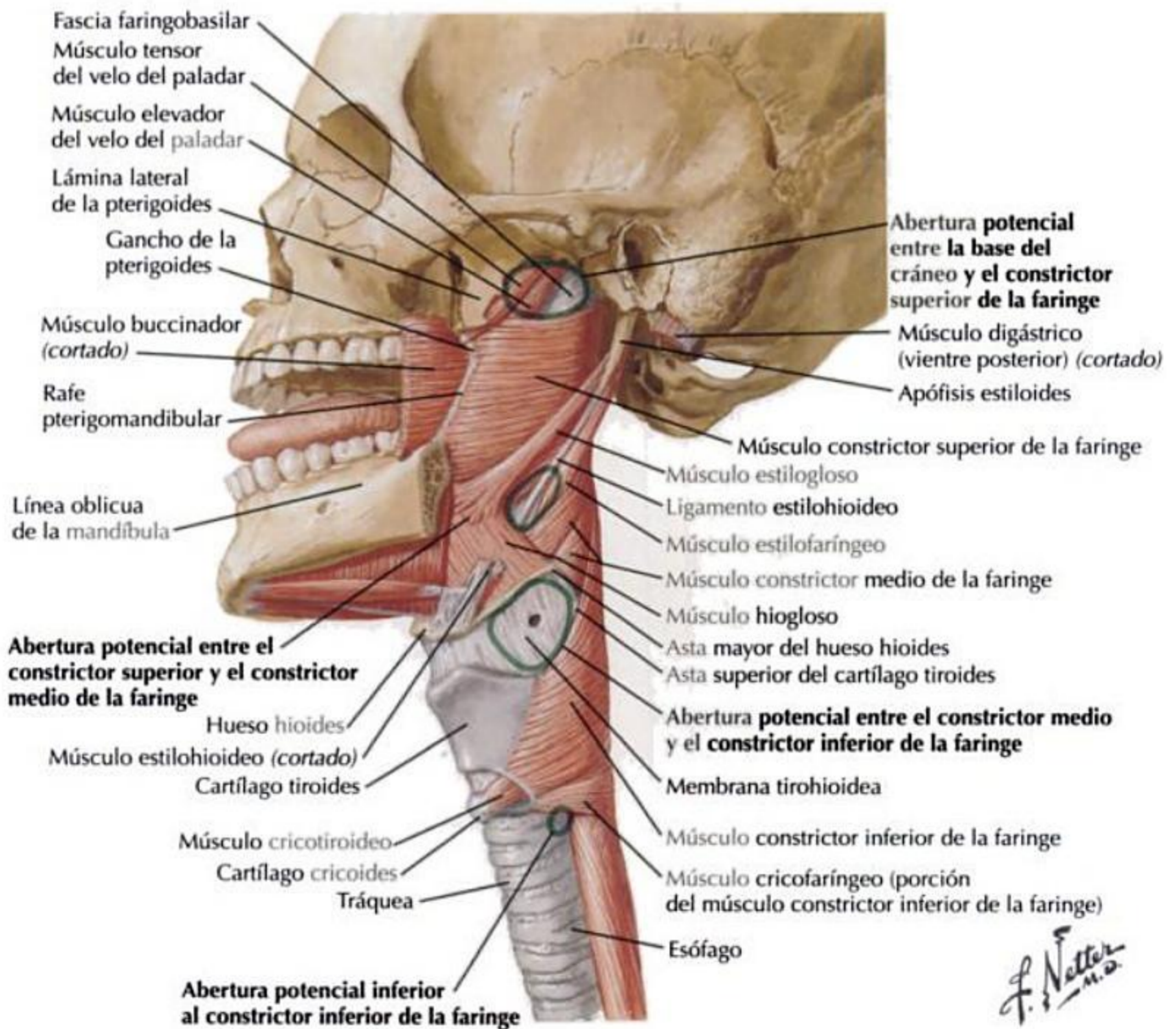
Aberturas potenciales en la pared faríngea

LOCALIZACIONES Y ESTRUCTURAS

La disposición solapada de los 3 músculos constrictores deja 4 aberturas potenciales en la musculatura faríngea.

Las estructuras anatómicas entran y salen de la faringe a través de estas aberturas potenciales.

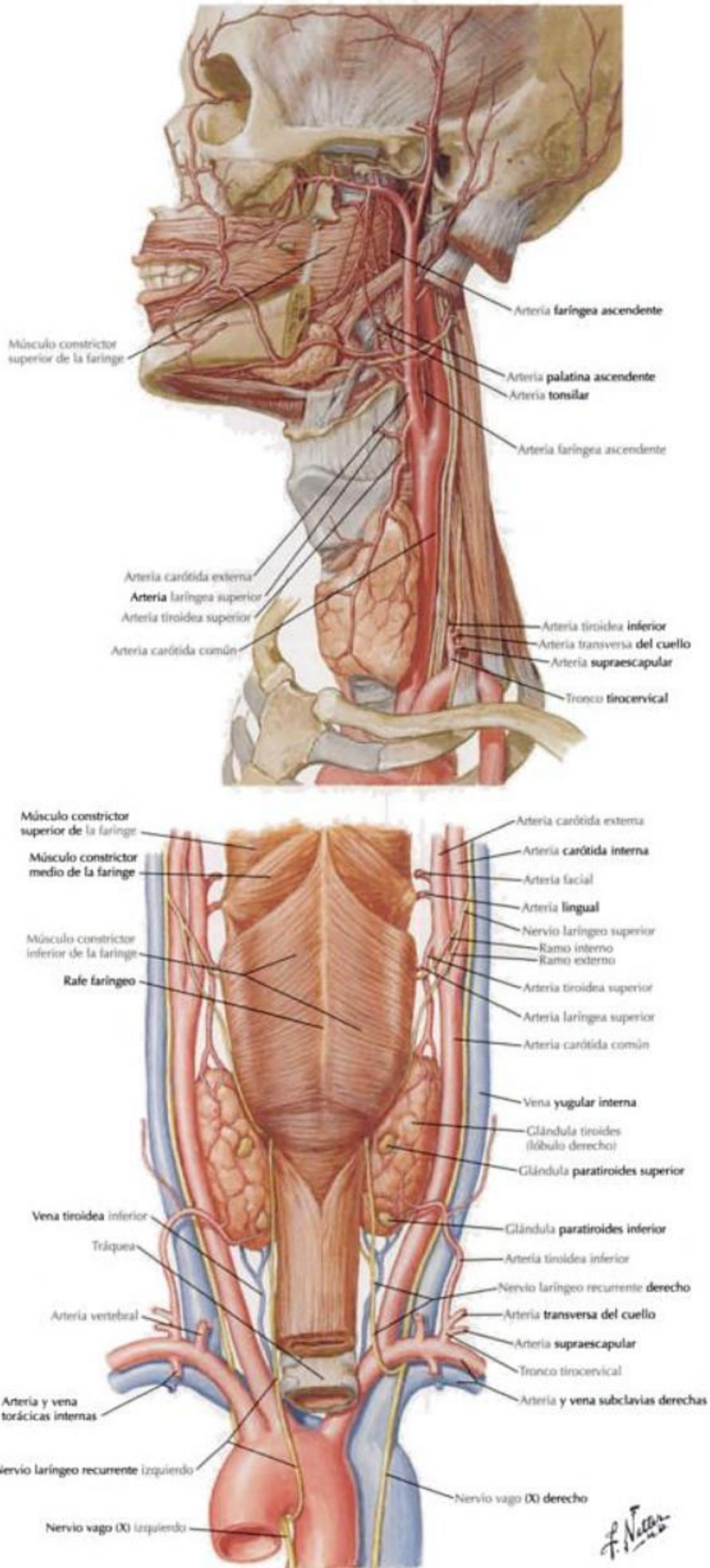
VISIÓN GENERAL DE LAS ABERTURAS POTENCIALES	
Localización	Estructuras anatómicas que las atraviesan
Entre la base del cráneo y el m. constrictor superior de la faringe	Trompa auditiva M. elevador del velo del paladar A. faríngea ascendente A. palatina ascendente
Entre los mm. constrictores superior y medio de la faringe	M. estilofaríngeo N. glossofaríngeo Rama tonsilar de la a. palatina ascendente Lig. estilohioideo
Entre los mm. constrictores medio e inferior de la faringe	Ramo interno del n. laríngeo superior A. y v. laríngeas superiores
Inferior al m. constrictor inferior de la faringe	N. laríngeo recurrente A. y v. laríngeas inferiores



IRRIGACIÓN ARTERIAL

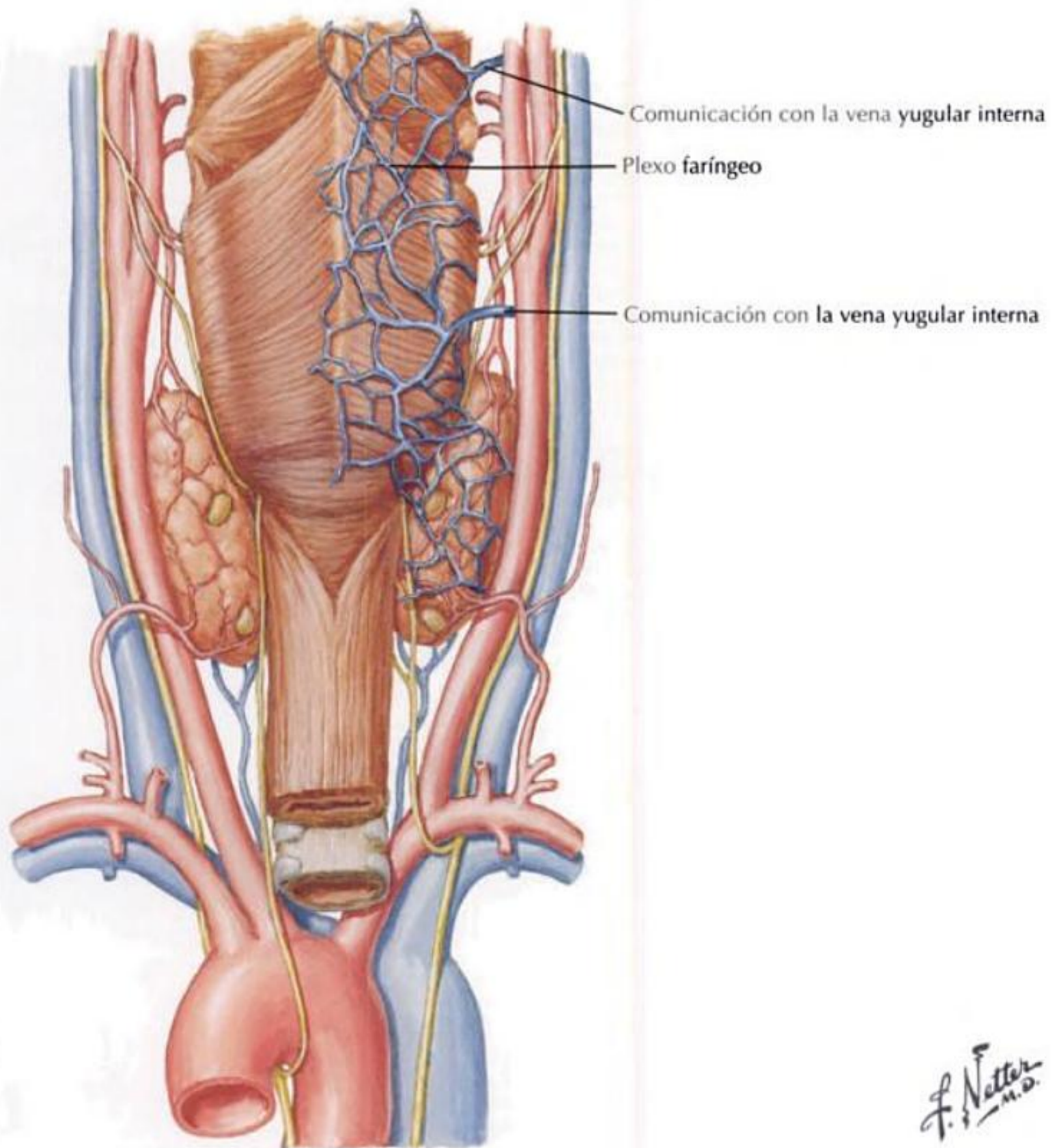
Arteria	Origen	Recorrido
Faringea ascendente	Porción posterior de la a. carótida externa cerca de la bifurcación de la a. carótida común	La rama más pequeña que se origina de la a. carótida externa Ascende superiormente entre la cara lateral de la faringe y la a. carótida interna <i>Tiene 2 grupos de ramas principales:</i> <ul style="list-style-type: none"> • Faringeas: una serie de 3 pequeñas ramas que irrigan al m. estilofaríngeo y a los mm. constrictores medio e inferior de la faringe • Palatinas: irrigan al m. constrictor superior de la faringe, tonsila palatina, paladar blando y trompa auditiva
Palatina ascendente	A. facial	Ascende superiormente a lo largo de la parte lateral de la faringe, normalmente entre los mm. estilogloso y estilofaríngeo Pasa a través de la abertura entre la base del cráneo y el m. constrictor superior de la faringe, para irrigar al músculo y al paladar blando
Tonsilar		Mientras asciende superiormente a lo largo de la parte lateral de la faringe, pasa hacia el interior e irriga el m. constrictor superior de la faringe hasta alcanzar la tonsila palatina y la raíz de la lengua
Faringea	3.ª parte de la a. maxilar en la fosa pterigopalatina	Pasa posteriormente con el n. faríngeo hacia el interior del conducto palatovaginal Emerge para irrigar la porción superior de la nasofaringe y trompa auditiva
Tiroidea superior	La 1.ª rama de la a. carótida externa	Pasa inferiormente a lo largo del m. constrictor inferior de la faringe para irrigar la glándula tiroides
Tiroidea inferior	Tronco tirocervical	Tiene una serie de ramas La rama faríngea irriga la faringe

IRRIGACIÓN ARTERIAL CONTINUACIÓN



DRENAJE VENOSO

Vena	Recorrido
Plexo faríngeo	Localizado en la cara externa de la faringe, en la fascia bucofaringea Da origen a las v. faríngeas, que drenan en la v. yugular interna y también en el plexo venoso pterigoideo a lo largo del m. pterigoideo lateral Las v. faríngeas también drenan en las v. facial, lingual o tiroidea superior



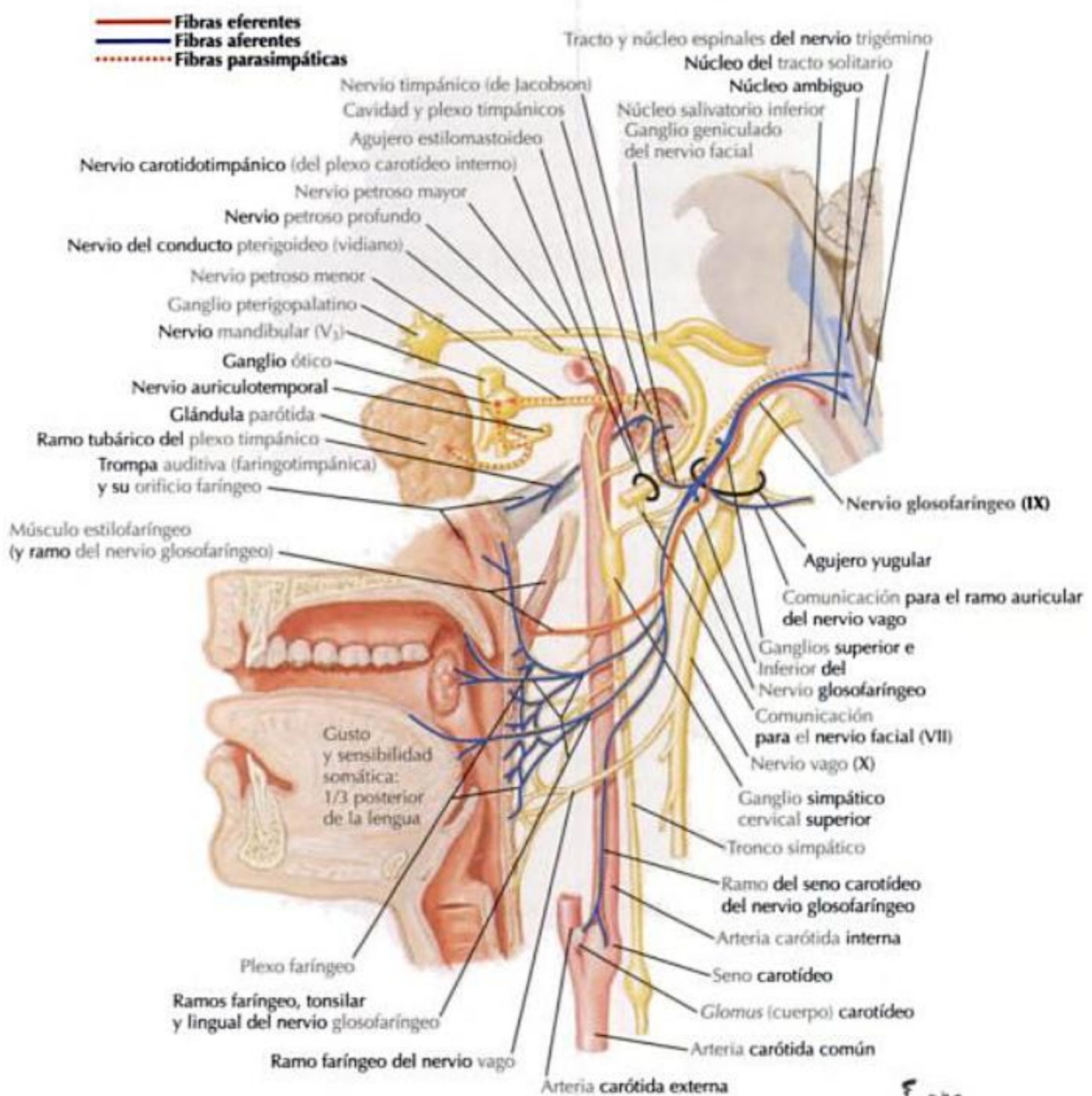
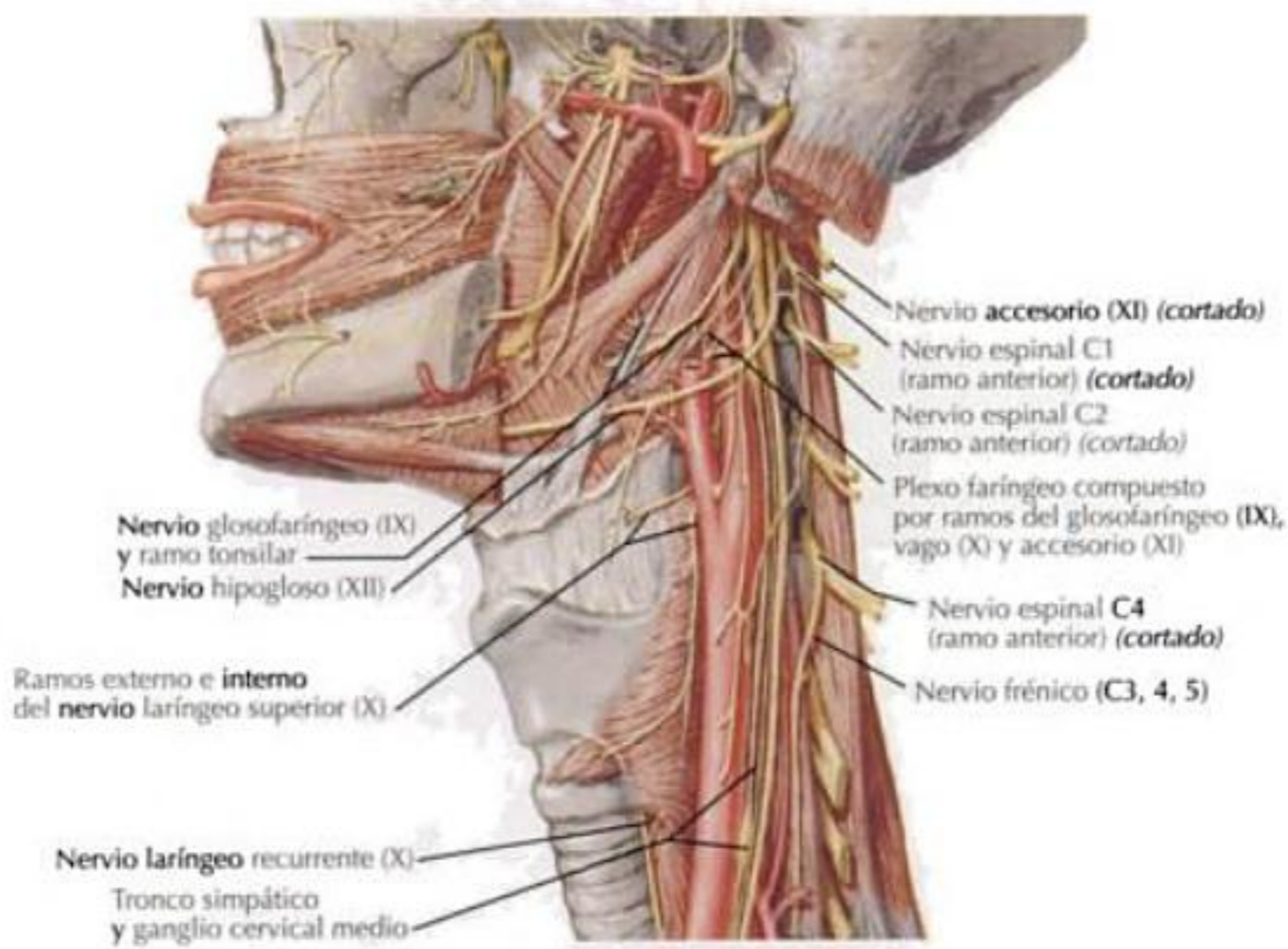
PLEXO FARÍNGEO CONTINUACIÓN

Nervio	Función	Recorrido	Inervación sensitiva	Inervación motora
Raíz craneal del n. accesorio	Contribuye con el ramo faríngeo del n. vago a proporcionar la mayor parte de la inervación motora de los músculos de la faringe	<p>Emerge como 4 o 5 ramos, justo inferior a las raíces del n. vago</p> <p>Pasa lateralmente en el agujero yugular, donde se fusiona con fibras de la raíz espinal del n. accesorio</p> <p>Mientras se une en un corto trayecto, también se conecta mediante 1 o 2 ramos con el ganglio inferior del n. vago</p> <p>Luego, sale a través del agujero yugular, se separa de la raíz espinal y continúa sobre la superficie del ganglio inferior del n. vago para distribuirse principalmente por los ramos faríngeos del n. vago</p>		Ayuda al ramo faríngeo del n. vago

OTRAS INERVACIONES DE LA FARINGE

Nervio	Función	Recorrido	Inervación sensitiva	Inervación motora
Ramo laríngeo recurrente del n. vago	Una pequeña contribución a la inervación motora de los músculos de la faringe Proporciona abundante inervación para la laringe	<p>Ramo del n. vago</p> <p>En el lado izquierdo, se incurva alrededor de la aorta, posterior al ligamento arterioso</p> <p>En el lado derecho, se incurva alrededor de la a. subclavia derecha</p> <p>Asciende sobre la parte lateral de la tráquea hasta que alcanza la faringe, donde pasa profundo al m. constrictor inferior de la faringe, para alcanzar la laringe</p>		Parte del m. constrictor inferior de la faringe
Faríngeo	Un pequeño nervio sensitivo	<p>Se origina del nervio maxilar del n. trigémino en la fosa pterigopalatina</p> <p>Pasa posteriormente a través del conducto palatovaginal con la arteria para entrar en la nasofaringe</p>	Proporciona fibras sensitivas para la nasofaringe y la trompa auditiva	

OTRAS INERVACIONES DE LA FARINGE CONTINUACIÓN



F. Nitter

DEGLUCIÓN

La *deglución* es una combinación de contracciones musculares, voluntarias e involuntarias, para desplazar un bolo de alimento desde la cavidad bucal hasta el esófago.

La deglución se inicia cuando el vértice de la lengua se pone en contacto con la parte anterior del paladar y el bolo es empujado posteriormente.

El paladar blando empieza a elevarse, y la cresta de Passavant empieza a formarse en la pared posterior de la faringe y se mueve para acercarse al paladar blando.

A medida que la lengua es impulsada contra el paladar duro, el bolo se mueve hacia el interior de la orofaringe, y el paladar blando entra en contacto con la cresta de Passavant para separar la nasofaringe de la orofaringe.

Cuando el bolo alcanza la vallécula epiglótica, el hioides y la laringe se elevan y la punta de la epiglotis se inclina ligeramente hacia abajo sobre la entrada de la laringe.

En la pared posterior de la faringe se crea una «onda de propulsión» para ayudar a desplazar el bolo.

El bolo se separa en 2 direcciones que fluyen a cada lado de la epiglotis y se unen para entrar en el esófago.

El paladar blando es empujado hacia abajo por los músculos palatofaríngeos y la presión de la onda originada por el movimiento del bolo, mientras la onda de propulsión prosigue para ayudar a desplazar el bolo de la orofaringe.

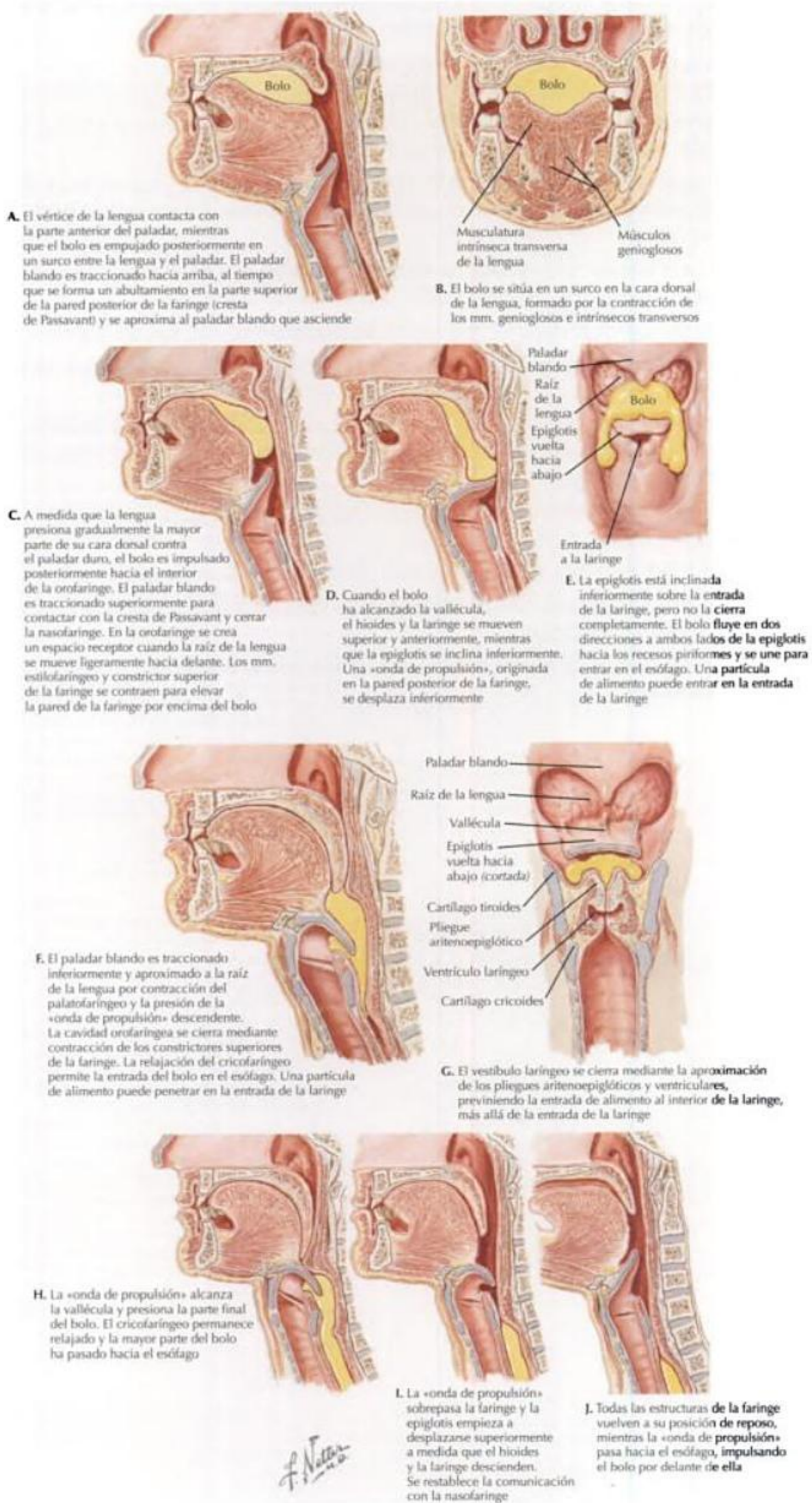
La porción cricofaríngea del constrictor inferior de la faringe se relaja para ayudar al bolo a entrar en el esófago.

El vestíbulo laríngeo y la hendidura glótica se cierran para prevenir la entrada del bolo en la laringe.

La onda de propulsión vacía el resto del bolo de la vallécula epiglótica, cuando la porción principal del bolo ya está en el esófago.

Todas las estructuras vuelven a su posición inicial a medida que la onda de propulsión se desplaza hacia el interior del esófago.

DEGLUCIÓN CONTINUACIÓN



Laringe

Visión general y anatomía topográfica	442
Cartílagos	444
Membranas y ligamentos	450
Músculos	451
Vascularización	453
Inervación	455
Correlaciones clínicas	457

INFORMACIÓN GENERAL

Laringe: conexión entre la faringe y la tráquea.

Previene la entrada de cuerpos extraños en la vía aérea.

Diseñada para la producción de sonido (fonación).

Más corta en la mujer y los niños.

Formada por 9 cartílagos: 3 pares y 3 impares.

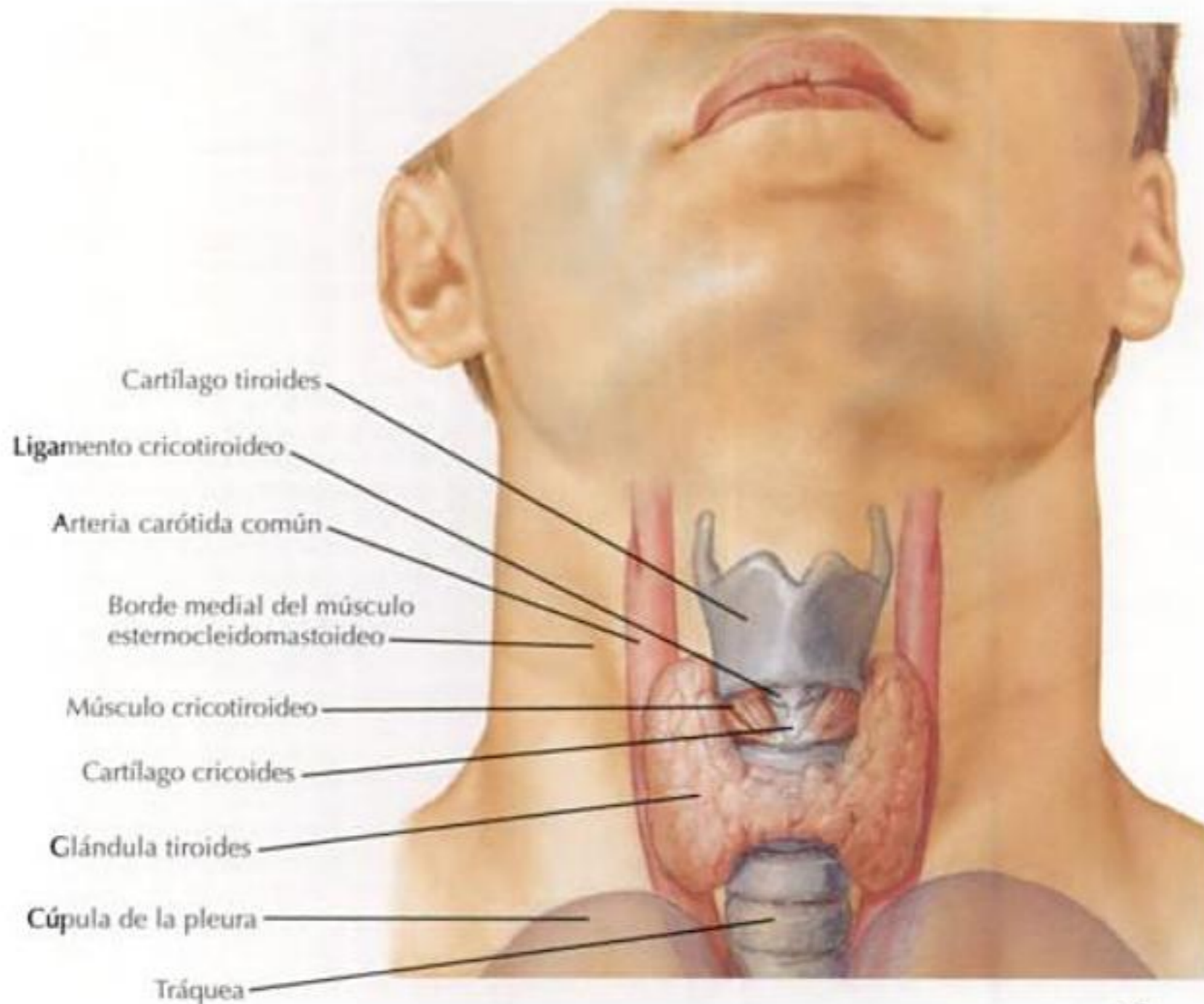
Se localiza en la línea media frente a las vértebras C3 a C6.

Regiones de la laringe:

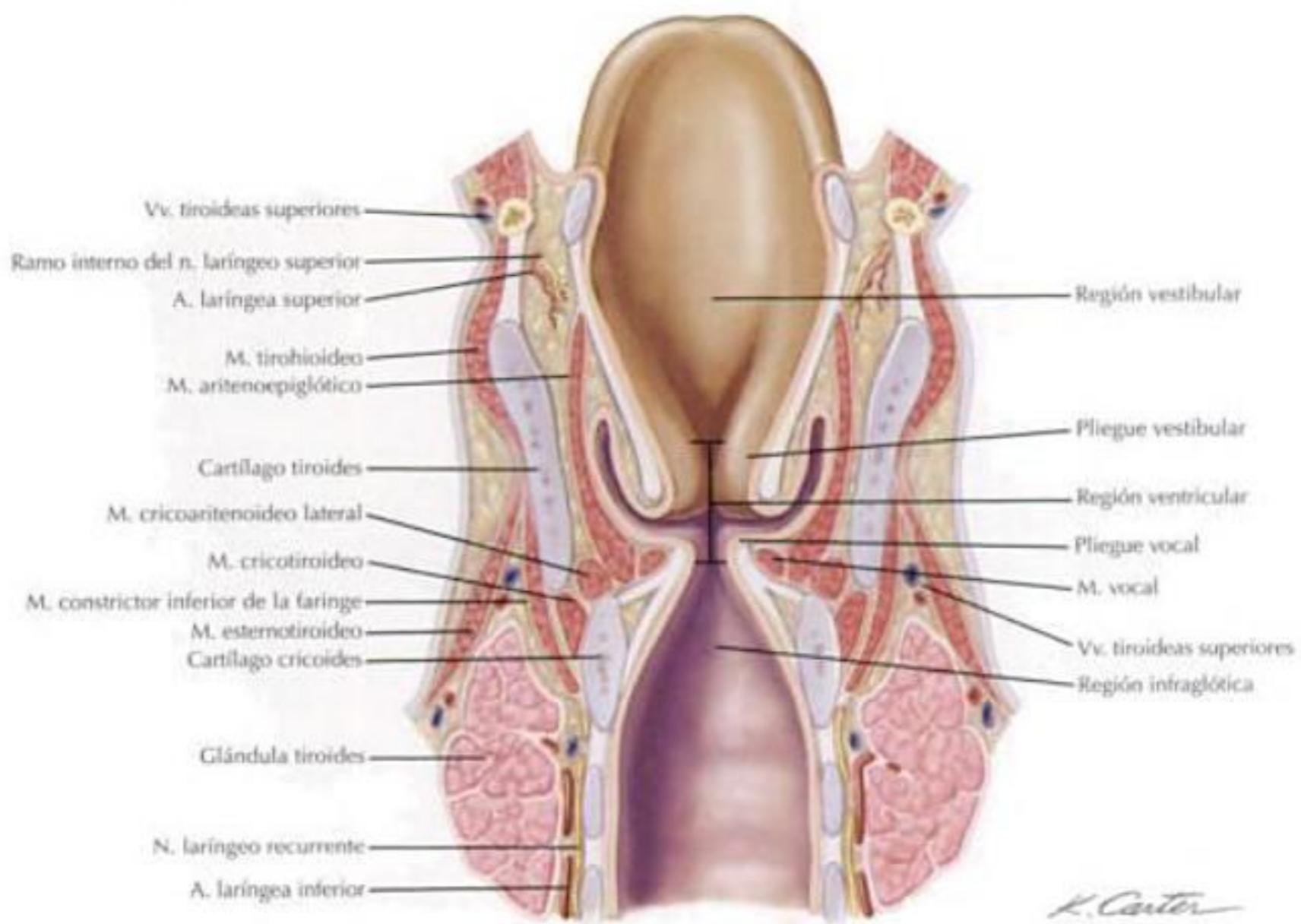
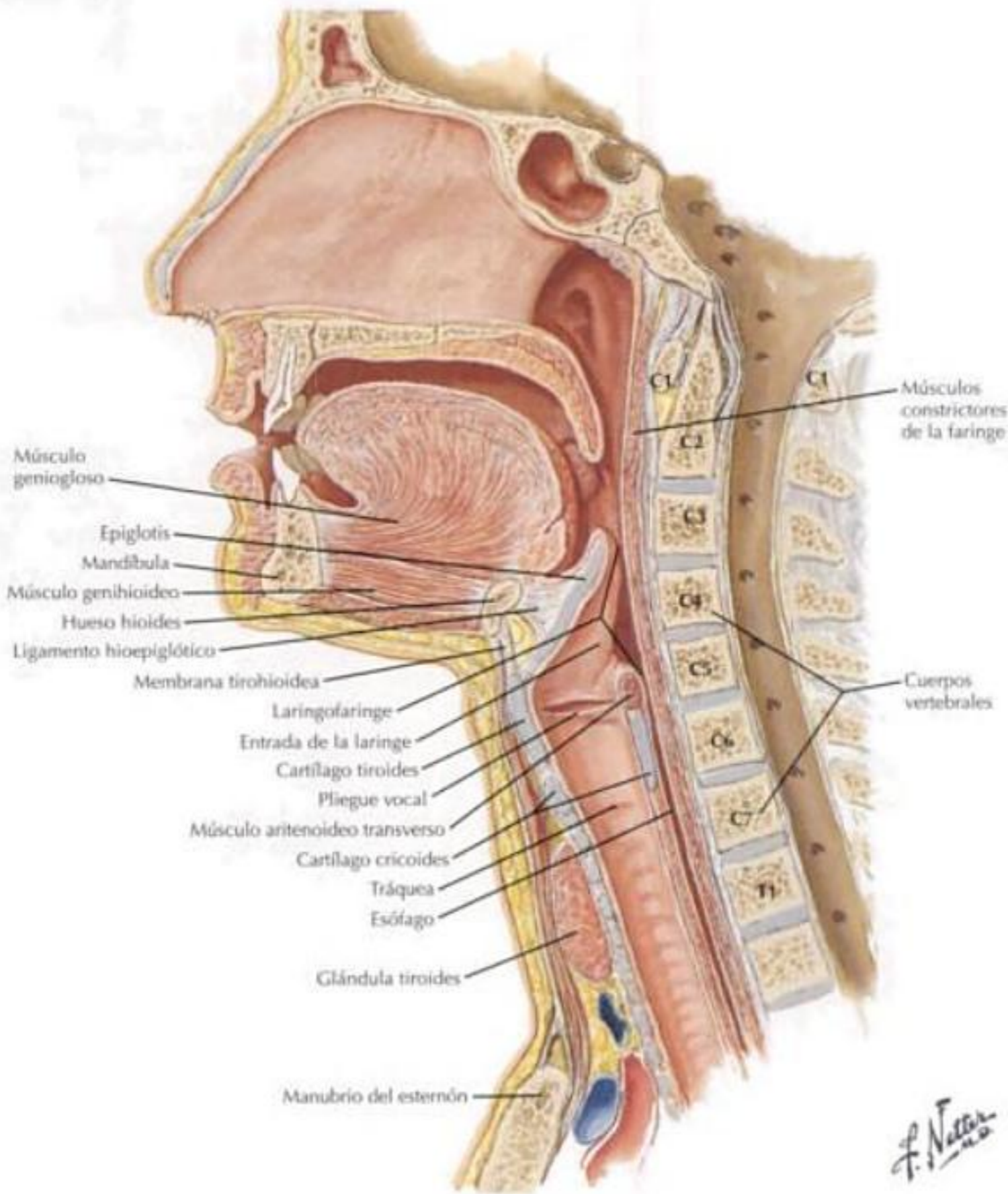
- Vestibular.
- Ventricular.
- Infraglótica.

Relaciones de la laringe

- Anterolateral: músculos infrahioideos, platisma.
- Lateral: lóbulos de la glándula tiroides, vaina carotídea.
- Posterior: forma la pared anterior de la laringofaringe.
- Superior: base de la lengua y vallécula epiglótica.
- Inferior: tráquea.

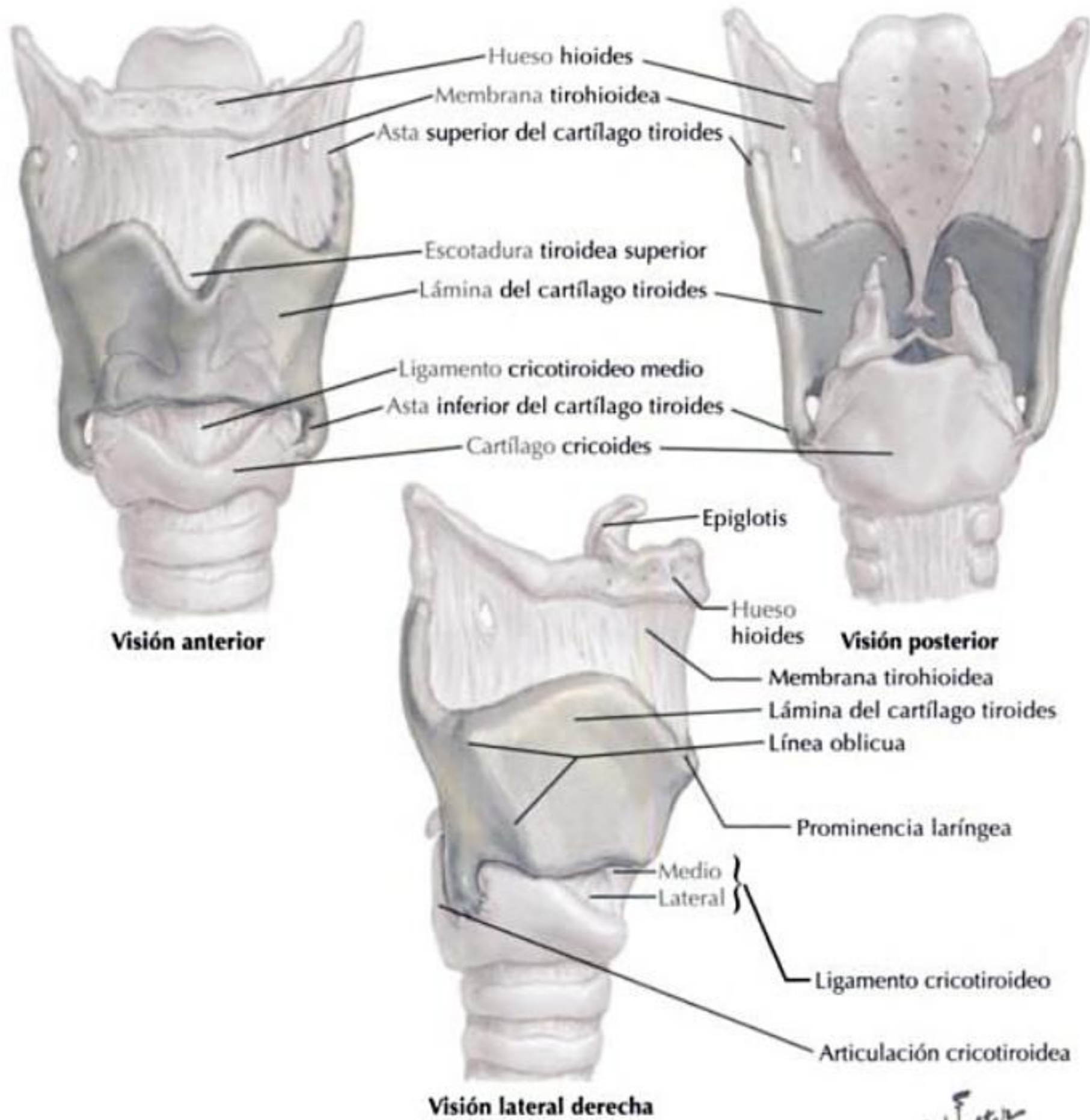


INFORMACIÓN GENERAL CONTINUACIÓN



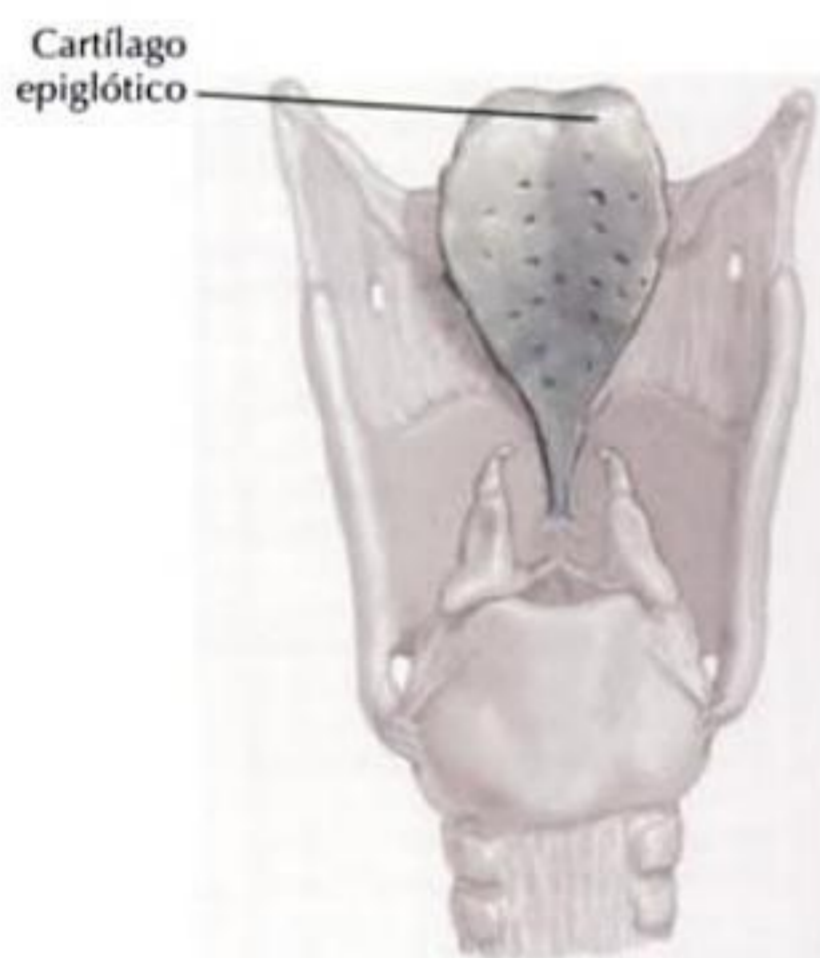
CARTÍLAGO TIROIDES

Característica anatómica	Comentarios
2 láminas laterales	2 láminas que se unen en ángulo agudo en la línea media anterior
Prominencia laríngea	También llamada «nuez de Adán» Formada por la fusión de las 2 láminas laterales Más grande en varones que en mujeres
Escotadura tiroidea superior	Porción superior de la prominencia laríngea, en forma de V
Tubérculo superior	Borde superior de la línea oblicua
Línea oblicua	Inserción para los mm. esternotiroideo, tirohioideo y constrictor inferior de la faringe (músculos extrínsecos de la laringe)
Tubérculo inferior	Borde inferior de la línea oblicua
Asta superior	Proporciona la inserción más lateral para la membrana tirohioidea
Asta inferior	Se articula con el cricoides para formar la articulación cricotiroidea

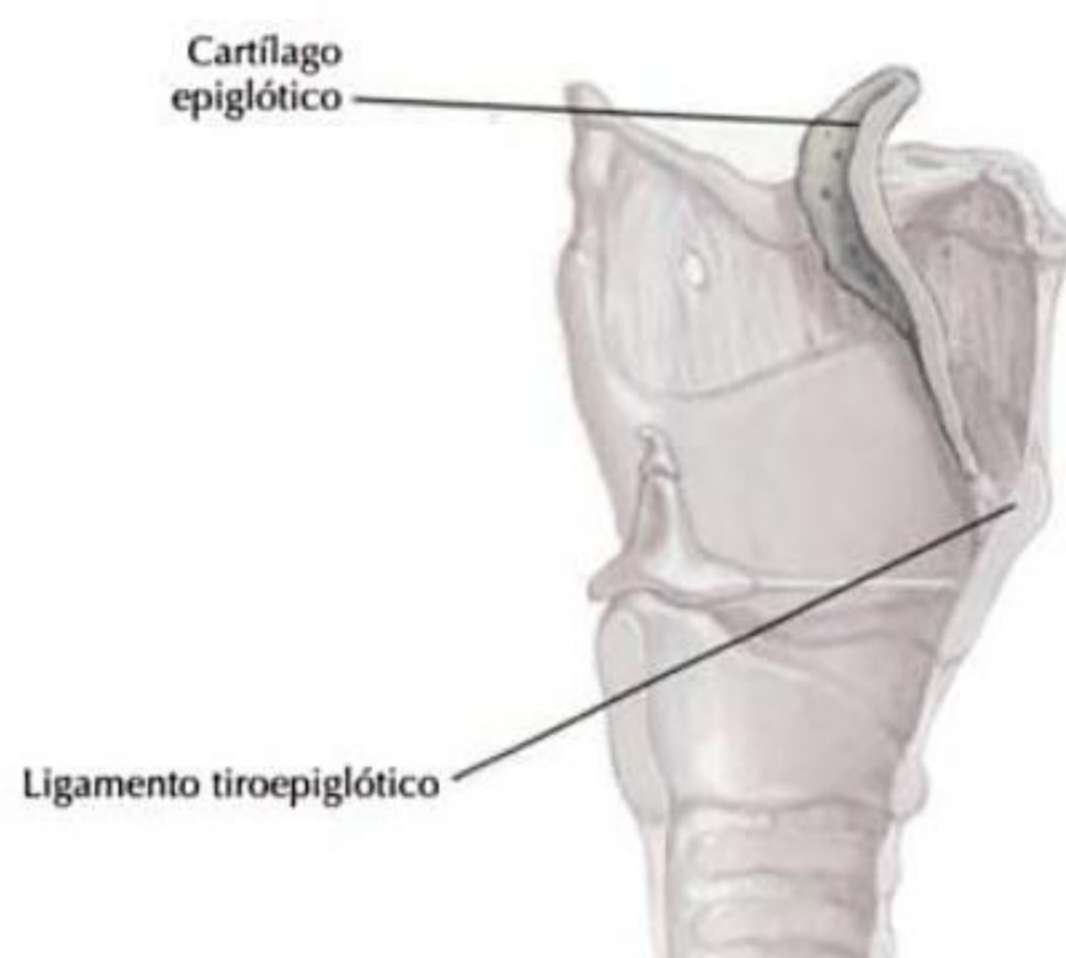


CARTÍLAGO EPIGLÓTICO

Característica anatómica	Comentarios
Tubérculo epiglótico	Forma de pera



Visión posterior

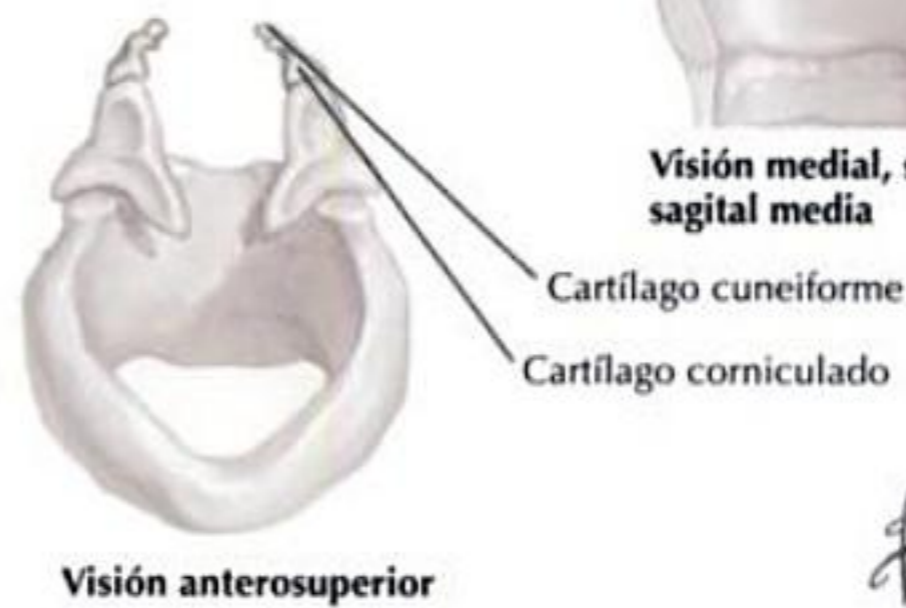
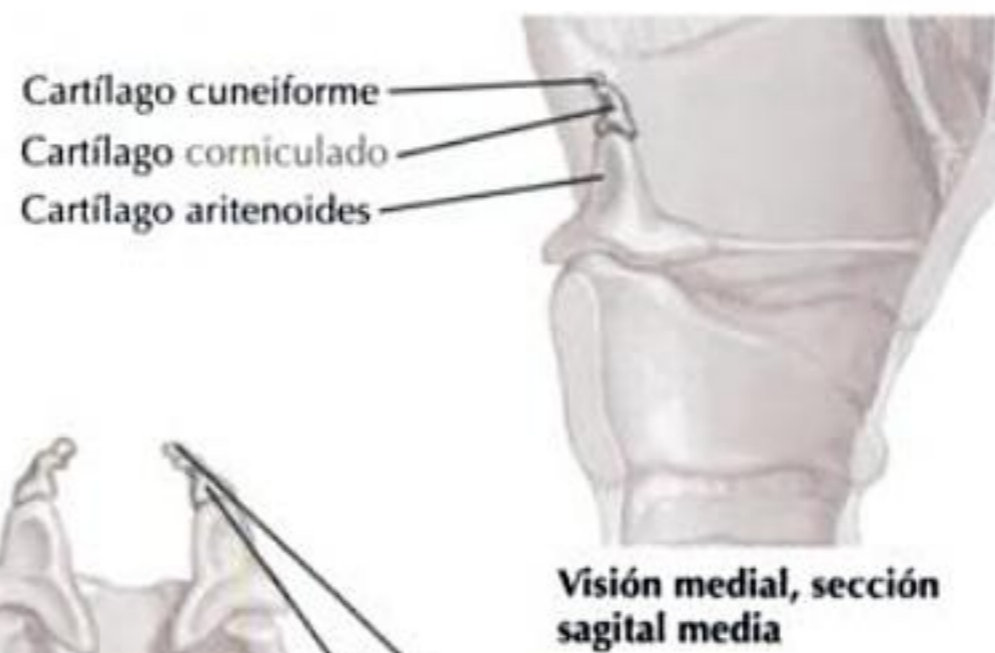
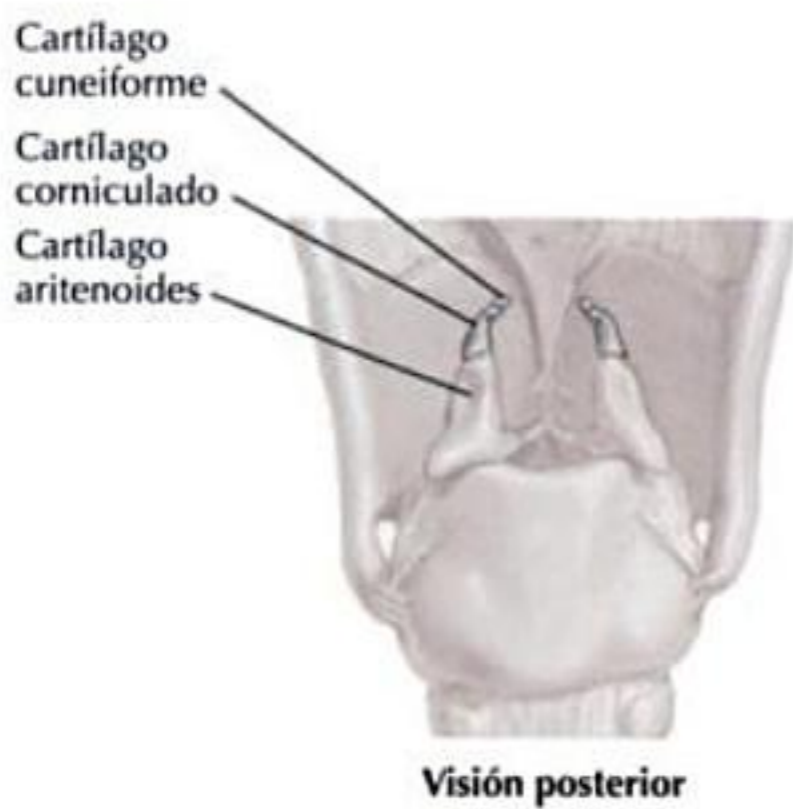

Visión medial, sección sagital media

*F. Netter
M.D.*

CARTÍLAGOS MENORES

Cartílago	Comentarios
Corniculado	Se sitúa en el vértice del cartílago aritenoides Ayuda a sostener el pliegue aritenoepiglótico
Cuneiforme	Se sitúa superior al cartílago corniculado Ayuda a sostener el pliegue aritenoepiglótico



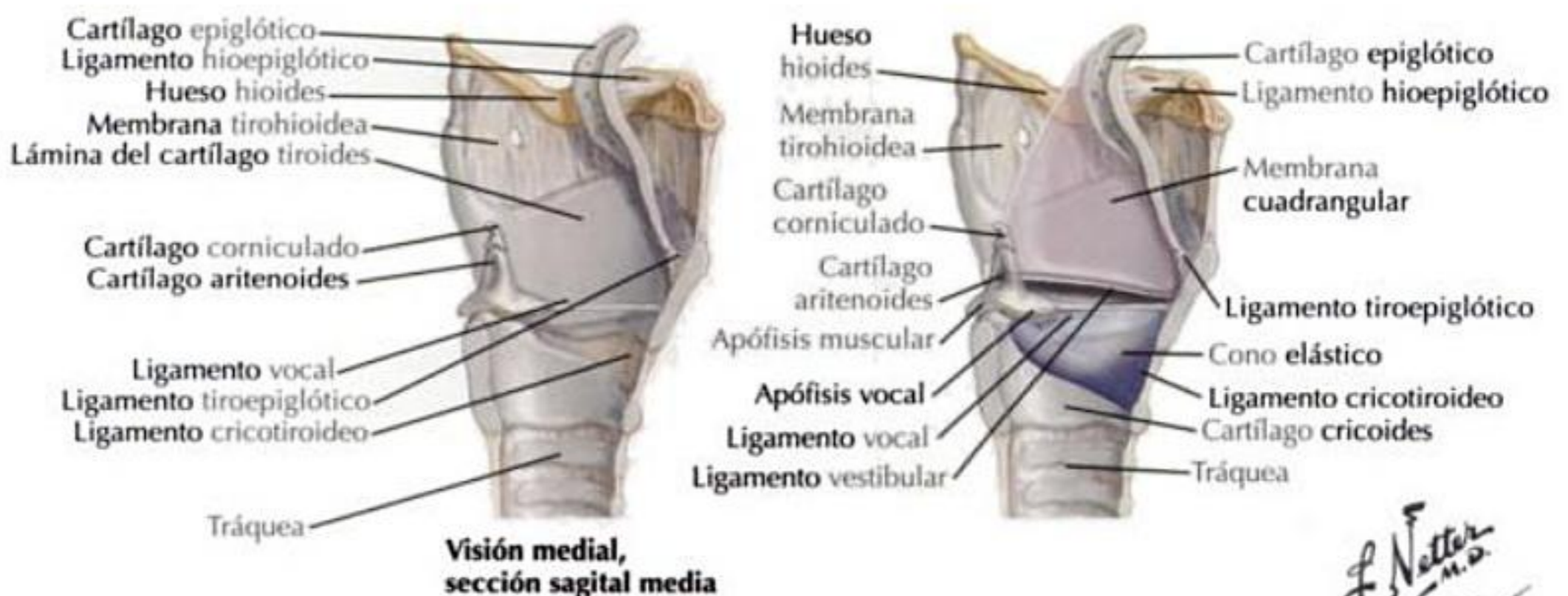
F. Netter M.D.

LIGAMENTOS EXTRÍNSECOS PRINCIPALES

Ligamento(s)	Localización	Comentarios
2 ligamentos tirohioideos laterales 1 ligamento tirohioideo medio Membrana tirohioidea	Cartilago tiroides a hueso hioides	La membrana tirohioidea permite el paso del ramo interno del n. laríngeo superior (n. laríngeo interno) y los vasos laríngeos superiores
Ligamento cricotiroideo medio	Cartilago cricoides a cartilago tiroides	Lugar de elección para el establecimiento de una vía aérea de emergencia
Ligamento cricotraqueal	Cartilago cricoides a tráquea	Une el cartilago cricoides al primer anillo traqueal Puede usarse para el establecimiento de una vía aérea de emergencia

LIGAMENTOS INTRÍNSECOS PRINCIPALES

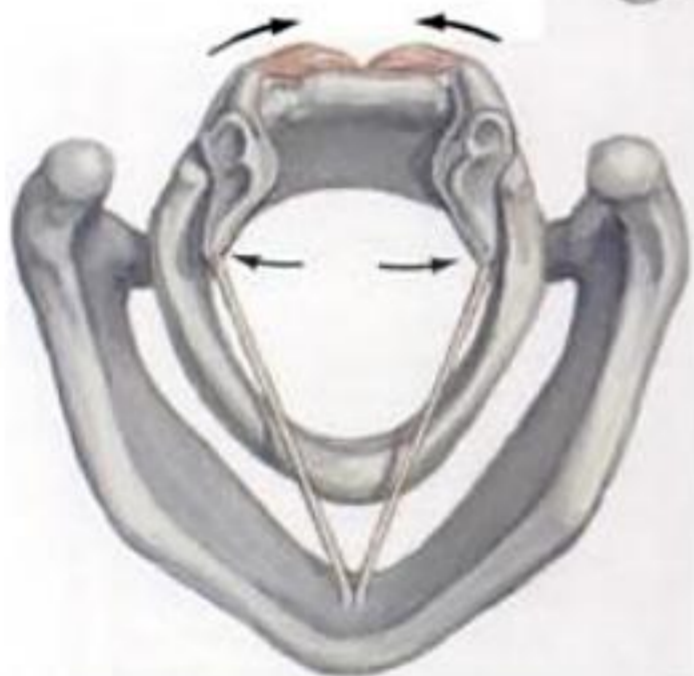
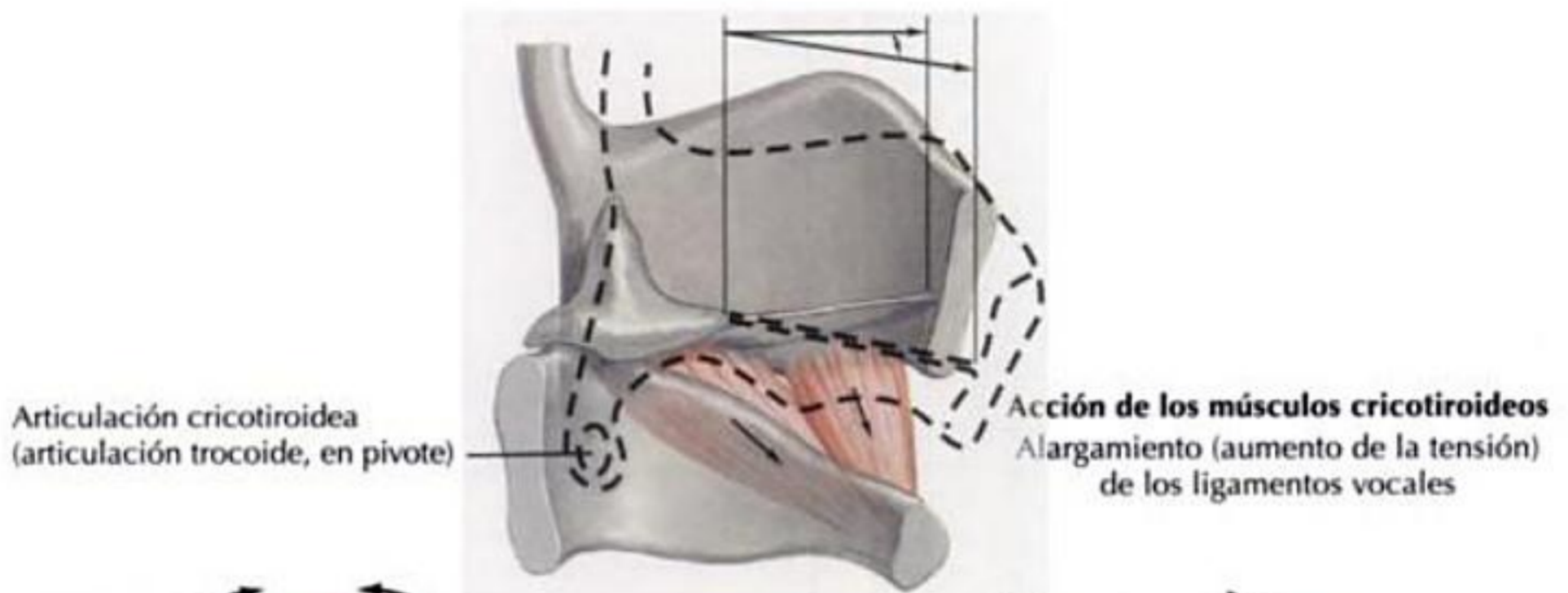
Ligamento	Localización	Comentarios
Ligamento vocal	Aritenoides (apófisis vocal) a cartilago tiroides	Contribuyen a formar el pliegue vocal (cuerda vocal verdadera)
Cono elástico	Superior: tiroides, lig. vocal, aritenoides (apófisis vocal) Inferior: borde superior del cricoides	
Membrana cuadrangular	Aritenoides a epiglottis	Contribuyen a formar el pliegue vestibular (cuerda vocal falsa)
Ligamento vestibular	Borde libre de la membrana cuadrangular	



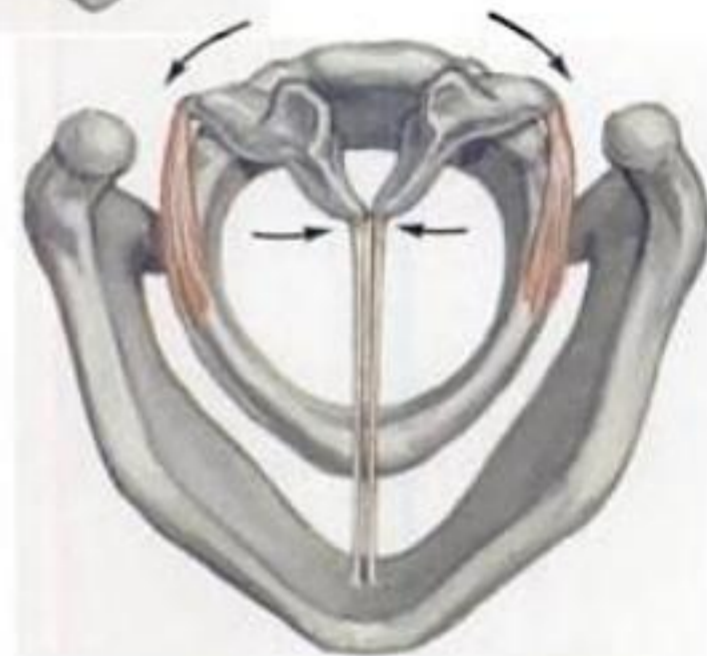
*F. Netter
M.D.
K. Carter*

VISIÓN GENERAL CONTINUACIÓN

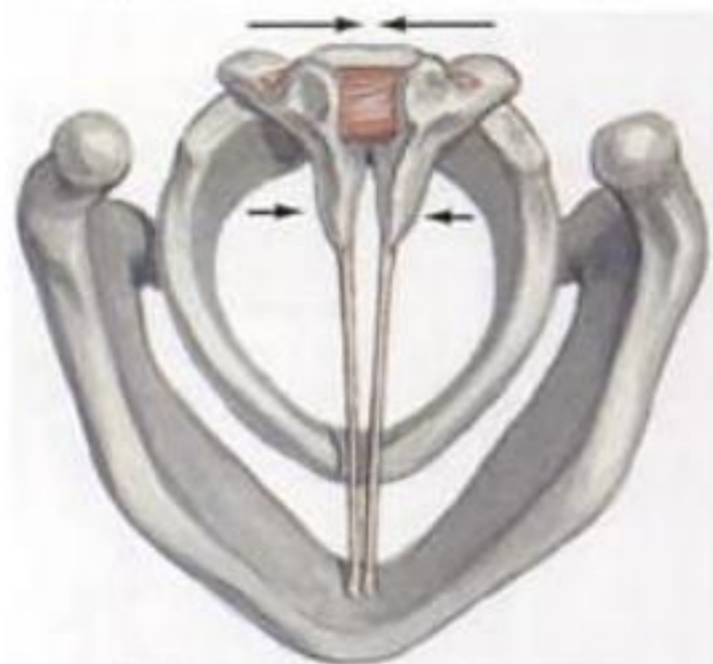
RESUMEN DE LAS ACCIONES MUSCULARES			
Modifican la hendidura glótica		Modifican la tensión en los pliegues vocales	
Músculo	Acción	Músculo	Acción
Cricoaritenoideo posterior	Abre la hendidura glótica	Cricotiroideo	Aumenta la tensión
Aritenoideos transversos Aritenoideos oblicuos Cricoaritenoideo lateral	Cierran la hendidura glótica	Tiroaritenoideo	Disminuyen la tensión



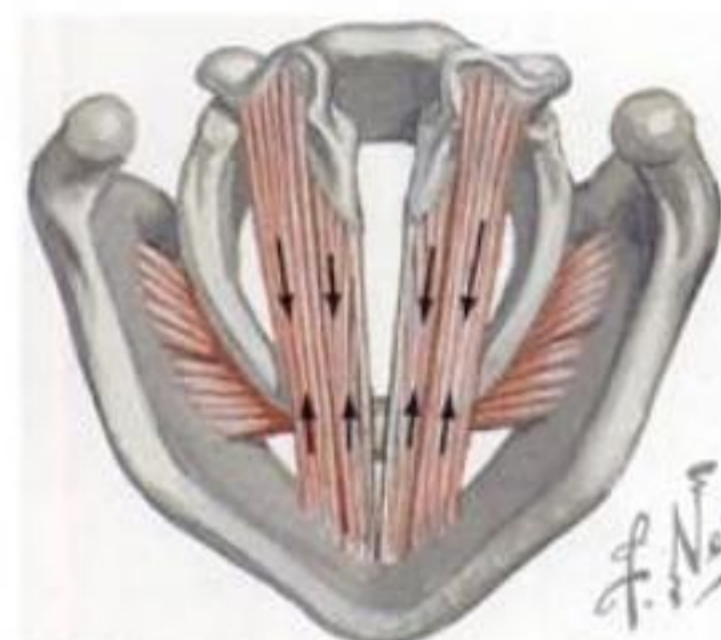
Acción de los músculos cricoaritenoideos posteriores
Abducción de los ligamentos vocales



Acción de los músculos cricoaritenoideos laterales
Aducción de los ligamentos vocales



Acción del músculo aritenoideo transversal
Aducción de los ligamentos vocales

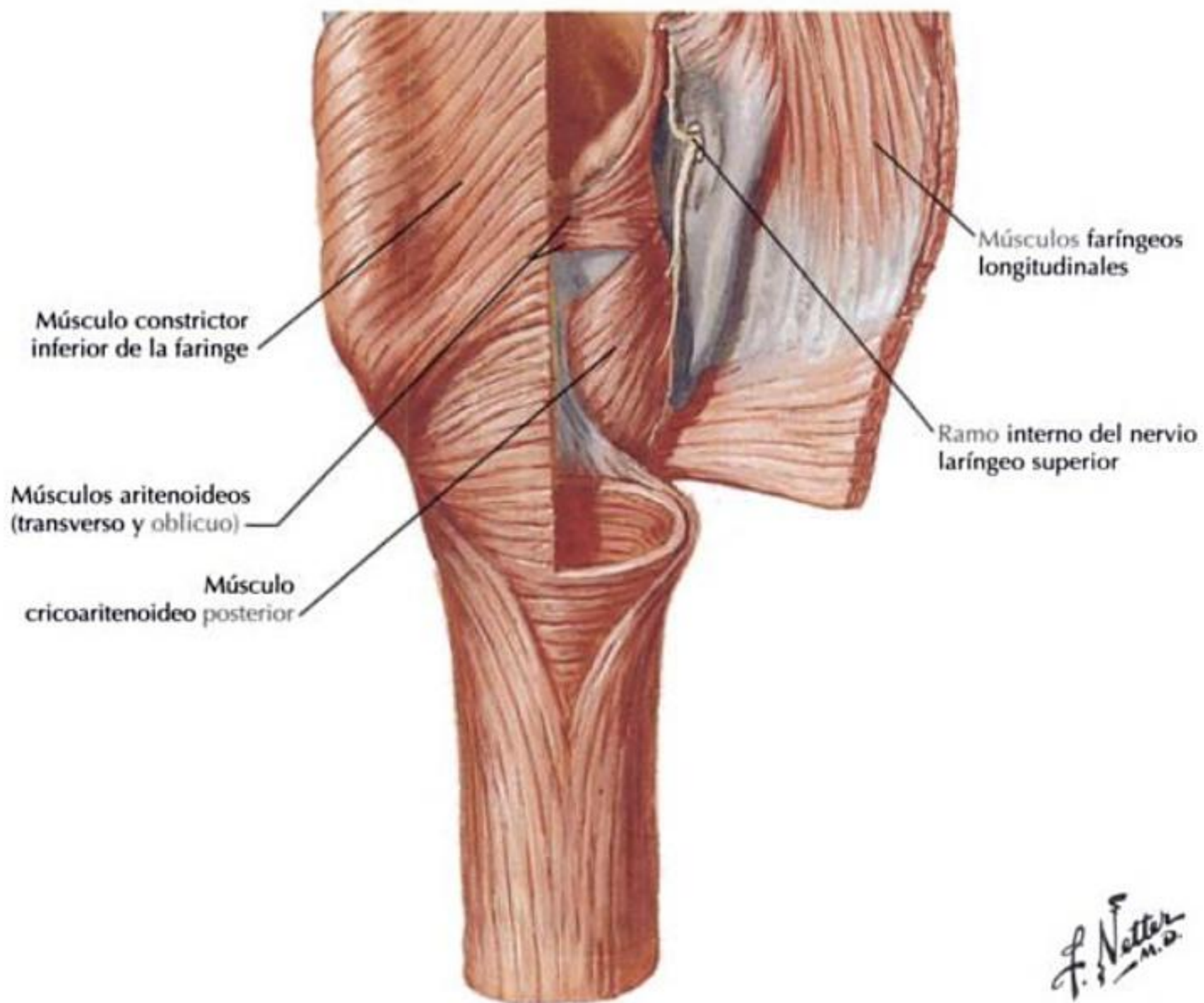


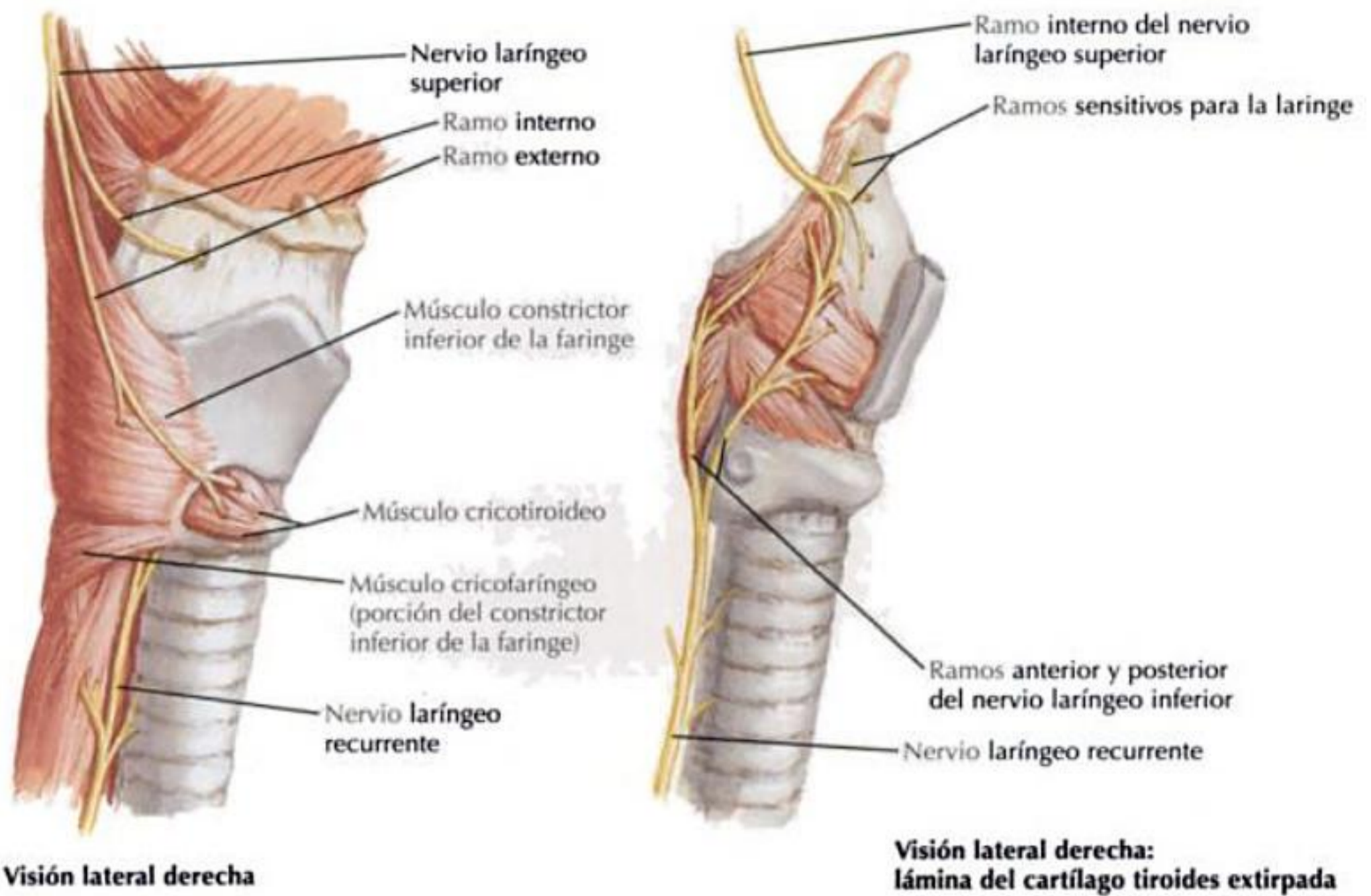
Acción de los músculos vocales y tiroaritenoideos
Acortamiento (relajación) de los ligamentos vocales

F. J. Netter M.D.

RAMOS MOTORES Y SENSITIVOS DEL NERVI VAGO

Nervio	Tipo	Área sensitiva	Músculos inervados	Comentarios
Ramo interno del n. laríngeo superior (n. laríngeo interno)	Sensitivo	Mucosa por encima de los pliegues vestibulares		Ramo del n. laríngeo superior del n. vago
Laríngeo recurrente	Sensitivo y motor	Mucosa por debajo de los pliegues vestibulares	Tiroaritenosoide Cricoaritenosoide posterior Cricoaritenosoide lateral Aritenoideo transverso Aritenoideo oblicuo Aritenoepiglótico Tiroepiglótico	Ramo del n. vago En el lado izquierdo, se incurva alrededor de la aorta, posterior al ligamento arterioso En el lado derecho, se incurva alrededor de la a. subclavia derecha Asciende sobre la cara lateral de la tráquea hasta alcanzar la faringe, donde pasa profundo al m. constrictor inferior de la faringe para alcanzar la laringe
Ramo externo del n. laríngeo superior (n. laríngeo externo)	Motor		Cricotiroideo	Ramo del n. laríngeo superior del n. vago



RAMOS MOTORES Y SENSITIVOS DEL NERVI VAGO CONTINUACIÓN

*F. Netter
M.D.*

VÍA AÉREA DE EMERGENCIA: CRICOTIREOTOMÍA

Cricotireotomía: una técnica para establecer una vía aérea de emergencia cuando otros métodos no son aplicables.

Una vez que se identifica la anatomía de la laringe, la técnica puede realizarse mediante 2 incisiones:

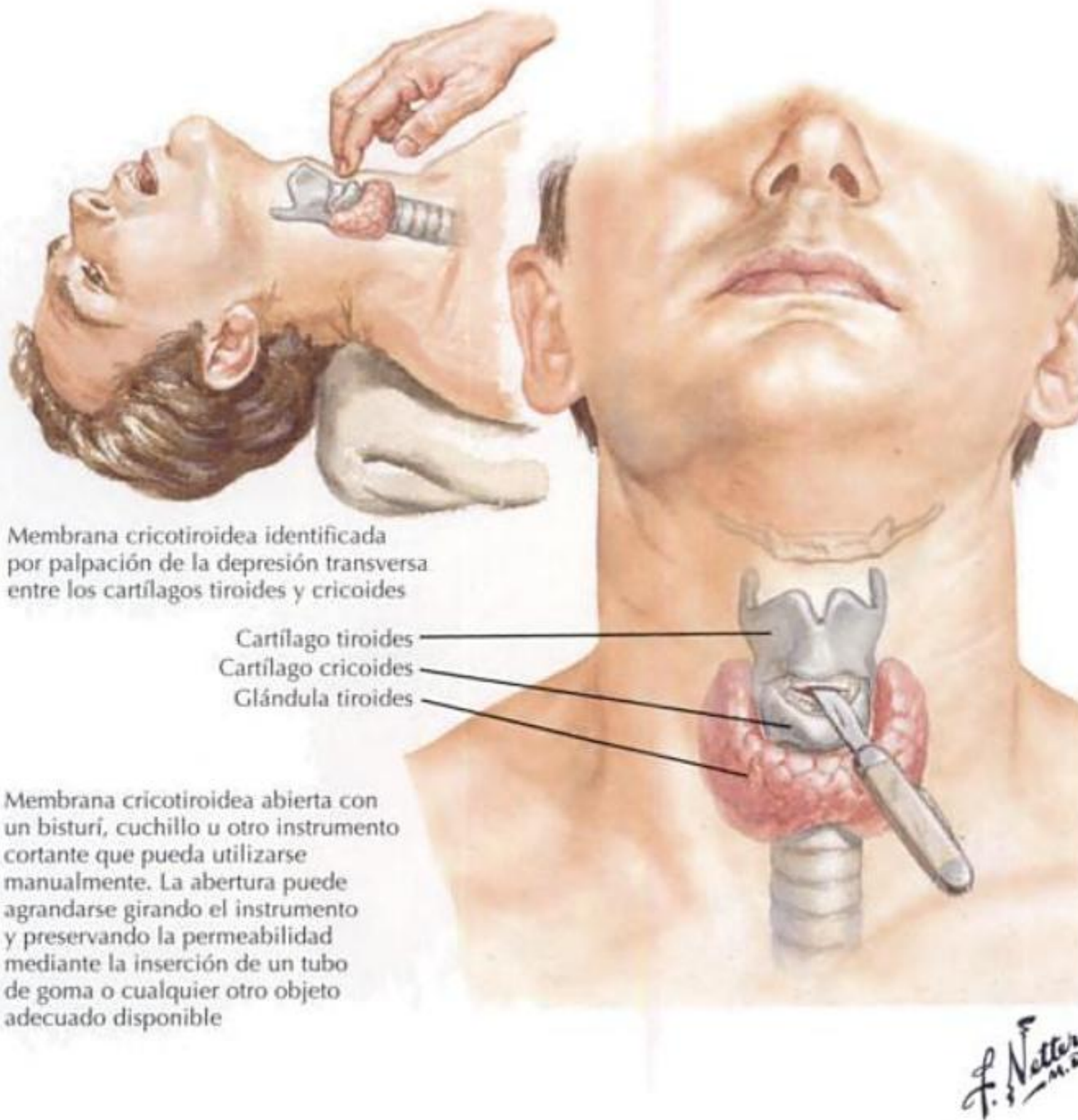
- Incisión a través de la piel.
- Incisión a través de la membrana cricotiroides.

La localización correcta para la incisión es más fácil de encontrar identificando la escotadura tiroidea superior en el cartílago tiroides.

Deslizando el dedo en dirección inferior, puede localizarse el surco entre los cartílagos tiroides y cricoides.

Se realiza una incisión vertical de unos 3 cm a través de la piel y se localiza la membrana tirohioidea.

Se realiza una pequeña incisión en la línea media y se inserta un tubo de traqueostomía para establecer una vía aérea.



Membrana cricotiroides identificada por palpación de la depresión transversa entre los cartílagos tiroides y cricoides

- Cartílago tiroides
- Cartílago cricoides
- Glándula tiroides

Membrana cricotiroides abierta con un bisturí, cuchillo u otro instrumento cortante que pueda utilizarse manualmente. La abertura puede agrandarse girando el instrumento y preservando la permeabilidad mediante la inserción de un tubo de goma o cualquier otro objeto adecuado disponible

LARINGITIS

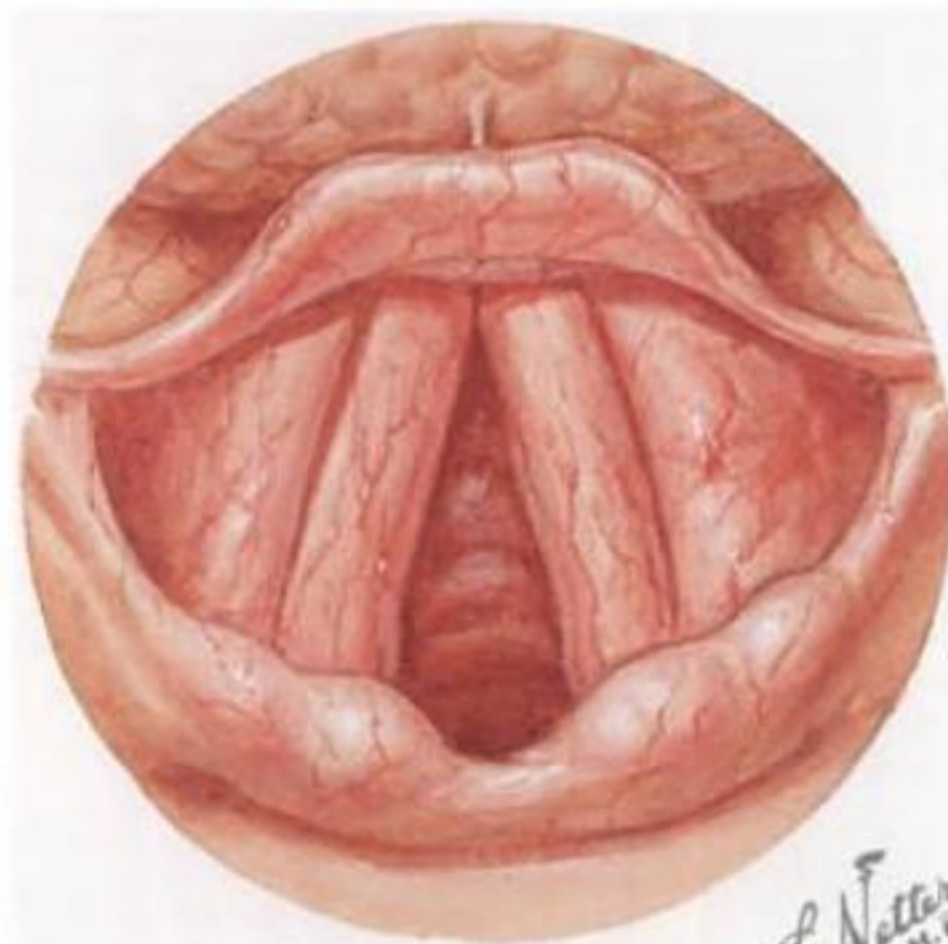
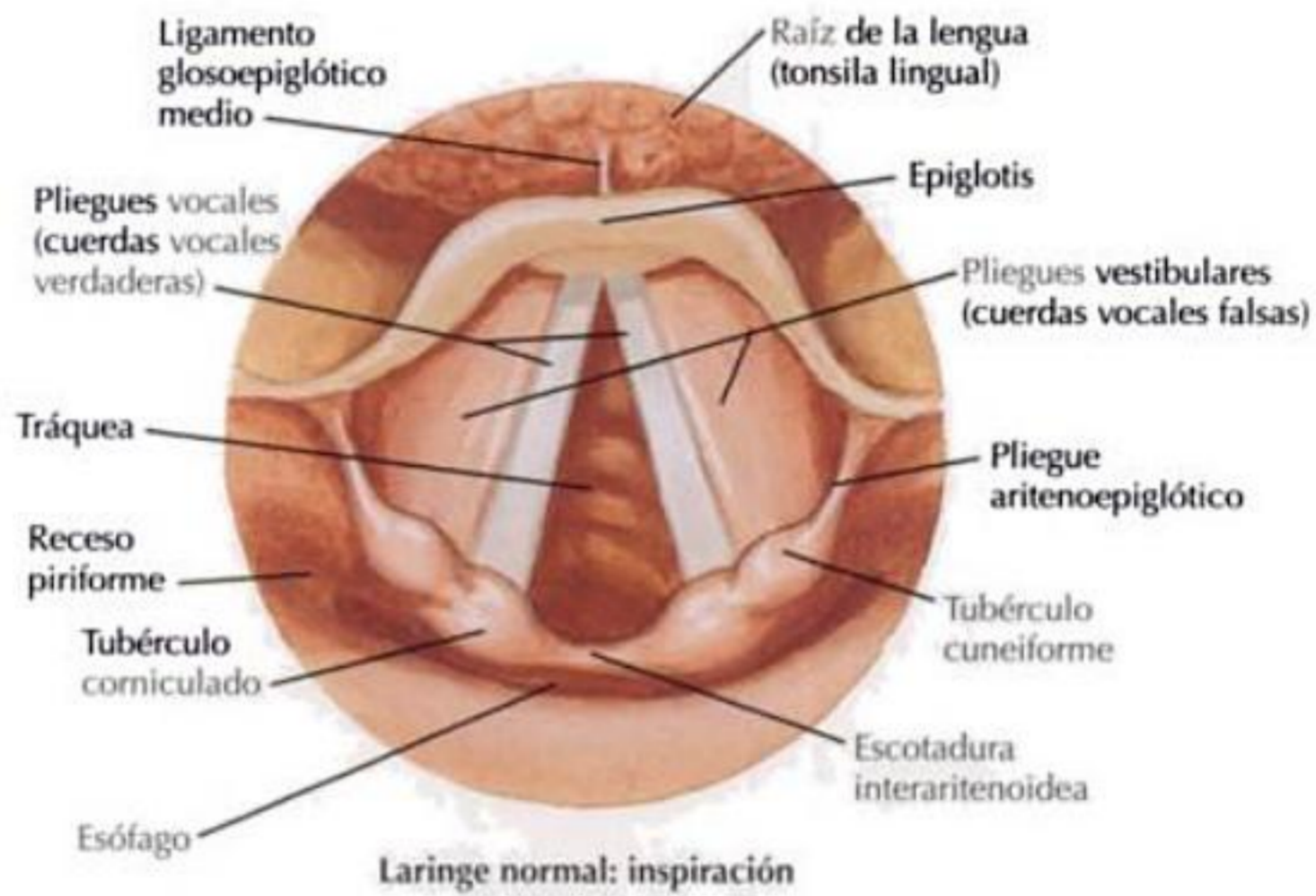
Laringitis: una inflamación de los pliegues vocales (cuerdas vocales) de la laringe, que normalmente no persiste más allá de 7 días.

Se caracteriza por una voz débil y ronca, dolor de garganta y tos.

La causa más frecuente es una infección vírica, aunque puede estar provocada por una infección bacteriana.

También puede estar causada por gritar excesivamente (p. ej., en un evento deportivo) y por fumar.

Dado que muchos casos de laringitis son de naturaleza vírica, generalmente no se usan los antibióticos como tratamiento.



Laringitis aguda

Fascia cervical

Visión general y anatomía topográfica	460
Fascias del cuello	462
Espacios fasciales	465
Correlaciones clínicas	470

INFORMACIÓN GENERAL

Fascia: una lámina de tejido conectivo que rodea estructuras (como la que envuelve los músculos), que da origen a espacios potenciales y trayectos que permiten la propagación de infecciones.

Fascia superficial

Inmediatamente profunda a la piel.

Contiene tejido adiposo.

Fascia profunda

Profunda a la fascia superficial.

Ayuda a los movimientos musculares.

Proporciona vías de paso para nervios y vasos.

Proporciona inserción a algunos músculos.

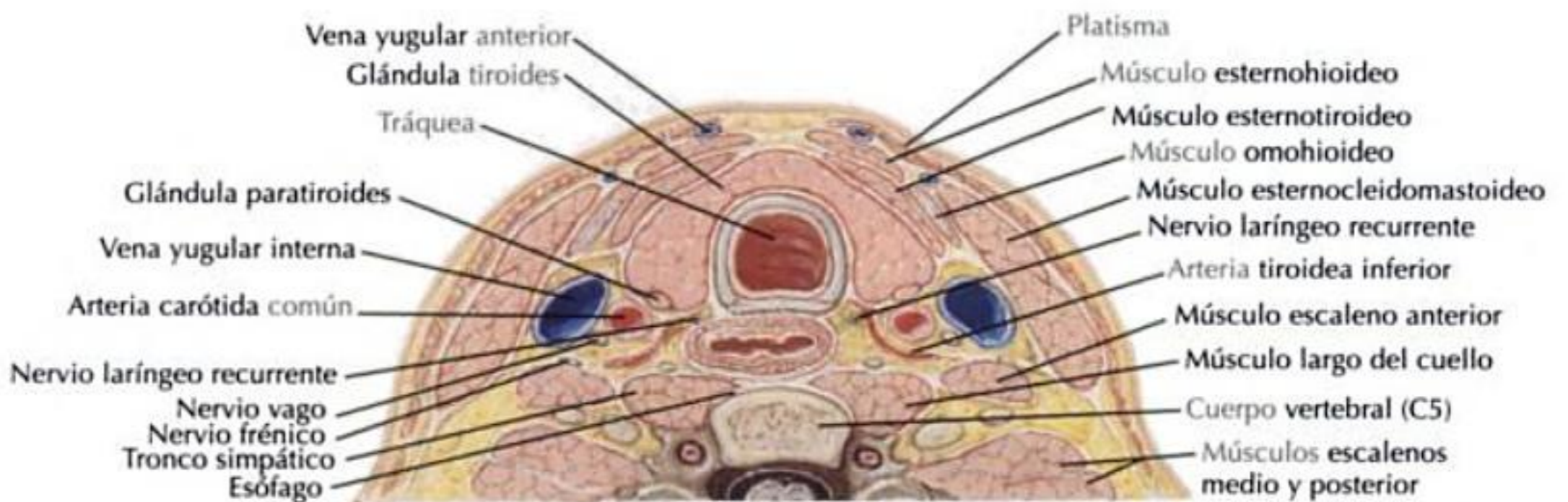
En el cuello, se divide en 4 regiones:

- Región visceral.
- Región musculoesquelética.
- 2 compartimientos vasculonerviosos.

También se divide en 4 láminas:

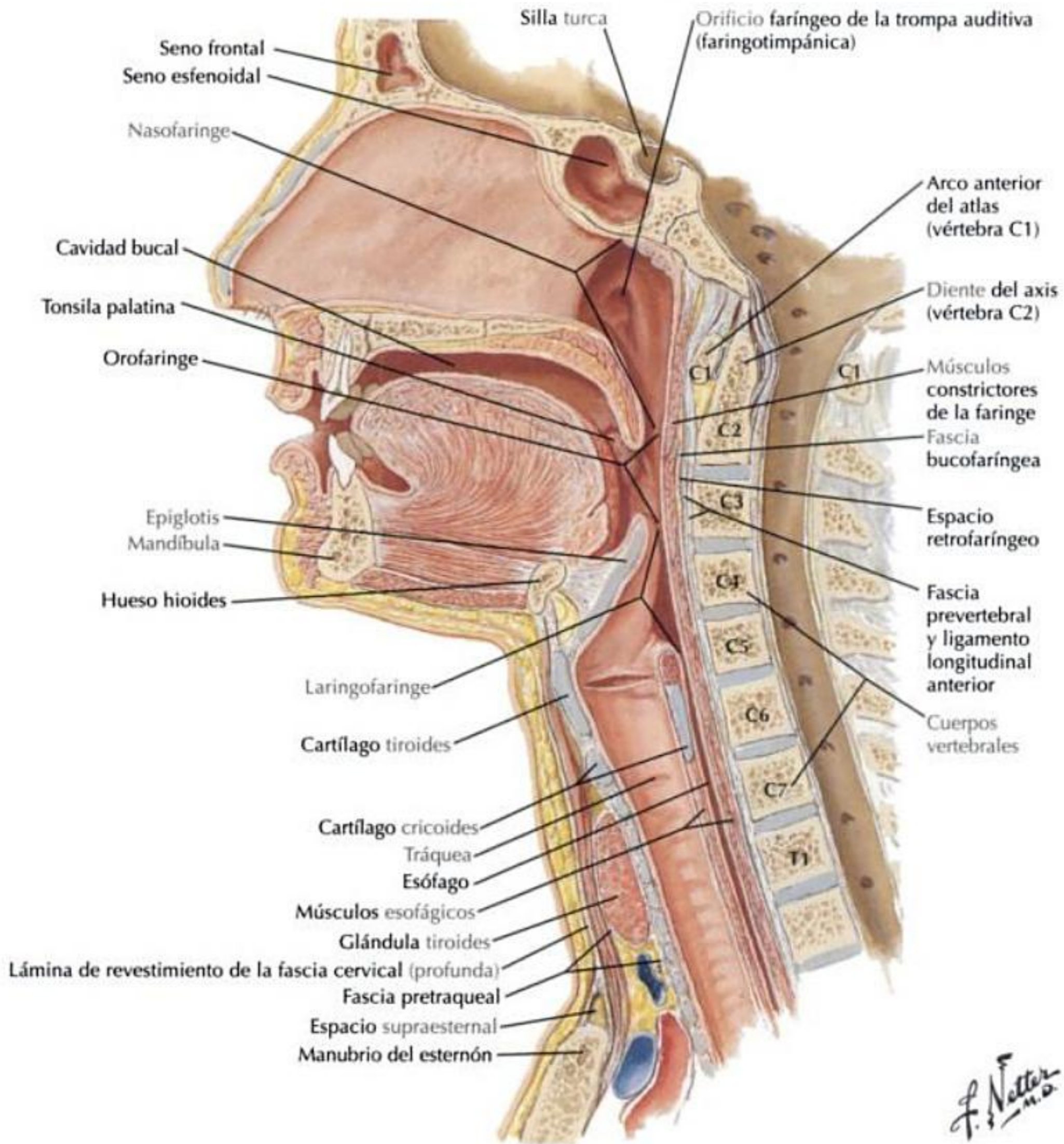
- Lámina superficial de la fascia cervical profunda (lámina de revestimiento de la fascia cervical profunda).
- Lámina media de la fascia cervical profunda.
- Lámina profunda de la fascia cervical profunda.
- Vaina carotídea (formada por la contribución de las 3 láminas de la fascia cervical profunda).

En la cara no hay fascia profunda, lo que permite la dispersión libre de líquidos.



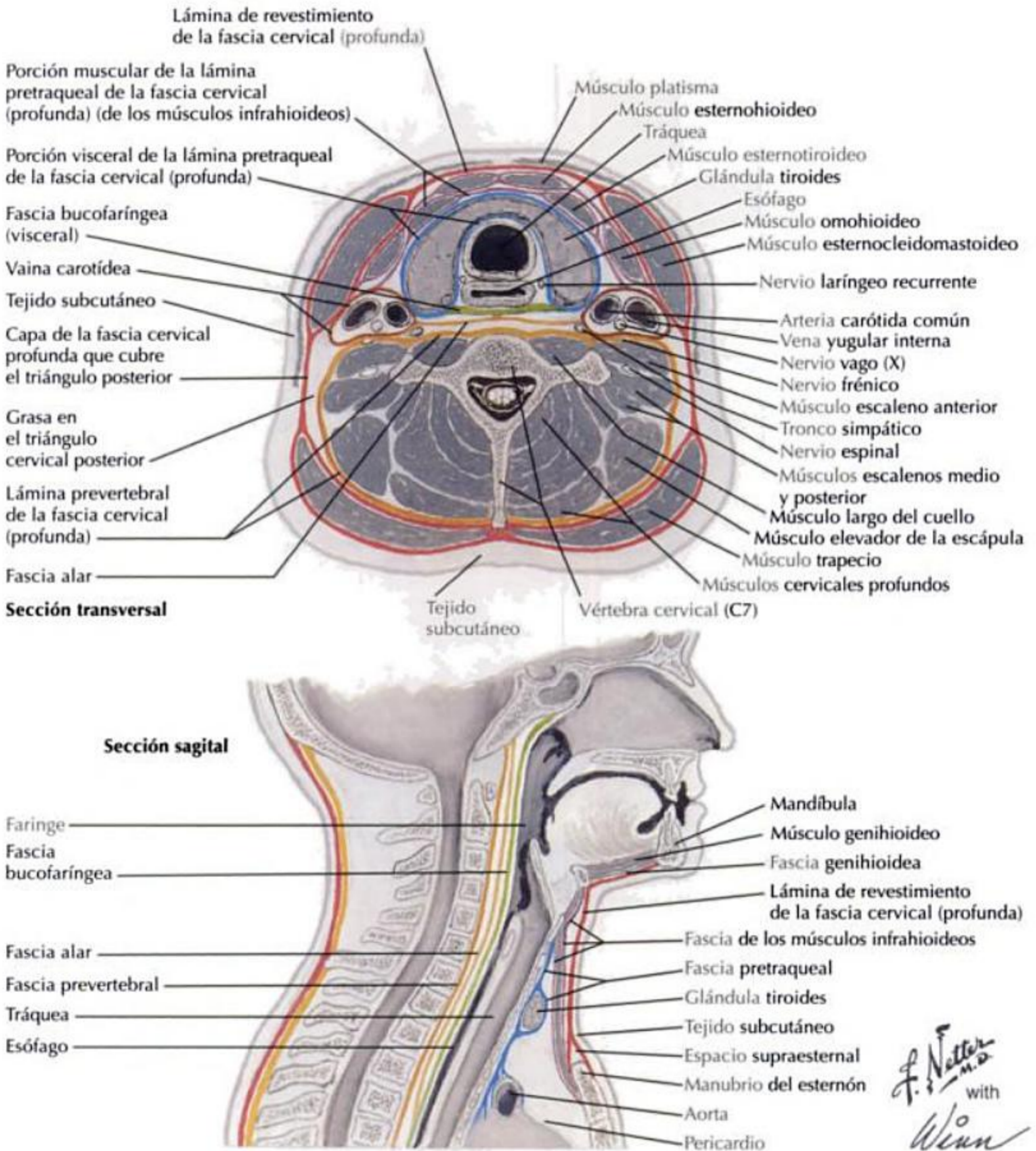
F. Netter M.D.

INFORMACIÓN GENERAL CONTINUACIÓN



FASCIA SUPERFICIAL

La fascia superficial se sitúa profunda a la piel, y contiene los vasos y nervios cutáneos. En el cuello, el músculo platisma se sitúa por dentro de la fascia superficial.

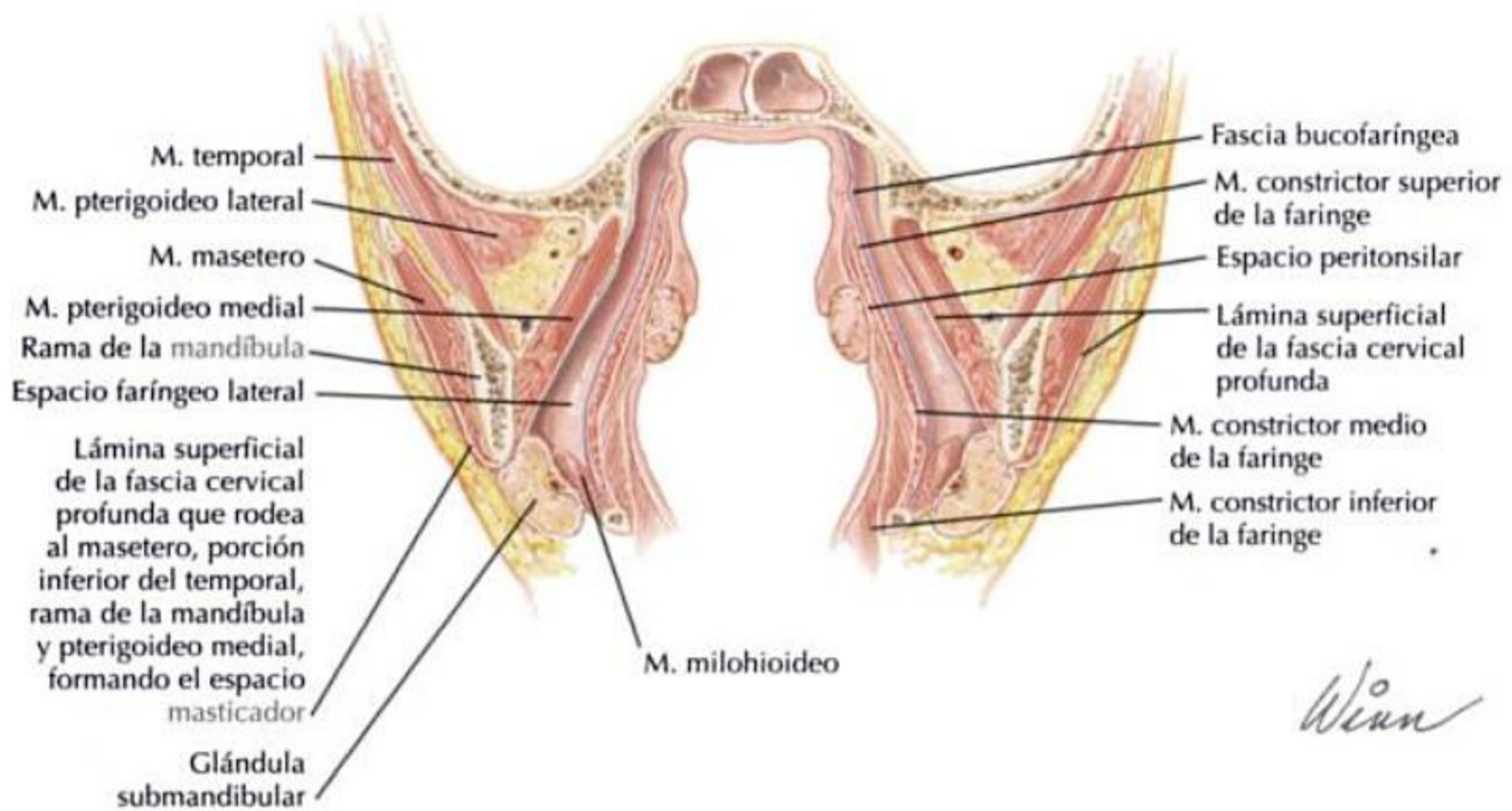


FASCIA PROFUNDA

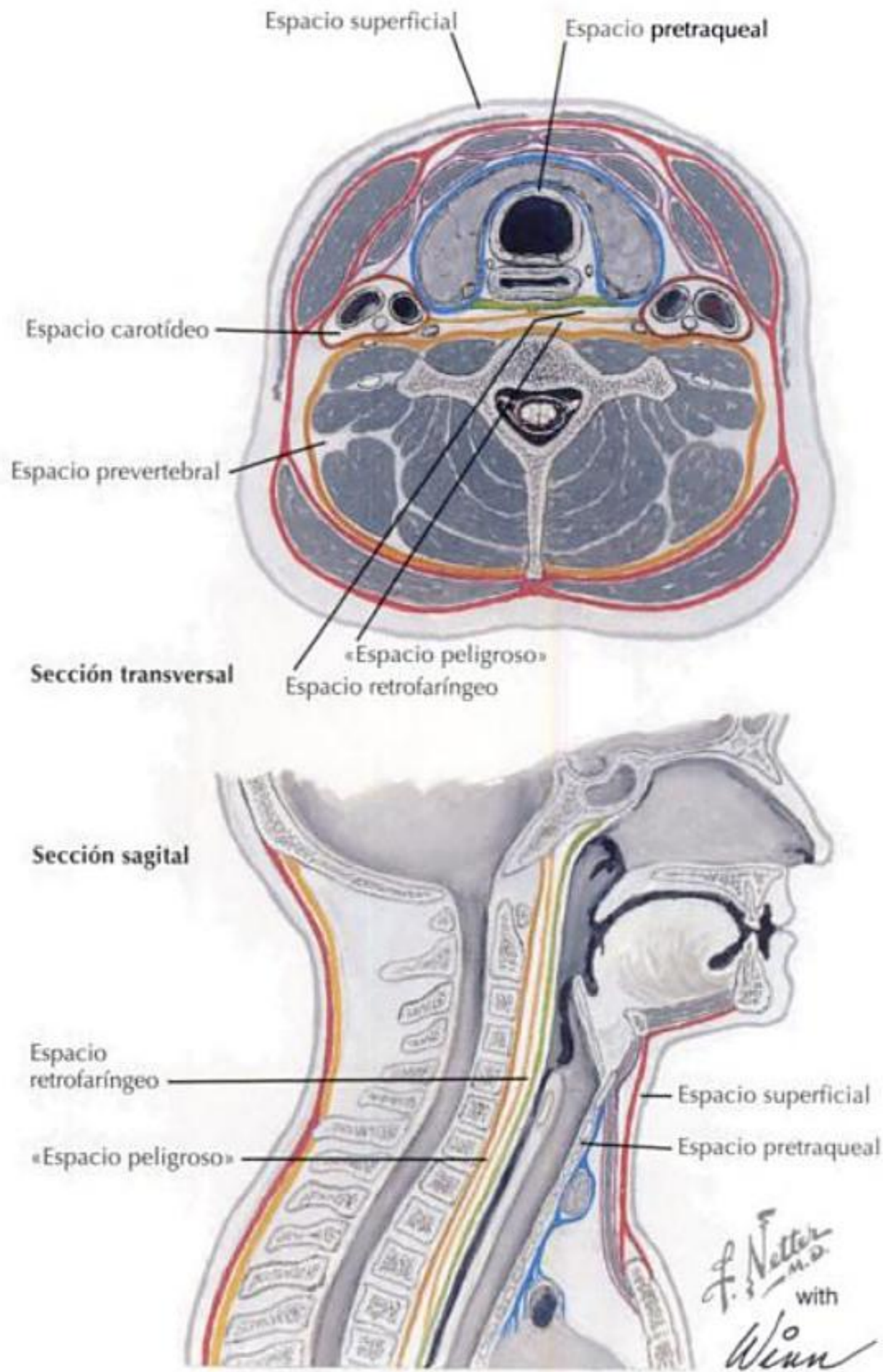
LÁMINA SUPERFICIAL DE LA FASCIA CERVICAL PROFUNDA			
Lámina	Localización	Inserción	Comentarios
Lámina superficial de la fascia cervical profunda (también conocida como lámina de revestimiento de la fascia cervical profunda)	Inmediatamente profunda a la fascia superficial Rodea completamente el cuello Cuando la lámina se aproxima a los mm. esternocleidomastoideo y trapecio, se divide para extenderse sobre sus caras superficial y profunda	Anterior: mentón, hioides, esternón Posterior: apófisis espinosas de las vértebras cervicales y ligamento nucal Superior: protuberancia occipital externa, línea nucal superior, apófisis mastoides, borde inferior del arco cigomático, borde inferior de la mandíbula desde el ángulo hasta la línea media Inferior: esternón (dividiéndose en partes anterior y posterior), clavícula, acromion de la escápula	Forma el techo del triángulo cervical posterior En el área entre la apófisis mastoides y el ángulo de la mandíbula, esta lámina se divide alrededor de la glándula parótida para formar la fascia parotídea Contribuye a definir el espacio masticatorio
LÁMINA MEDIA DE LA FASCIA CERVICAL PROFUNDA			
Lámina	Localización	Inserción	Comentarios
Porción muscular: fascia infrahioides	Rodea completamente los músculos acintados del cuello	Superior: hueso hioides y cartilago tiroides Inferior: esternón	Se continúa a través de la línea media
Porción visceral: fascia bucofaringea	Profunda a la lámina superficial de la fascia cervical profunda, posterior a la faringe	Superior: base del cráneo Inferior: mediastino superior, donde la lámina media de la fascia cervical profunda se une a la fascia alar	Posterior a la faringe y el esófago
Lámina pretraqueal	Profunda a la lámina superficial de la fascia cervical profunda	Superior: laringe Inferior: pericardio fibroso en el mediastino superior del tórax	Forma una envoltura alrededor de las estructuras viscerales del cuello, como la glándula tiroides, esófago y tráquea
LÁMINA PROFUNDA DE LA FASCIA CERVICAL PROFUNDA			
Lámina	Localización	Inserción	Comentarios
Lámina prevertebral	Rodea completamente la porción cervical de la columna vertebral con sus músculos asociados, pre y posvertebrales	Superior: base del cráneo Inferior: cóccix	Forma el suelo del triángulo cervical posterior Envuelve a los músculos vertebrales Forma la vaina axilar
Fascia alar	Una banda anterior de la fascia prevertebral, situada entre las láminas media y prevertebral de la fascia cervical profunda	Superior: base del cráneo Inferior: se fusiona con la porción visceral de la lámina media de la fascia cervical profunda, alrededor del nivel T2	Separa el espacio retrofaringeo del «espacio peligroso»

ESPACIOS FASCIALES SUPRAHIOIDEOS CONTINUACIÓN

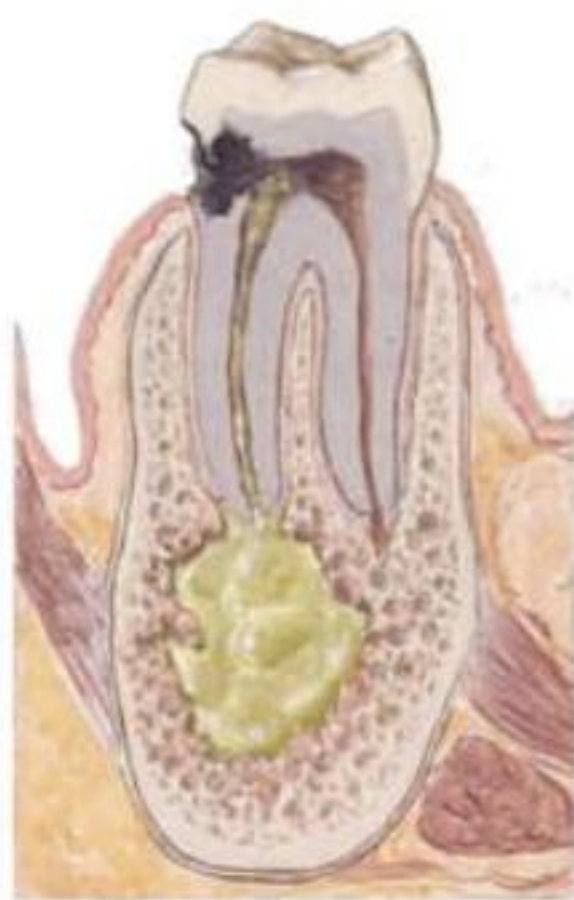
Espacio	Localización	Comentarios y potencial para la infección
Peritonsilar	Anterior: arco palatogloso Posterior: arco palatofaríngeo Medial: cápsula de la tonsila palatina Lateral: m. constrictor superior de la faringe	Localizado dentro de la pared de la faringe Las infecciones del espacio peritonsilar pueden extenderse hacia el interior del espacio faríngeo lateral
Glándula parótida (espacio)	Formado cuando la lámina superficial de la fascia cervical profunda envuelve a la glándula parótida como una cápsula	La fascia parotídea es más débil en la cara medial, las infecciones de este espacio pueden atravesar la fascia para entrar en el espacio faríngeo lateral
Glándula submandibular (espacio)	Formado cuando la lámina superficial de la fascia cervical profunda envuelve a la glándula submandibular como una cápsula	La capa interna de la cápsula es más débil, las infecciones de este espacio tienden a atravesar la fascia por este punto



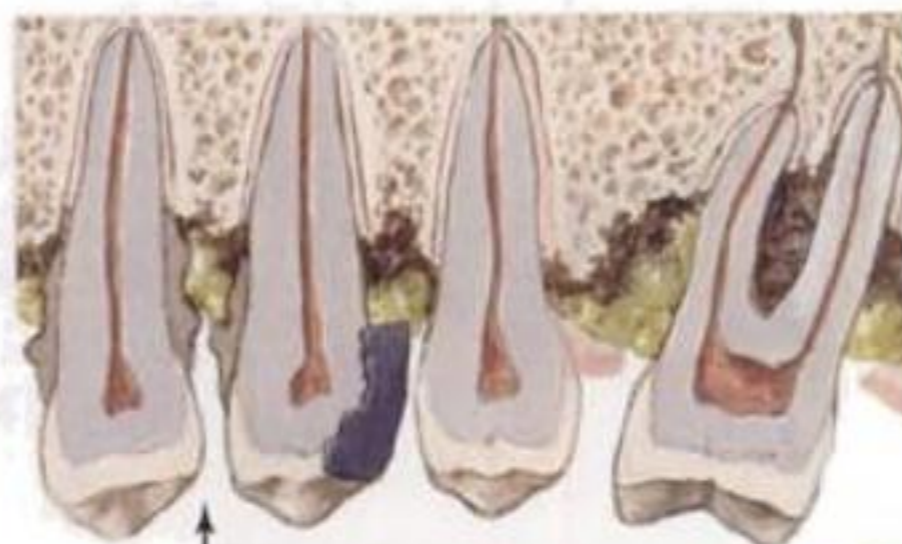ESPACIOS FASCIALES QUE SE EXTIENDEN A LO LARGO DEL CUELLO CONTINUACIÓN



ABSCEOSOS CONTINUACIÓN



Absceso dentoalveolar

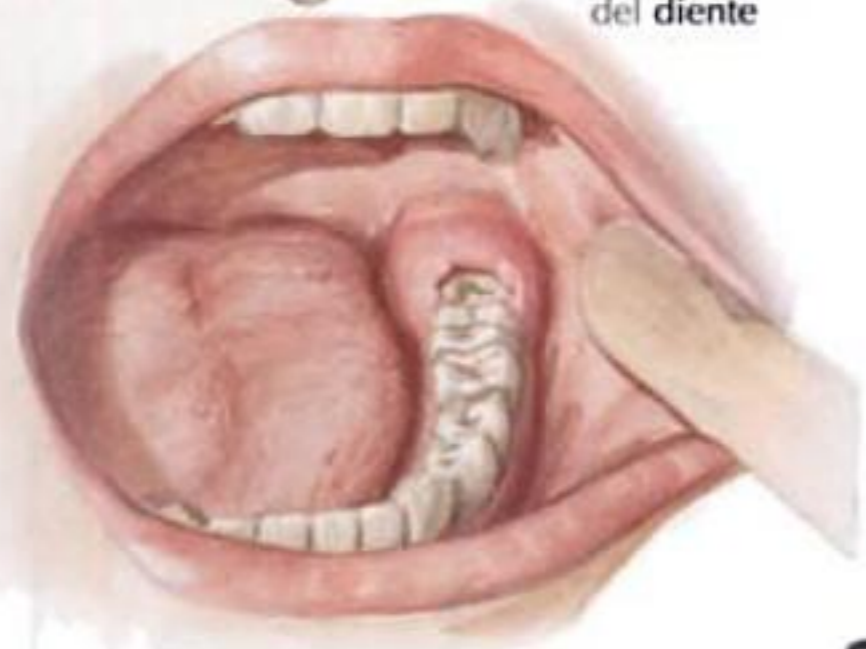

Orígenes de la infección

Absceso pericoronar alrededor del 3.^{er} molar parcialmente erupcionado

Infección periodontal relacionada con:

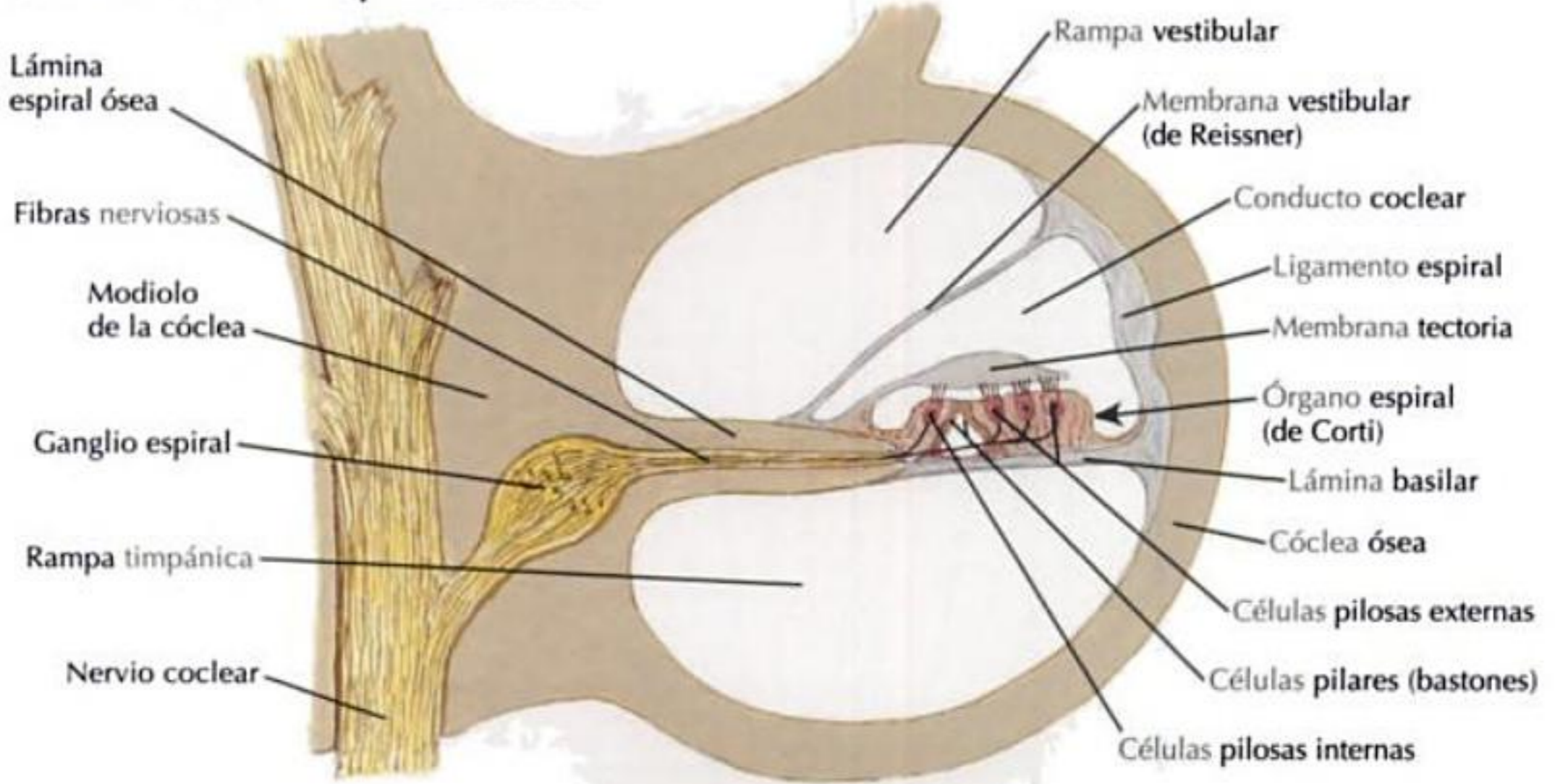
- A. Cálculo subgingival
- B. Amalgama que sobresale del margen de relleno
- C. Falta de contacto e «inclinación» del diente



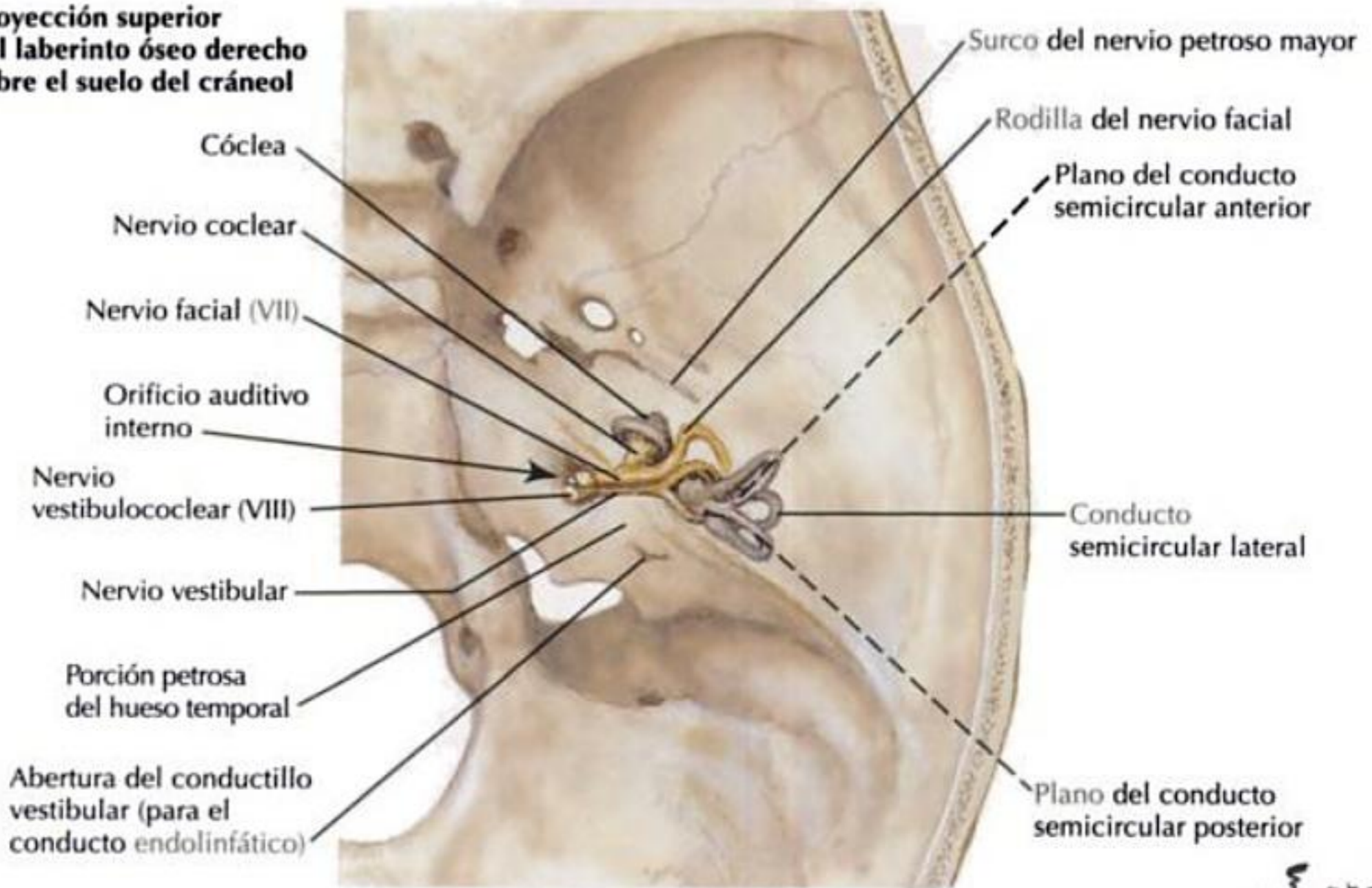
F. Netter
M.D.

INFORMACIÓN GENERAL CONTINUACIÓN

Sección a través de una espiral de la cóclea



Proyección superior del laberinto óseo derecho sobre el suelo del cráneo

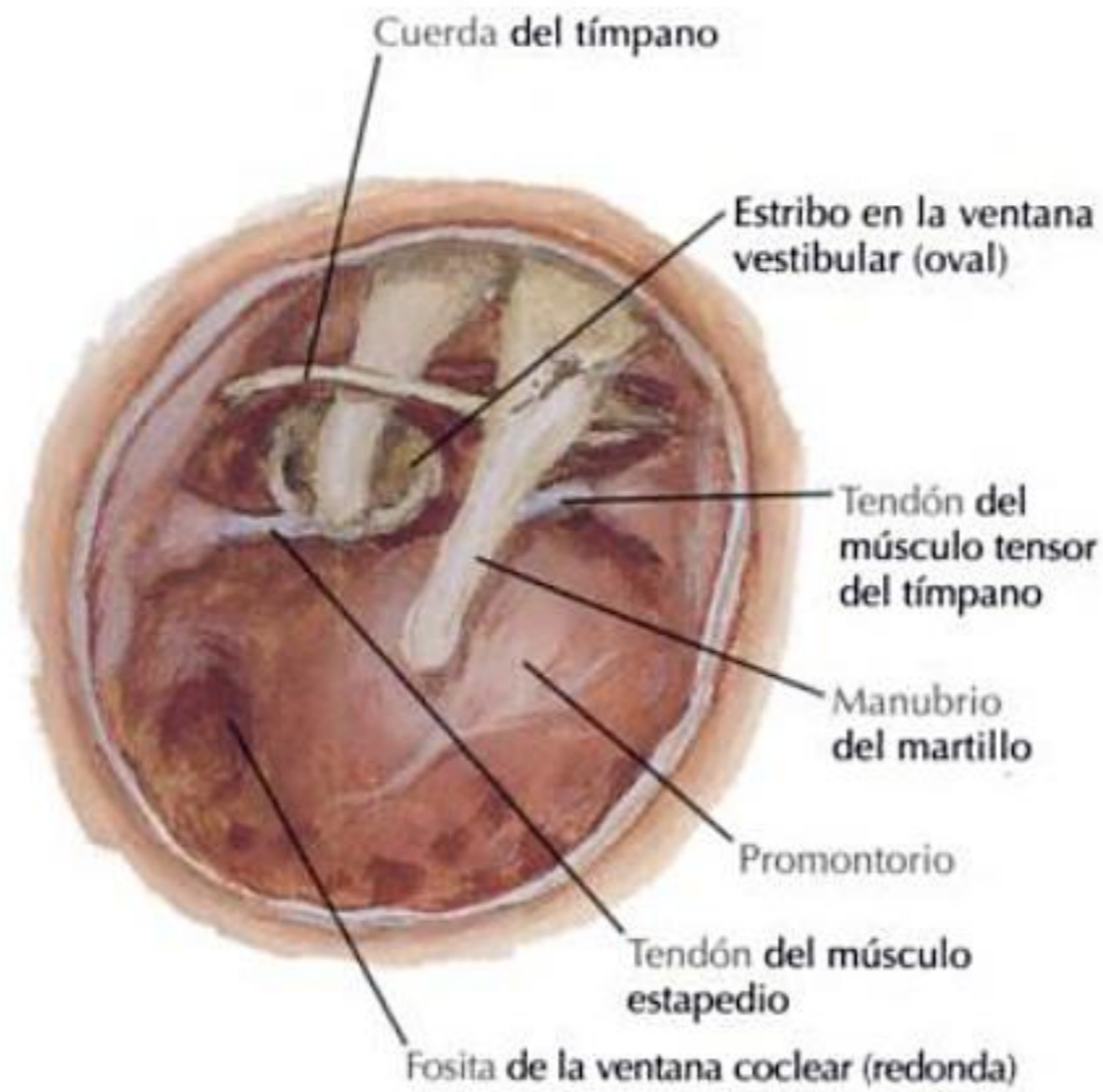


F. Netter M.D.

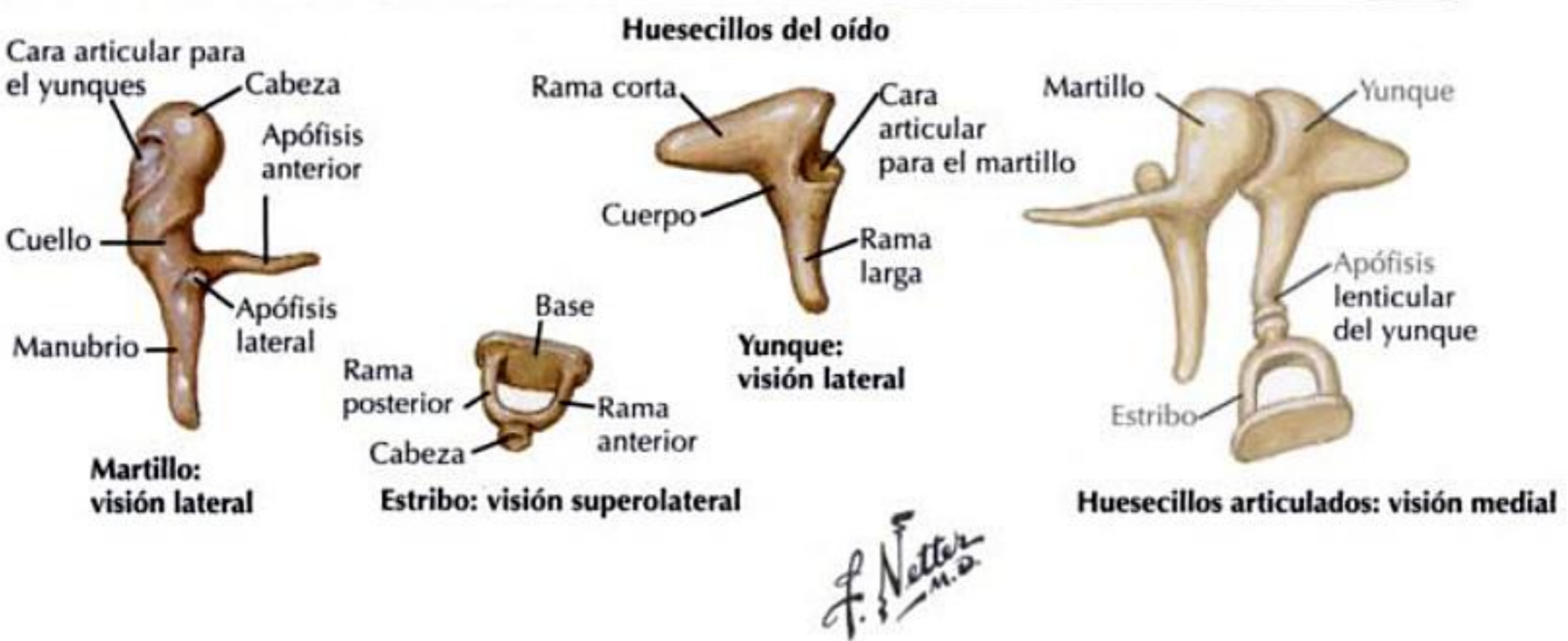
ESTRUCTURAS DEL OÍDO EXTERNO

Estructura	Comentarios
Oreja	<p>Una estructura de forma irregular formada por cartilago elástico y piel</p> <p>La porción superior tiene un esqueleto de cartilago elástico</p> <p>La porción inferior, el lobulillo, no tiene cartilago</p> <p><i>Hélix</i>: el borde curvo más externo de la oreja, se continúa anteriormente para fusionarse con la cabeza en la rama del hélix</p> <p><i>Antihélix</i>: la porción de cartilago que sigue a lo largo del interior del hélix</p> <p><i>Escafa</i>: área deprimida entre el hélix y el antihélix</p> <p><i>Concha</i>: delimitada por el antihélix, es el área deprimida que conduce al conducto auditivo externo</p> <p><i>Trago</i>: se extiende desde la cara hacia el interior de la concha</p> <p><i>Antitrago</i>: se extiende desde la porción inferior del antihélix hacia el interior de la concha y está separado del trago por la escotadura intertrágica</p>
Conducto auditivo externo	<p>La vía de paso que conecta la concha de la oreja con la membrana timpánica</p> <p>Cubierta por piel rica en glándulas sebáceas y secretoras de cerumen</p> <p>Unos 2,5 cm de longitud</p> <p><i>1/3 lateral</i>: cartilaginosa, se extiende por dentro del hueso temporal</p> <p><i>2/3 mediales</i>: óseo, formado por las porciones timpánica, escamosa y petrosa del hueso temporal</p>
Membrana timpánica	<p>La porción más medial del oído externo que separa éste del oído medio</p> <p>Se sitúa en un surco en la porción timpánica del hueso temporal</p> <p>Una membrana delgada, semitransparente, trilaminar:</p> <ul style="list-style-type: none"> • <i>Lámina externa</i>: derivada de la piel; compuesta por epitelio escamoso estratificado • <i>Lámina media</i>: fibrosa, con fibras que se unen al martillo • <i>Lámina interna</i>: se continúa con la mucosa de la cavidad del oído medio; formada por epitelio cilíndrico con cilios <p>Los pliegues anterior y posterior del martillo se sitúan en la porción superior de la membrana timpánica</p> <p>Las porciones tensa y laxa se denominan porción tensa y porción flácida, respectivamente</p>

LÍMITES DEL OÍDO MEDIO CONTINUACIÓN



Visión del interior de la cavidad timpánica tras extirpar la membrana timpánica

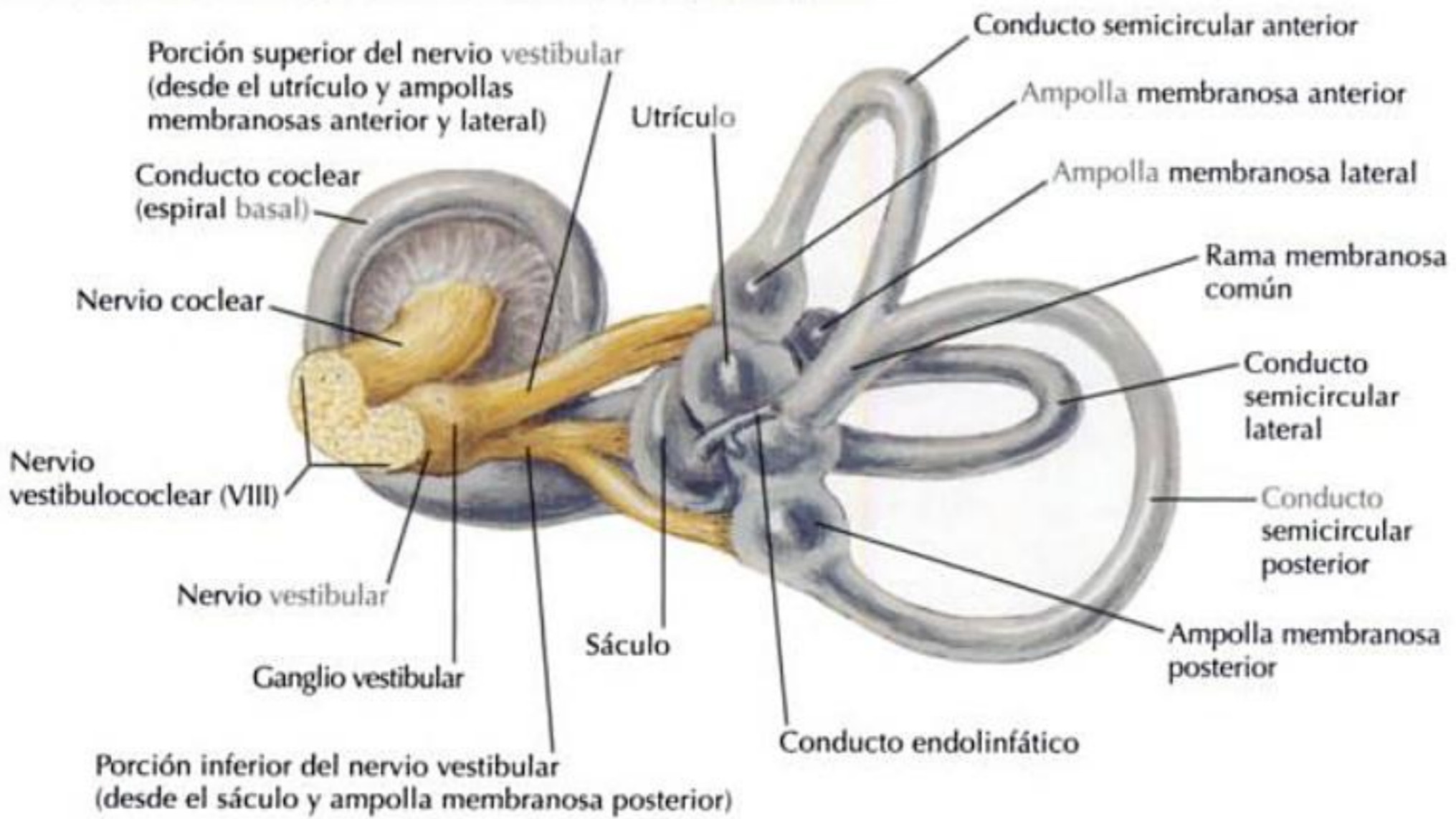


ESTRUCTURAS DEL OÍDO INTERNO

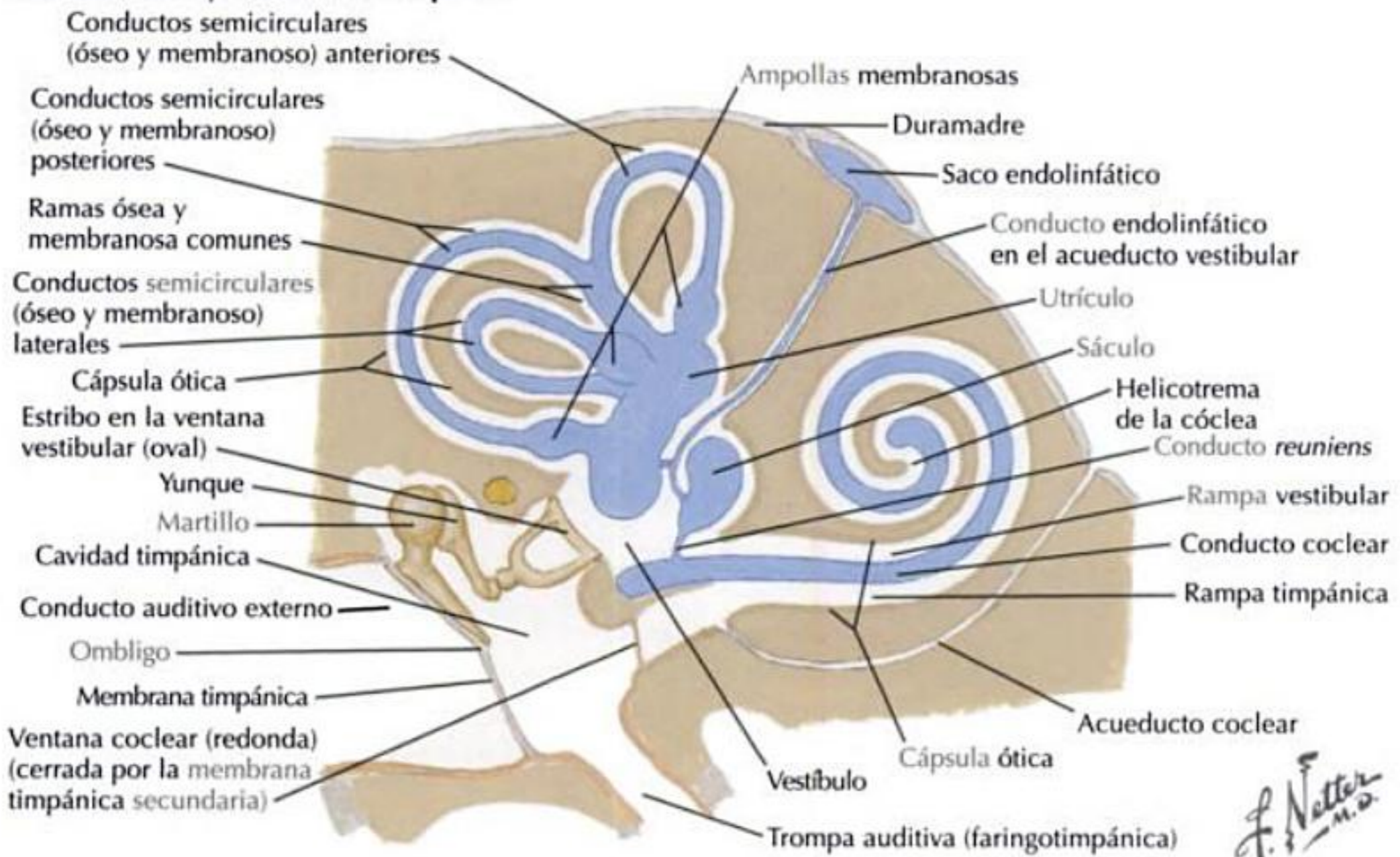
Estructura	Descripción
Laberinto óseo	Localizado en la porción petrosa del hueso temporal Rodea al laberinto membranoso y contiene perilinfa Se conecta con el oído medio a través de la ventana vestibular y ventana coclear Se divide en 3 partes: vestíbulo, cóclea y conductos semicirculares
Vestíbulo	La porción media del laberinto óseo contiene el sáculo y el utrículo del laberinto membranoso Contiene una abertura para el acueducto vestibular que contiene el conducto endolinfático
Cóclea	Porción anterior del laberinto óseo que contiene el conducto coclear del laberinto membranoso Igual que una concha de caracol, forma espirales alrededor de un elemento central (el modíolo), que conduce ramos del n. coclear para el conducto coclear, dando 2 vueltas y 3/4 de otra, que se van haciendo progresivamente más pequeñas a medida que se aproximan a su vértice (cúpula de la cóclea) Como las espirales de la cóclea, la lámina espiral asciende desde el modíolo Dentro de la lámina espiral, el conducto coclear se sitúa entre la ramba vestibular y la ramba timpánica La ramba vestibular y la ramba timpánica se continúan en el helicotrema en la cúpula de la cóclea Un orificio para el acueducto coclear que permite a la perilinfa drenar en el líquido cefalorraquídeo
Conductos semicirculares óseos	Porción posterior del laberinto óseo 3 <i>conductos semicirculares</i> : anterior, posterior y lateral <i>Ampolla</i> : extremo dilatado de cada conducto semicircular Los conductos semicirculares anterior y posterior tienen una rama común
Laberinto membranoso	Localizado dentro del laberinto óseo; contiene endolinfa Se divide en 4 partes: conducto coclear, sáculo, utrículo y conductos semicirculares
Conducto coclear	Una estructura espiral localizada dentro de la cóclea Empieza como un extremo ciego de la cóclea en la cúpula y termina cuando se une al sáculo por medio del conducto <i>reuniens</i> De forma triangular, con una base formada por el endostio del conducto conocida como el ligamento espiral y la estría vascular El techo está formado por la membrana vestibular que separa el conducto coclear de la ramba vestibular El suelo está formado por la lámina basilar, sobre la que se sitúa el órgano espiral (de Corti); separa al conducto de la ramba timpánica
Sáculo	Una pequeña estructura localizada dentro del vestíbulo del laberinto óseo Conectado al utrículo por medio del conducto utriculosacular y el conducto endolinfático En el sáculo se localizan receptores sensitivos (máculas)
Utrículo	Localizado dentro del vestíbulo del laberinto óseo En el utrículo se localizan receptores sensitivos (máculas)
Conductos semicirculares	Se corresponden con los conductos semicirculares del laberinto óseo (anterior, posterior y lateral) Se abren en el utrículo a través de 5 orificios Los receptores sensitivos conocidos como crestas se localizan en las ampollas membranosas de los conductos semicirculares

ESTRUCTURAS DEL OÍDO INTERNO CONTINUACIÓN

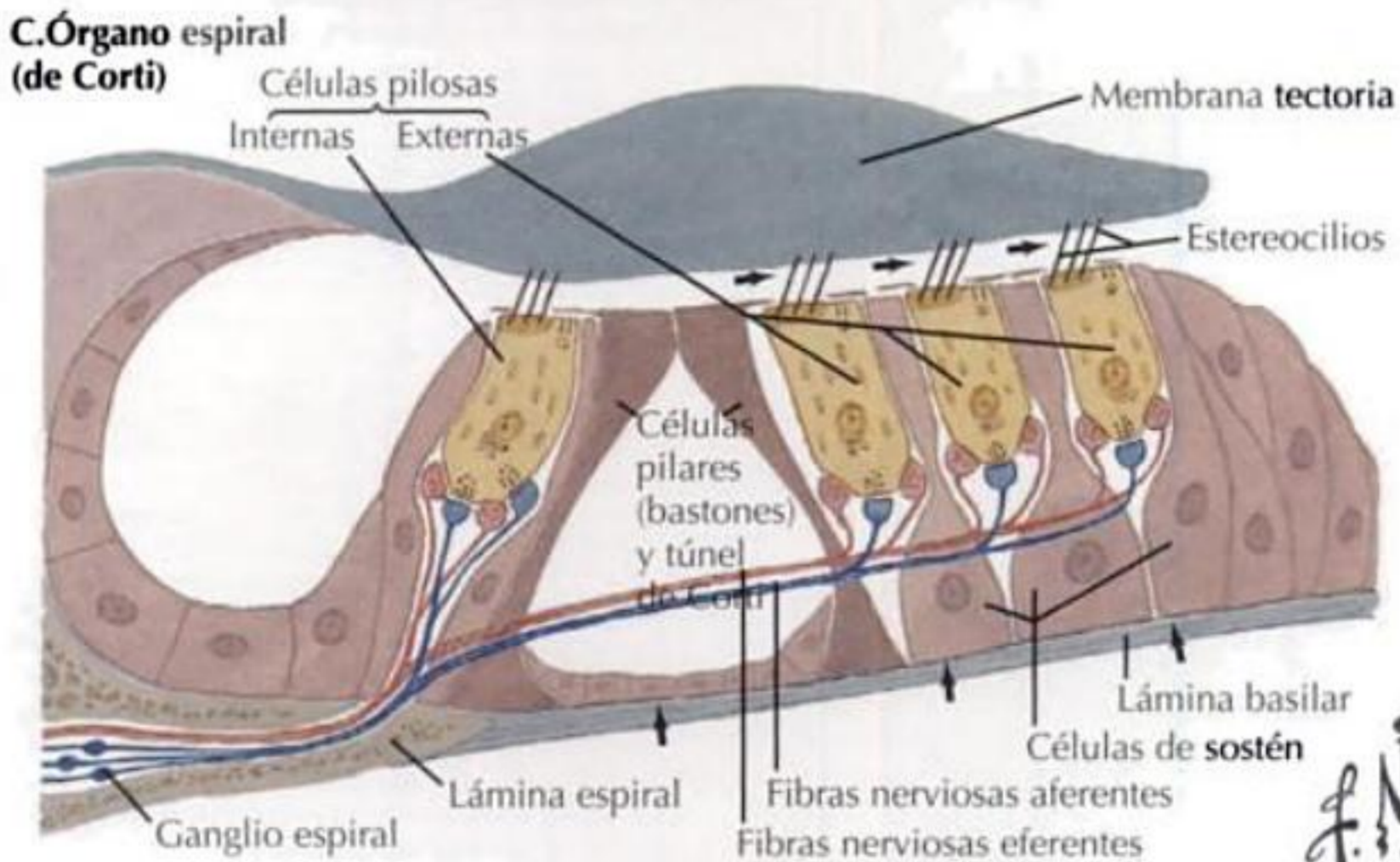
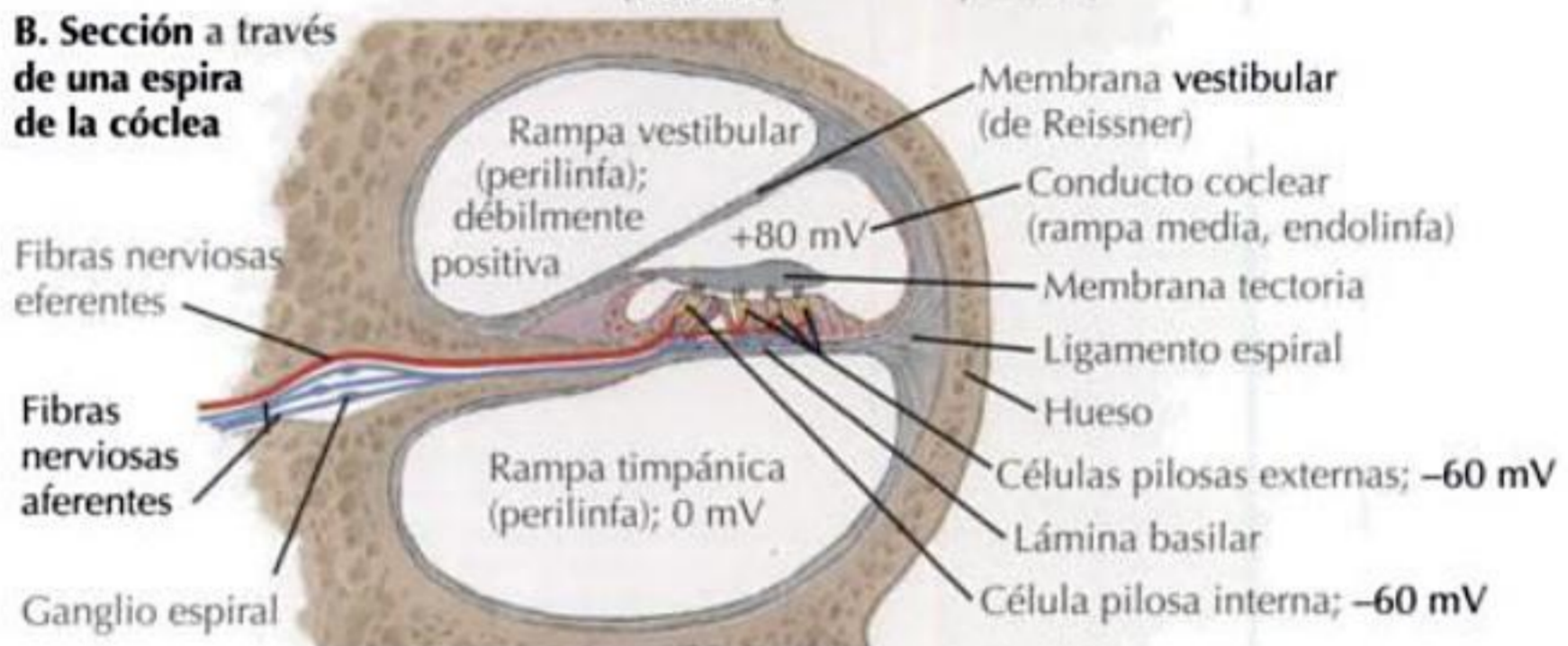
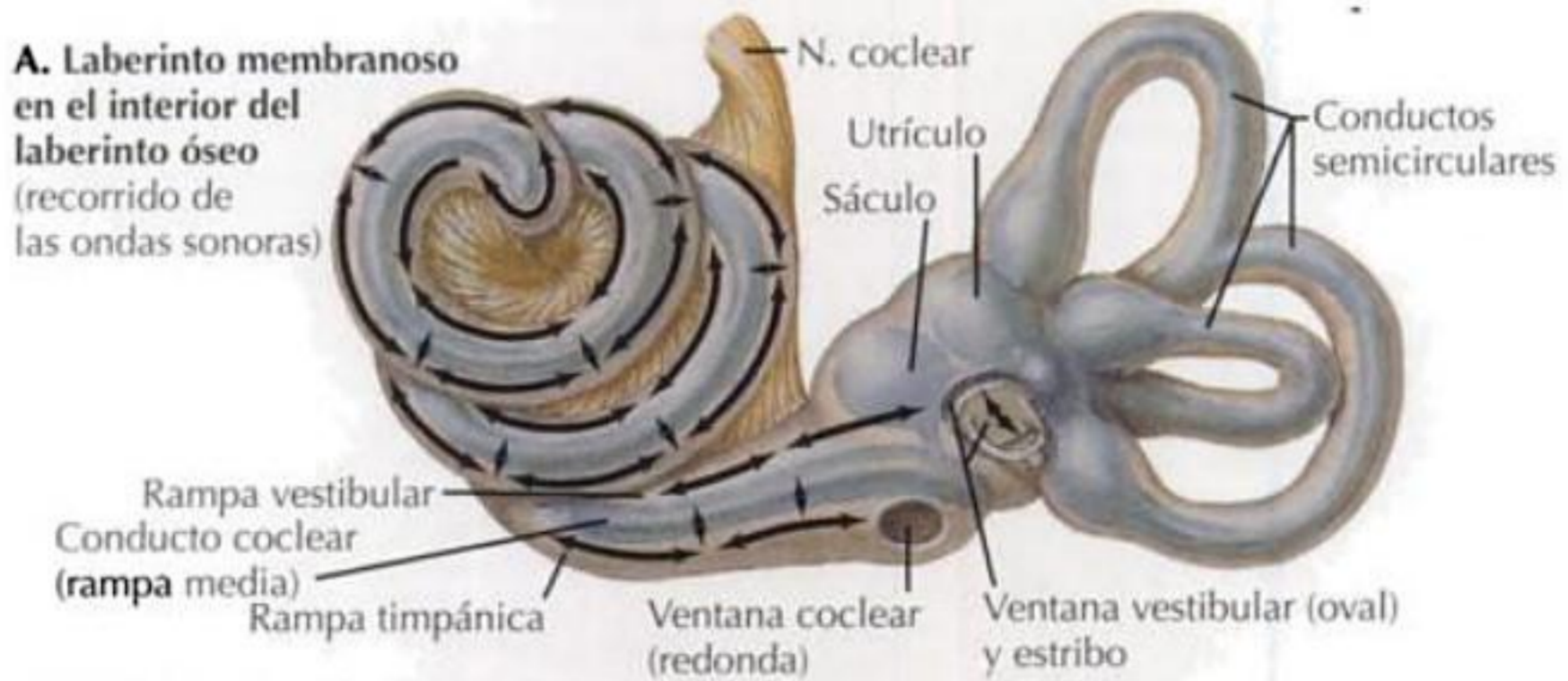
Laberinto membranoso derecho con nervios: visión posteromedial



Laberintos óseo y membranoso: esquema



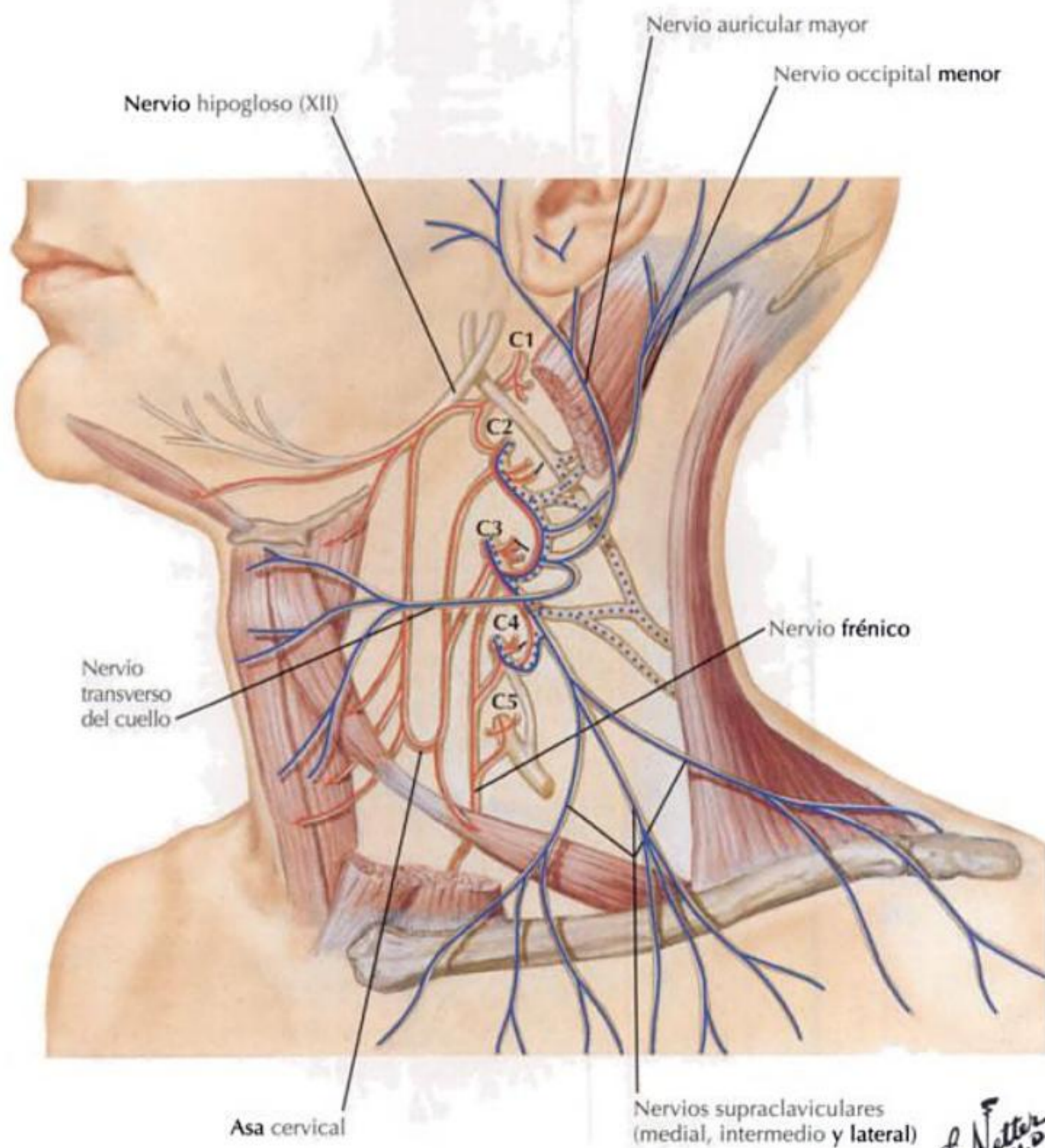
ESTRUCTURAS DEL OÍDO INTERNO CONTINUACIÓN



Cuando la lámina basilar se mueve hacia arriba, las células pilosas son desviadas hacia fuera, lo que provoca la despolarización de las células pilosas y el aumento de la excitación de las fibras nerviosas aferentes

F. Netter M.D.

INERVACIÓN SENSITIVA DEL OÍDO EXTERNO CONTINUACIÓN



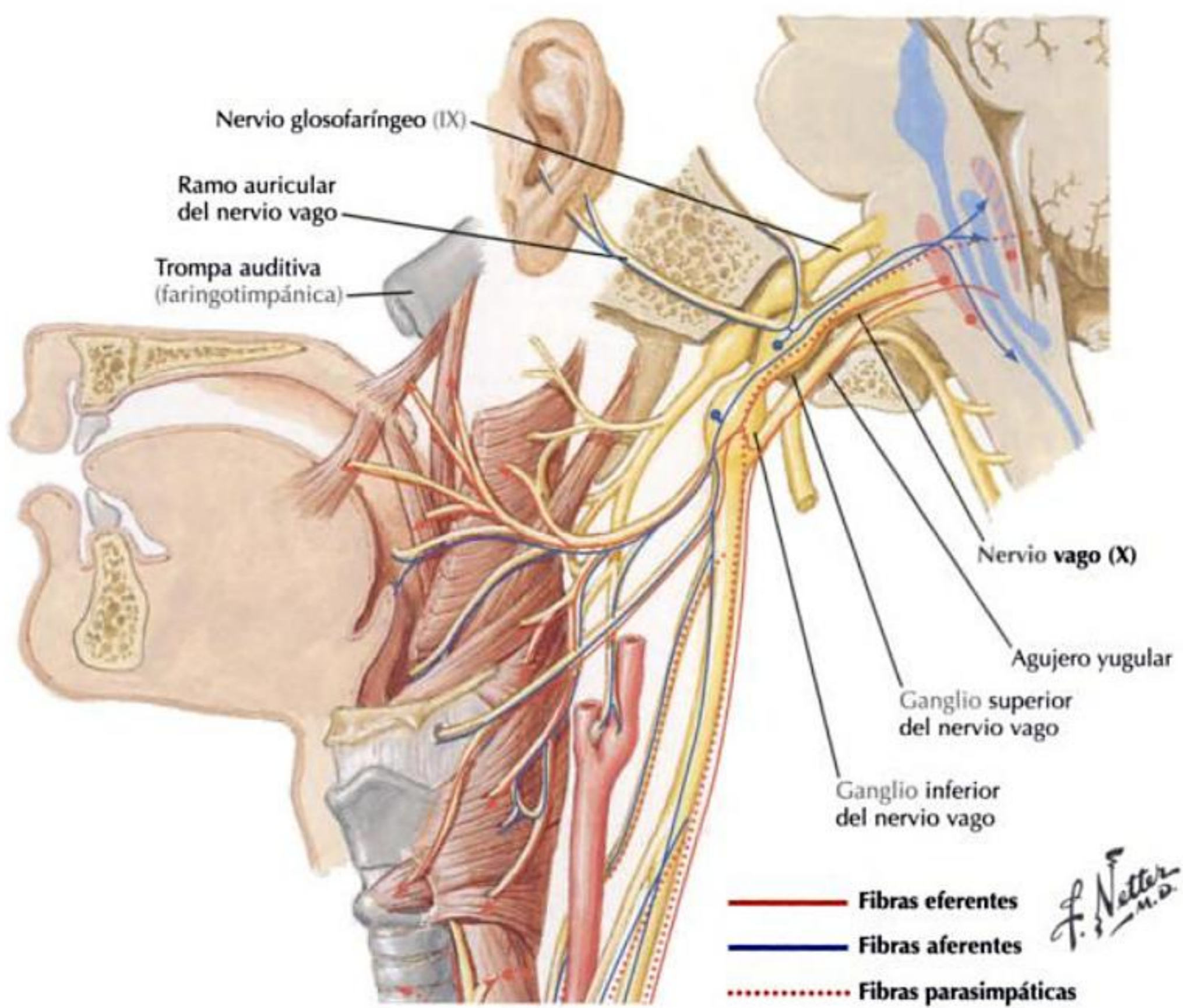
F. Netter M.D.

— Fibras eferentes

— Fibras aferentes

..... Fibras propioceptivas

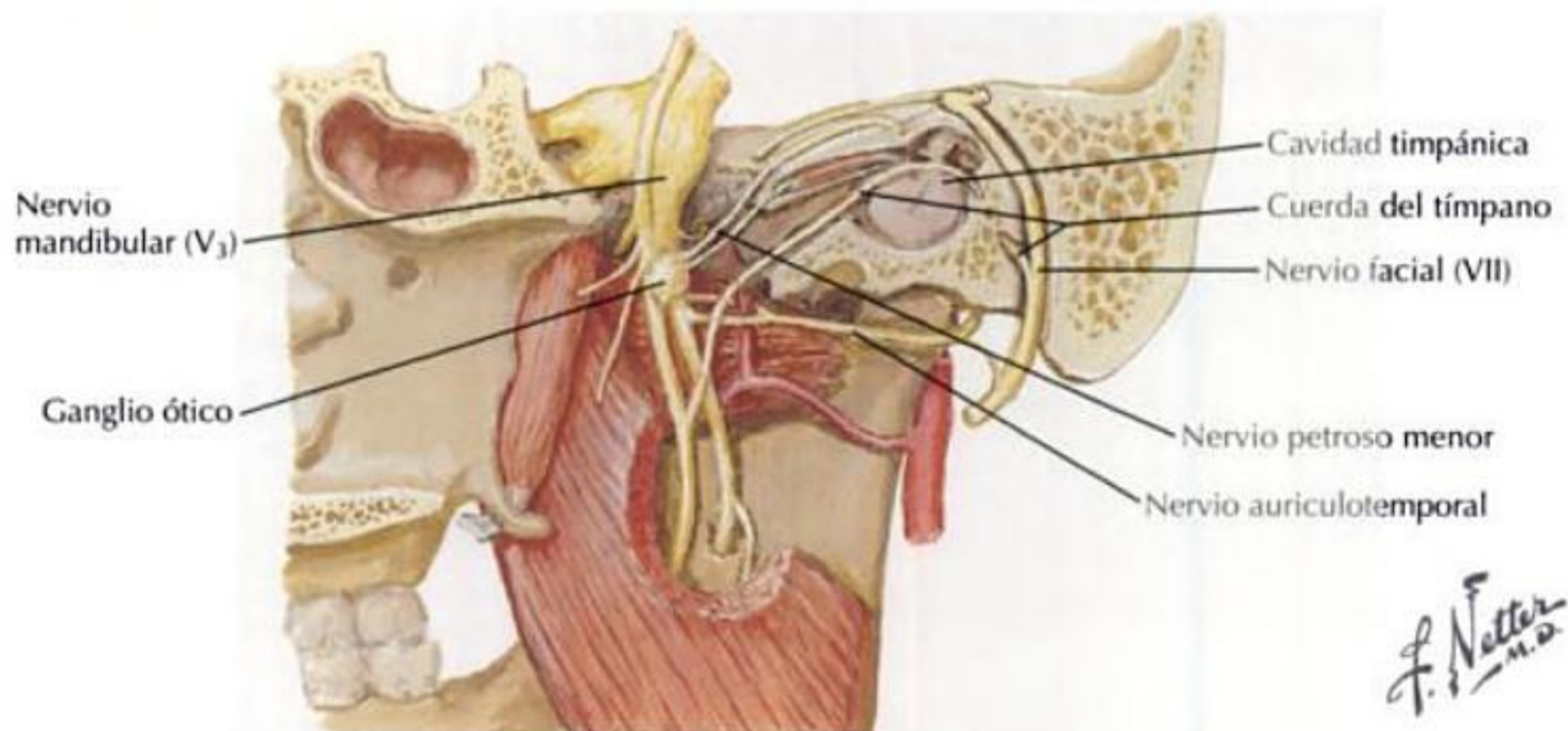
INERVACIÓN SENSITIVA DEL OÍDO EXTERNO CONTINUACIÓN



INERVAÇÃO SENSITIVA DEL OÍDO MEDIO

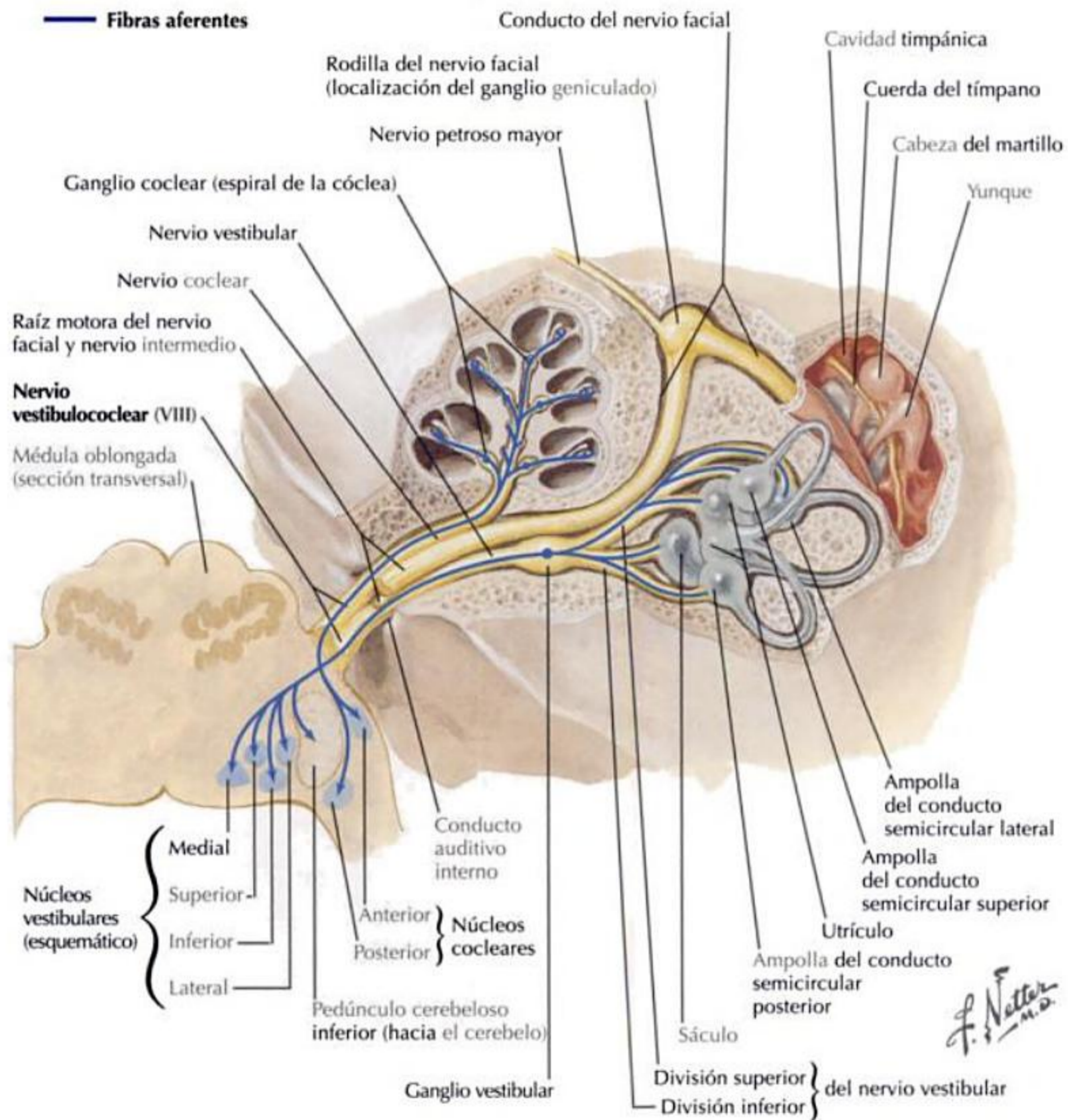
Nervio	Origen	Recorrido
Plexo timpánico	Formado por: <ul style="list-style-type: none"> Ramo timpánico del n. glossofaríngeo (se origina del ganglio inferior localizado en la porción petrosa del hueso temporal) Nn. carotidotimpánicos (se originan del plexo carotídeo sobre la a. carótida interna) 	El ramo timpánico del n. glossofaríngeo pasa superiormente a través del conductillo timpánico para entrar en el oído medio En el oído medio se divide en ramos que forman parte del plexo timpánico Los nn. carotidotimpánicos se unen al ramo timpánico del n. glossofaríngeo El plexo timpánico da origen a: <ul style="list-style-type: none"> Fibras parasimpáticas preganglionares para la glándula parótida Fibras simpáticas posganglionares para la glándula parótida Fibras sensitivas para la cavidad del oído medio, que incluyen la membrana timpánica y la trompa auditiva (principalmente del ramo timpánico del n. glossofaríngeo)
Facial	El n. craneal VII tiene múltiples funciones motoras y sensitivas Formado por: <ul style="list-style-type: none"> Nervio intermedio, que contiene fibras sensitivas y fibras parasimpáticas Porción motora que inerva los músculos derivados del 2.º arco faríngeo 	Nervio intermedio y porción motora: entran en el conducto auditivo interno del hueso temporal El n. facial pasa luego a través del conducto del n. facial hasta que sale por el agujero estilomastoideo, discurre inicialmente horizontal a lo largo de la superficie de la pared medial del oído medio, luego se inclina posterior e inferiormente hacia el oído medio Cuando el nervio cambia de dirección, lo hace a nivel del ganglio geniculado; ahí se origina el n. petroso mayor que discurre anteriormente hacia la fosa pterigopalatina Dentro del conducto del n. facial, el nervio da origen al nervio estapedio y a la cuerda del tímpano La cuerda del tímpano pasa anteriormente junto a la membrana timpánica y el martillo hasta que sale a través de la fisura petrotimpánica La cuerda del tímpano conduce fibras parasimpáticas preganglionares hacia el ganglio submandibular de la cavidad bucal y fibras gustativas para los 2/3 anteriores de la lengua El n. estapedio inerva el m. estapedio

Visión medial



INERVACIÓN SENSITIVA DEL OÍDO INTERNO

Nervio	Origen	Recorrido
Vestibulococlear	También denominado n. craneal VIII, emerge entre el puente y la médula oblongada	Entra en el conducto auditivo interno con el n. facial. Dentro del conducto auditivo interno, se divide en ramos vestibulares y ramo coclear
Vestibular	La porción vestibular tiene los cuerpos neuronales en el ganglio vestibular (de Scarpa)	Se divide en ramos superior e inferior: <ul style="list-style-type: none"> • El ramo vestibular superior inerva las máculas del sáculo y utrículo y las ampollas de los conductos semicirculares anterior y lateral • El ramo vestibular inferior inerva la mácula del sáculo y la ampolla del conducto semicircular posterior
Coclear	La porción coclear tiene los cuerpos neuronales en el ganglio espiral	Utiliza el ganglio espiral dentro del modiolos para pasar hacia el órgano espiral (de Corti)

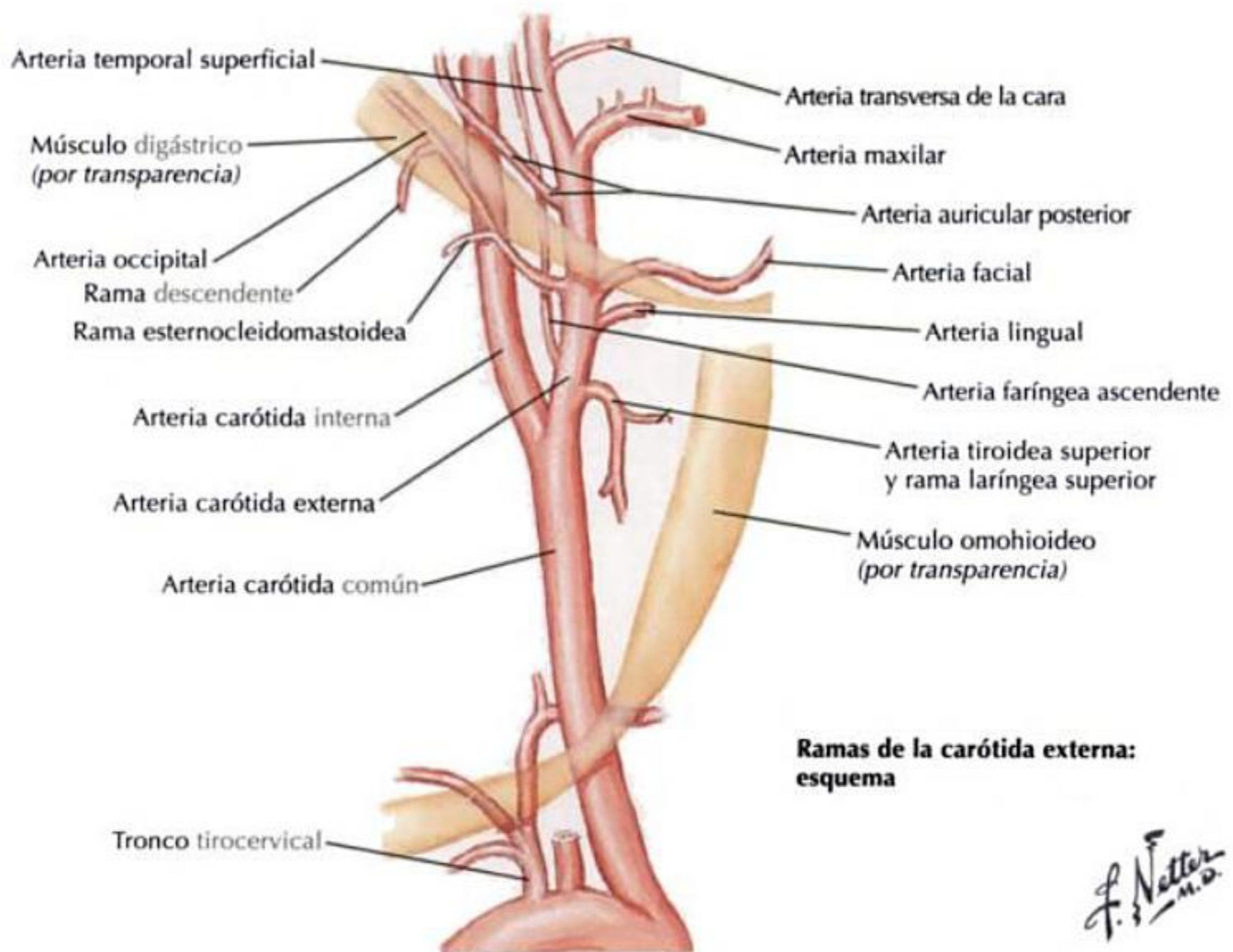


IRRIGACIÓN ARTERIAL DEL OÍDO MEDIO

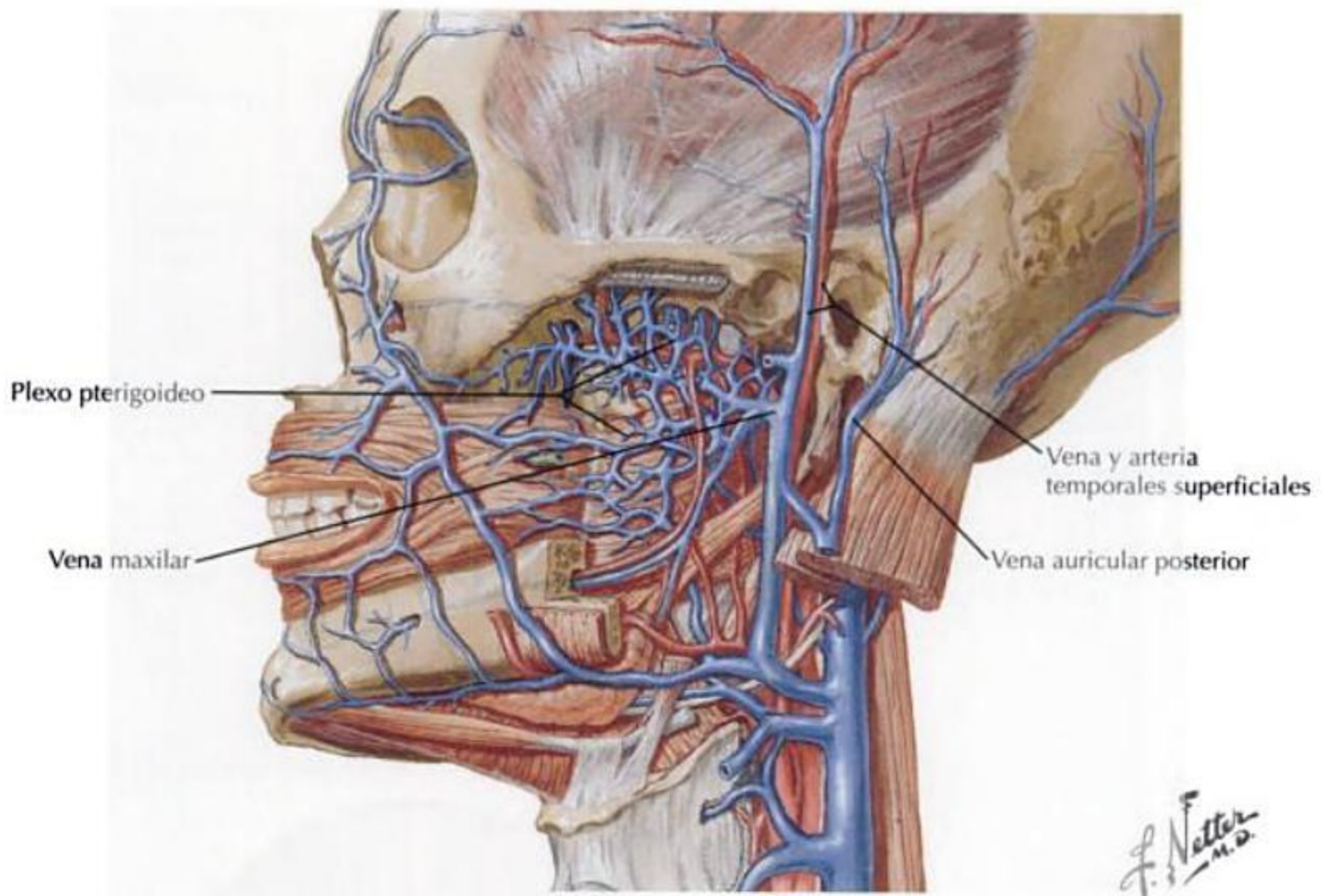
Arteria	Origen	Recorrido
Auricular posterior	A. carótida externa dentro de la glándula parótida	Pasa superiormente entre la apófisis mastoideas y el cartílago de la oreja Durante este recorrido se anastomosa con las aa. temporal superficial y occipital, irriga la oreja y el conducto auditivo externo De la a. auricular posterior se origina una rama estilomastoidea, entra en el agujero estilomastoideo para irrigar la cara interna de la membrana timpánica
Timpánica anterior	A. maxilar (una de las ramas terminales de la a. carótida externa)	Se origina en la misma área que la a. auricular profunda Pasa superiormente, inmediatamente posterior a la articulación temporomandibular Entra en la cavidad timpánica a través de la fisura petrotimpánica Contribuye a irrigar la cara interna de la membrana timpánica y la porción anterior de la cavidad timpánica
Timpánica inferior	A. faríngea ascendente de la a. carótida externa	Asciende profunda a las otras ramas de la a. carótida externa y más superiormente al m. estilofaríngeo Pasa hacia el interior del oído medio a través de la porción petrosa del hueso temporal Contribuye a irrigar la pared medial de la cavidad timpánica
Timpánica superior	A. meníngea media de la a. maxilar	Se origina de la a. meníngea media, inmediatamente después de atravesar el agujero espinoso hacia el interior de la fosa craneal media Pasa por el conducto del m. tensor del tímpano para contribuir a irrigar el músculo y su conducto óseo
Rama carotidotimpánica de la a. carótida interna	A. carótida interna	Pasa hacia el interior de la cavidad timpánica a través de una abertura en el conducto carotídeo Contribuye a irrigar el oído medio

IRRIGACIÓN ARTERIAL DEL OÍDO INTERNO

Arteria	Origen	Recorrido
Laberíntica	A. basilar, que da origen al círculo arterial del cerebro (de Willis)	Pasa a través del conducto auditivo interno, donde luego se divide en ramos coclear y vestibular que irrigan las estructuras cocleares y vestibulares
Auricular posterior	A. carótida externa dentro de la glándula parótida	Pasa superiormente entre la apófisis mastoides y el cartilago de la oreja Se anastomosa con las aa. temporal superficial y occipital De la a. auricular posterior se origina una rama estilomastoidea, entra en el agujero estilomastoideo y continúa hacia el oído interno Durante este recorrido se anastomosa con las aa. temporal superficial y occipital, irriga la oreja y el conducto auditivo externo La rama estilomastoidea irriga la cara interna de la membrana timpánica y la porción posterior de la cavidad timpánica; contribuye a irrigar el oído interno



DRENAJE VENOSO DEL OÍDO INTERNO CONTINUACIÓN



OTITIS EXTERNA AGUDA

Infección o inflamación de la oreja y conducto auditivo externo localizada en el oído externo, que causa dolor de oído (otalgia).

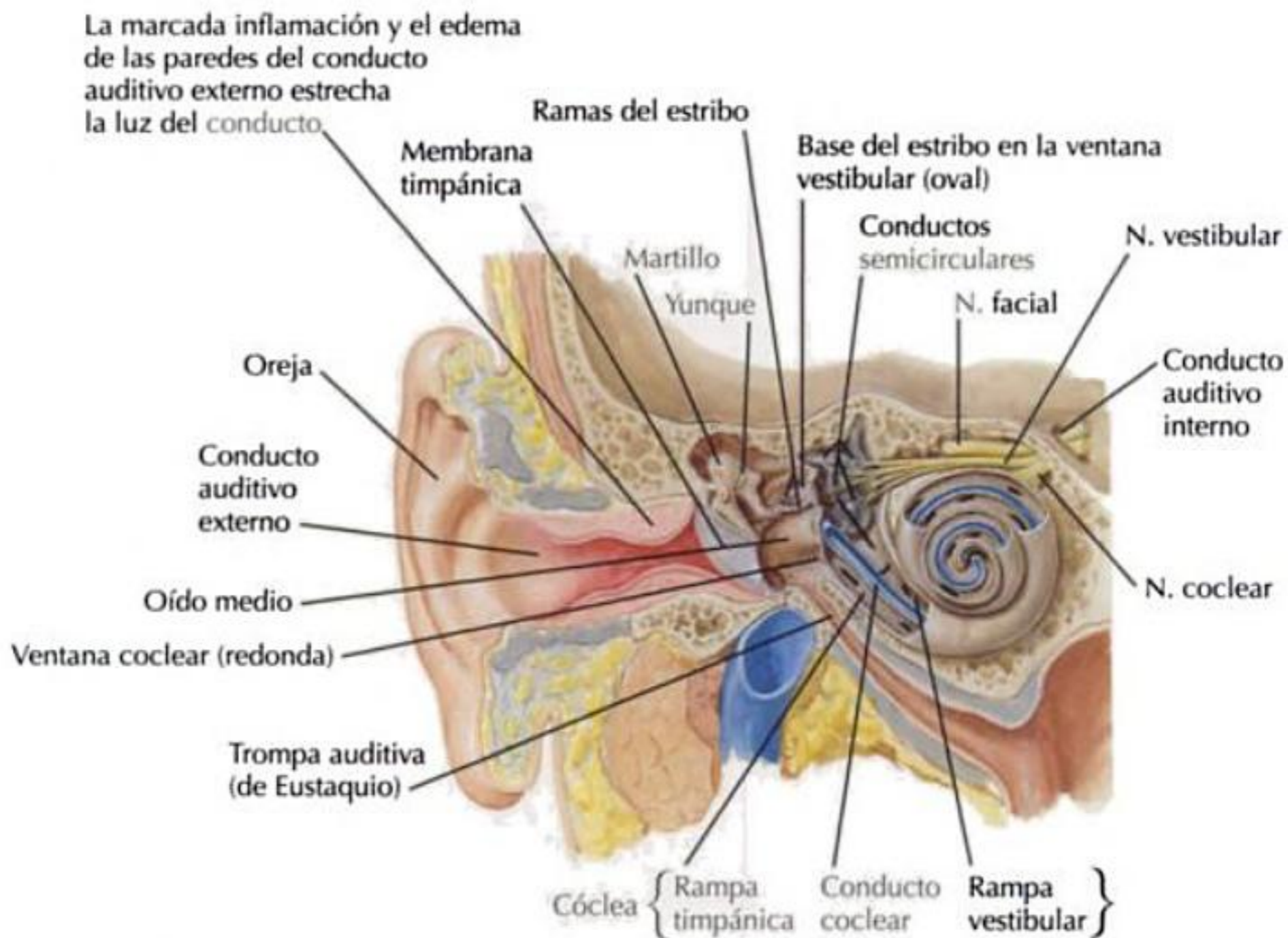
También se denomina «oído de nadador».

Están implicadas principalmente 2 bacterias: *Staphylococcus aureus* y *Pseudomonas aeruginosa*.

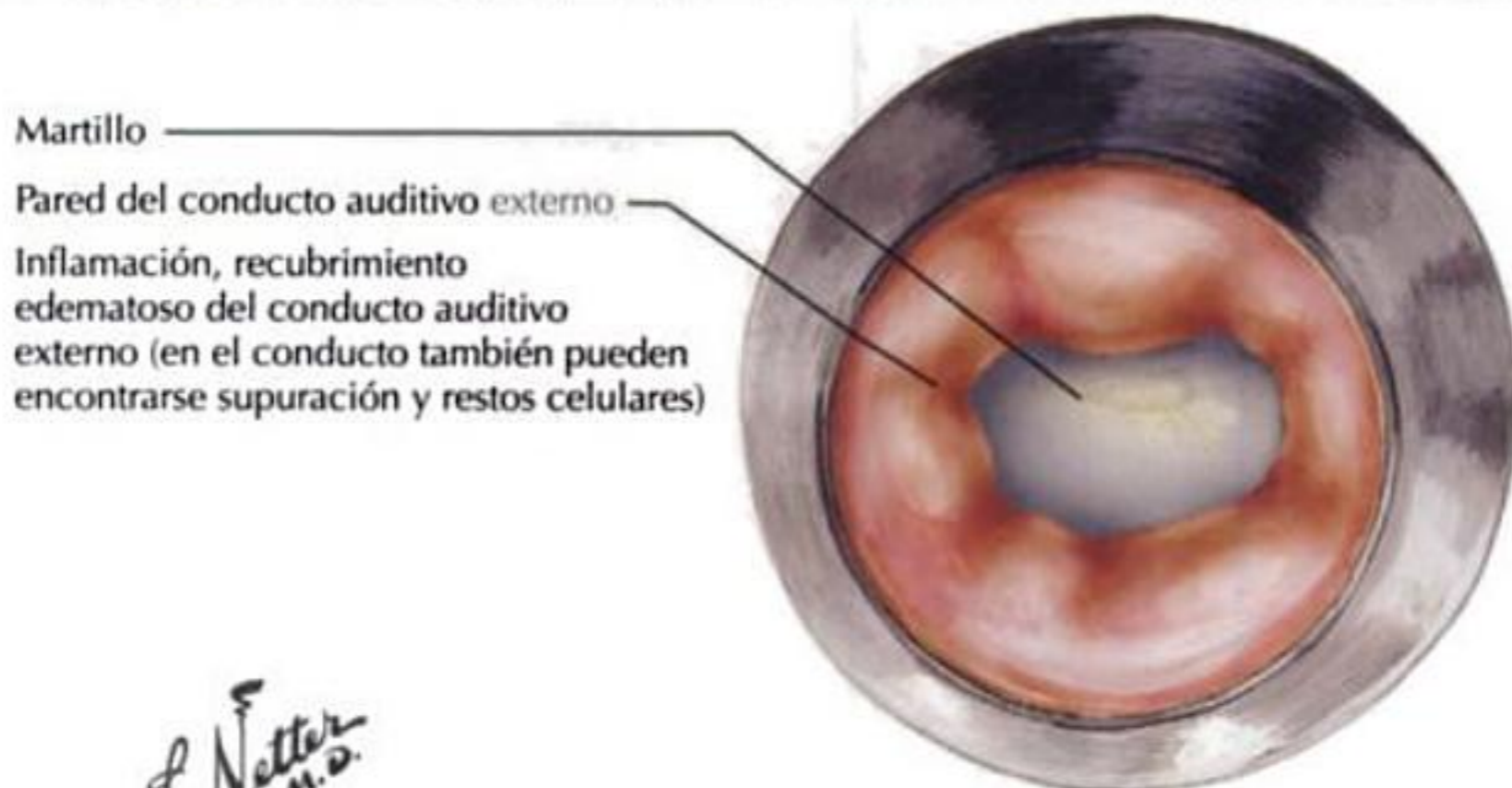
Patogenia

En la práctica de la natación, la abundancia de agua elimina parte del cerumen que se encuentra en el conducto auditivo externo.

Dado que el cerumen contribuye a mantener la salud del conducto, su pérdida predispone a las infecciones bacterianas.



En la otitis externa, la inflamación, el edema y la supuración están limitadas al conducto auditivo externo y sus paredes



F. Netter M.D.
JOHN A. CRAIG MD

Imagen otoscópica que muestra la apariencia clínica de la otitis externa

Correlaciones clínicas

OTITIS MEDIA AGUDA

Inflamación de la cavidad del oído medio.

Más frecuente en niños.

Están implicadas principalmente 2 bacterias: *Streptococcus pneumoniae* y *Haemophilus influenzae*.

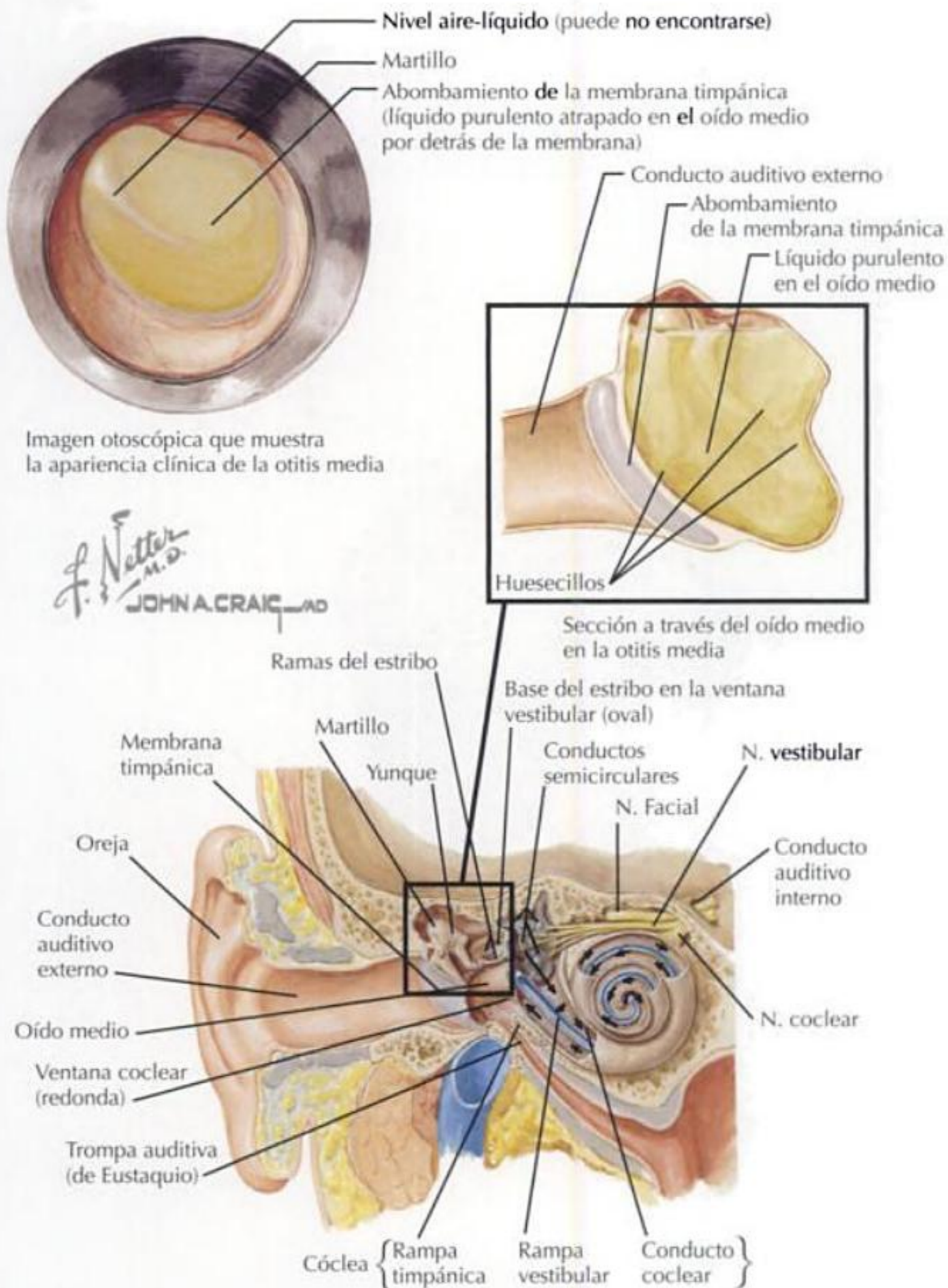
Patogenia

A menudo está provocada por una disfunción de la trompa auditiva.

Dado que la trompa auditiva permite el drenaje de la cavidad timpánica en la nasofaringe, cualquier bloqueo conduce a una acumulación de líquido en la cavidad timpánica.

Cuando el líquido permanece en la cavidad timpánica, la predispone a una infección bacteriana.

La inflamación resultante provoca dolor de oído (otalgia) y a menudo disminuye la audición.



MASTOIDITIS

Infección bacteriana de las celdillas mastoideas.

Más frecuente en niños que en adultos.

Patogenia

Aunque es menos frecuente desde el advenimiento de los antibióticos, antiguamente a menudo ocurría como una complicación de una otitis media aguda, cuando la infección se propagaba desde la cavidad del oído medio hasta las celdillas mastoideas.

Una vez dentro de las celdillas mastoideas, la infección puede provocar inflamación y destrucción del hueso mastoideo.

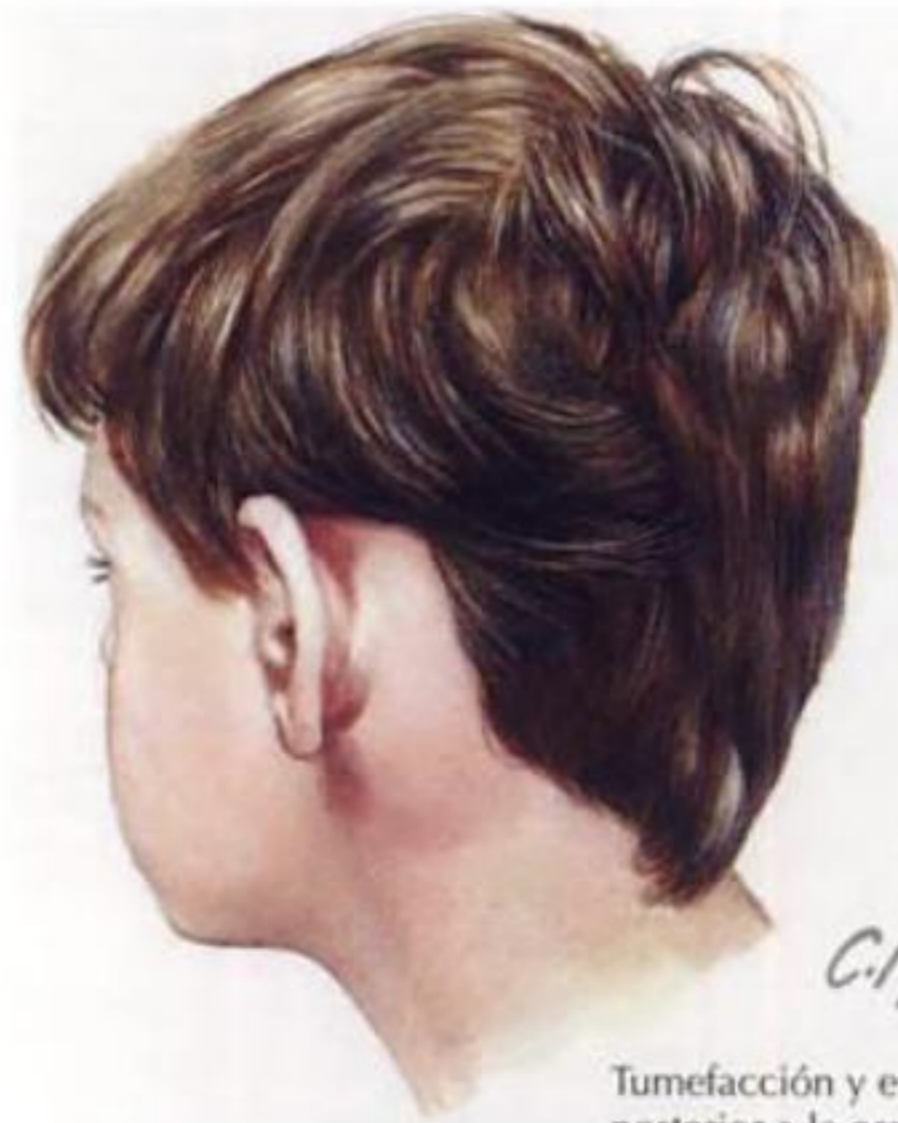Debido a la localización de la infección, puede provocar pérdida auditiva parcial (o total), lesión del hueso mastoideo o formación de un absceso epidural, o puede propagarse afectando al encéfalo.

Tratamiento

Puede ser difícil, ya que los medicamentos no pueden alcanzar fácilmente las celdillas mastoideas.

En algunos casos, si el tratamiento antibiótico no tiene éxito, puede realizarse una mastoidectomía para drenar la mastoides.

En la otitis media aguda, para drenar el oído se realiza una miringotomía (creando una abertura en la cavidad del oído medio a través de la membrana timpánica).

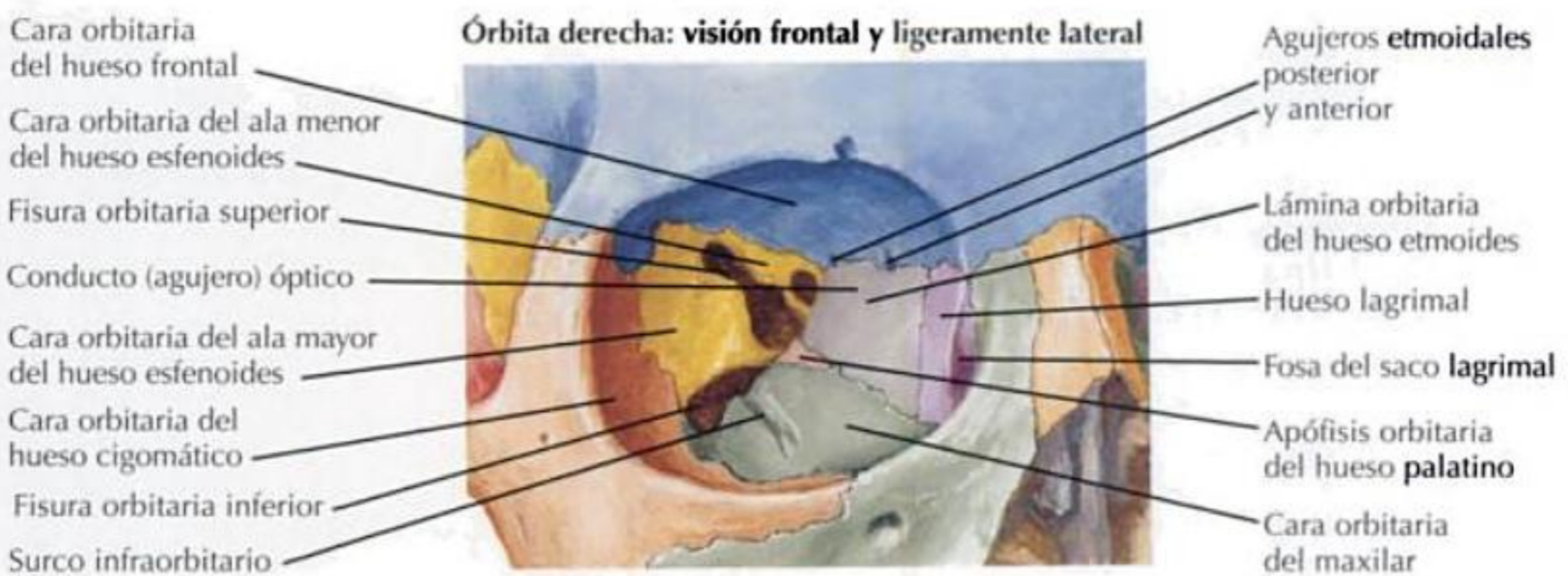

Tumefacción y enrojecimiento posterior a la oreja en la mastoiditis

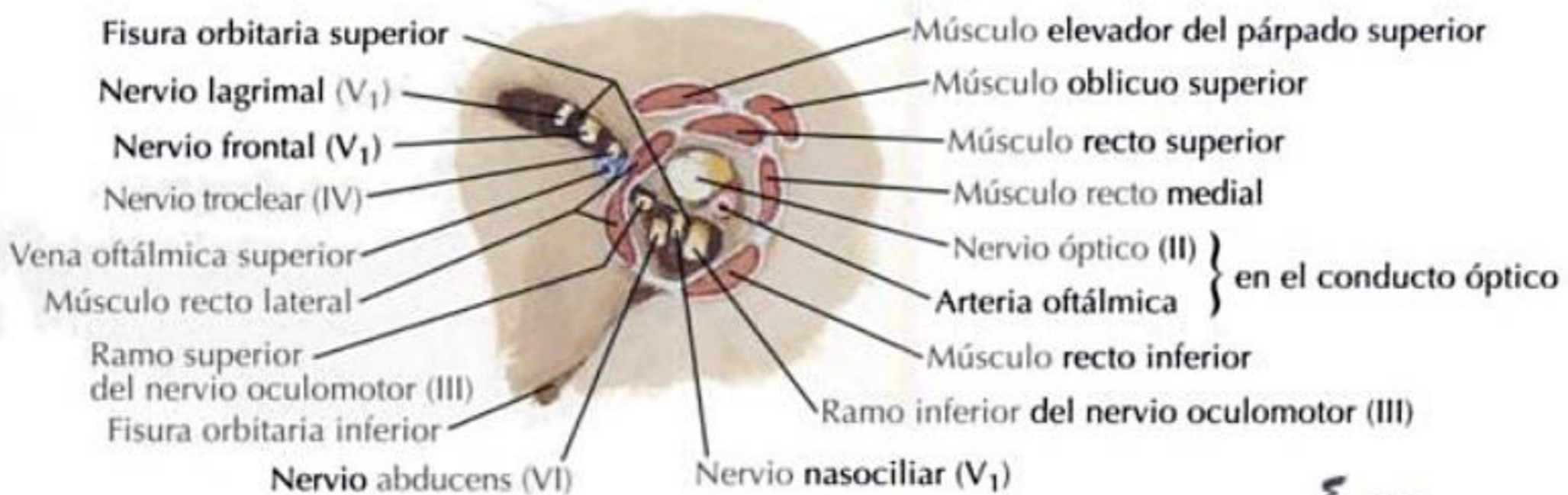
Ojo y órbita

Visión general y anatomía topográfica de la órbita	504
Osteología de la órbita	506
Contenido de la órbita	508
Correlaciones clínicas	532

PAREDES DE LA ÓRBITA CONTINUACIÓN



Inserciones musculares y nervios y vasos que penetran en la órbita



F. Natter M.D.

OJO

Ojo: un globo esférico con un diámetro de aproximadamente 2,5 cm que se sitúa en la porción anterior de la órbita.

Rodeado por una delgada cápsula denominada vaina del globo ocular (cápsula de Tenon):

- Proporciona soporte.
- Permite el movimiento.

Compuesto de 3 capas:

- Esclera.
- Capa vascular del globo ocular (úvea).
- Retina.

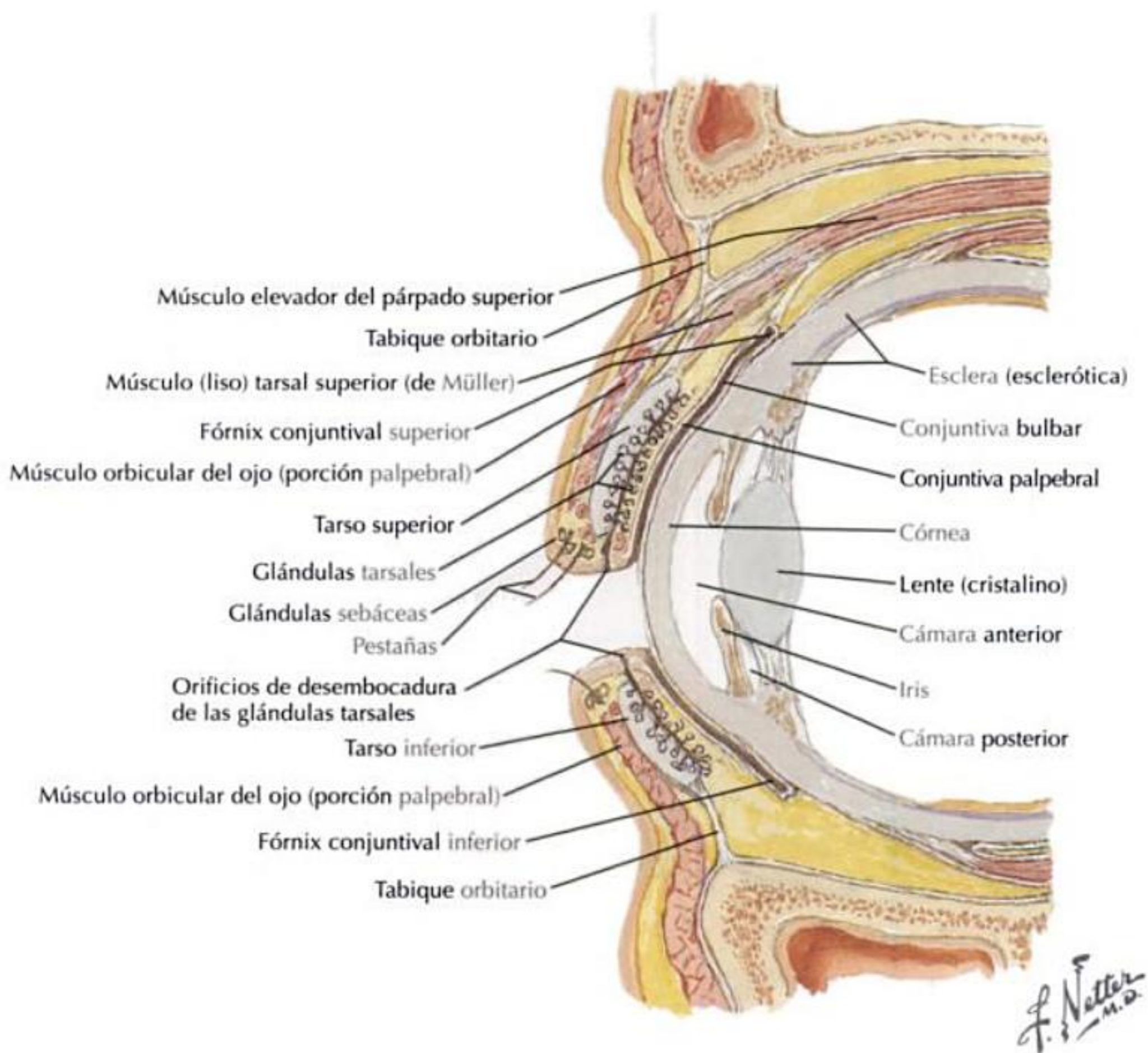
Se divide en un segmento anterior y otro posterior:

Segmento anterior:

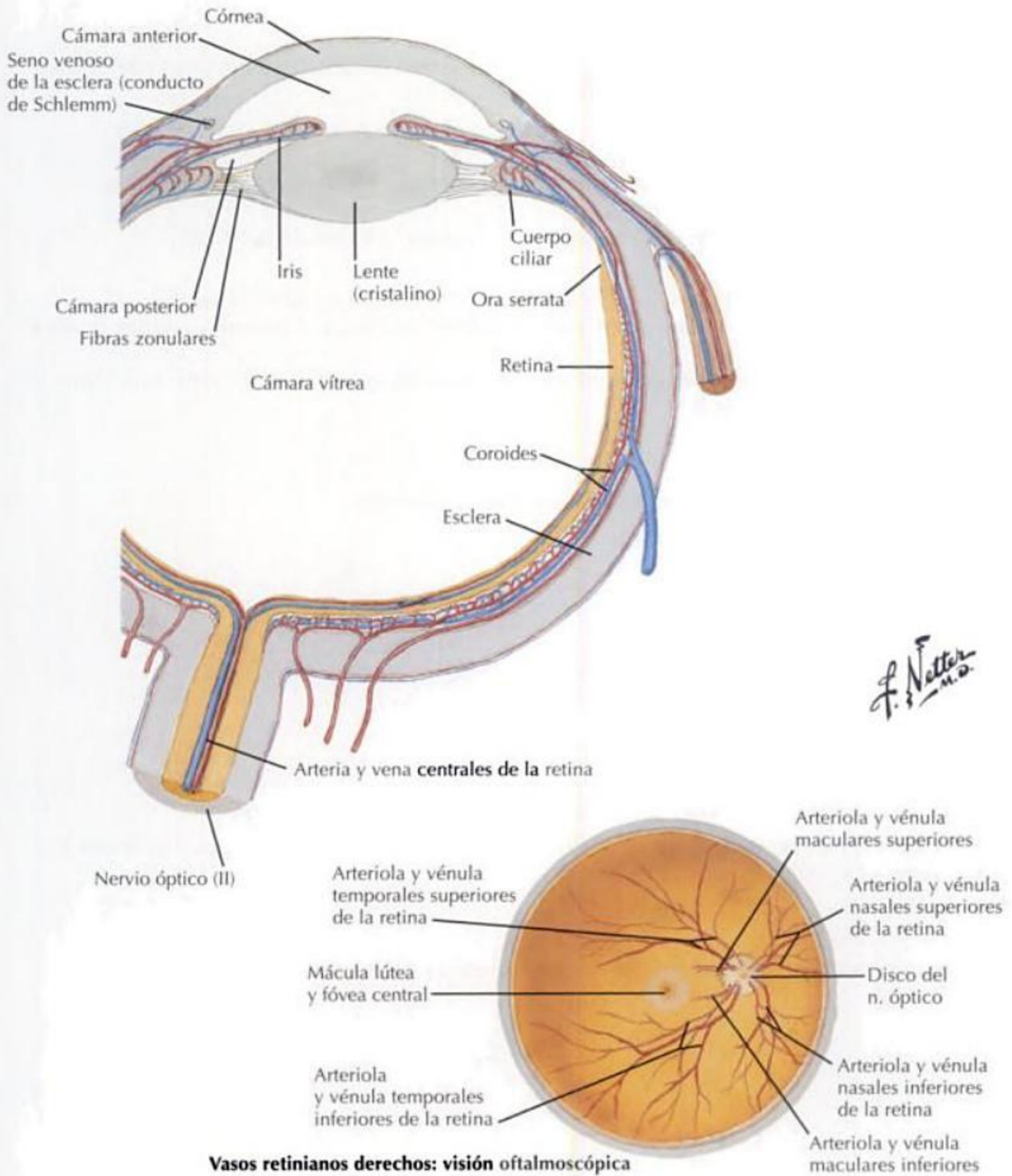
- Lleno de humor acuoso.
- Separado en cámaras anterior y posterior por el iris.
- Contiene humor acuoso secretado por el cuerpo ciliar y drenado finalmente en la vena oftálmica superior, a través de una red trabecular.
- La presión intraocular se mide en el segmento anterior, normalmente es de 10 a 20 mmHg.

Segmento posterior:

- Lleno de cuerpo vítreo.
- Denominado cámara vítrea.



OJO CONTINUACIÓN



OJO CONTINUACIÓN

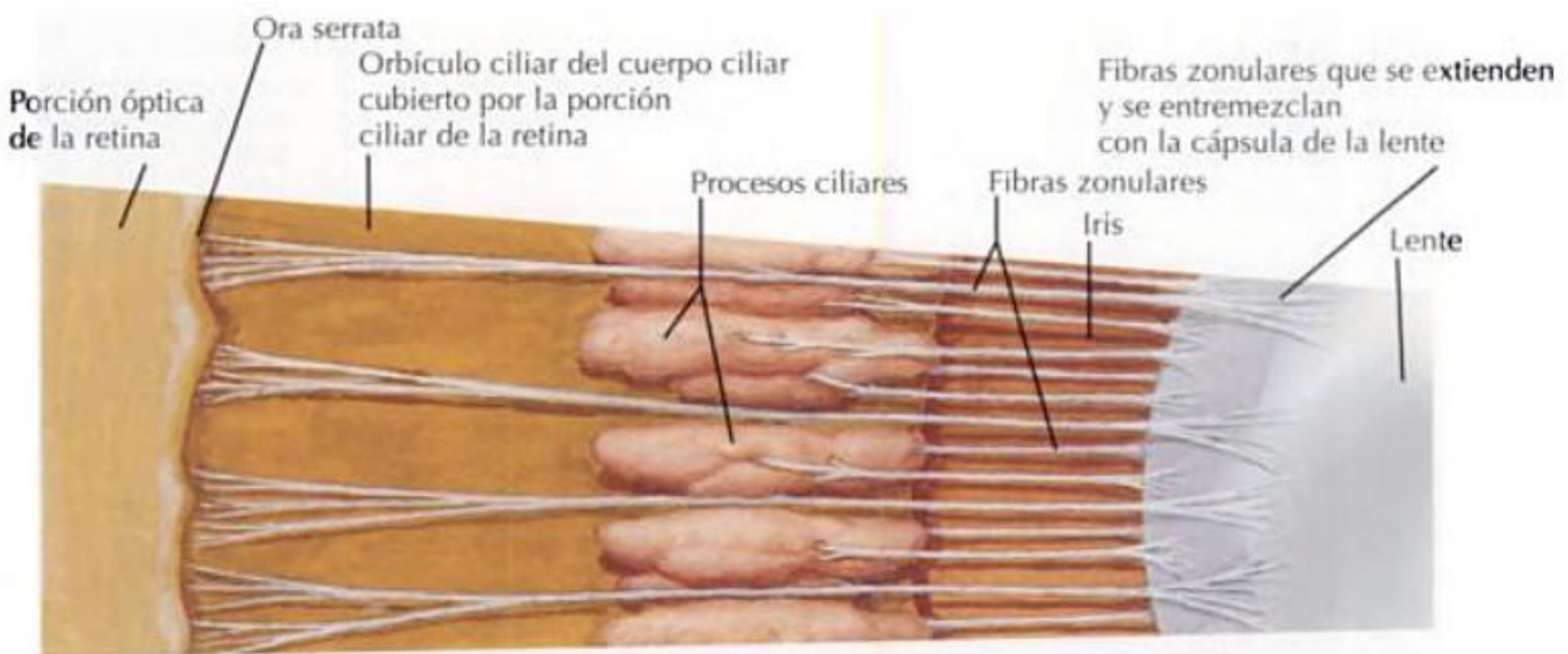
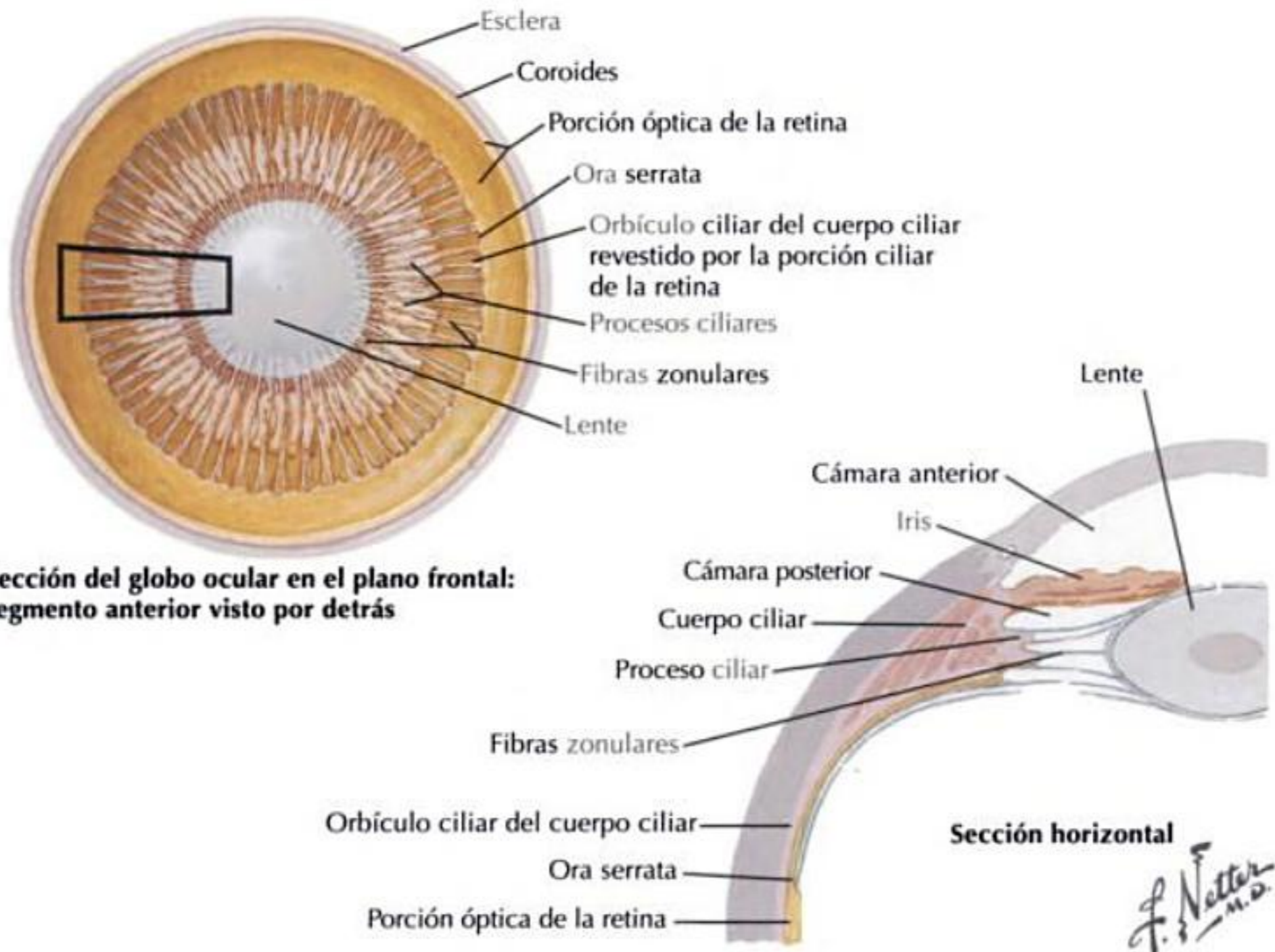


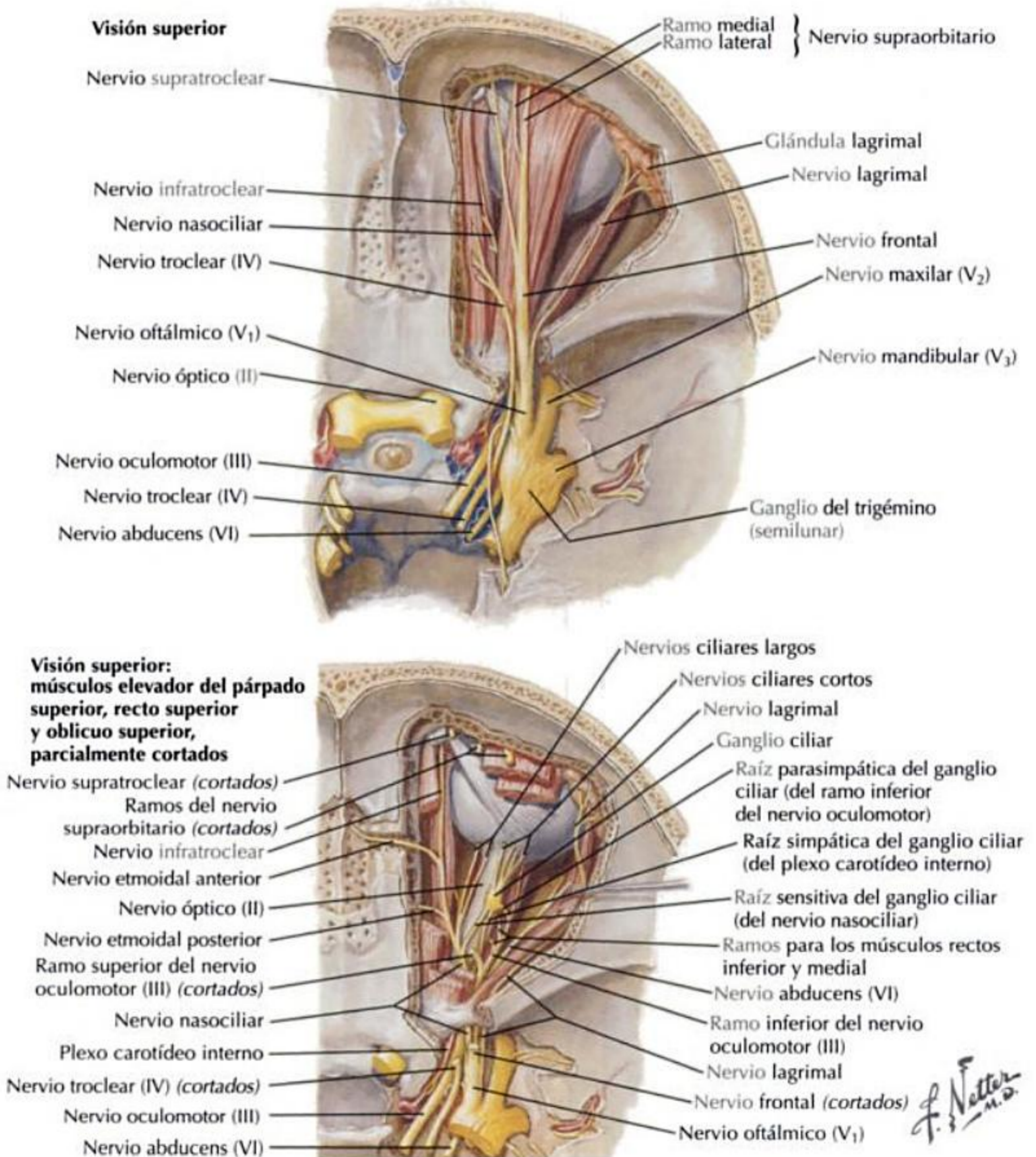
Imagen aumentada del segmento encuadrado en la ilustración superior (semiesquemático)

INERVAÇÃO CONTINUACIÓN

SENSIBILIDAD GENERAL		
Nervio oftálmico del nervio trigémino		
<p>Este nervio, un ramo del n. trigémino, tiene función sensitiva Se origina del nervio principal en la fosa craneal media Pasa anteriormente sobre la pared lateral del seno cavernoso, inmediatamente inferior a los nn. oculomotor y troclear, pero superior al nervio maxilar del n. trigémino Inmediatamente antes de entrar en la órbita, a través de la fisura orbitaria superior, se divide en 3 ramos principales: nn. lagrimal, frontal y nasociliar</p>		
Nervio	Origen	Recorrido
Lagrimal	Nervio oftálmico del n. trigémino	<p>El ramo más pequeño del nervio oftálmico del n. trigémino Pasa anteriormente para entrar en la órbita a través de la fisura orbitaria superior En la órbita, discurre sobre el borde superior del m. recto lateral junto con la a. lagrimal Antes de alcanzar la glándula lagrimal, se comunica con el ramo cigomático del nervio maxilar del n. trigémino para recibir fibras nerviosas autónomas Entra en la glándula lagrimal y la inerva, y a la conjuntiva antes de atravesar el tabique orbitario para inervar la piel del párpado superior</p>
Frontal		<p>El ramo más grande del nervio oftálmico del n. trigémino Pasa anteriormente para entrar en la órbita a través de la fisura orbitaria superior En la órbita discurre anteriormente entre el periostio de la órbita y el m. elevador del párpado superior Hacia la mitad del recorrido en la órbita, se divide en 2 nervios terminales, los nn. supraorbitario y supratroclear</p>
Supraorbitario	N. frontal: los 2 ramos terminales del n. frontal en la órbita	<p>Pasa entre el m. elevador del párpado superior y el periostio de la órbita Continúa anteriormente hacia el agujero (escotadura) supraorbitario En el borde supraorbitario inerva el seno frontal y asciende superiormente a lo largo del cuero cabelludo Se divide en ramos medial y lateral, que se extienden hacia el vértice del cuero cabelludo</p>
Supratroclear		<p>Una vez que se une a la a. supratroclear, dentro de la órbita, continúa su paso anteriormente hacia la tróclea En la región troclear, a menudo inerva el seno frontal antes de salir de la órbita Asciende a lo largo del cuero cabelludo, al principio profundo a la musculatura de la región, antes de atravesarla para proporcionar inervación cutánea a lo largo del cuero cabelludo</p>
Nasociliar	Nervio oftálmico del n. trigémino	<p>Pasa anteriormente para entrar en la órbita a través de la fisura orbitaria superior Entra en la órbita lateral al n. óptico Discurre, cruzándose con el n. óptico, anterior y medialmente, para situarse entre los mm. recto medial y oblicuo superior, a lo largo de la pared medial de la órbita A todo lo largo de su recorrido, da origen a otros nervios que incluyen la raíz sensitiva del ganglio ciliar y los nn. ciliar largo y etmoidal posterior, hasta que termina en los nn. etmoidal anterior e infratroclear, cerca del agujero etmoidal anterior</p>
Raíz sensitiva del ganglio ciliar	N. nasociliar	<p>Discurre anteriormente en el lado lateral del n. óptico para entrar en el ganglio ciliar Transporta fibras sensitivas generales, que se distribuyen por los nn. ciliares cortos</p>
Ciliar largo		<p>Tiene de 2 a 4 ramos que discurren anteriormente para entrar en la parte posterior de la esclera</p>

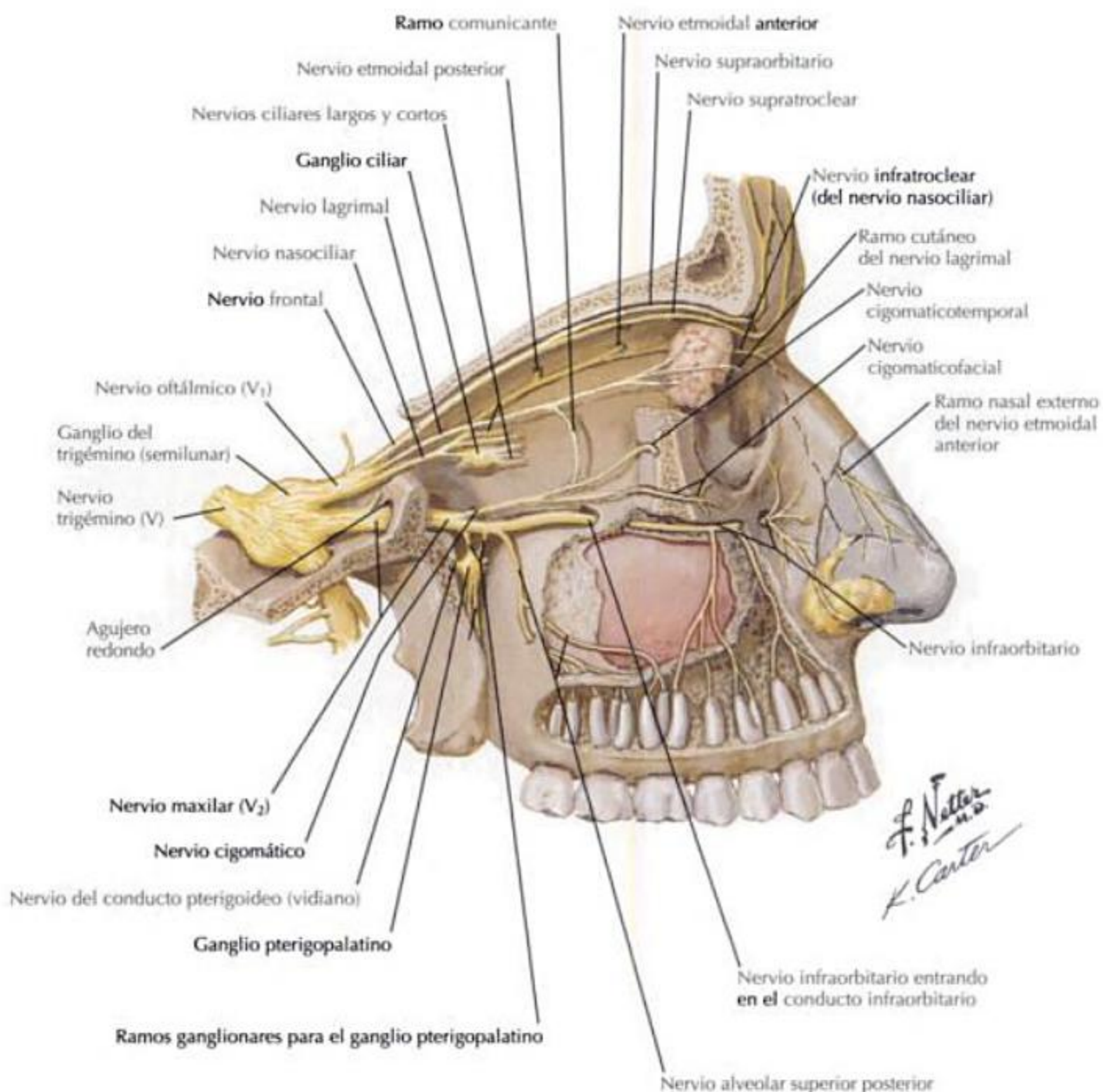
INERVACIÓN CONTINUACIÓN

Nervio	Origen	Recorrido
Etmoidal posterior	N. nasociliar	Discurre profundo al m. oblicuo superior para pasar a través del agujero etmoidal posterior Inerva el seno esfenoidal y a las celdillas etmoidales posteriores
Etmoidal anterior		Se origina en la pared medial de la órbita Entra en el agujero etmoidal anterior y discurre a través del conducto para entrar en la fosa craneal anterior Inerva las celdillas etmoidales anteriores y medias antes de entrar en la cavidad nasal e inervarla Termina en la cara como n. nasal externo
Infratroclear		Uno de los ramos terminales del ramo nasociliar Pasa anteriormente sobre el borde superior del m. recto medial Pasa inferior a la tróclea hacia el ángulo medial del ojo Inerva la piel de los párpados y puente de la nariz, la conjuntiva y todas las estructuras lagrimales



INERVIACIÓN CONTINUACIÓN

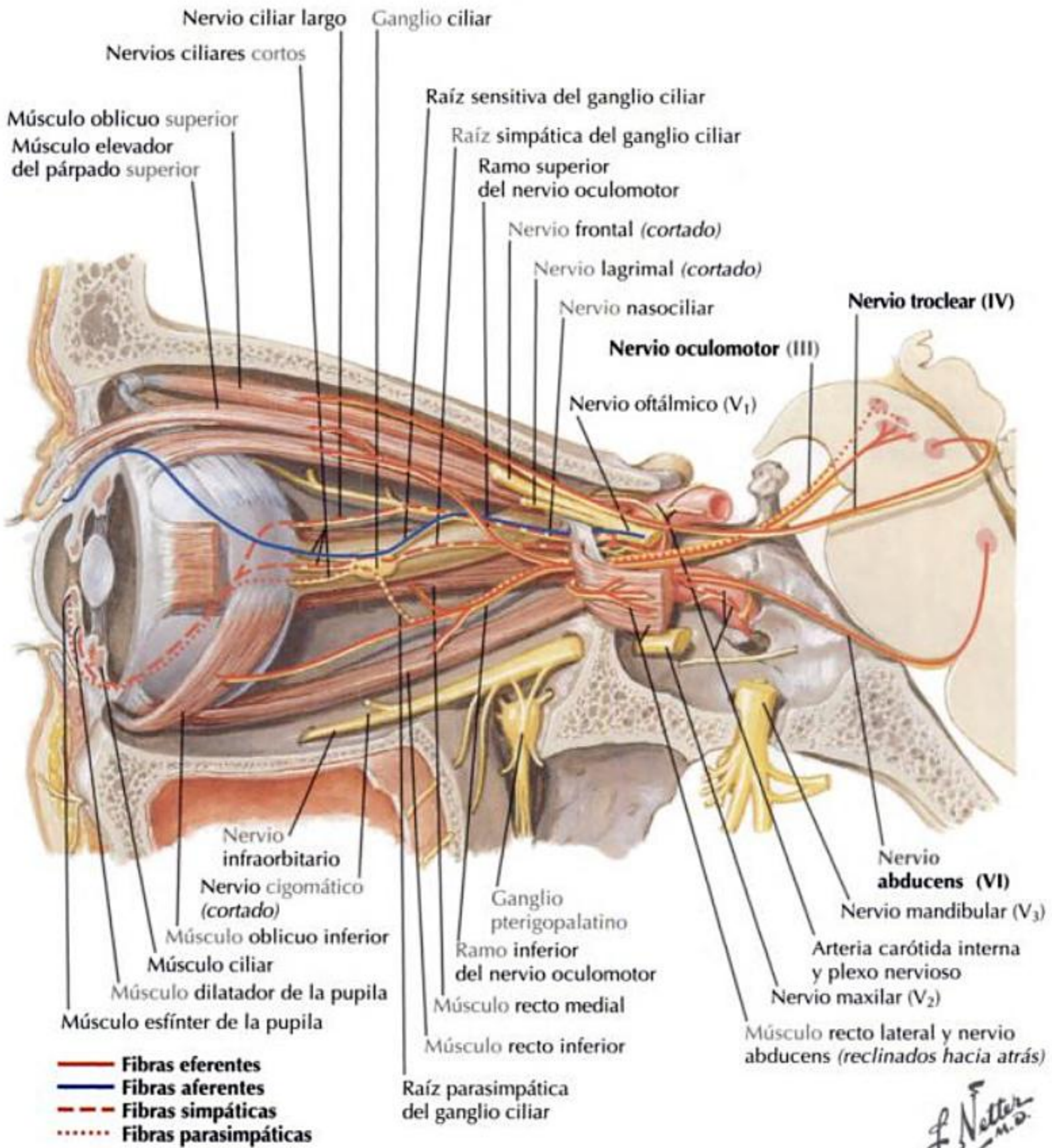
SENSIBILIDAD GENERAL		
Nervio maxilar del nervio trigémino		
<p>Discurre a lo largo de la pared lateral del seno cavernoso Antes de salir de la fosa craneal media, da un ramo meníngeo que inerva la duramadre Pasa desde la fosa craneal media hacia la fosa pterigopalatina a través del agujero redondo Dentro de la fosa pterigopalatina, da origen a 4 ramos: n. alveolar superior posterior, n. cigomático, ramos ganglionares y n. infraorbitario Los nn. cigomático e infraorbitario se continúan dentro de la órbita</p>		
Nervio	Origen	Recorrido
Cigomático	Nervio maxilar del n. trigémino	Entra en la órbita a través de la fisura orbitaria inferior Dentro de la órbita se divide en ramos cigomaticotemporal y cigomaticofacial, que salen de la órbita a lo largo de la pared lateral, a través de 1 o 2 agujeros cigomáticos
Infraorbitario		Se considera la continuación del nervio maxilar del n. trigémino Pasa a través de la fisura orbitaria inferior para entrar en la órbita Discurre anteriormente a través del surco infraorbitario y conducto infraorbitario y emerge en la cara a través del agujero infraorbitario Dentro del conducto infraorbitario, da origen a los nn. alveolares superiores anterior y medio Una vez que el n. infraorbitario emerge en la cara, se divide en 3 ramos terminales: • Palpebral inferior: inerva la piel del párpado inferior y conjuntiva • Nasal: inerva el ala de la nariz • Labial superior: inerva la piel del labio superior



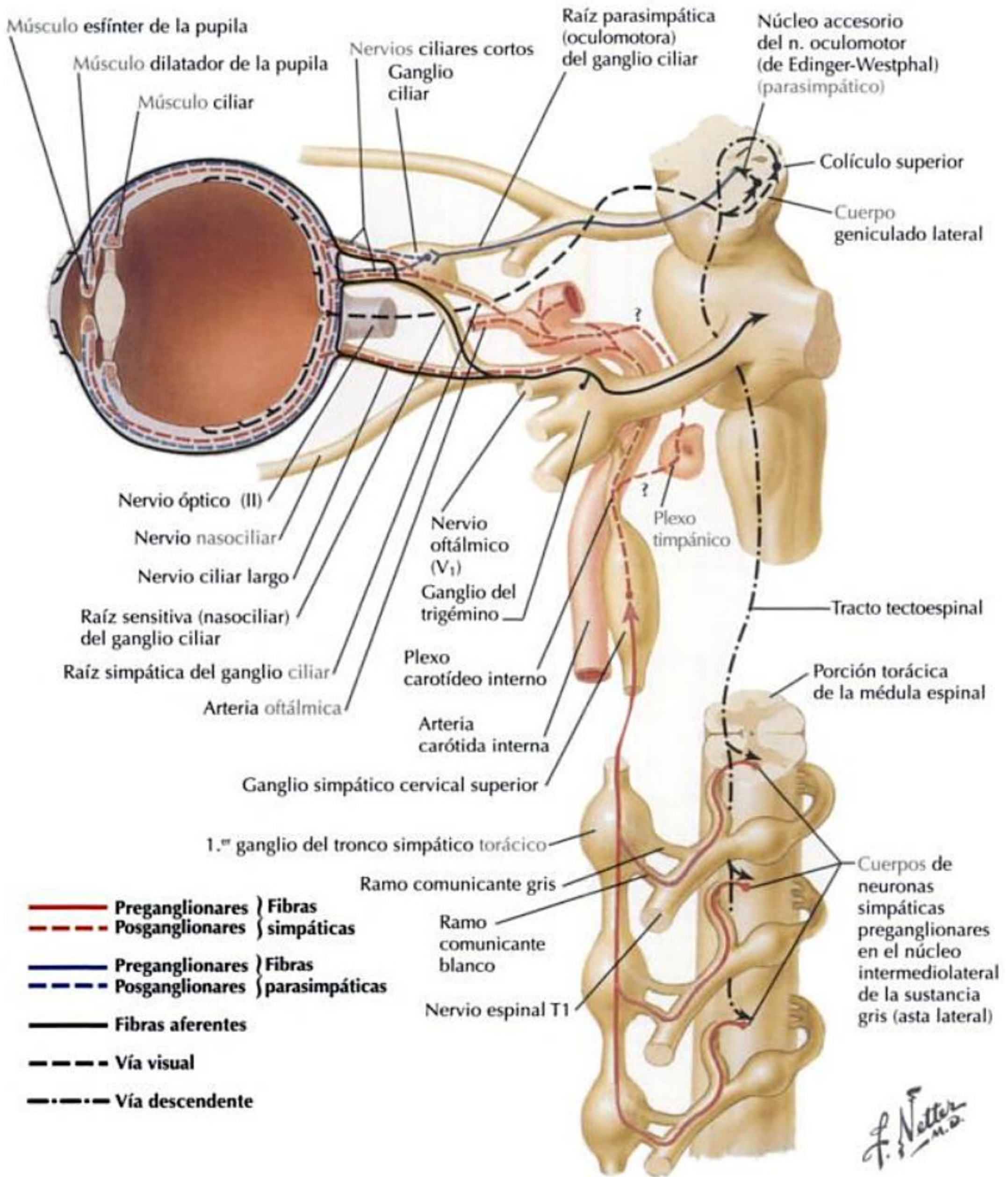
INERVACIÓN CONTINUACIÓN

MOTORA GENERAL		
Nervio	Origen	Recorrido
Oculomotor (n. craneal III)	Cara ventral del mesencéfalo	Inerva 4 de los músculos extrínsecos del globo ocular: recto superior, recto inferior, recto medial y oblicuo inferior, así como el elevador del párpado superior También proporciona inervación parasimpática para los músculos intrínsecos del ojo Pasa anteriormente en la pared lateral del seno cavernoso, inmediatamente superior al n. troclear Inmediatamente antes de entrar en la órbita, se divide en ramos superior e inferior; ambos entran en la órbita a través de la fisura orbitaria superior
Ramo superior del n. oculomotor	Oculomotor	Entra en la órbita a través de la fisura orbitaria superior Discurre superior al n. óptico para entrar en el borde inferior del m. recto superior Pasa a través del m. recto superior para dar origen a un ramo que entra en la cara inferior del m. elevador del párpado superior
Ramo inferior del n. oculomotor		Entra en la órbita a través de la fisura orbitaria superior Se divide inmediatamente en 3 ramos musculares que entran en: <ul style="list-style-type: none"> • Cara lateral del recto medial • Cara superior del oblicuo inferior • Cara superior del recto inferior Da origen a la raíz parasimpática del ganglio ciliar
Troclear (n. craneal IV)	Cara dorsal del mesencéfalo	Inerva el m. oblicuo superior Pasa anteriormente en la pared lateral del seno cavernoso, inmediatamente inferior al n. oculomotor Entra en la órbita a través de la fisura orbitaria superior e inmediatamente entra en el m. oblicuo superior para inervarlo
Abducens (n. craneal VI)	Cara ventral del puente	Discurre anteriormente dentro del seno cavernoso al lado de la a. carótida interna Entra en la órbita a través de la fisura orbitaria superior Discurre anteriormente para entrar en la cara medial del recto lateral e inervarlo

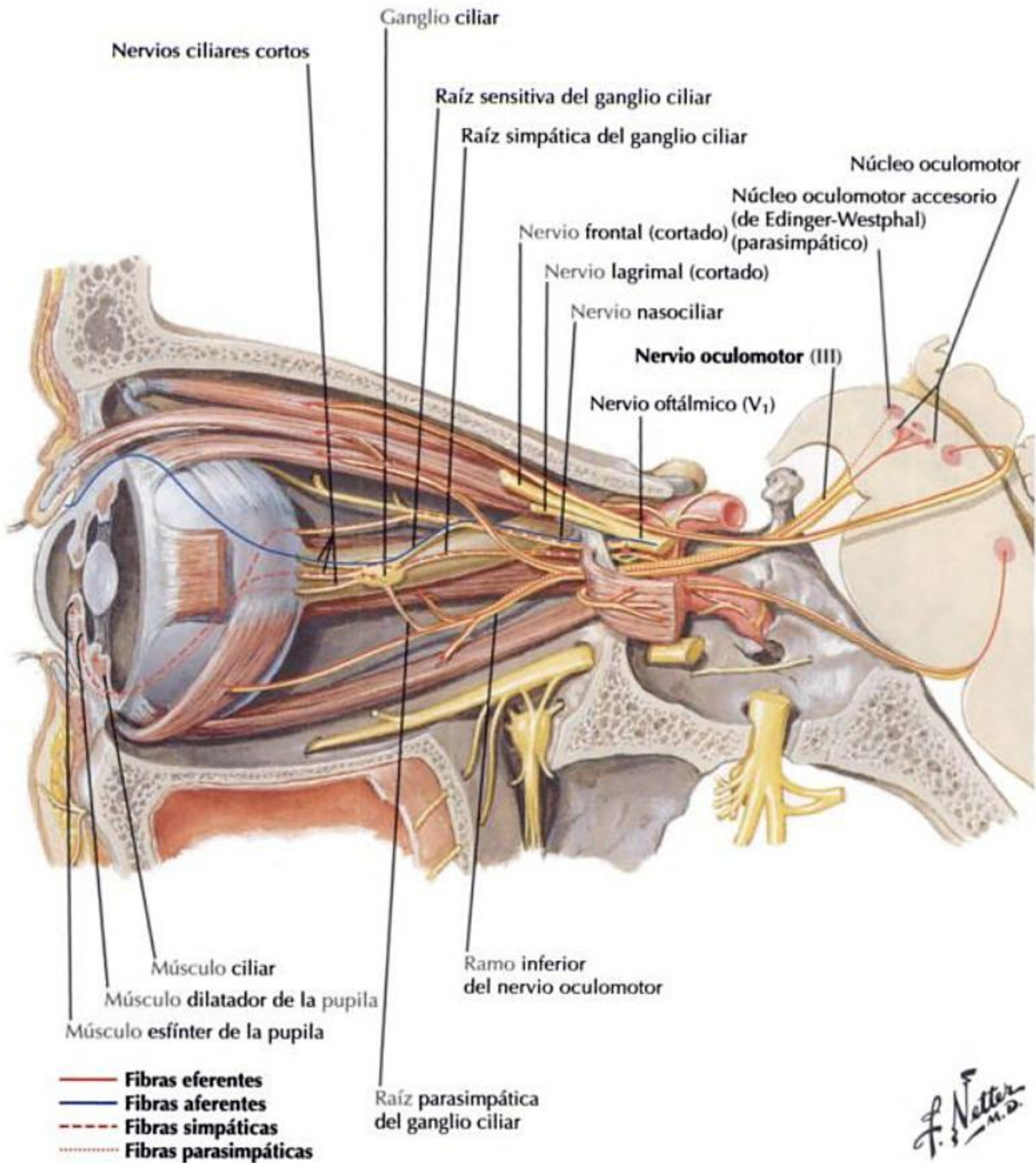
INERVACIÓN CONTINUACIÓN



INERVACIÓN CONTINUACIÓN



NERVIO CRANEAL III CON EL SIMPÁTICO CORRESPONDIENTE CONTINUACIÓN



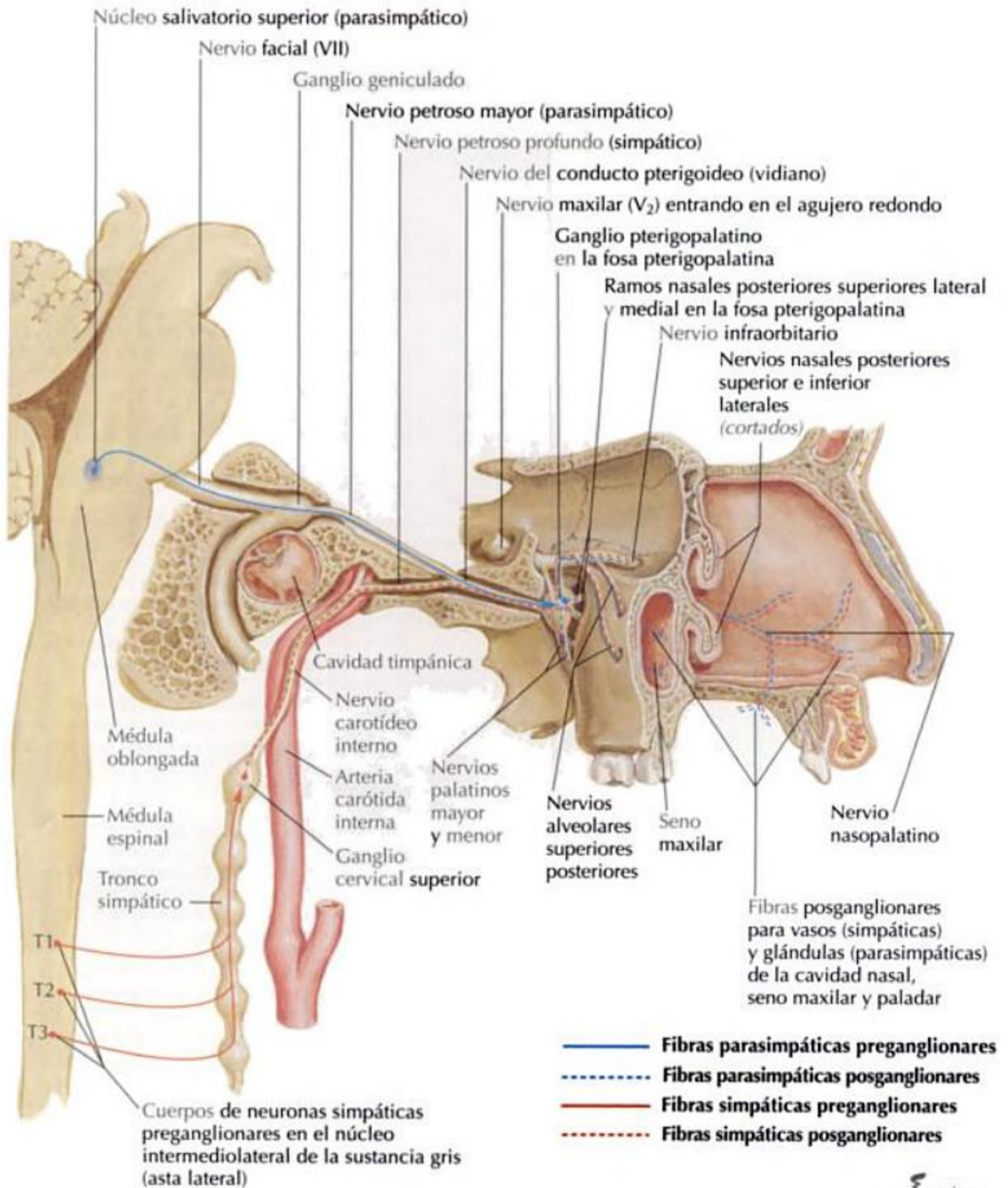
NERVIO CRANEAL VII

VÍA ANATÓMICA DEL PARASIMPÁTICO DE LAS GLÁNDULAS LAGRIMAL, NAALES, PALATINAS, FARÍNGEAS, SUBMANDIBULAR Y SUBLINGUAL			
Tipo de neurona	Localización del cuerpo neuronal	Características del núcleo o ganglio	Recorrido de la fibra nerviosa
Neurona preganglionar	Núcleo salivatorio superior	<p>Acumulación de cuerpos neuronales localizada en el puente</p> <p>Las fibras discurren a través del nervio intermedio del n. facial en el conducto auditivo interno</p> <p>El conducto del n. facial da origen a 2 ramos parasimpáticos:</p> <ul style="list-style-type: none"> • N. petroso mayor • Cuerda del tímpano 	<p>Nervio petroso mayor</p> <ul style="list-style-type: none"> • Sale a lo largo del hiato para el n. petroso mayor hacia el agujero rasgado, donde se une al n. petroso profundo (simpático) para formar el nervio del conducto pterigoideo (n. vidiano) • El n. del conducto pterigoideo pasa a través del conducto pterigoideo y entra en la fosa pterigopalatina, donde se une con el ganglio pterigopalatino <p>Cuerda del tímpano</p> <ul style="list-style-type: none"> • Sale por la fisura petrotimpánica para entrar en la fosa infratemporal, donde se une al n. lingual • Las fibras preganglionares discurren con el n. lingual en el suelo de la cavidad bucal, donde se unen con el ganglio submandibular
Neurona posganglionar	Ganglio pterigopalatino	<p>Acumulación de cuerpos neuronales localizada en la fosa pterigopalatina</p> <p>Las fibras parasimpáticas posganglionares que se originan en el ganglio pterigopalatino se distribuyen por los nervios oftálmico y maxilar del n. trigémino hacia:</p> <ul style="list-style-type: none"> • Glándula lagrimal • Glándulas nasales • Glándulas palatinas • Glándulas faríngeas 	<p>Distribución en los nervios oftálmico y maxilar</p> <p>Las fibras posganglionares discurren a lo largo del ramo cigomático del nervio maxilar, durante un corto trayecto, para entrar en la órbita. Un ramo comunicante corto se une al n. lagrimal del nervio oftálmico del n. trigémino. Estas fibras inervan:</p> <ul style="list-style-type: none"> • Glándula lagrimal, para provocar la secreción de lágrimas <p>Distribución en el nervio maxilar</p> <p>Las fibras posganglionares corren a lo largo del nervio maxilar del n. trigémino para distribuirse por medio de sus ramos que se localizan en la cavidad nasal, cavidad bucal y faringe (p. ej., nasopalatino, palatino mayor). Estas fibras inervan:</p> <ul style="list-style-type: none"> • Glándulas nasales • Glándulas palatinas • Glándulas faríngeas
	Ganglio submandibular	<p>Acumulación de cuerpos neuronales que se localiza en la cavidad bucal</p> <p>Suspendido del n. lingual en el borde posterior del m. milohioideo, inmediatamente superior a la porción profunda de la glándula submandibular</p>	<p>Las fibras parasimpáticas posganglionares se originan en el ganglio submandibular y se distribuyen hacia:</p> <ul style="list-style-type: none"> • Glándula submandibular • Glándula sublingual

NERVIO CRANEAL VII CONTINUACIÓN

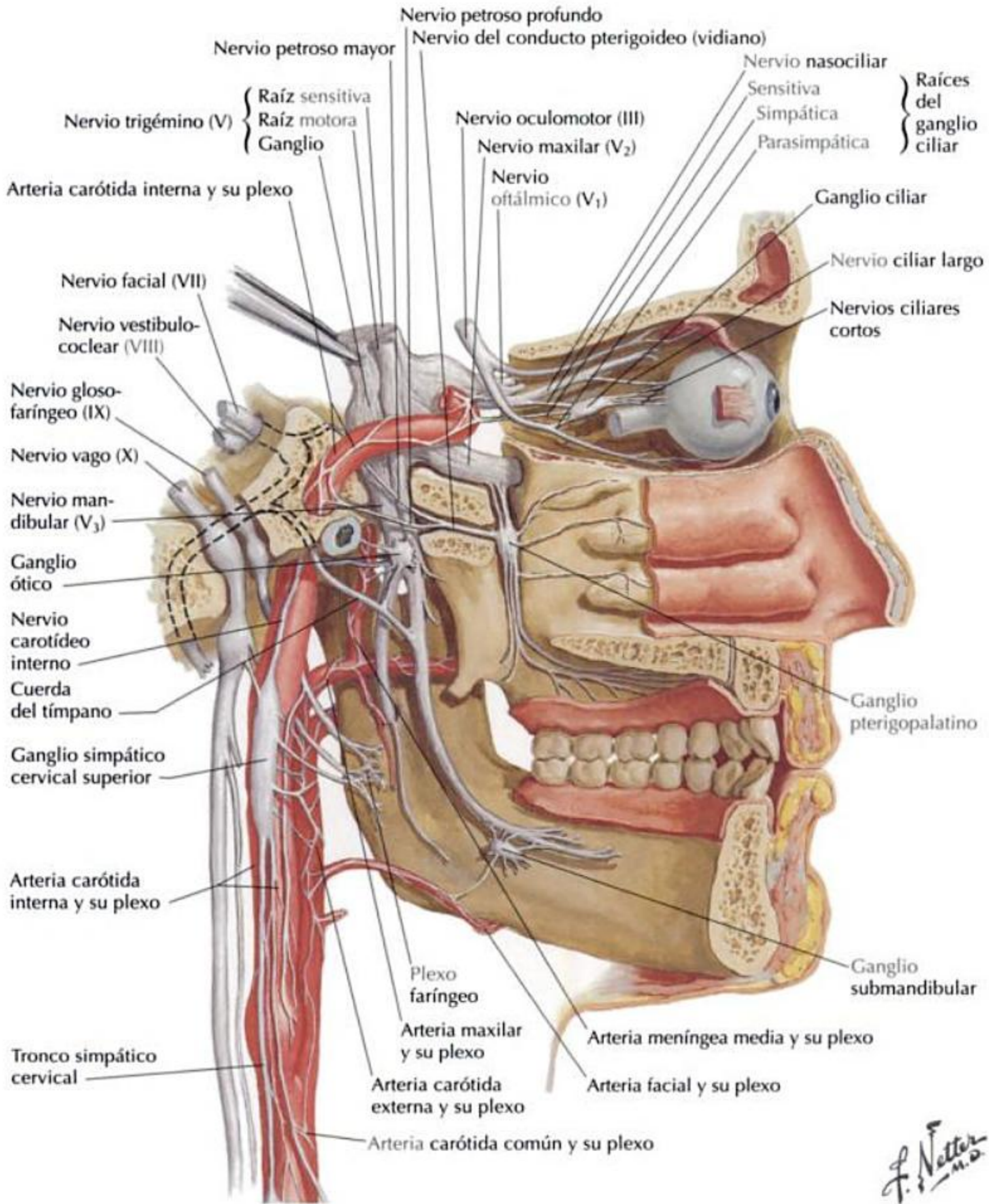
VÍA ANATÓMICA DEL SIMPÁTICO DE LA CAVIDAD NASAL Y GLÁNDULAS LAGRIMAL, PALATINAS, SUBMANDIBULAR Y SUBLINGUAL			
Tipo de neurona	Localización del cuerpo neuronal	Características del núcleo o ganglio	Recorrido de la fibra nerviosa
Neurona preganglionar	Núcleo intermediolateral	Acumulación de cuerpos neuronales localizada en el asta lateral de la médula espinal entre los segmentos T1 y T3 (y posiblemente T4)	Las fibras se originan en el núcleo intermediolateral del asta lateral desde T1 a T3 (T4) Discurren a través de la raíz anterior, desde la médula espinal hasta el n. espinal Entran en el tronco simpático a través de un ramo comunicante blanco Una vez en el tronco simpático, las fibras preganglionares para el ojo ascenderán y harán sinapsis con las fibras posganglionares en el ganglio cervical superior
Neurona posganglionar	Ganglio cervical superior	Acumulación de cuerpos neuronales localizada en el ganglio cervical superior, que se localiza en la base del cráneo Las fibras simpáticas posganglionares siguen a las aa. carótidas interna o externa para pasar cerca de sus respectivos órganos efectores: <ul style="list-style-type: none"> • Cavidad nasal • Paladar • Glándula lagrimal • Glándula submandibular • Glándula sublingual 	<p>Cavidad nasal y paladar</p> <ul style="list-style-type: none"> • Las fibras simpáticas posganglionares siguen a las aa. <i>carótidas interna</i> y <i>externa</i> • Las fibras simpáticas posganglionares de la carótida interna se ramifican en la región del agujero rasgado para formar el n. petroso profundo • El n. petroso profundo se une al n. petroso mayor (parasimpático) para formar el n. del conducto pterigoideo (n. vidiano) • Las fibras simpáticas posganglionares discurren a lo largo de los ramos del nervio maxilar del n. trigémino, asociados con el ganglio pterigopalatino, para distribuirse a lo largo de sus ramos en la cavidad nasal y paladar • Las fibras simpáticas posganglionares de la a. carótida externa siguen a la a. maxilar • Estas fibras discurren a través de las ramas de la a. maxilar para distribuirse a lo largo de la cavidad nasal y paladar <p>Glándula lagrimal</p> <ul style="list-style-type: none"> • Las fibras simpáticas posganglionares siguen a la a. carótida interna • Las fibras simpáticas posganglionares de la carótida interna se ramifican en la región del agujero rasgado para formar el n. petroso profundo • El n. petroso profundo se une al n. petroso mayor (parasimpático) para formar el n. del conducto pterigoideo (n. vidiano) • Las fibras simpáticas posganglionares discurren a lo largo del ramo cigomático del nervio maxilar del n. trigémino, durante un corto trayecto, para entrar en la órbita • Un ramo comunicante corto se une al n. lagrimal del nervio oftálmico del n. trigémino • Estas fibras se distribuyen hacia la glándula lagrimal <p>Glándulas submandibular y sublingual</p> <ul style="list-style-type: none"> • Las fibras simpáticas posganglionares siguen a la a. carótida externa • Las fibras simpáticas posganglionares de la carótida externa se ramifican para seguir a las arterias que irrigan las glándulas submandibular y sublingual

NERVIO CRANEAL VII CONTINUACIÓN

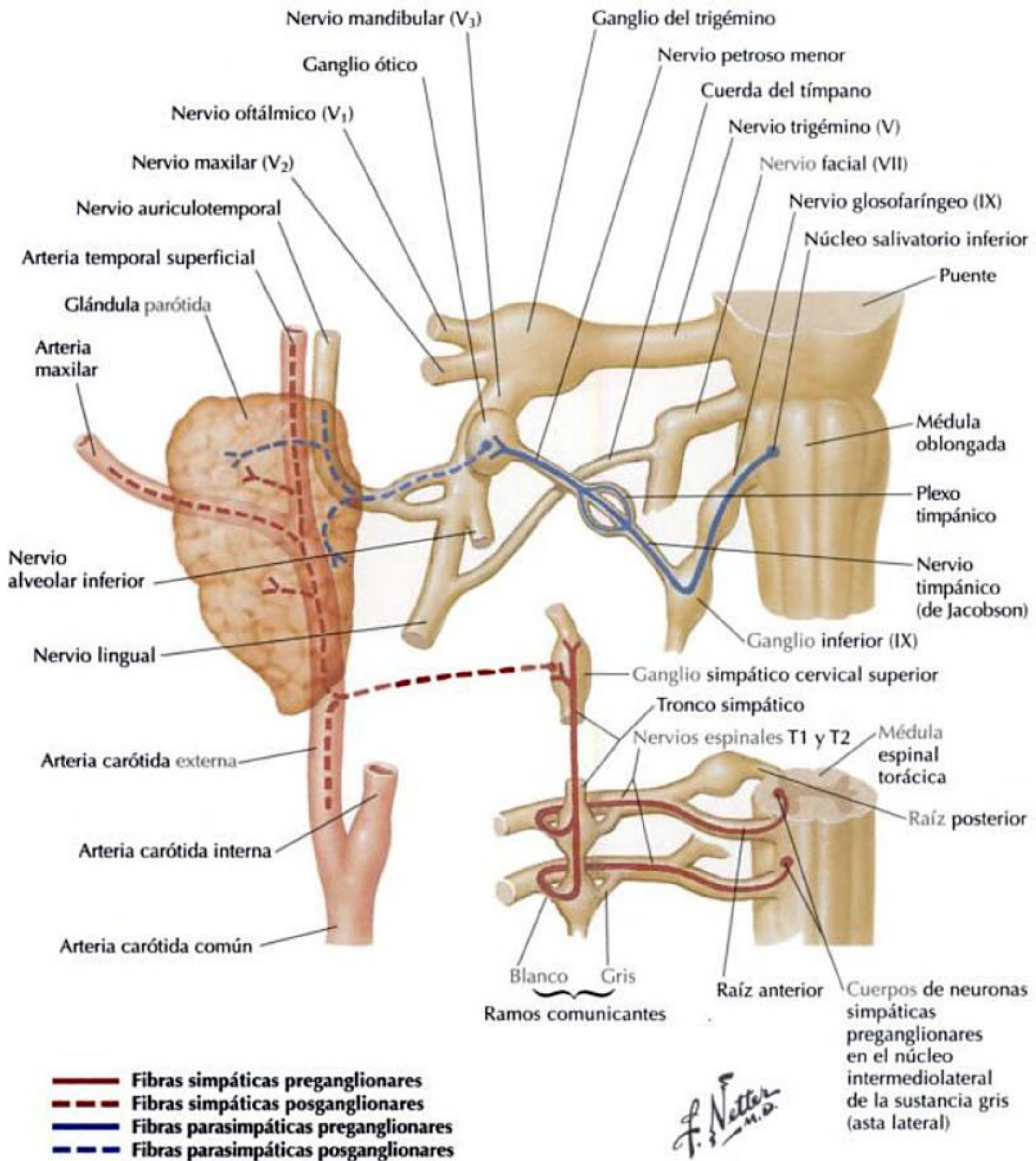


F. Netter
M.D.

NERVIO CRANEAL VII CONTINUACIÓN



NERVIO CRANEAL IX CON EL SIMPÁTICO CORRESPONDIENTE CONTINUACIÓN



NERVIO CRANEAL IX CON EL SIMPÁTICO CORRESPONDIENTE CONTINUACIÓN

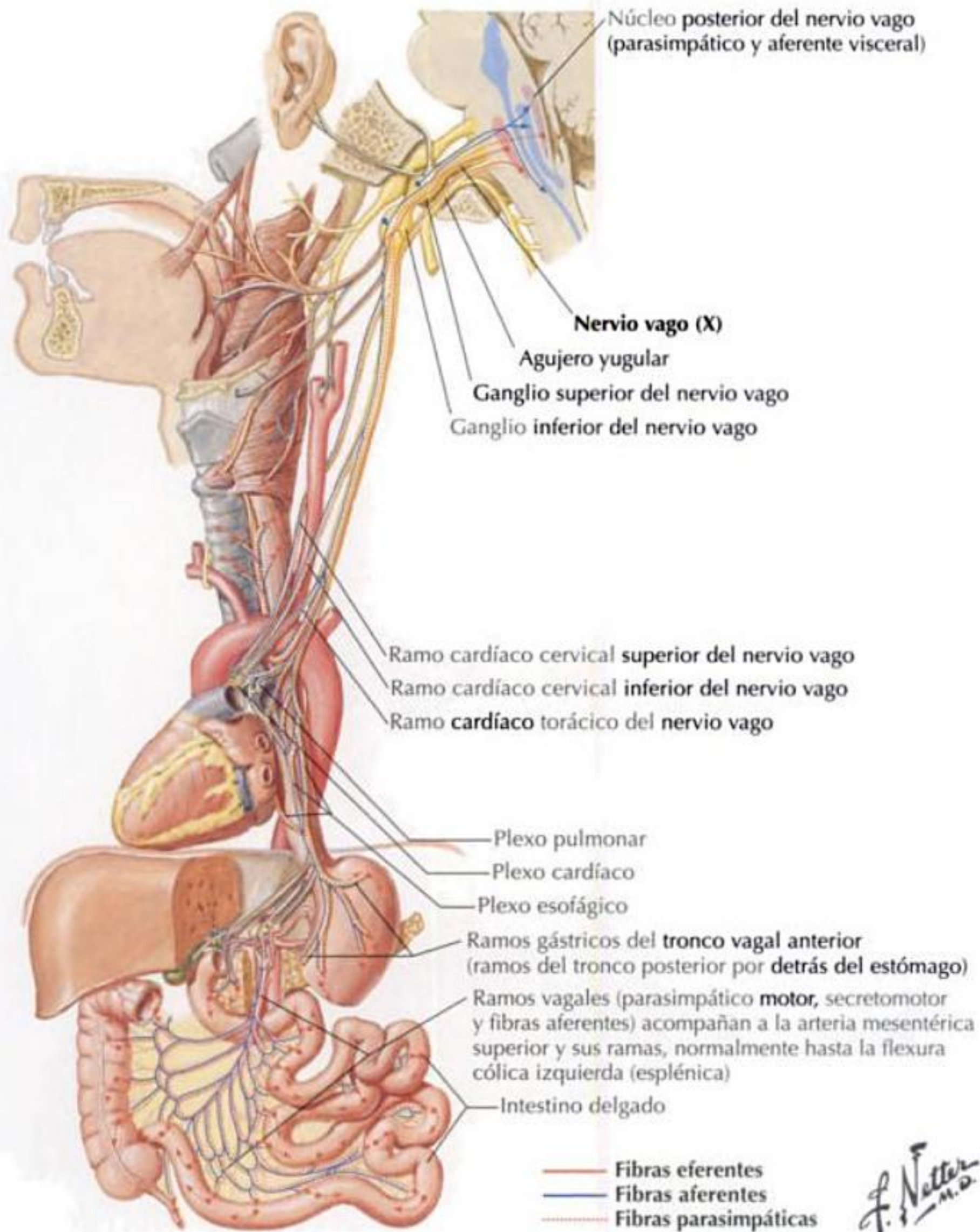
VÍA ANATÓMICA PARA EL SIMPÁTICO DE LA GLÁNDULA PARÓTIDA			
Tipo de neurona	Localización del cuerpo neuronal	Características del núcleo o ganglio	Recorrido de la fibra nerviosa
Neurona preganglionar	Núcleo intermediolateral	Un grupo de cuerpos neuronales localizado en el núcleo intermediolateral de la médula espinal entre los segmentos medulares T1 y T3 (y posiblemente T4)	Las fibras se originan en el núcleo intermediolateral de T1 a T3 (4) Discurren a través de la raíz anterior, desde la médula espinal hacia el nervio espinal Entran en el tronco simpático a través de un ramo comunicante blanco Una vez en el tronco simpático, las fibras preganglionares para la glándula parótida ascenderán y harán sinapsis con fibras posganglionares en el ganglio cervical superior
Neurona posganglionar	Ganglio cervical superior	Un grupo de cuerpos neuronales localizado en el ganglio cervical superior, que está situado en la base del cráneo	Las fibras se originan en el ganglio cervical superior Las fibras posganglionares seguirán a la a. carótida externa Se ramifican en la a. carótida externa siguiendo las arterias que irrigan la glándula parótida

NERVIO CRANEAL X

VÍA ANATÓMICA DEL PARASIMPÁTICO DEL NERVIO VAGO*			
Tipo de neurona	Localización del cuerpo neuronal	Características del núcleo o ganglio	Recorrido de la fibra nerviosa
Neurona preganglionar	Núcleo posterior (dorsal) del n. vago	Una acumulación de cuerpos neuronales localizada en la médula oblongada	Las fibras preganglionares se originan en el núcleo posterior (dorsal) del n. vago en la médula oblongada* Discurren a través del n. vago y salen por el agujero yugular Varios ramos conectan con los ganglios intramurales en el tórax y abdomen
Neurona posganglionar	Ganglio intramural	Una acumulación de cuerpos neuronales localizada dentro de las paredes del órgano	Las fibras posganglionares se originan en los ganglios intramurales Estas fibras discurren hacia los diferentes órganos efectores: <ul style="list-style-type: none"> • Músculo cardíaco • Músculo liso de los vasos • Glándulas

*El n. vago se origina en el tronco del encéfalo, pero proporciona inervación parasimpática para el tórax y la mayor parte del abdomen, más que para la cabeza y el cuello. El simpático que sigue al n. vago hasta el tórax y la mayor parte del abdomen, así como el simpático que sigue a los nn. parasimpáticos esplácnicos pélvicos, se originan en diversos ganglios prevertebrales y paravertebrales asociados con el tronco simpático.

NERVIO CRANEAL X CONTINUACIÓN



SÍNDROME DE HORNER

Provocado por una lesión o un estímulo indebido de los nervios simpáticos de la cabeza y cuello.

Las causas pueden incluir:

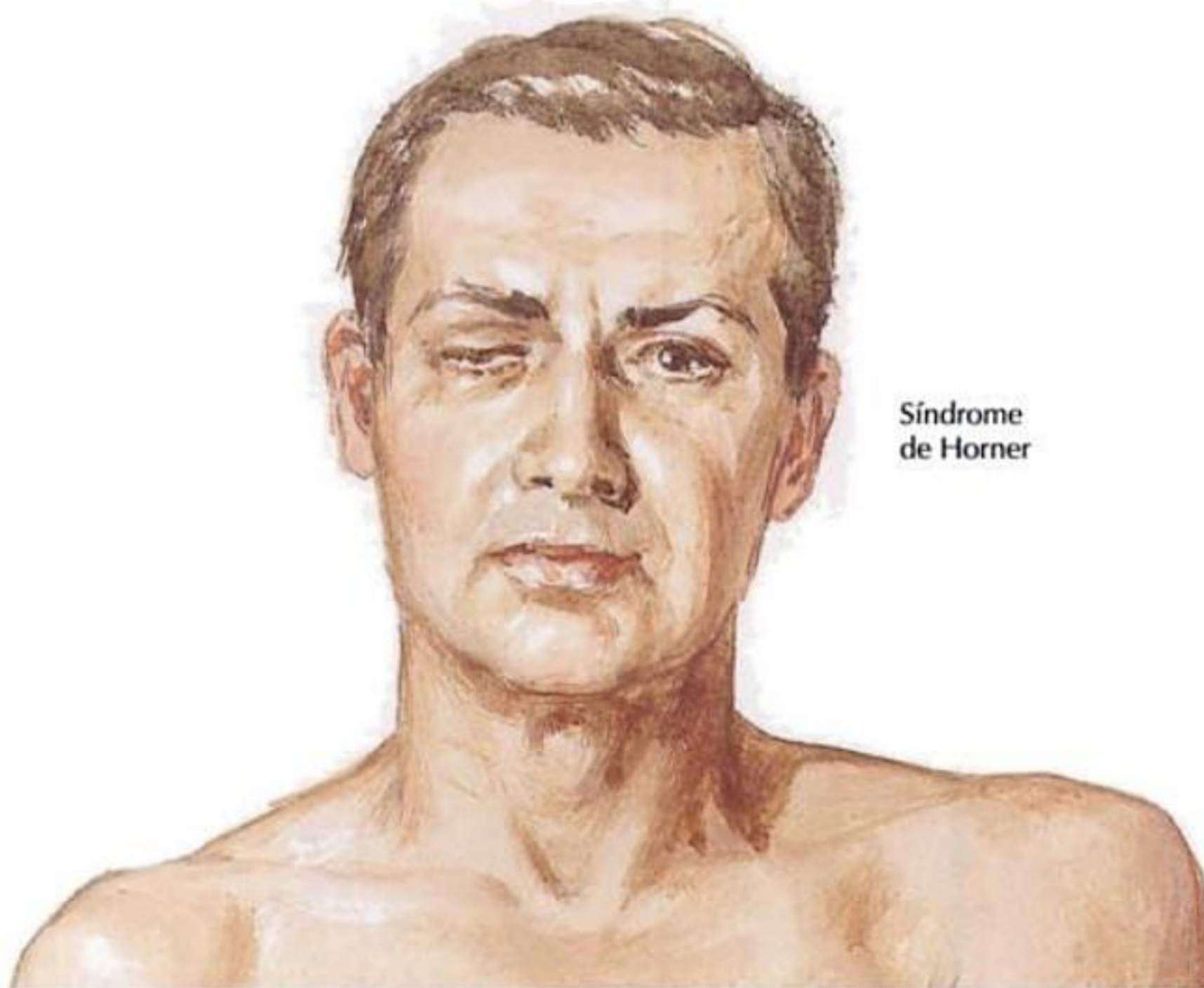
- Accidente cerebrovascular.
- Traumatismo cervical.
- Lesión de la arteria carótida.
- Tumores de Pancoast.
- Cefalea en racimos.

Las pruebas farmacológicas pueden ayudar a localizar qué parte de la vía simpática se ha visto afectada.

El tratamiento depende de la causa (p. ej., extirpación de un tumor).

Las manifestaciones clínicas incluyen:

- Miosis (constricción de la pupila).
- Ptosis (caída del párpado).
- Anhidrosis (disminución de la sudoración).



Síndrome de Horner

*F. Netter
M.D.*

Anestésias intraorales

Visión general y anatomía topográfica	564
Bloqueos mandibulares	565
Bloqueos maxilares	578

INFORMACIÓN GENERAL

Las anestésicas intraorales proporcionan un control adecuado del dolor para las diversas intervenciones odontológicas.

Se han desarrollado numerosas técnicas.

Todas requieren de un conocimiento detallado de la anatomía de la cabeza y el cuello para maximizar la correcta administración y minimizar las complicaciones.

Las inyecciones no deben realizarse en áreas de infección o inflamación.

La aplicación de anestesia tópica en el lugar de la inyección ayudará a disminuir el dolor causado por la inserción de la aguja.

Clasificación

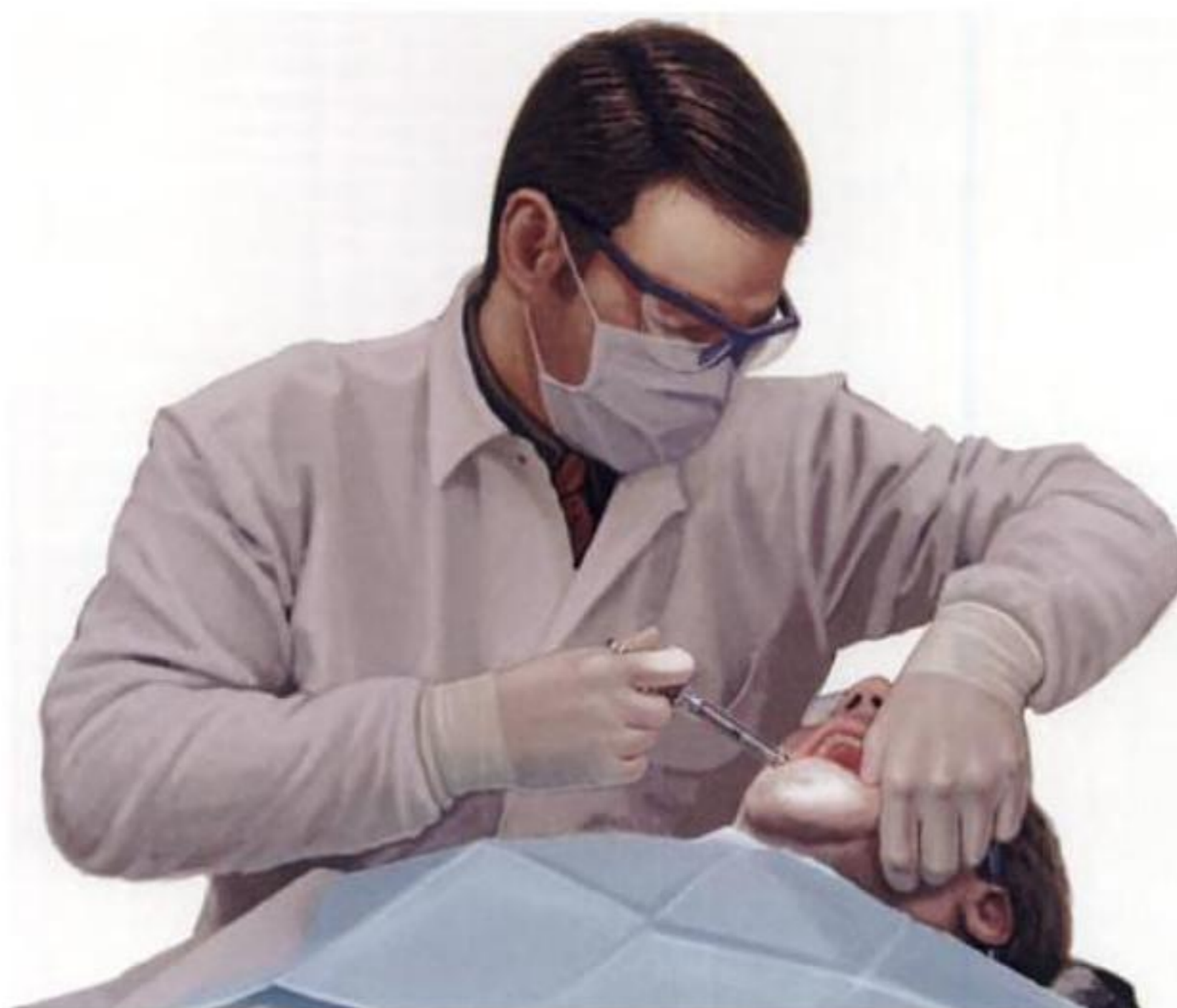- Anestésicas locales (bloqueos de campo).
- Bloqueos nerviosos.

Bloqueos frecuentes**Mandibulares:**

- Nervio alveolar inferior.
- Nervio bucal.
- Nervio mentoniano.
- Técnica de Gow-Gates.
- Técnica de Akinosi.

Maxilares:

- Nervio alveolar superior posterior.
- Nervio nasopalatino.
- Nervio palatino mayor.
- Nervio infraorbitario.
- Nervio maxilar.

*K. Carter*

Bloqueos mandibulares

INERVACIÓN Y PUNTOS DE REFERENCIA ÓSEOS

Mandíbula: consideraciones generales y puntos de referencia

Es el hueso más fuerte y más grande de la cara.

Compuesto de 2 piezas de hueso cortical grueso: una lámina lingual y una lámina bucal.

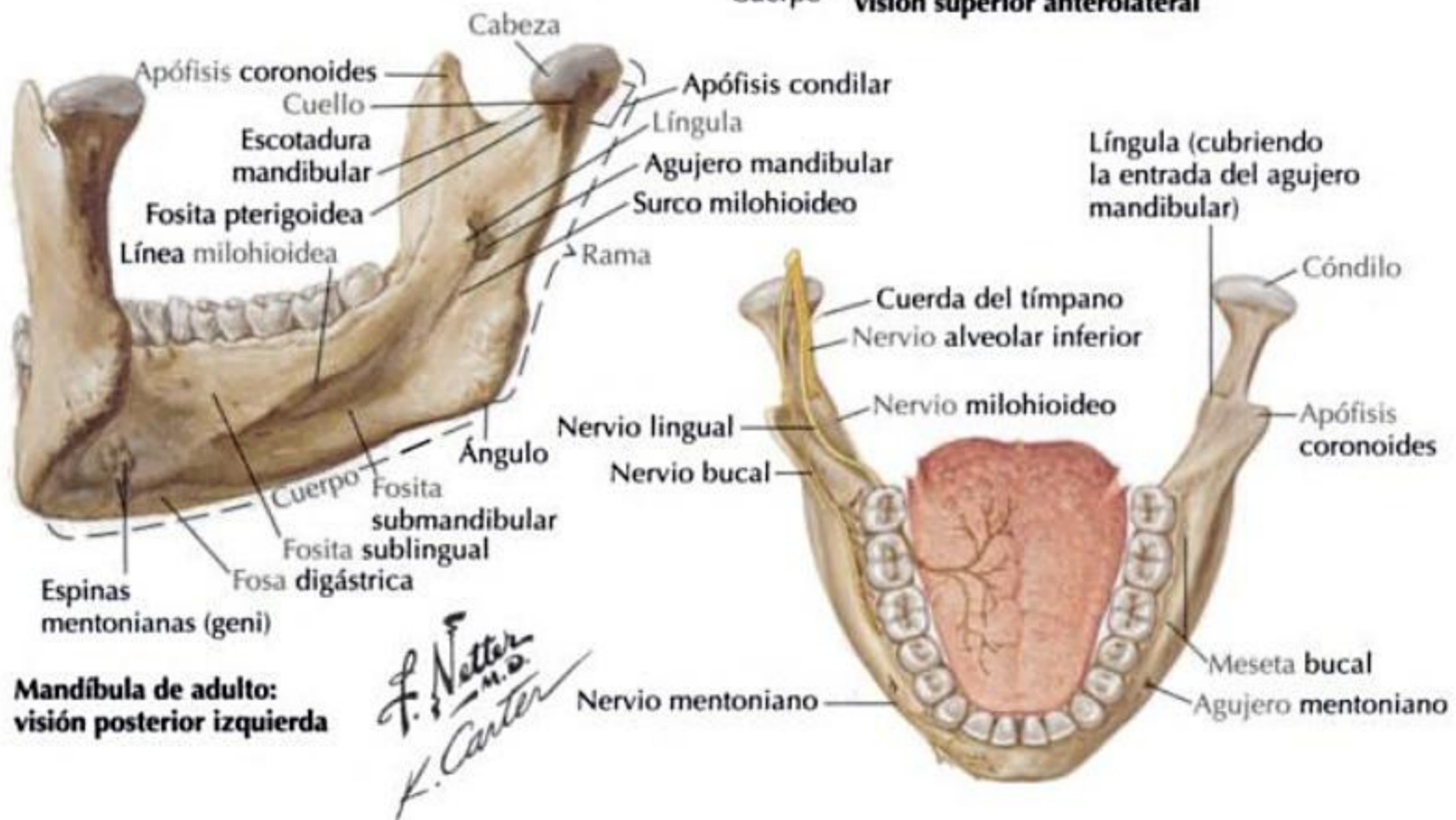
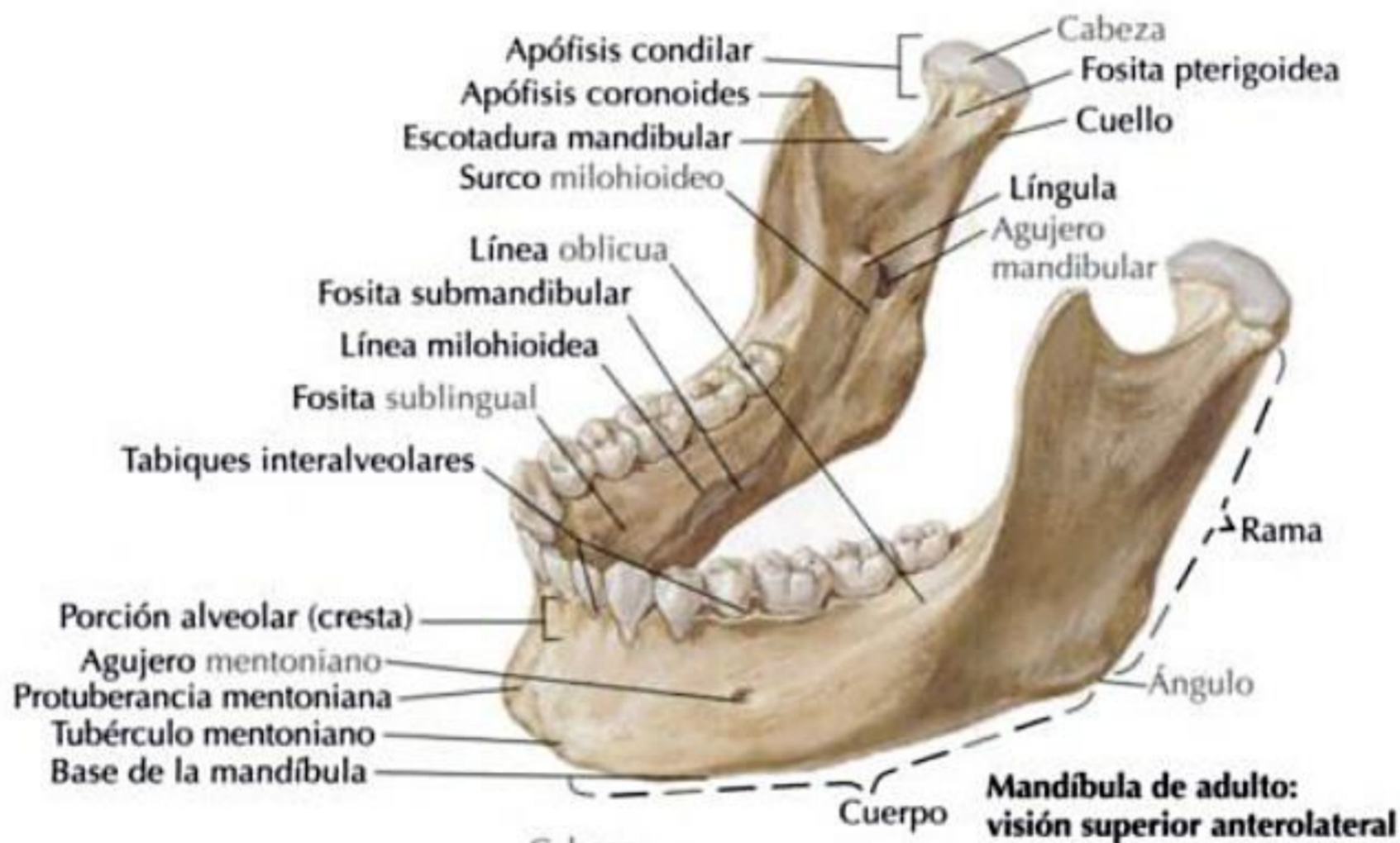
Los dientes están alojados en el cuerpo de la mandíbula, en forma de herradura.

La rama se extiende superiormente desde el ángulo de la mandíbula.

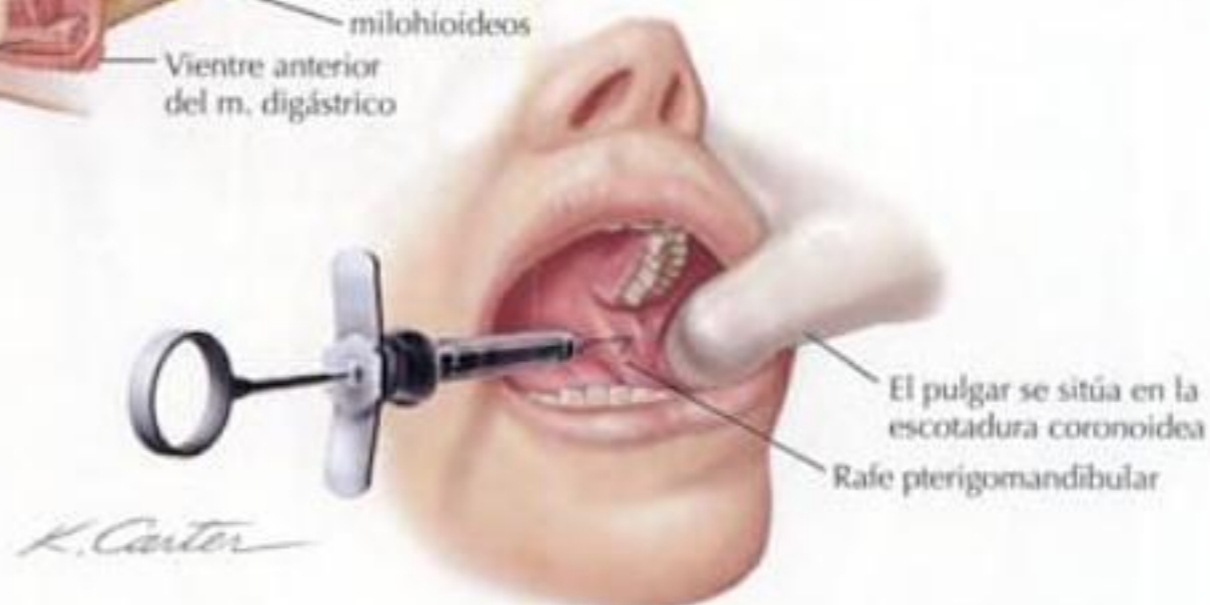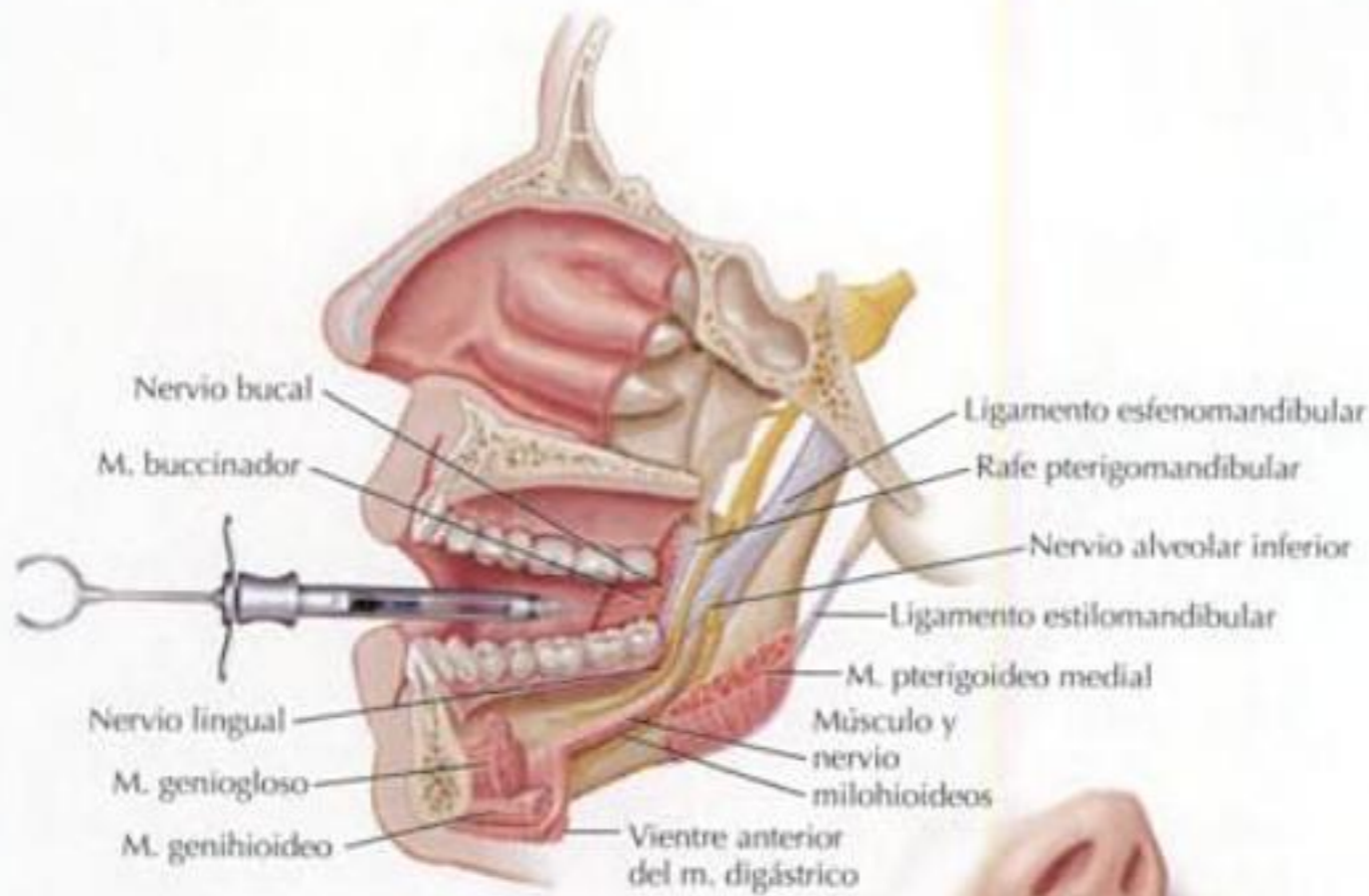
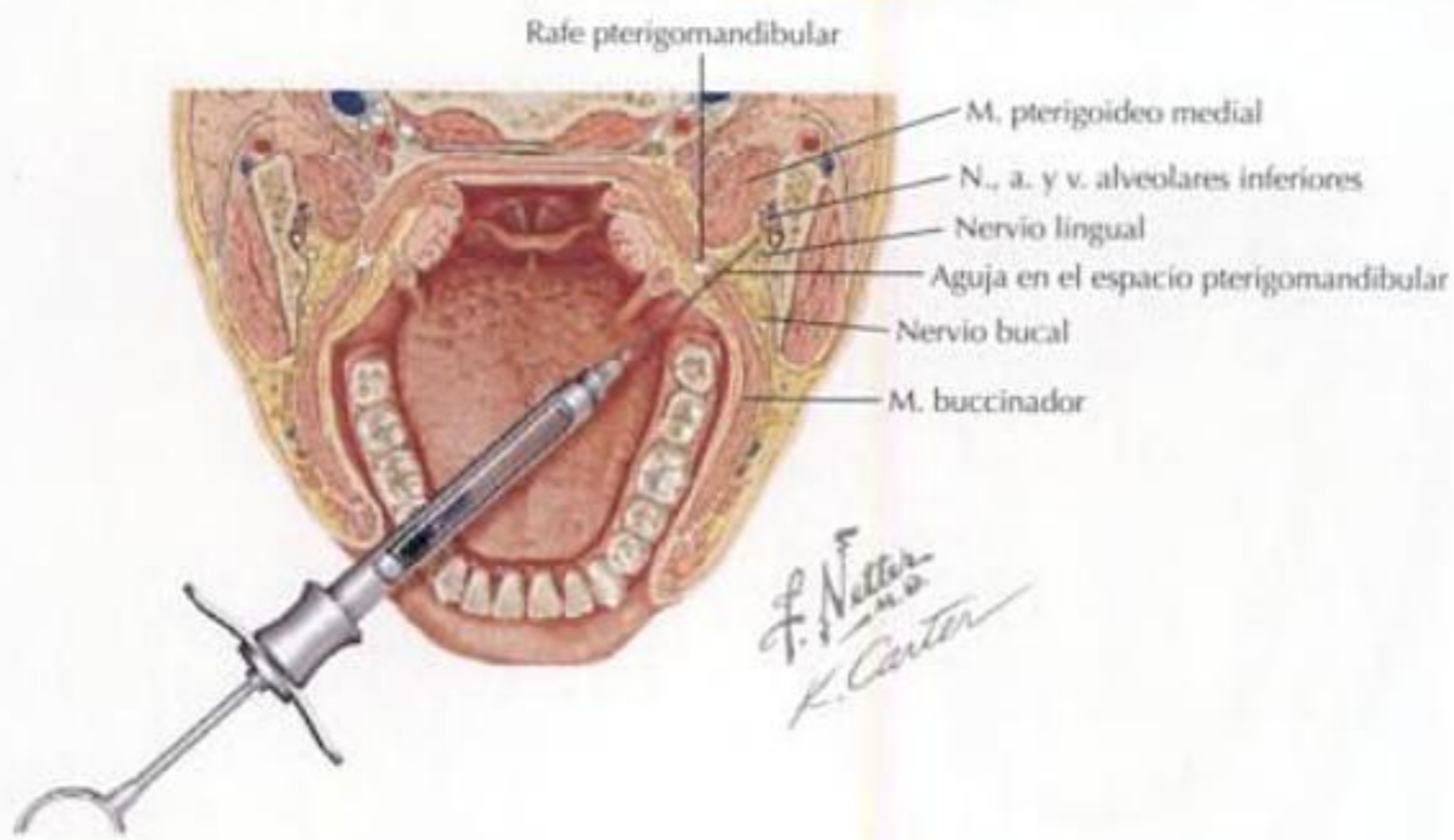
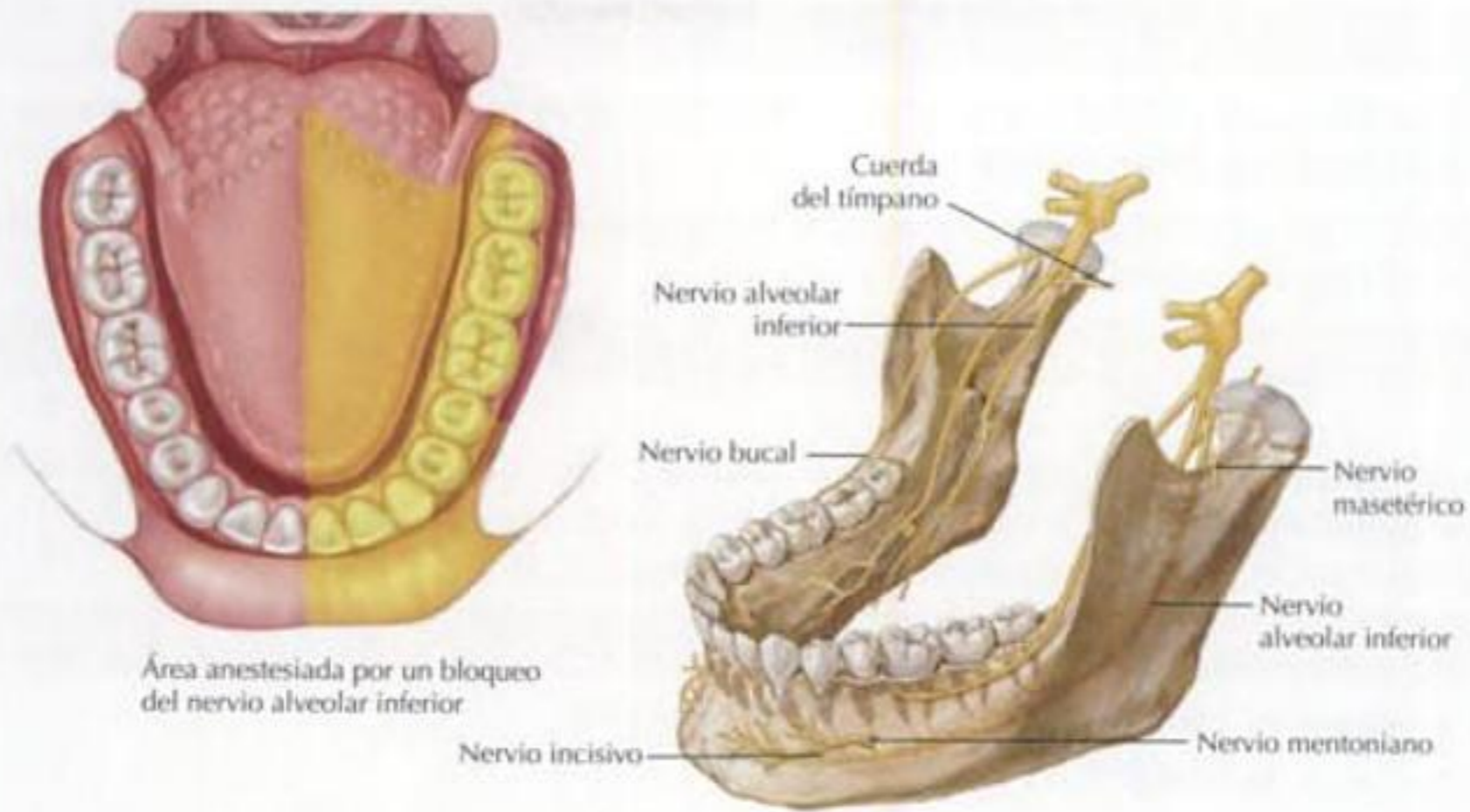
La escotadura coronoidea (línea oblicua) es la concavidad en la porción anterior de la rama usada para estimar la altura del agujero mandibular, que también se localiza en el plano oclusal.

Nervios asociados

- El nervio alveolar inferior entra en la mandíbula por el agujero mandibular.
- El nervio lingual entra en la cavidad bucal pasando junto a la tuberosidad lingual.
- El nervio bucal se sitúa sobre la meseta bucal.



BLOQUEO DEL NERVO ALVEOLAR INFERIOR CONTINUACIÓN



BLOQUEO DEL NERVI0 BUCAL**VISIÓN GENERAL**

Un ramo del nervio mandibular del nervio trigémino, el nervio bucal, no se anestesia con un bloqueo del nervio alveolar inferior

Este bloqueo anestesia toda la encía bucal correspondiente a los molares mandibulares, incluyendo el trígono retromolar

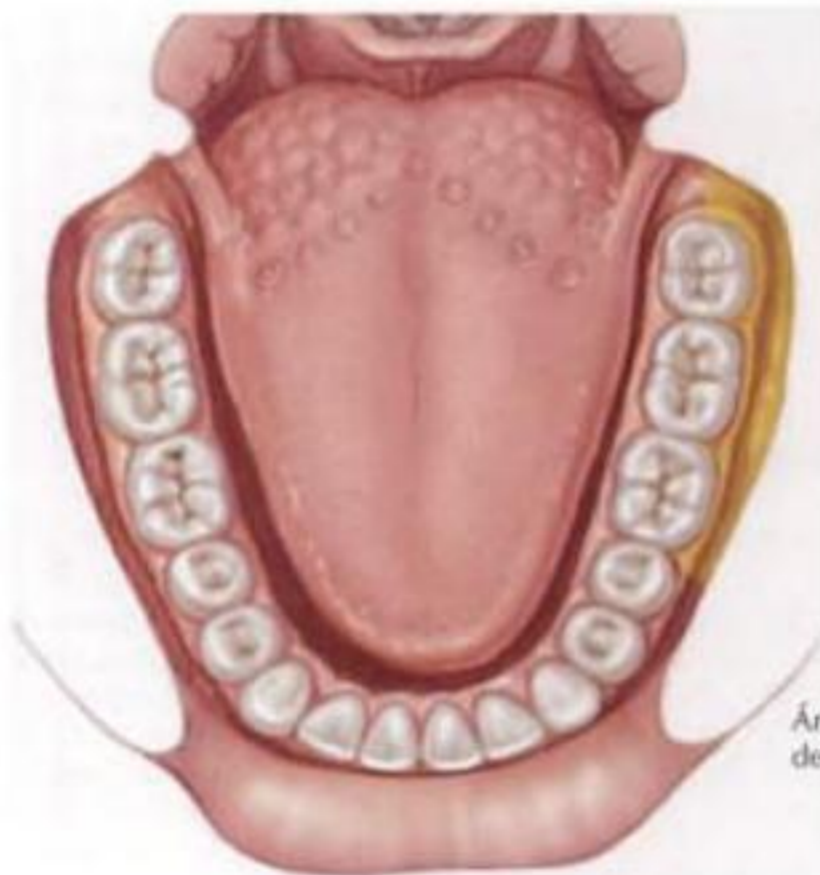
TÉCNICA GENERAL**Pasos:**

- Insertar la aguja en la mucosa posterior al último molar del arco mandibular en el lado bucal (la aguja se insertará a una distancia muy corta, unos 2 mm)
- Realizar aspiración; tras un resultado negativo, inyectar el anestésico

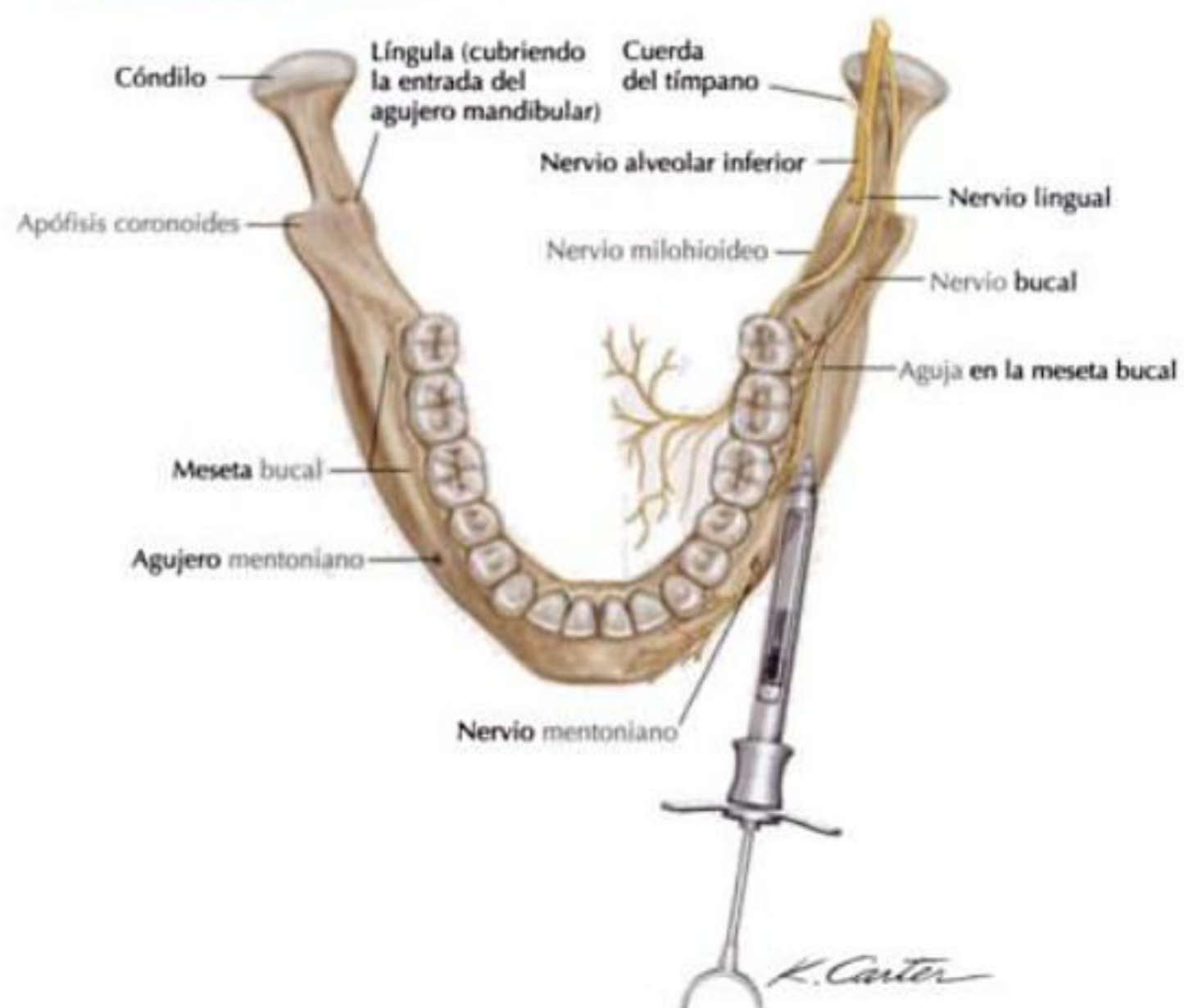
OBSERVACIONES

Con este bloqueo es rara la presencia de un hematoma

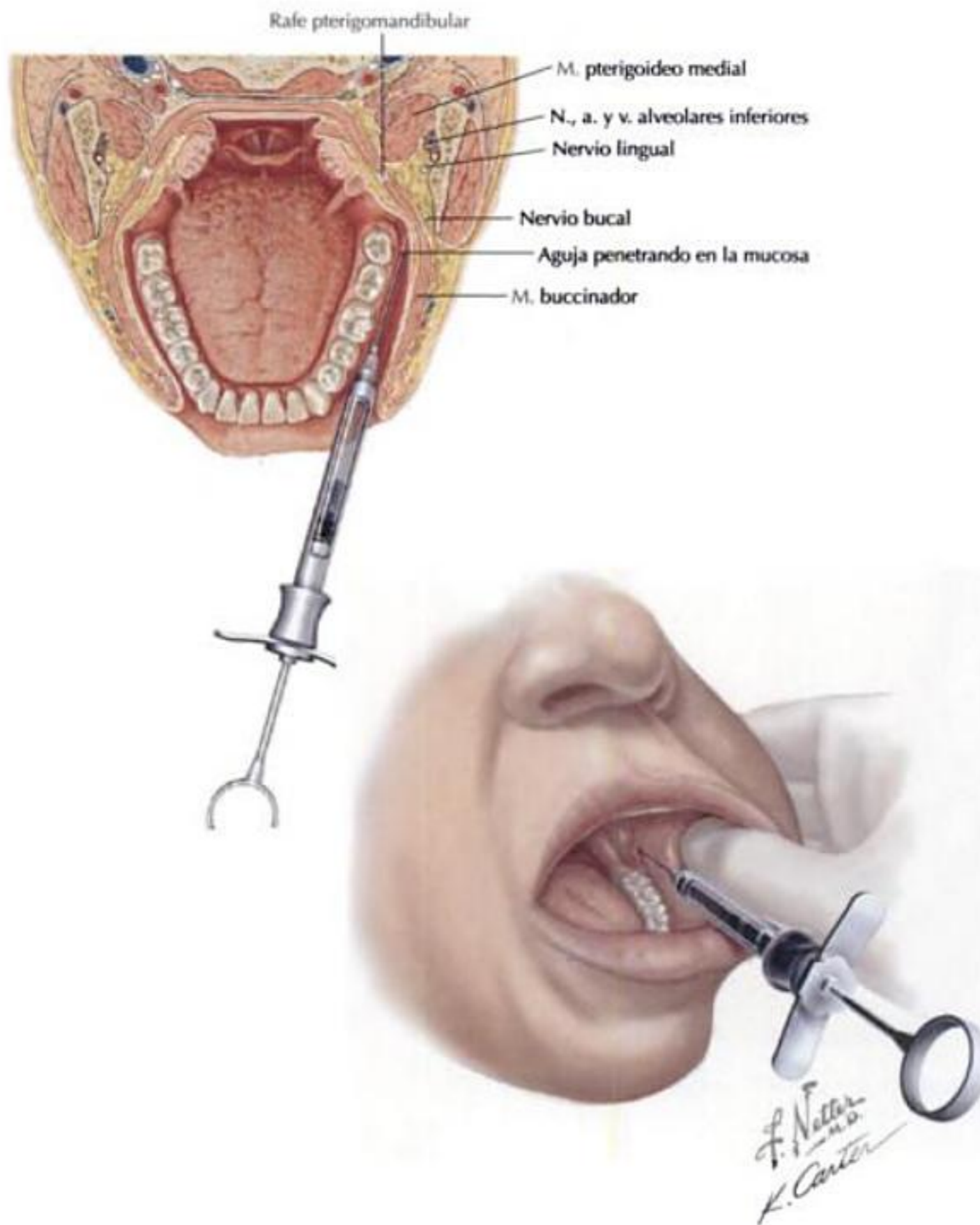
Este bloqueo rara vez falla



Área anestesiada por un bloqueo del nervio bucal

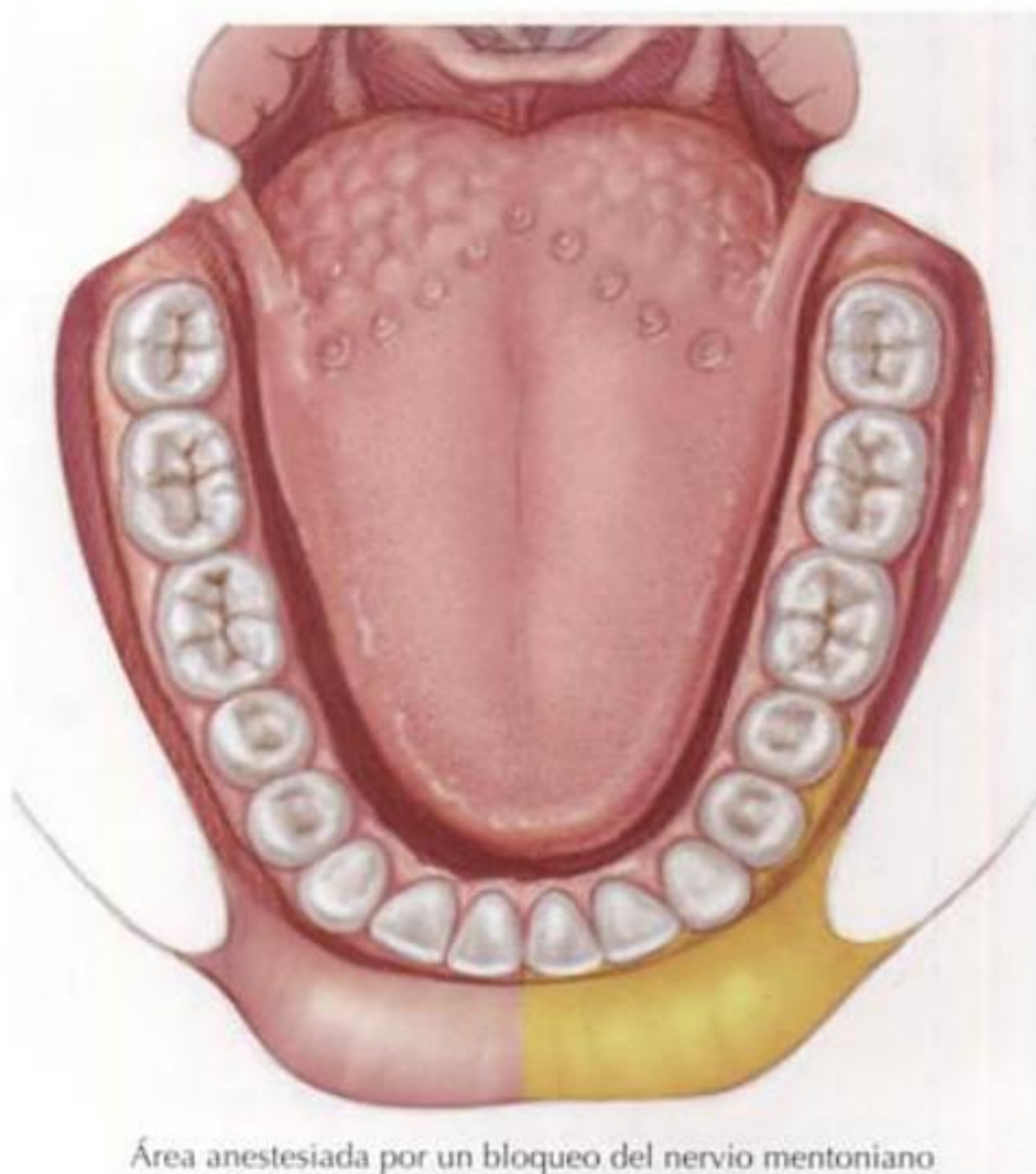


BLOQUEO DEL NERVO BUCAL CONTINUACIÓN

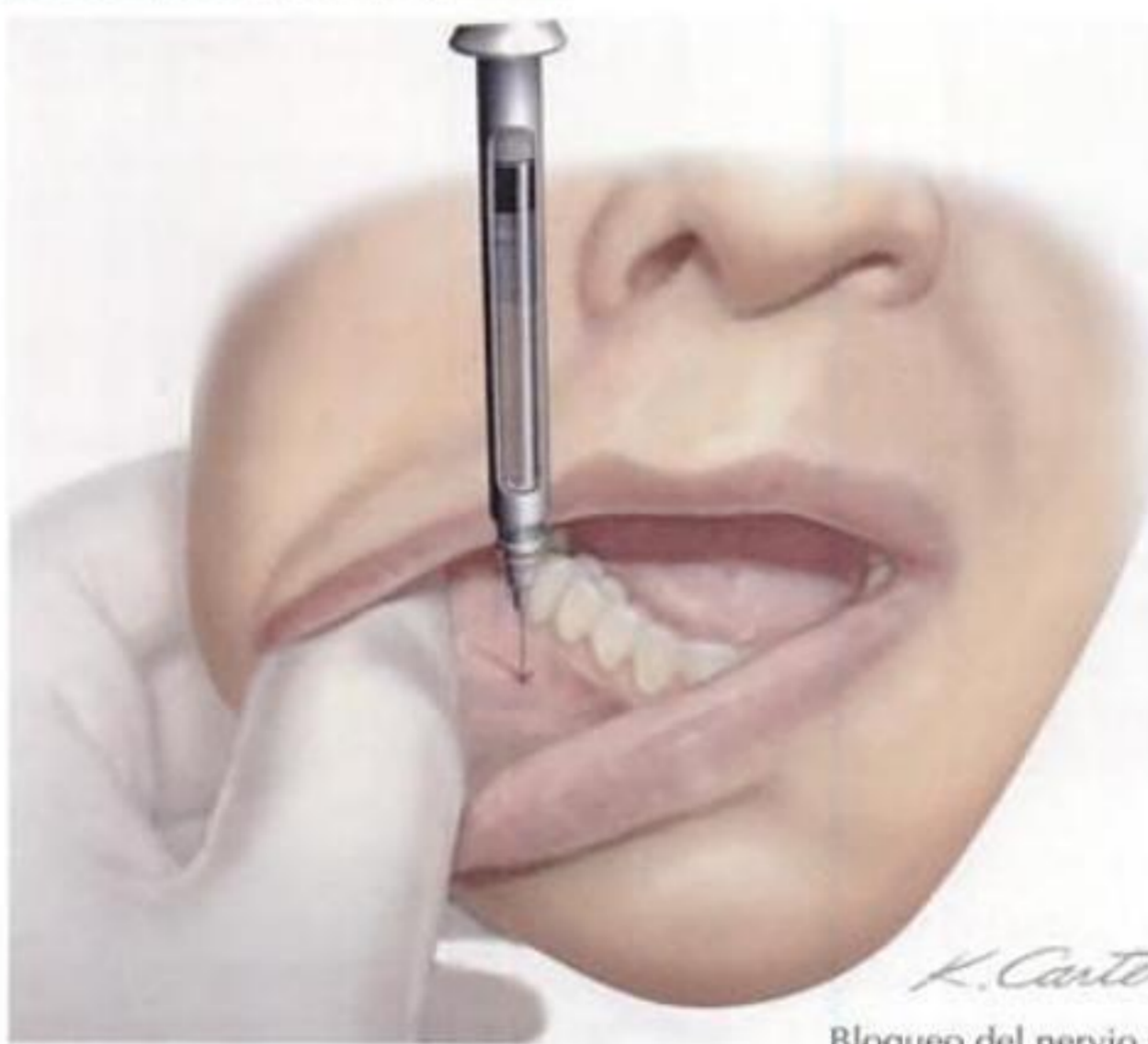

BLOQUEO DEL NERVO MENTONIANO

VISIÓN GENERAL
<p>Un ramo del nervio alveolar inferior dentro del conducto mandibular</p> <p>Áreas anestesiadas:</p> <ul style="list-style-type: none"> • Toda la encía y mucosa vestibular desde los premolares hasta la línea media (nervio mentoniano) • Piel del labio inferior (nervio mentoniano)
TÉCNICA GENERAL
<p>Pasos:</p> <ul style="list-style-type: none"> • Localizar el agujero mentoniano mediante palpación • Insertar la aguja en la mucosa del pliegue mucobucal a nivel de la localización del agujero mentoniano (normalmente alrededor del 2.º premolar mandibular) (la aguja se insertará a una corta distancia en la dirección del agujero mentoniano) • Realizar aspiración; tras un resultado negativo, inyectar lentamente el anestésico
OBSERVACIONES
<p>Si la palpación no lo consigue, las radiografías pueden ayudar al odontólogo a localizar el agujero mentoniano</p> <p>Este bloqueo rara vez falla</p>

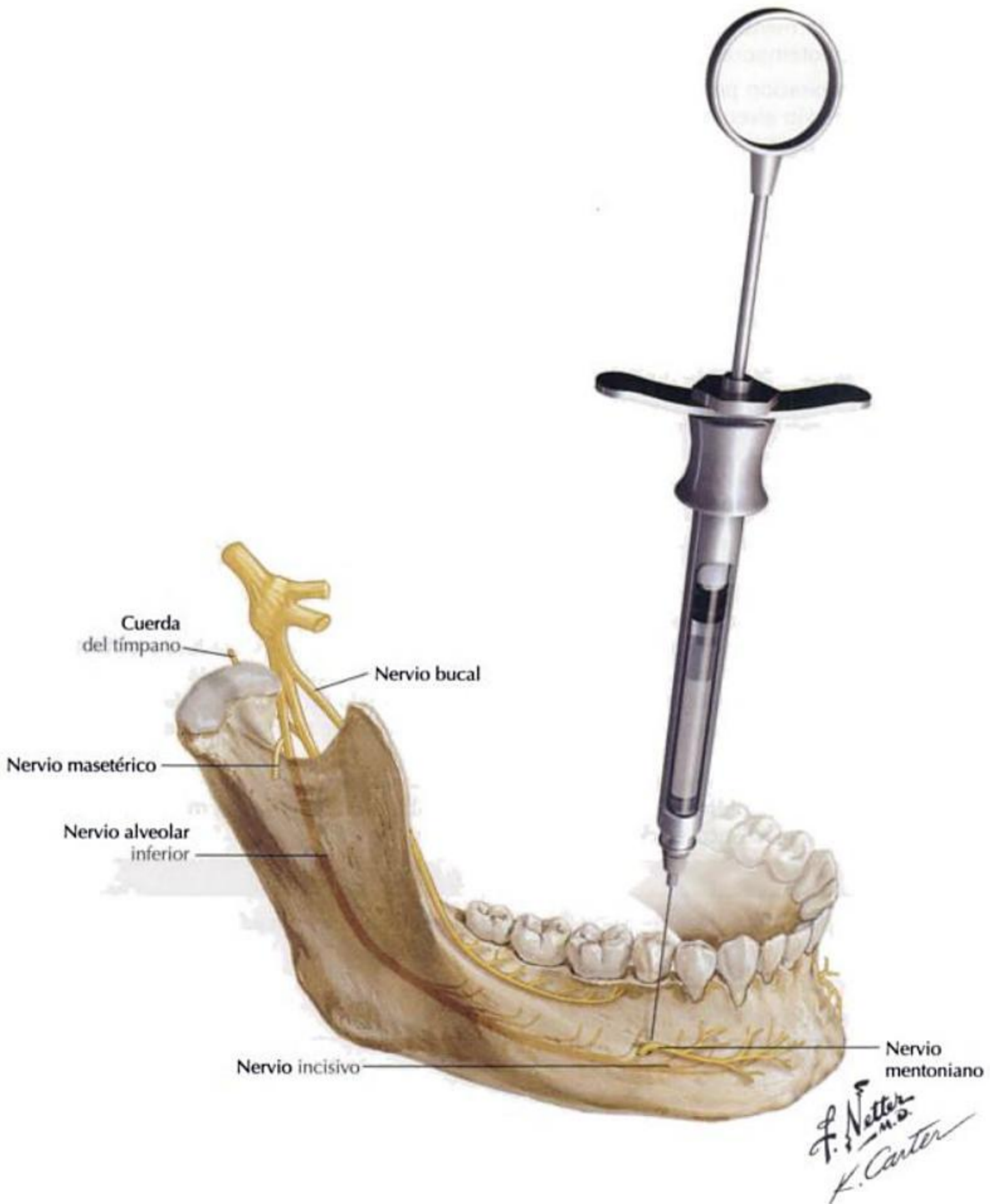
BLOQUEO DEL NERVI MENTONIANO CONTINUACIÓN

Área anestesiada por un bloqueo del nervio mentoniano

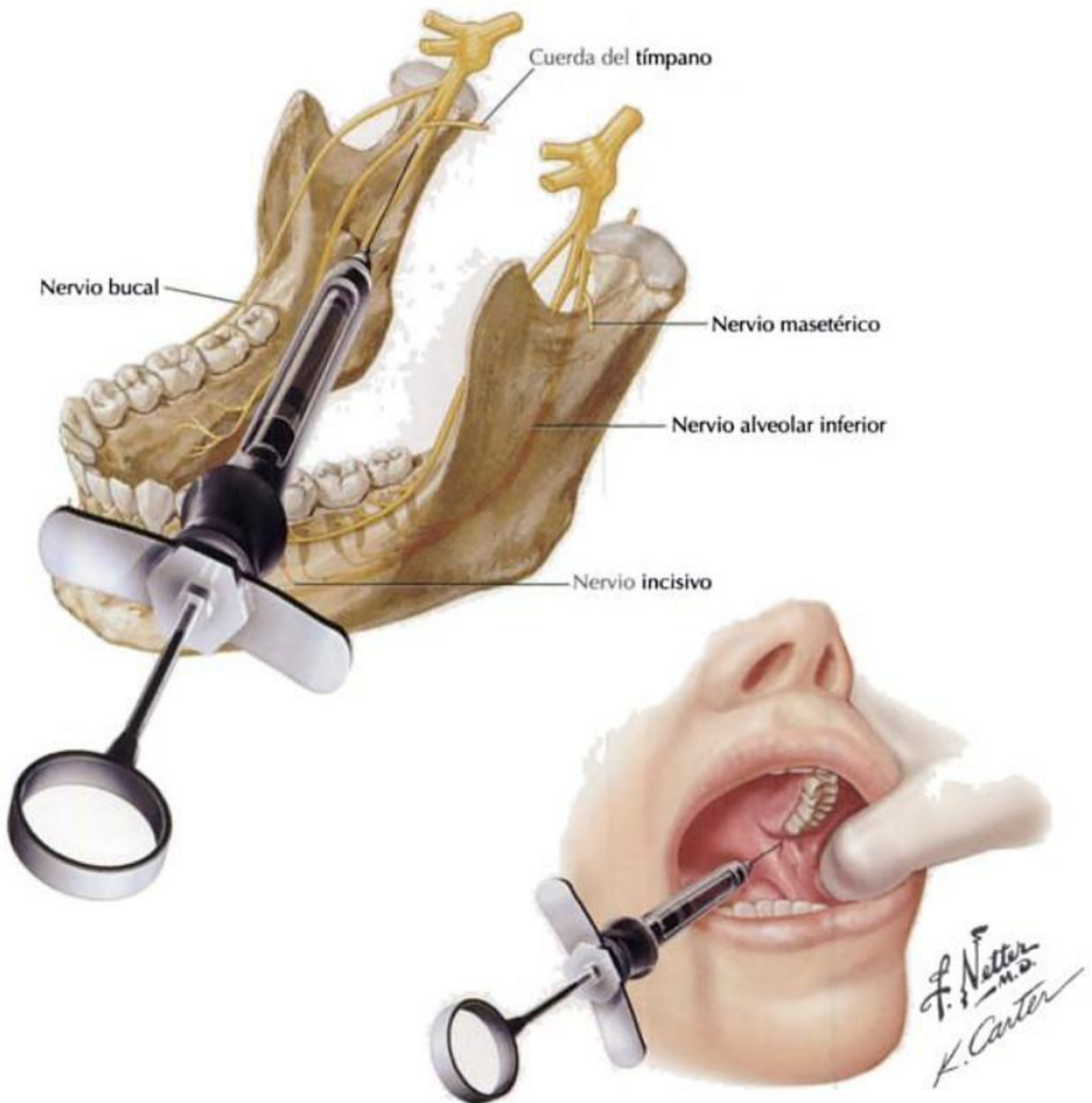


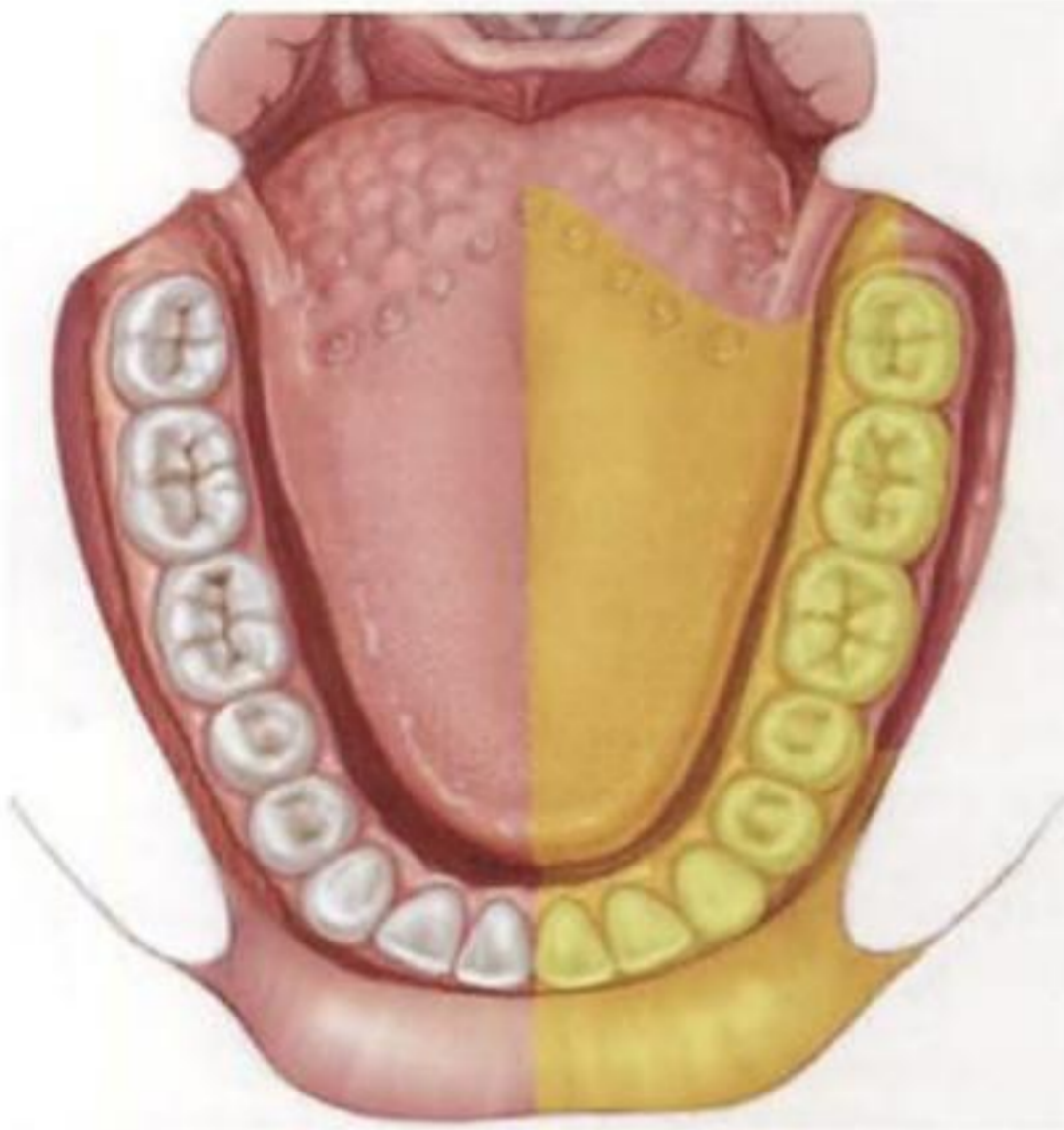
Bloqueo del nervio mentoniano

BLOQUEO DEL NERVO MENTONIANO CONTINUACIÓN

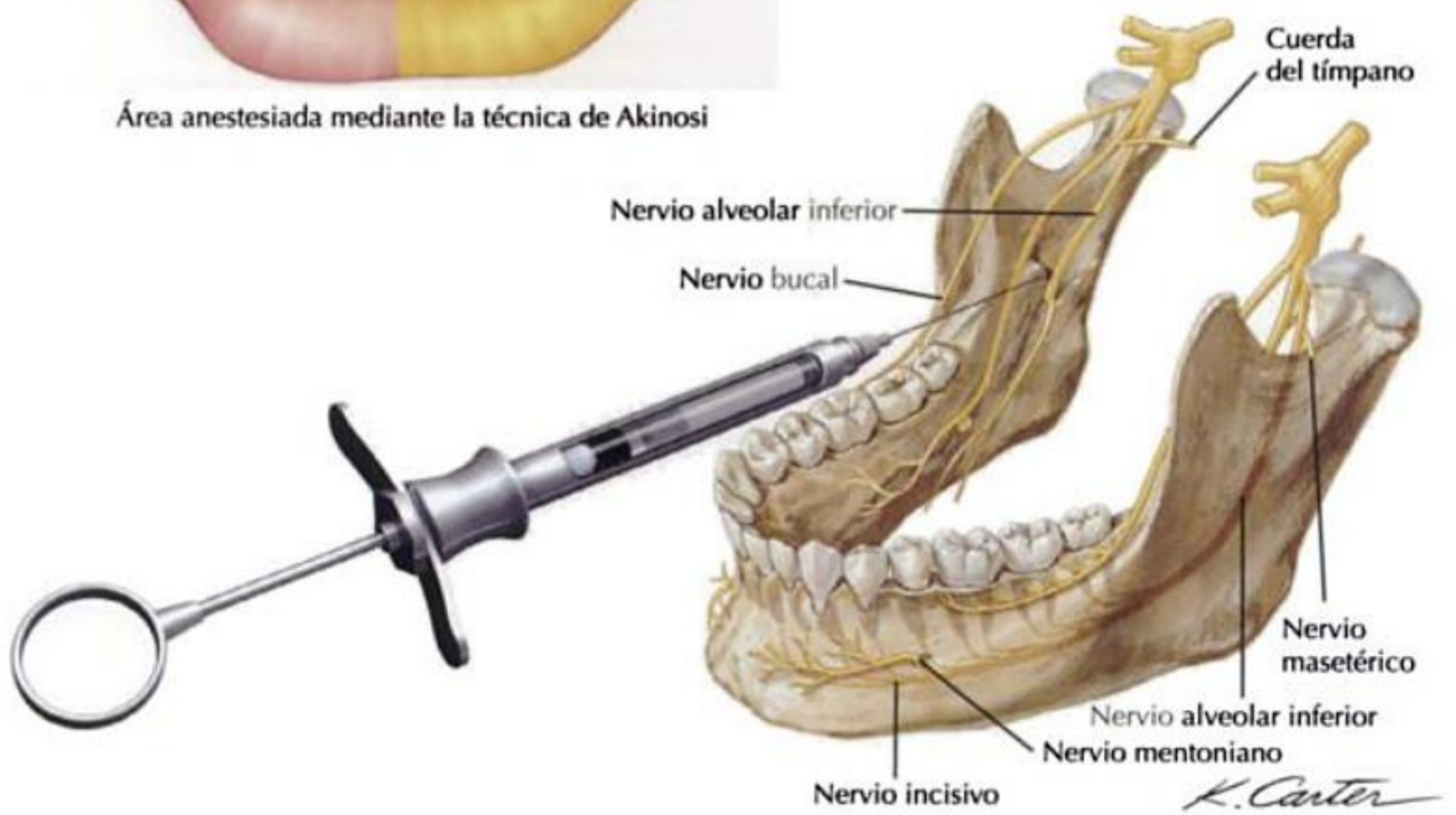

TÉCNICA DE GOW-GATES CONTINUACIÓN

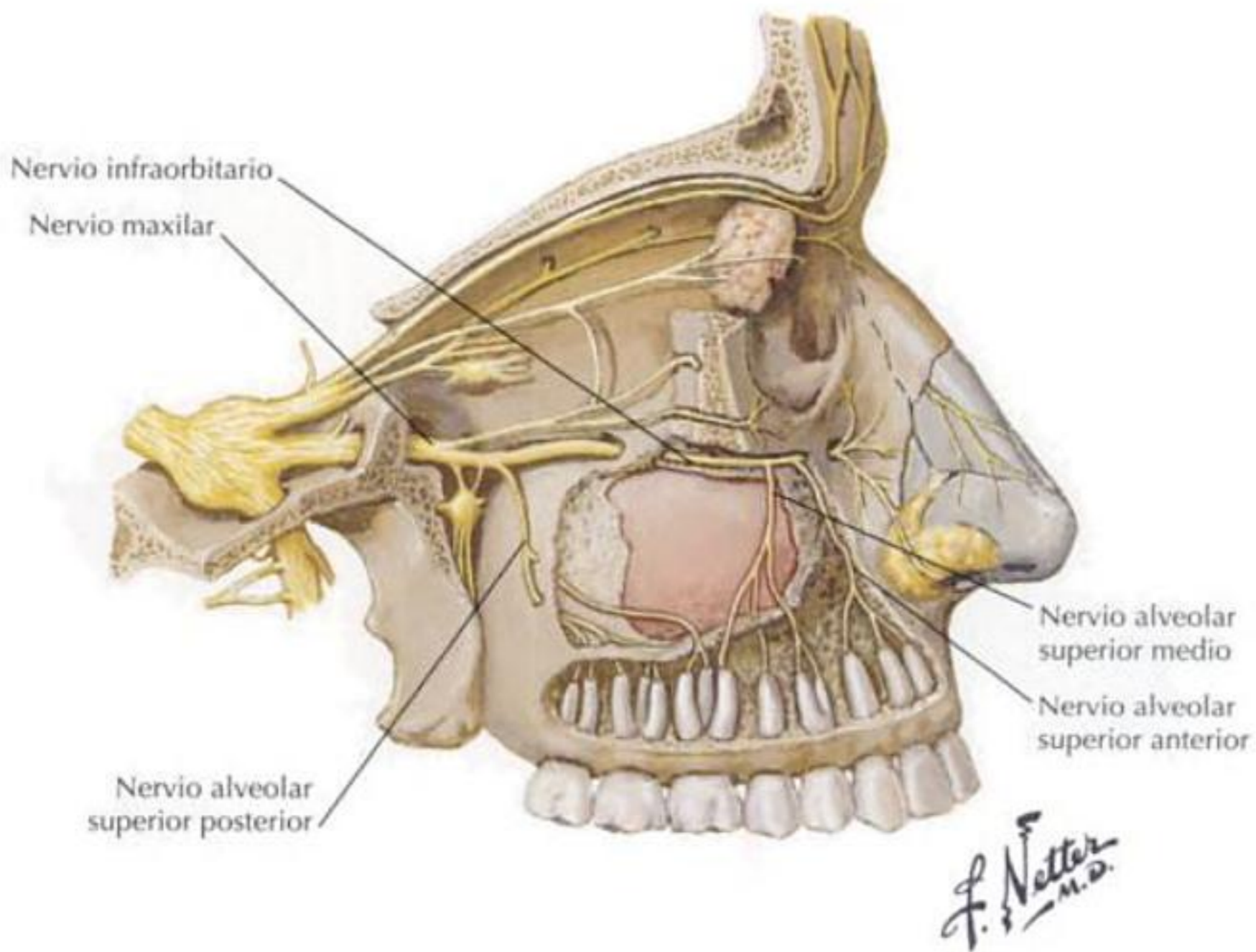
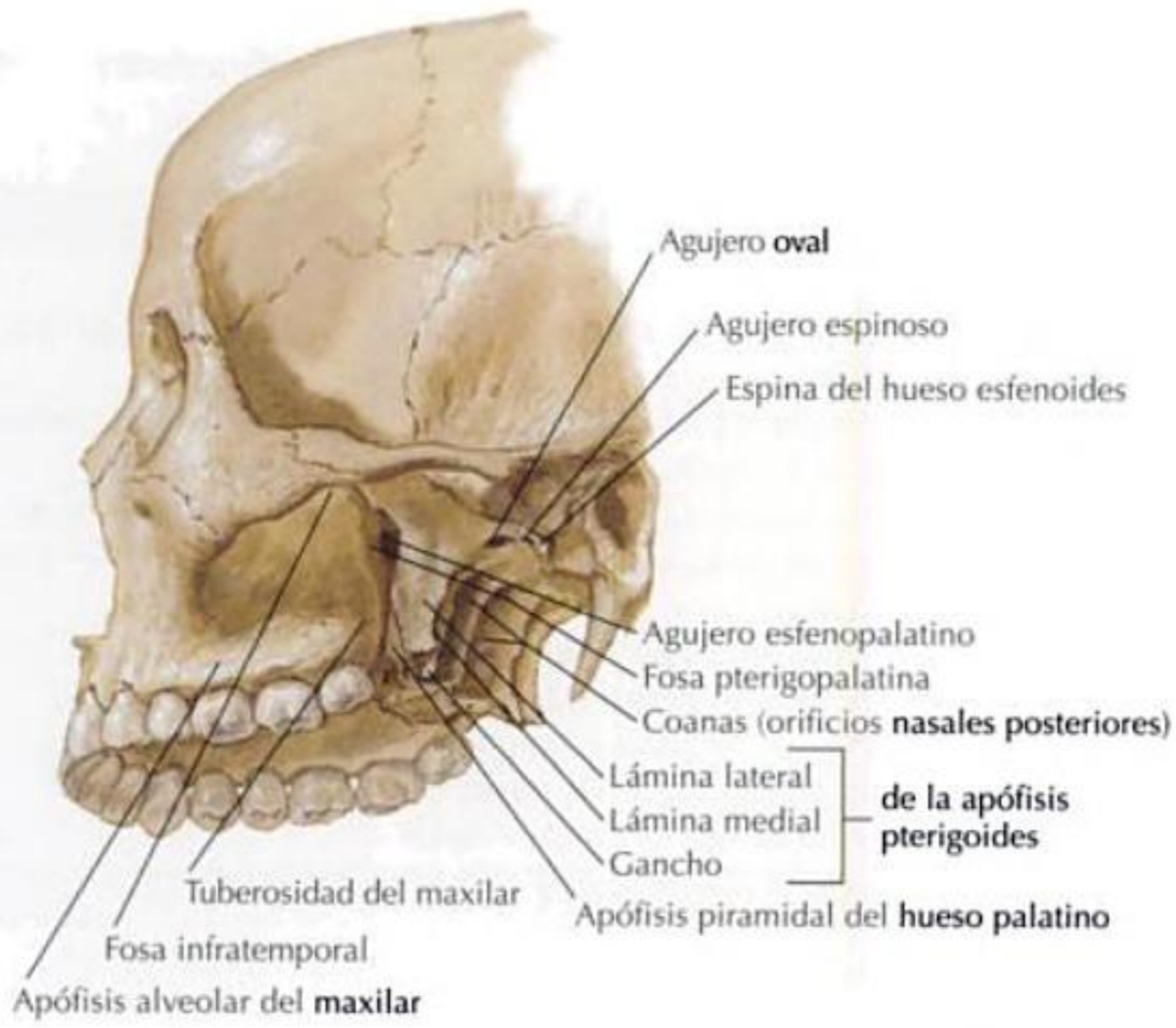




Área anestesiada mediante la técnica de Akinosi



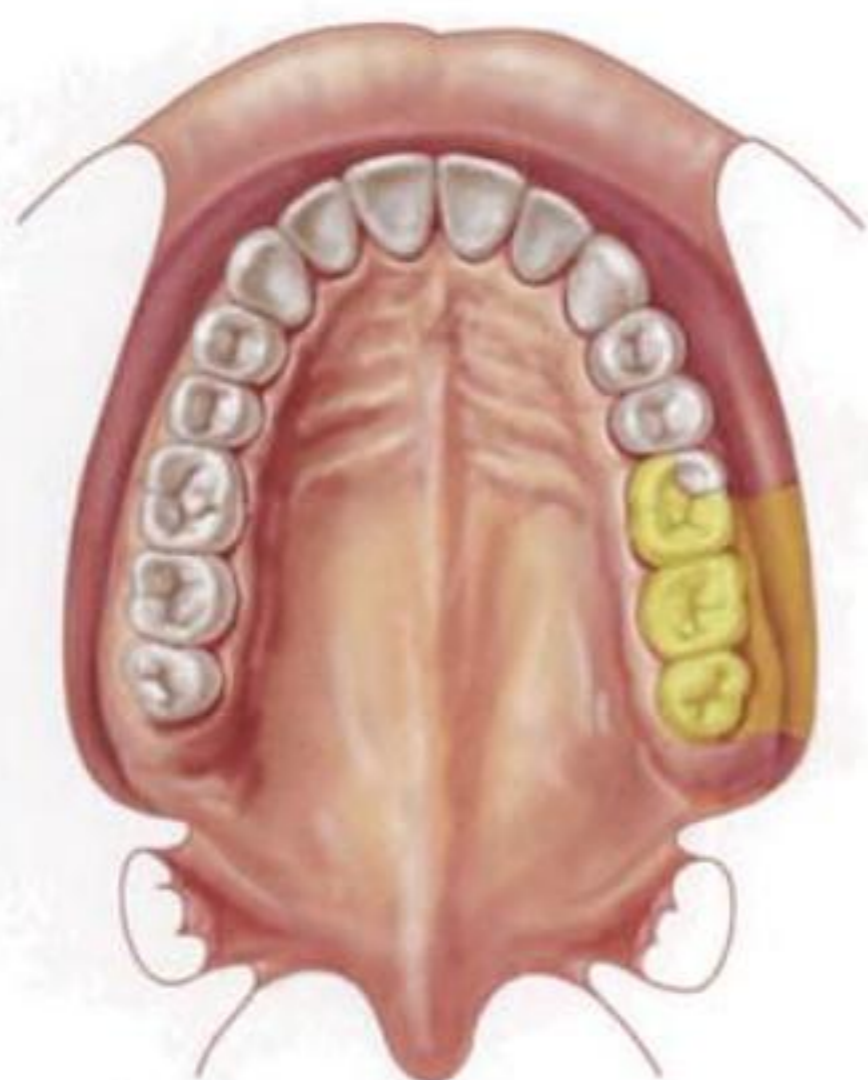
INERVACIÓN Y PUNTOS DE REFERENCIA ÓSEOS CONTINUACIÓN



BLOQUEO DEL NERVIOS ALVEOLAR SUPERIOR POSTERIOR

VISIÓN GENERAL
<p>Un bloqueo usado con frecuencia La inyección se realiza en la fosa infratemporal</p> <p>Áreas anestesiadas:</p> <ul style="list-style-type: none"> • Todos los molares maxilares, con la posible excepción de la raíz mesiobucal del 1.º molar maxilar • Encía bucal de los dientes correspondientes
TÉCNICA GENERAL
<p>Pasos:</p> <ul style="list-style-type: none"> • Con la boca abierta, se pide al paciente que desvíe la mandíbula hacia el mismo lado de la inyección, para dejar más espacio de trabajo para el odontólogo • Insertar la aguja en la mucosa del pliegue mucobucal justo superior al 2.º molar maxilar, entre el borde medial de la rama de la mandíbula y la tuberosidad del maxilar • En un movimiento único, es necesario avanzar la aguja aproximadamente 15 mm en los planos x-y-z siguientes, al mismo tiempo, para alcanzar al nervio alveolar superior posterior a lo largo de la cara posterior del maxilar: <ul style="list-style-type: none"> • Medialmente en un ángulo de 45° con el plano oclusal maxilar • Superiormente en un ángulo de 45° con el plano oclusal maxilar • Posteriormente en un ángulo de 45° con el plano oclusal maxilar • Realizar aspiración debido a la íntima proximidad del plexo pterigoideo • Tras una aspiración negativa, inyectar lentamente el anestésico
OBSERVACIONES
<p>Potencial significativo de formación de un hematoma que afecte al plexo pterigoideo Para reducir el riesgo de hematoma, son preferibles las agujas cortas</p>

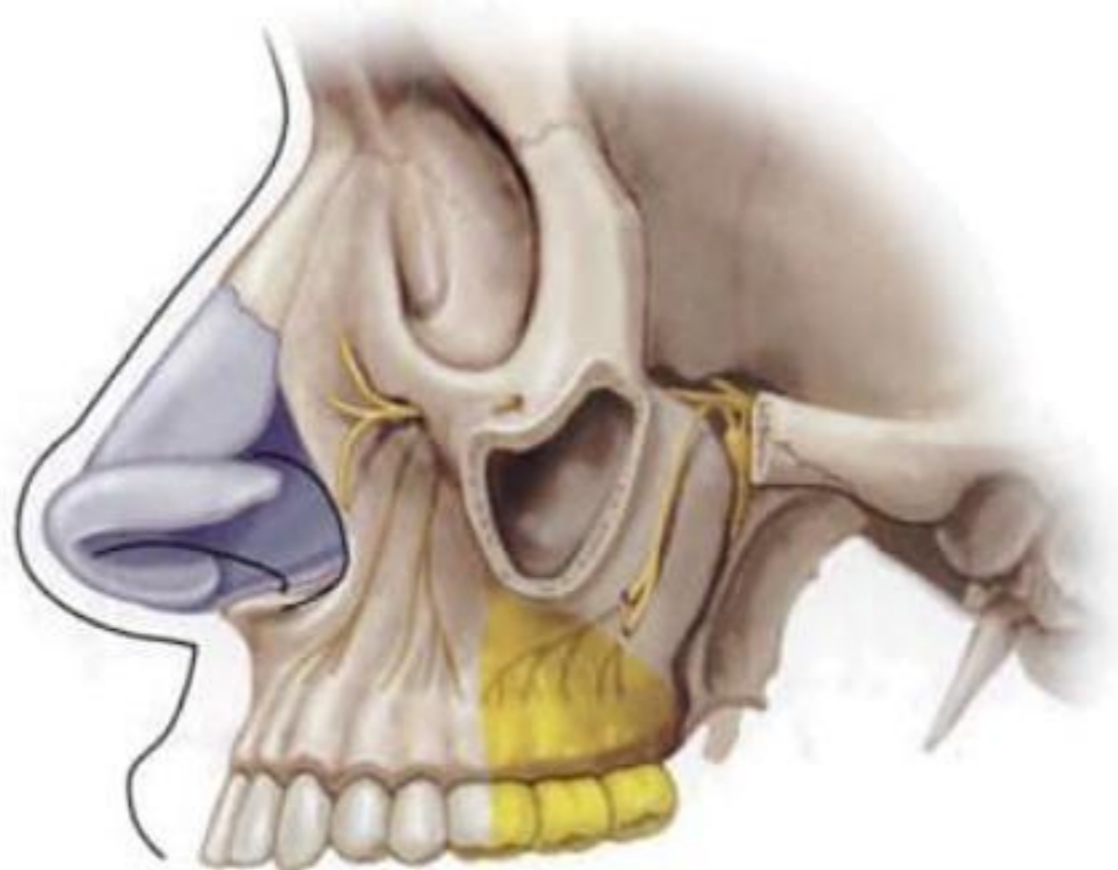
BLOQUEO DEL NERVI ALVEOLAR SUPERIOR POSTERIOR *CONTINUACIÓN*



Puede que no siempre se anestesia la raíz mesiobucal del 1.^{er} molar maxilar

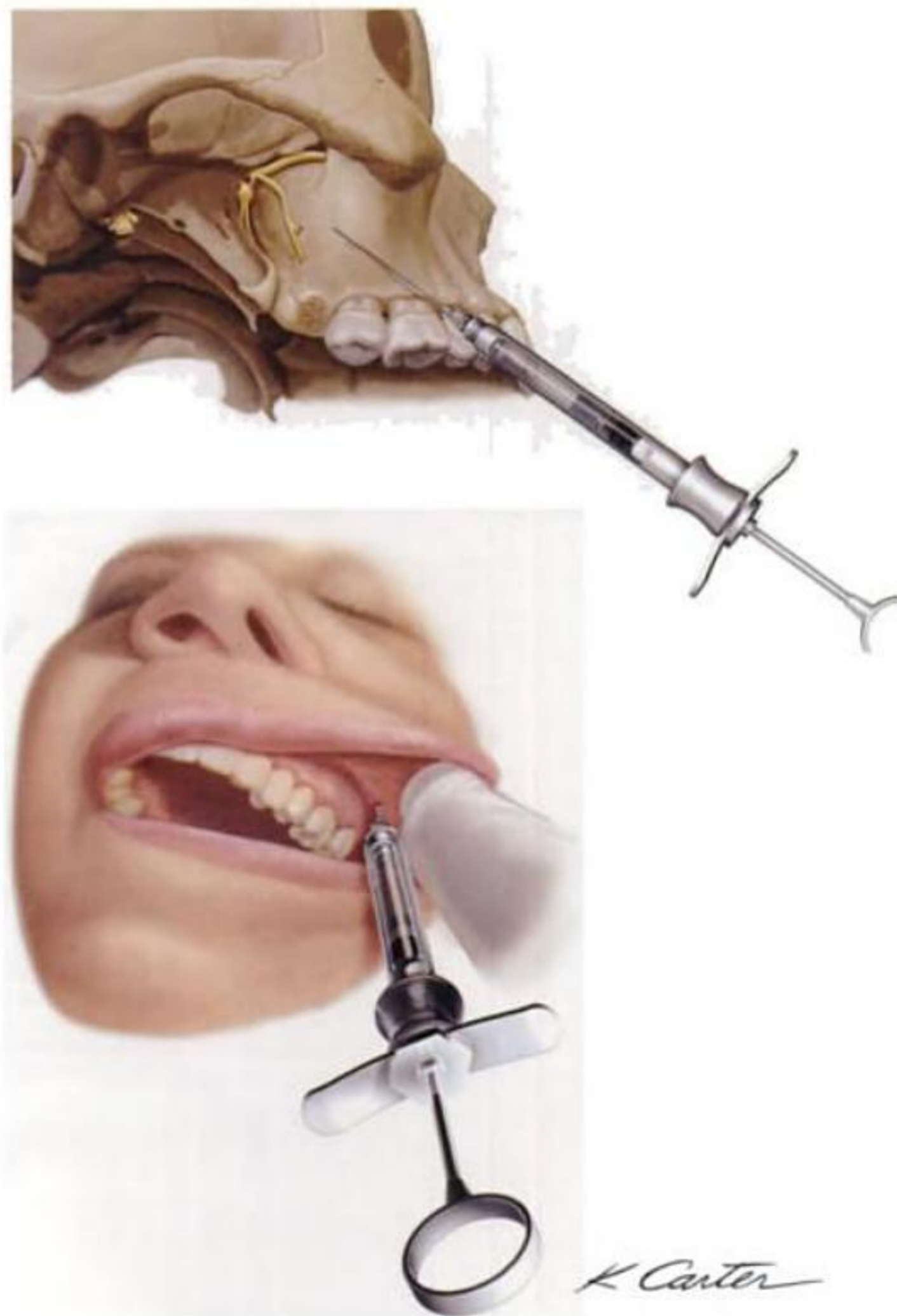Área anestesiada por un bloqueo del nervio alveolar superior posterior

Puede que no siempre se anestesia la raíz mesiobucal del 1.^{er} molar maxilar



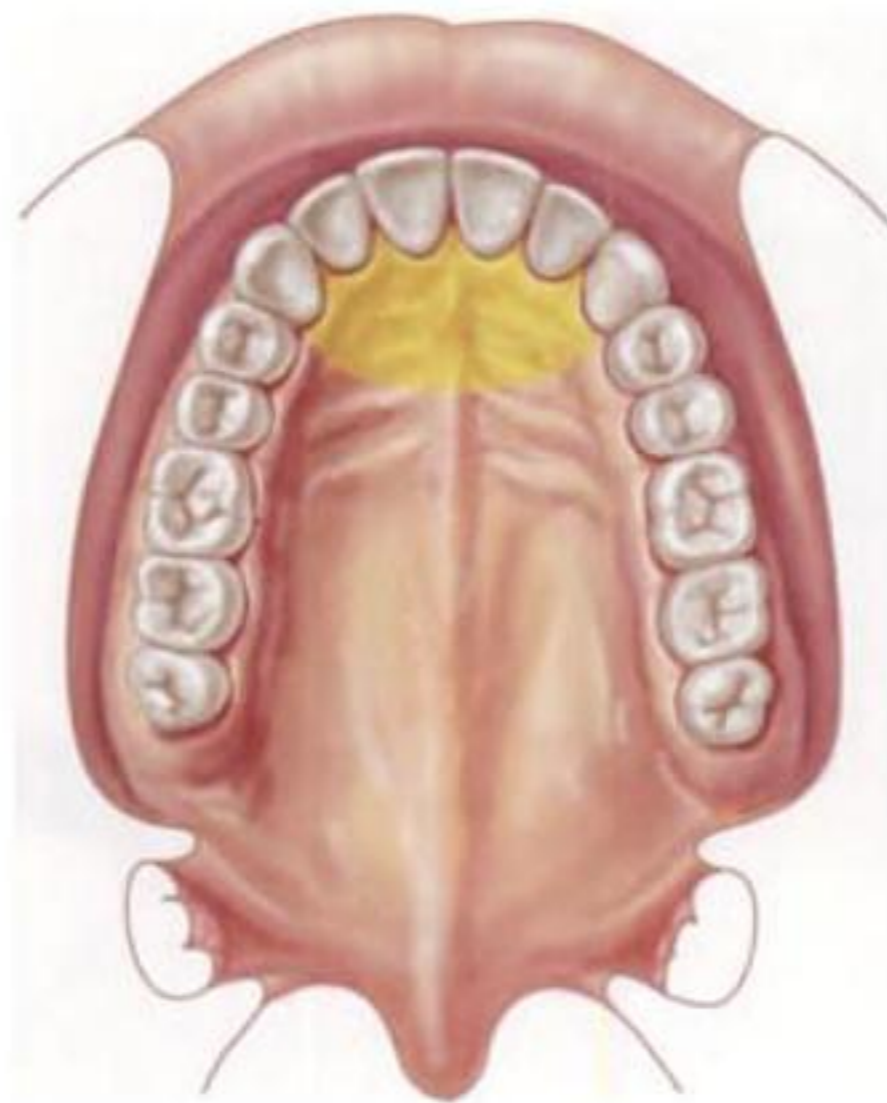
Área anestesiada por un bloqueo del nervio alveolar superior posterior

K Carter

BLOQUEO DEL NERVILO ALVEOLAR SUPERIOR POSTERIOR CONTINUACIÓN

BLOQUEO DEL NERVIO NASOPALATINO

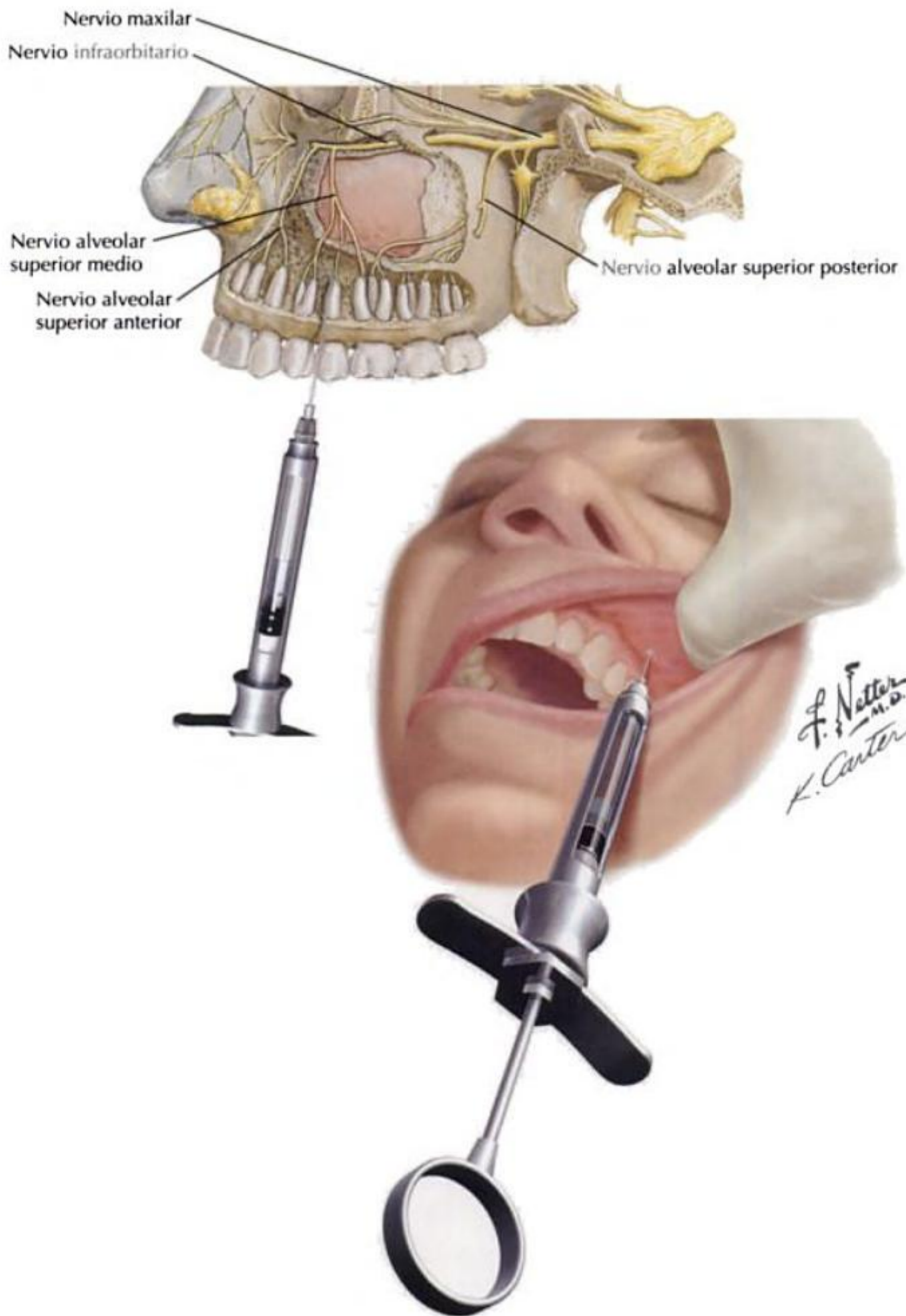VISIÓN GENERAL
<p>Se considera el más doloroso de los bloqueos dentales</p> <p>Debido a la sensibilidad del área, es útil la anestesia por compresión (p. ej., usando un bastoncillo de algodón) en el punto de inyección</p> <p>Áreas anestesiadas:</p> <ul style="list-style-type: none"> • El área de la encía y mucosa palatinas desde el canino maxilar del lado derecho hasta el canino maxilar del lado izquierdo • Ambos nervios nasopalatinos, derecho e izquierdo, ya que emergen en dirección al paladar duro en estrecha proximidad <p>La mucosa bucal en esta región está íntimamente adherida al paladar duro; de este modo el depósito del anestésico en el área tiene menos espacio para difundirse</p>
TÉCNICA GENERAL
<p>Pasos:</p> <ul style="list-style-type: none"> • Usar un bastoncillo de algodón para aplicar presión en el punto de inyección • Insertar la aguja en la mucosa palatina, lateral a la papila incisiva • Depositar una pequeña cantidad de anestésico para ayudar a reducir el traumatismo; el vasoconstrictor norepinefrina provoca en seguida la palidez del área de tejido blando • Avanzar la aguja hasta que contacte con el paladar duro • Retirar ligeramente la aguja y realizar aspiración • Tras una aspiración negativa, inyectar lentamente el anestésico
OBSERVACIONES
<p>La anestesia por compresión es útil para ayudar a disminuir el dolor</p> <p>Debido a que el tejido es tan denso y está adherido al hueso, este bloqueo requiere una inyección lenta</p>



Área anestesiada por un bloqueo del nervio nasopalatino

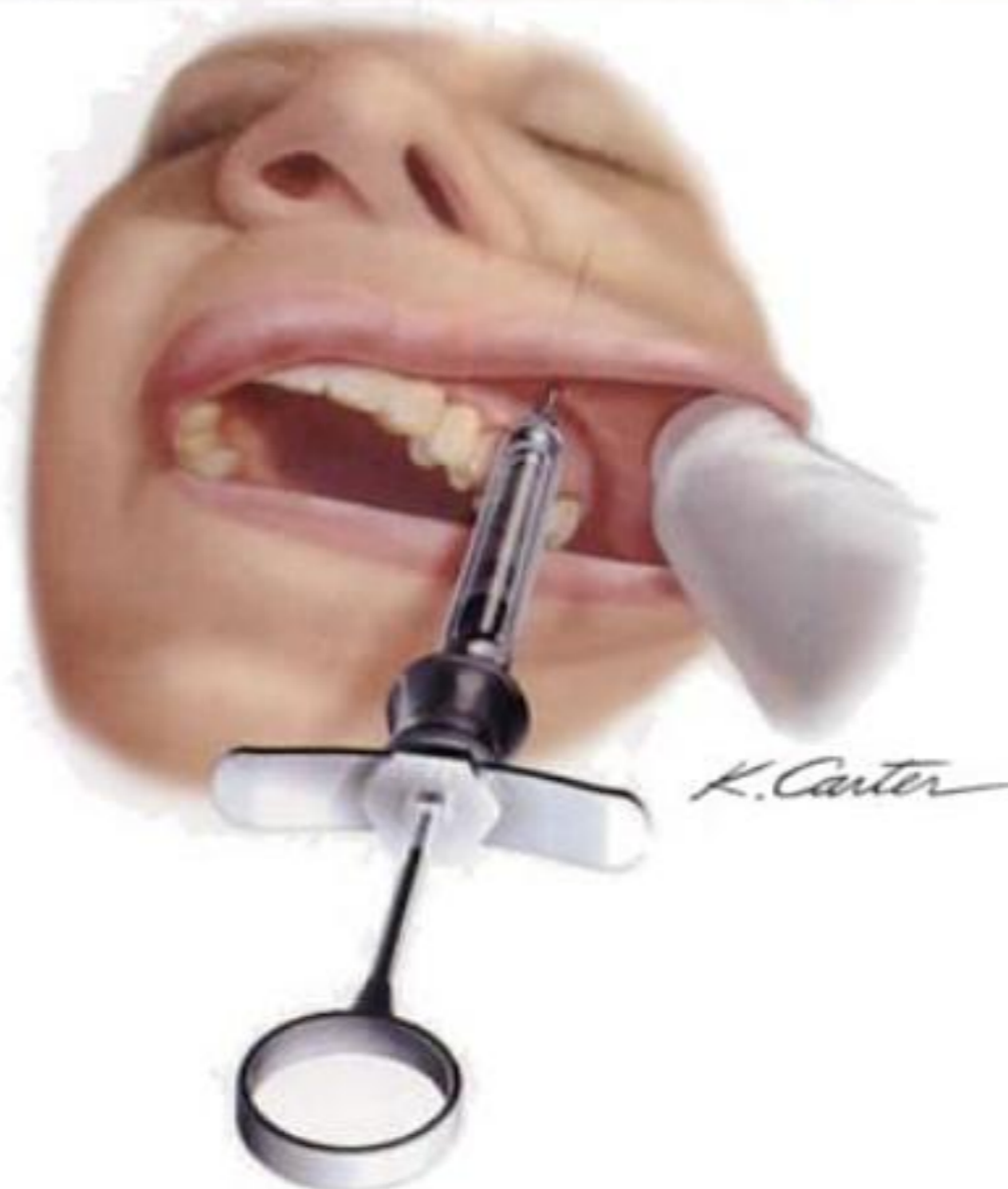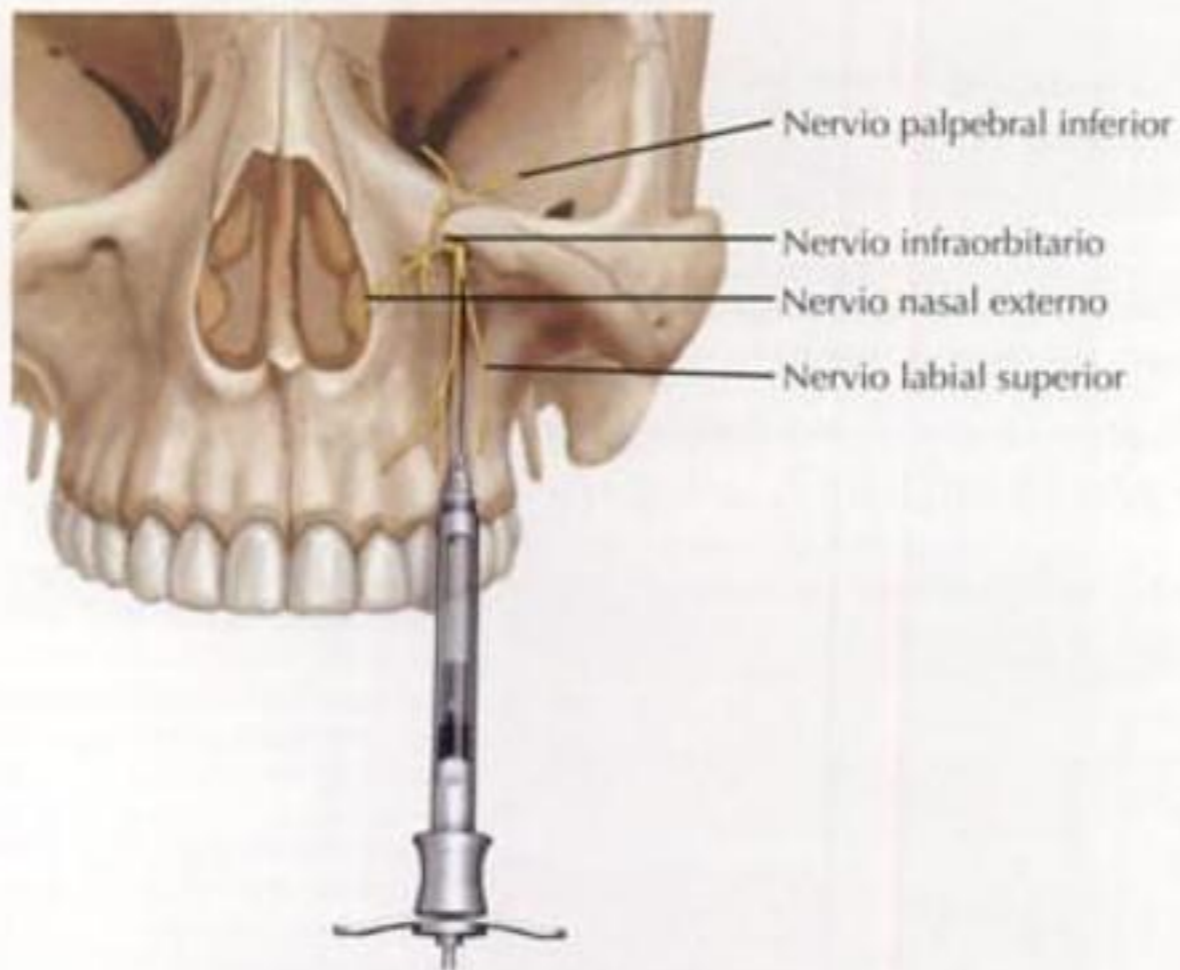
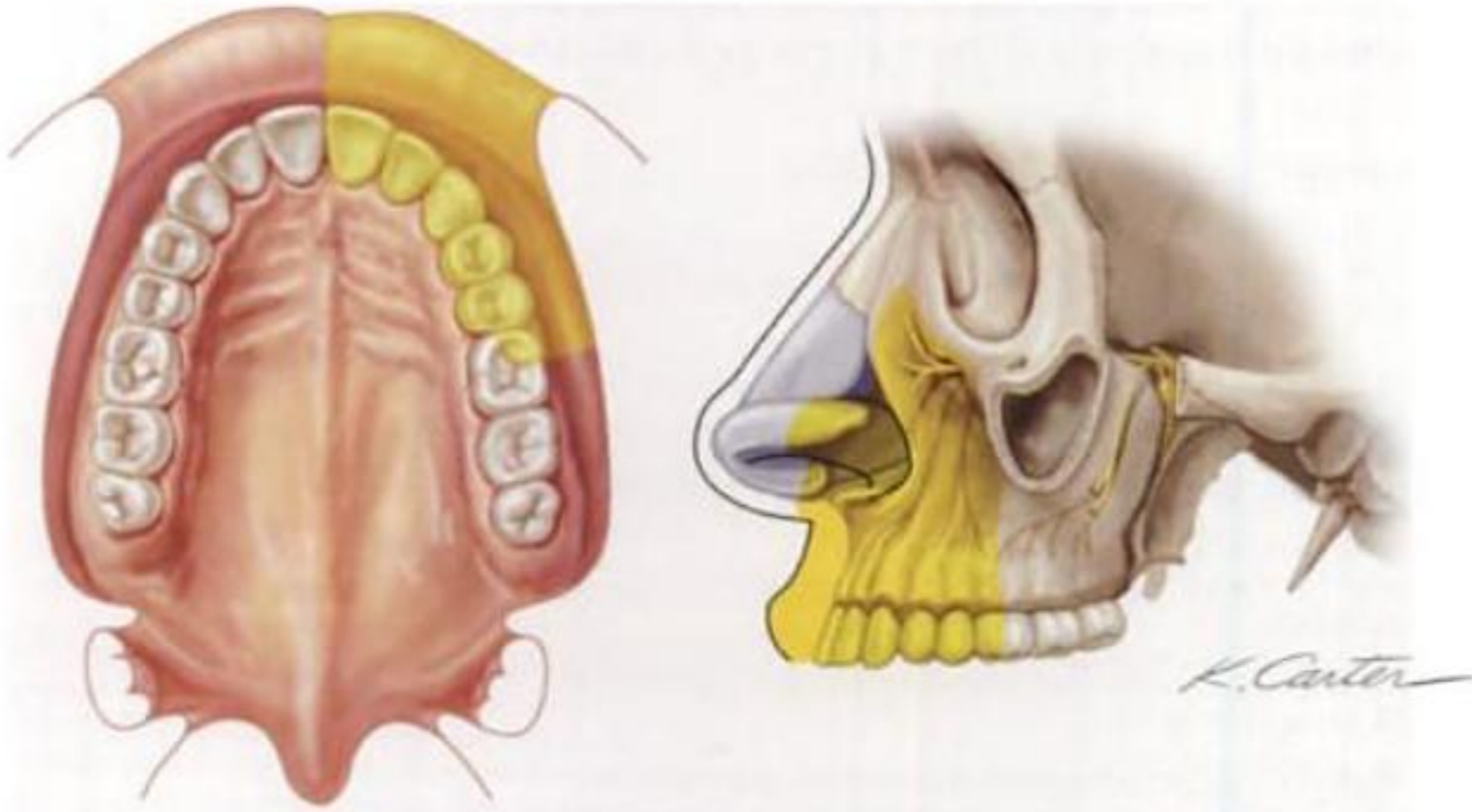
BLOQUEO DEL NERVILO PALATINO MAYOR

VISIÓN GENERAL
<p>Otro bloqueo usado frecuentemente para anestesiar áreas del paladar duro</p> <p>No tan traumático para el paciente como el bloqueo del nervio nasopalatino</p> <p>Debido a la sensibilidad del área, es útil la anestesia por compresión (p. ej., usando un bastoncillo de algodón) en el punto de inyección</p> <p>Áreas anestesiadas:</p> <ul style="list-style-type: none"> • Encía y mucosa palatinas en el área desde el 1.º premolar maxilar (anteriormente) hasta la porción posterior del paladar duro, en la línea media
TÉCNICA GENERAL
<p>Pasos:</p> <ul style="list-style-type: none"> • Localizar el agujero palatino mayor utilizando un bastoncillo de algodón para presionar sobre el tejido de la región del 1.º molar maxilar, moviéndolo posteriormente hasta que la torunda se hunda en el tejido (normalmente posterior al 2.º molar maxilar) • Usar un bastoncillo de algodón para aplicar presión en el punto de inyección • Insertar la aguja e inyectar una pequeña cantidad de anestésico para disminuir la molestia al paciente; el tejido del área empezará a palidecer por los efectos del anestésico • Avanzar la aguja hasta que contacte con el paladar duro • Retirar ligeramente la aguja y realizar aspiración • Tras una aspiración negativa, inyectar lentamente el anestésico
OBSERVACIONES
<p>El odontólogo debería ser capaz de notar el contacto de la aguja con el hueso; de no ser así, la aguja podría estar situada demasiado posterior, en el paladar blando</p>

BLOQUEO DEL NERVO ALVEOLAR SUPERIOR MEDIO CONTINUACIÓN

BLOQUEO DEL NERVIO INFRAORBITARIO/ALVEOLAR SUPERIOR ANTERIOR CONTINUACIÓN

Área anestesiada por un bloqueo del nervio alveolar superior anterior



BLOQUEO DEL NERVIOS MAXILAR

VISIÓN GENERAL

Técnica excelente para conseguir una anestesia hemimaxilar
Se anestesian todos los ramos del nervio maxilar del nervio trigémino
Útil en tratamientos extensos del cuadrante y su cirugía
Con el bloqueo de todo el nervio, se anestesian los siguientes ramos:

- Nervio alveolar superior posterior
- Nervio alveolar superior medio
- Nervio alveolar superior anterior
- Nervio nasopalatino
- Nervio palatino mayor
- Nervio infraorbitario

Áreas anestesiadas:

- Todos los dientes maxilares
- Toda la encía vestibular
- Toda la encía y mucosa palatinas
- Cara lateral de la nariz, párpado inferior y labio superior

TÉCNICA GENERAL

Objetivo: depositar el anestésico en la fosa pterigopalatina usando su eventual conexión con el agujero palatino mayor

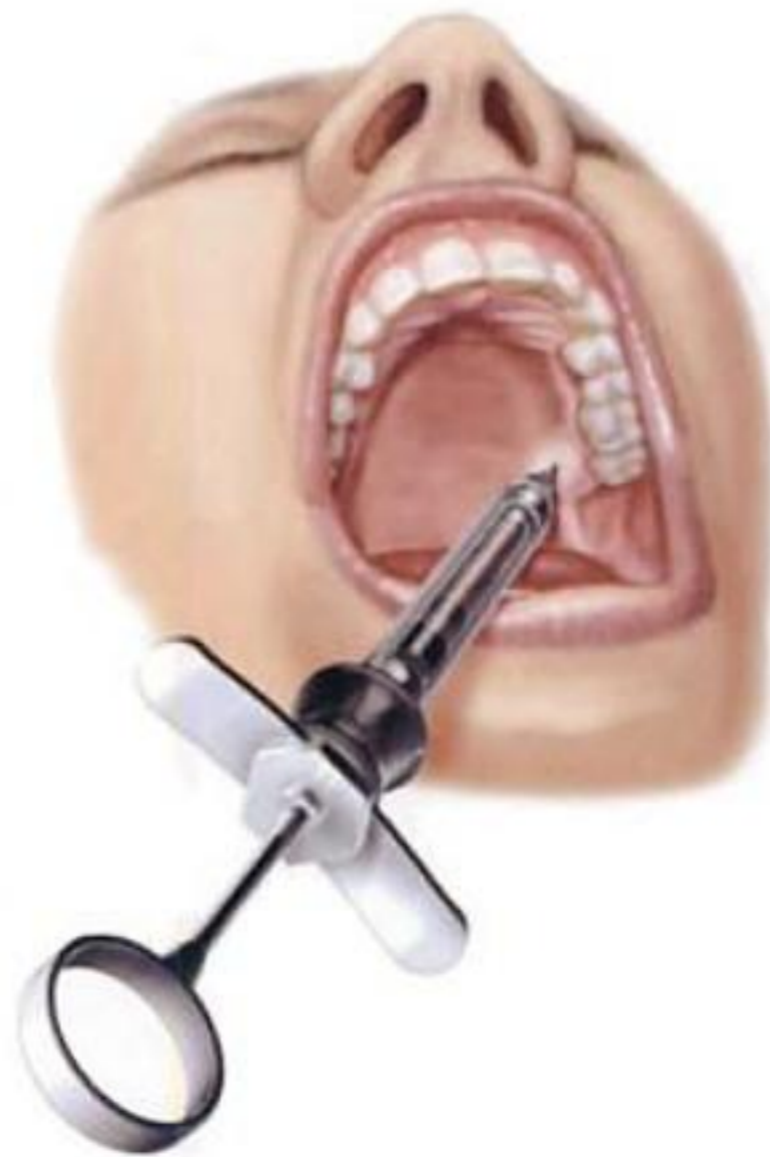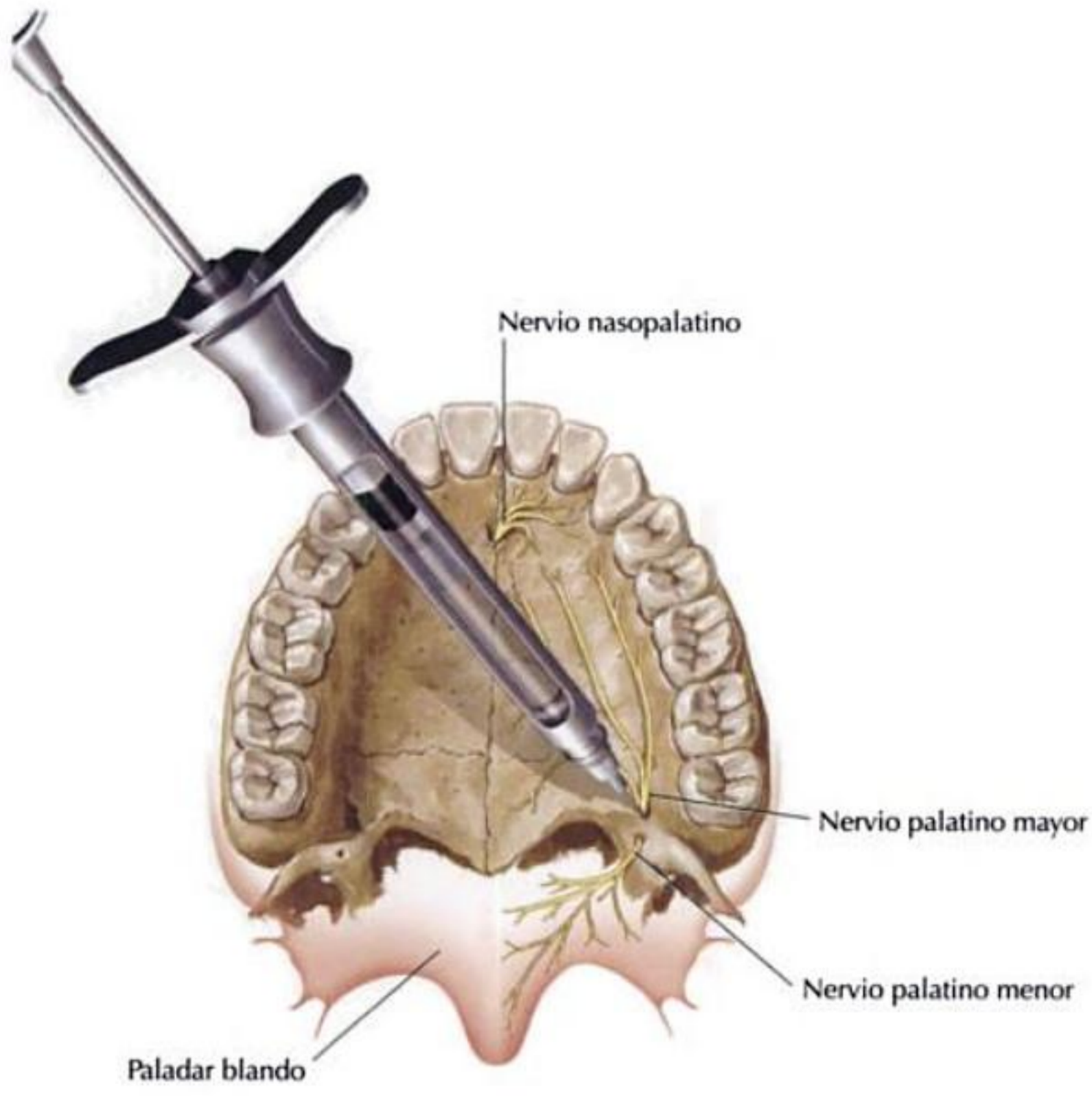
Pasos:

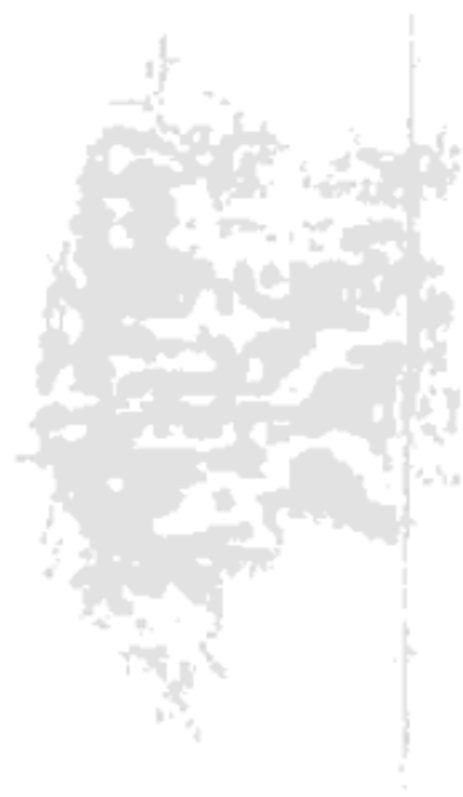- Localizar el agujero palatino mayor utilizando un bastoncillo de algodón para presionar en la región del 1.º molar maxilar, moviéndolo posteriormente hasta que la torunda se hunda en el tejido (normalmente posterior al 2.º molar maxilar)
- Usar un bastoncillo de algodón para aplicar presión en el punto de inyección
- Insertar la aguja en la mucosa e inyectar una pequeña cantidad de anestésico para disminuir la molestia al paciente; el tejido empezará a palidecer como resultado de los efectos del agente anestésico
- Insertar de nuevo la aguja y localizar el agujero palatino mayor con la propia aguja
- Una vez se localiza el agujero, se inserta la aguja y se la hace avanzar de 28 a 30 mm; en esa localización, la aguja estará en la fosa pterigopalatina
- Si se encuentra cualquier resistencia ósea durante la introducción, debe rotarse la aguja para ayudar a su inserción (*nota:* bajo NINGUNA circunstancia debe forzarse la aguja)
- Tras una aspiración negativa, inyectar lentamente el anestésico

OBSERVACIONES

NUNCA debe forzarse la entrada de la aguja en el agujero palatino mayor, dado que en ocasiones el conducto no es vertical, por lo que la entrada forzada fracturará el hueso
Debido a que la órbita se localiza superiormente a la fosa pterigopalatina, si la aguja se sitúa a una distancia demasiado superior, el anestésico puede depositarse en esa región y afectar al ojo
Como los vasos palatinos también forman parte del contenido del conducto, la inyección debe realizarse con cuidado para prevenir hematomas

BLOQUEO DEL NERVI0 MAXILAR CONTINUACIÓN

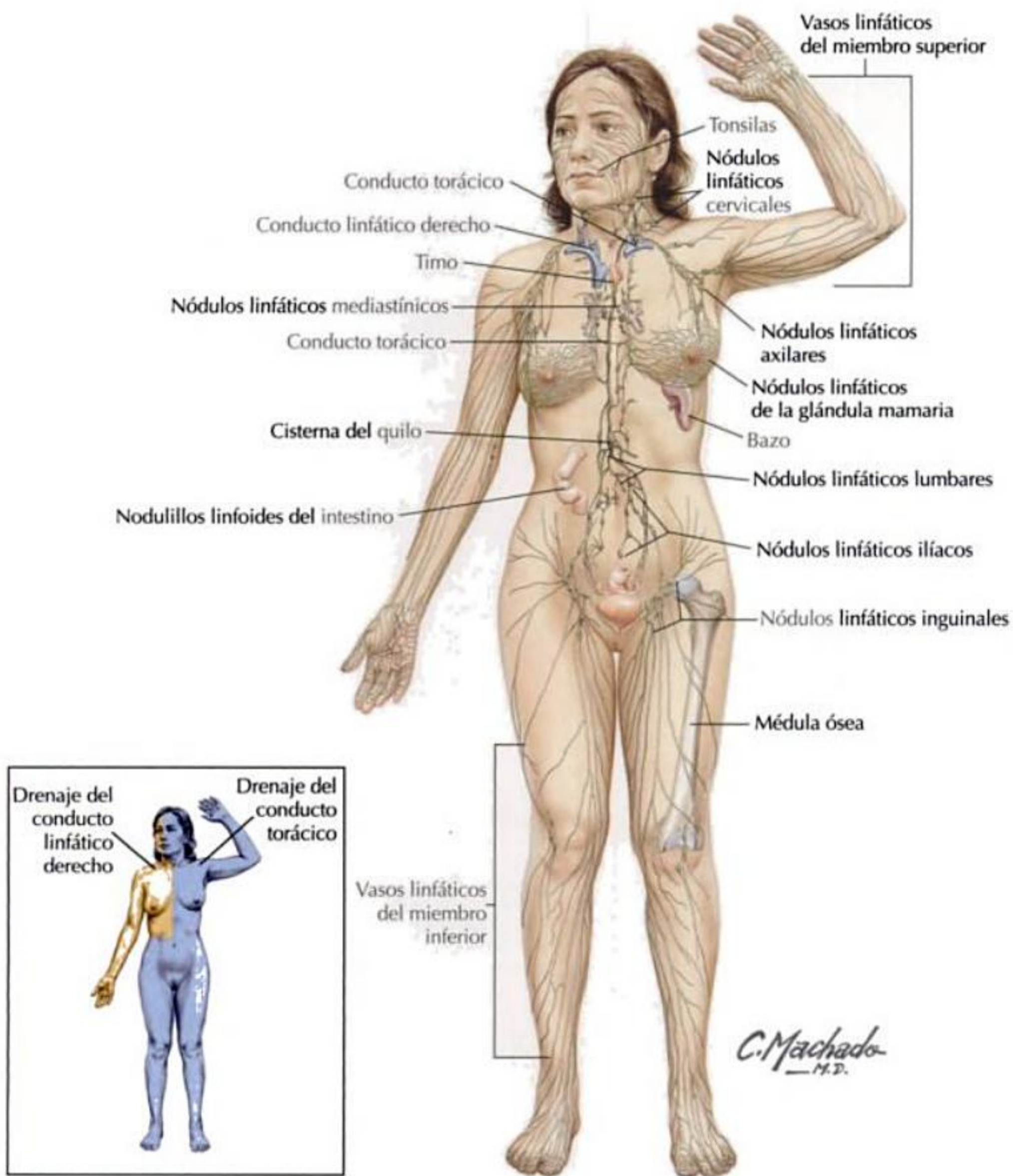




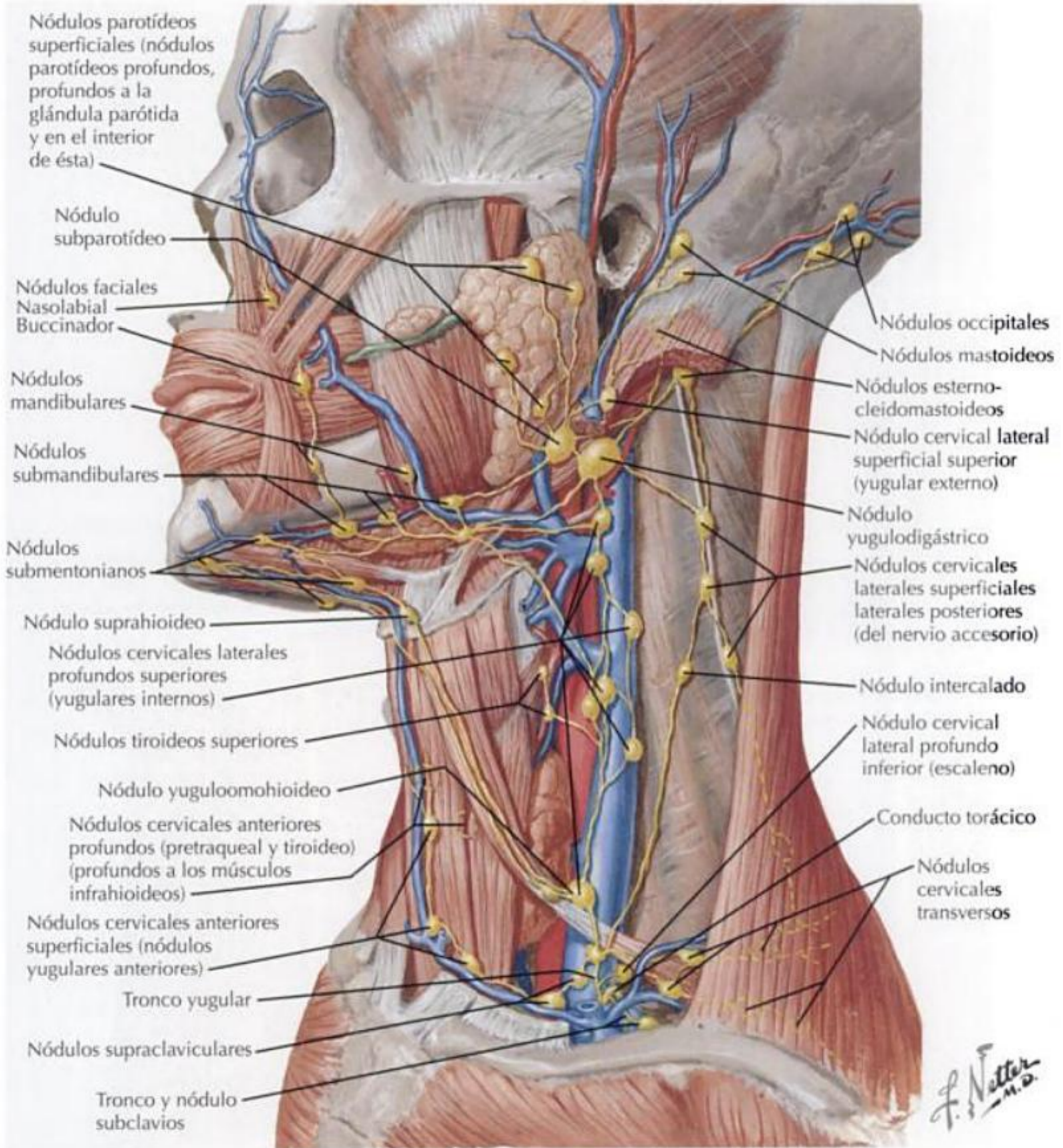
APÉNDICE

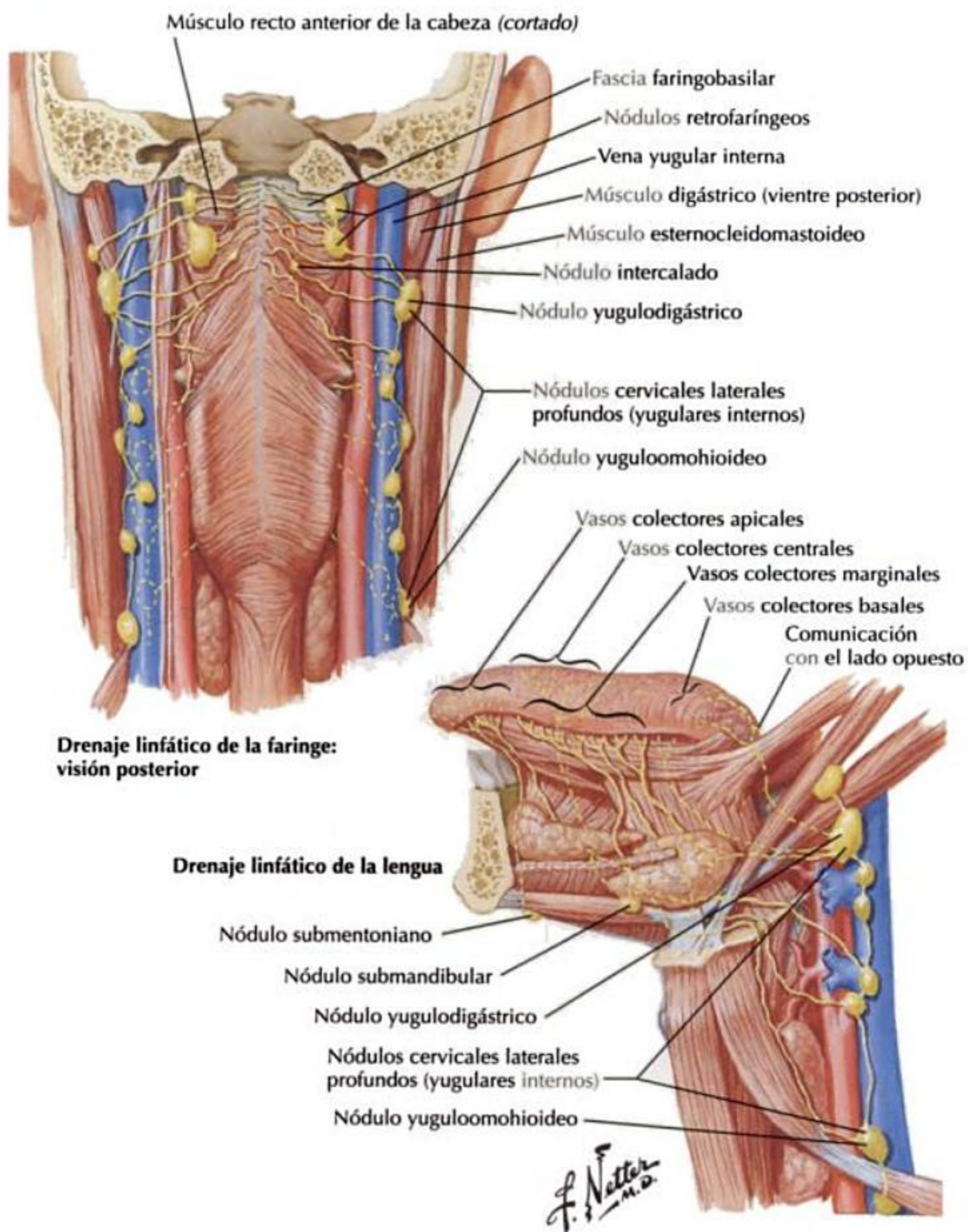
Linfáticos

Linfáticos



Linfáticos





A

- Absceso, 471
 - dentoalveolar, 471, 472
 - periapical, 471, 472
 - pericoronar, 471, 472
 - periodontal, 471, 472
- Adenoma, parótida, 213
- Agujero
 - cigomático, 506, 507
 - esfenopalatino, 269, 270, 271
 - etmoidal, 506, 507
 - fosa pterigopalatina, 269-271
 - óptico, 506, 507
 - redondo, 269, 271
 - supraorbitario, 506, 507
- Akinosi, técnica bloqueo nervioso, 575-577
- Alergia, rinitis, 315-316
- Ametropía, 535
- Anestesia, 564-593
 - mandibular, 565-577
 - Akinosi, 575-577
 - alveolar inferior, 566-567
 - bucal, 568-569
 - Gow-Gates, 572-574
 - mentoniana, 569-571
 - puntos de referencia, 565
 - maxilar, 578-593
 - alveolar superior
 - anterior, 589-590
 - medio, 588
 - posterior, 580-582
 - infraorbitario, 589-590
 - nasopalatino, 583-584
 - nervio maxilar, 591-593
 - palatino mayor, 585-586
 - puntos de referencia, 578-579
 - visión general, 564
- Aneurisma, afectación nervios, 107
- Angina de Ludwig, 470
- Anillo de Waldeyer, 397
- Anquiloglosia, 417
- Anquilosis, afectación ATM, 264-265
- Aparato lagrimal, 529-531
 - estructuras, 529
 - formación lágrima, 529-531
 - inervación, 530-531
- Aponeurosis, 162
- Arcos faríngeos, 4-6
 - anomalías, 20-24
 - derivados, 5-6
 - desarrollo embrionario, 4-8
 - información general, 4
- Área de Wernicke, 73
- Arteria(s)
 - alar, 289
 - nariz, 289
 - alveolar, 375
 - fosa infratemporal, 230-231
 - mandíbula, 375
 - maxilar, 375
 - seno maxilar, 330
- auricular, 492-493
 - articulación temporomandibular, 260
 - celda parotídea, 202
 - cuero cabelludo, 163
 - fosa infratemporal, 230-232
 - oído
 - externo, 492, 493
 - interno, 496
 - medio, 494, 495
- bucal, 177
 - fosa infratemporal, 230-231
 - labios y mejillas, 346
 - músculos masticadores, 247-248
- carótida, 202
 - cara, 177
 - celda parotídea, 202
 - cuello, 137, 139-140
- carotidotimpánica, 494-495
 - oído medio, 494, 495
- central, 525
 - ojo y órbita, 525
- ciliar, 525
 - ojo y órbita, 525
- conducto pterigoideo, 272-273
 - fosa pterigopalatina, 272-273
- costocervical, 137, 138
- escapular, 137, 138
- esfenopalatina, 372
 - fosa pterigopalatina, 272-273
 - nariz, 299, 301
 - paladar, 372
- etmoidal, 327
 - celdillas etmoidales, 327
 - nariz, 299, 300
 - ojo y órbita, 525
 - seno
 - esfenoidal, 333
 - frontal, 323
- facial, 177
 - cara, 177
 - celda parotídea, 202
 - cuello, 139
 - músculos masticadores, 247, 249
 - nariz, 289, 300
 - suelo cavidad bucal, 374
- faríngea, 139
 - faringe, 433, 434
 - fosa pterigopalatina, 272-273
 - paladar, 372
- incisiva, 375
 - mandíbula, 375
- infraorbitaria, 177
 - fosa pterigopalatina, 272-273
 - nariz, 289

Arteria(s) (cont.)

- ojo y órbita, 525
- laberíntica, 496-497
 - oído interno, 496, 497
- labial, 177
 - labios y mejillas, 346
 - nariz, 300
- lagrimal, 179
 - ojo y órbita, 524
- laríngea, 453
- lingual, 139
 - lengua, 414, 415
 - suelo cavidad bucal, 374
- masetérica, 230-231
 - fosa infratemporal, 230-231
 - músculos masticadores, 247-248
- maxilar, 177
 - cara, 177
 - celda parotídea, 202
 - fosa
 - infratemporal, 230-232
 - pterigopalatina, 272-273
 - maxilar, 375
 - músculos masticadores, 247-248
 - nariz, 289, 299
 - ojo y órbita, 525
 - paladar, 372
- mentoniana, 177
 - labios y mejillas, 346
 - mandíbula, 375
- muscular, 525
 - ojo y órbita, 525
- nasal, 177, 179
 - celdillas etmoidales, 327
 - nariz, 289-290
 - ojo y órbita, 525
 - seno esfenoidal, 333
- occipital, 139
 - cuello, 139
 - cuero cabelludo, 163
- oftálmica, 524
 - cara, 179
 - nariz, 299, 301
 - ojo y órbita, 524
- palatina, 372
 - faringe, 433, 434
 - nariz, 299, 301
 - paladar, 372
 - suelo cavidad bucal, 374
- palpebral, 525
 - ojo y órbita, 525
- pterigoidea, 247-248
 - fosa infratemporal, 230-231
 - músculos masticadores, 247-248
- pterigopalatina, 231
 - fosa infratemporal, 231
- septal, 289
 - nariz, 289
- subclavia, 137-138
 - cuello, 137-138
- submentoniana, 414
 - lengua, 414
 - suelo cavidad bucal, 374
- supraorbitaria, 179
 - cara, 179
 - cuero cabelludo, 163
 - ojo y órbita, 525

- seno frontal, 323
- supratroclear, 179
 - cara, 179
 - cuero cabelludo, 163
 - ojo y órbita, 524
 - seno frontal, 323
- temporal, 163
 - articulación temporomandibular, 260
 - celda parotídea, 202
 - cuero cabelludo, 163
 - fosa
 - infratemporal, 230-231
 - temporal, 222-223
 - músculos masticadores, 247-249
 - oído externo, 492
- timpánica, 230-232
 - articulación temporomandibular, 260
 - fosa infratemporal, 230-232
 - oído
 - interno, 492, 493
 - medio, 494, 495
- tirocervical, 137, 138
- tiroidea, 139
 - faringe, 433, 434
- tonsilar, 433-434
 - faringe, 433, 434
- vertebral, 137, 138
- Articulación temporomandibular, 256-265
 - anquilosis, 264-265
 - apertura, 263
 - articulación, 256-259
 - cápsula, 258
 - características anatómicas, 256-259
 - compartimientos, 256, 258
 - disco, 256, 257, 259
 - drenaje venoso, 261
 - inervación, 262
 - irrigación arterial, 260
 - ligamentos, 258-259
 - trastornos clínicos, 263-265
 - visión general, 256
 - zona bilaminar, 258
- Artritis, afectación ATM, 264
- Asa cervical, 150
- Astigmatismo, 535
- Astroцитos, 71
- Atlas, 59
- ATM. Ver *Articulación temporomandibular*
- Axis, 59
 - fracturas, 67
- Axón, 70-72

B

- Bastones, retina, 82, 83
- Bolo alimenticio, 254, 439-440
- Bolsas faríngeas, 7-8
 - anomalías, 19
- Botones gustativos, 402, 403
- Bulbo olfatorio, 80-81

C

- Cabeza. Ver también *Encéfalo; Nervio(s) craneal(es); Cuello; Cráneo*

- Cabeza (cont.)**
 desarrollo embrionario, 2-25
 fracturas, 64-67
 neuroanatomía básica, 70-110
- Caída, dientes, 393, 471, 472**
- Caninos, 367**
 mandíbula, 367, 369
 maxilar 362, 364
- Capa vascular del globo ocular (úvea), 509, 510**
- Capas germinales, 2, 10, 11**
- Cápsula, 258**
 articulación temporomandibular, 258
 de Tenon, 508
- Cara, 13-14, 160, 167-194**
 desarrollo embrionario, 13-14
 drenaje venoso, 181-183
 comunicaciones, 182
 profundo, 182
 superficial, 181
 estructuras, 13-14
 expresión, 167-175
 inervación, 184-191
 motora, 190-191
 nervio
 facial, 184, 190
 trigémino, 186-188
 plexo cervical, 186-188
 sensitiva, 184-189
 información general, 13
 irrigación arterial, 176-180
 carótida, 177
 oftálmica, 179
 músculos, grupo
 auricular, 174-175
 bucal, 167-170
 cuello, 174
 cuero cabelludo, 174
 nasal, 171-173
 orbitario, 171
 trastornos clínicos, 192-194
- Carcinoma de células escamosas, lengua, 419-420**
- Caries dental, 393, 471, 472**
- Cartílago, 286-287**
 aritenoides, 444, 447
 corniculado, 444, 449
 cricoides, 444, 446
 cuneiforme, 449
 laríngeo, 444-449
 nasal, 286-287
 tiroides, 444-445
- Cavidad**
 bucal, 344-397
 aspectos externos, 345-349
 inervación
 motora, 348
 sensitiva, 349
 labios y mejilla, 345-347
 vascularización, 346-347
 correlaciones clínicas, 392-397
 dientes. Ver *Dientes*
 drenaje venoso, 376-377
 glándulas salivares, 386-391. Ver también *Glándulas salivares*
 inervación, 378-385
 dientes
 mandíbula, 380
 maxilar, 379
 paladar, 384-385
 suelo y cavidad, 382-383
 irrigación arterial, 372-376
 límites, 350-358
 inferior (suelo), 356-358
 lateral (mejilla), 355-356
 posterosuperior (paladar blando), 352-355
 superior (paladar duro), 350-351
 músculos, 352-355, 356-357
 visión general, 344
- nasal, 294-311**
 anatomía, 294
 conchas o cornetes, 41-42, 297-298
 drenaje venoso, 302
 inervación, 303-311
 irrigación arterial, 299-301
 límites, 295-296
 trastornos, 312-316
 visión general, 284-285
 timpánica, 474, 475, 478, 480
- Celda parotídea, 196-217**
 drenaje venoso, 203-204
 estructuras principales, 200-201
 inervación, 205-209, 239-240
 parasimpática, 207 -208
 sensitiva, 205-209
 simpática, 207-208
 irrigación arterial, 202
 límites, 198-199
 receso, 198-199
 trastornos asociados, 210-217
 visión general, 196-197
- Celdillas etmoidales**
 inervación, 328
 información general, 325-326
 irrigación arterial, 327
- Células de Schwann, 71**
- Celulitis, 470**
 afectación espacios fasciales, 470-472
 angina de Ludwig, 470
- Cemento, diente, 361**
- Cerebelo, 73**
- Cerebro, 73**
- Cíngulo, diente, 361**
- Cirugía**
 cavidad nasal y senos paranasales, 342
 endoscópica de la cavidad nasal, 342
 obliteración seno frontal, 339
 técnica de Caldwell-Luc, 340
- Cóclea, 474, 476, 482-484**
- Columna vertebral. Ver *Vértebra(s) cervical(es)***
- Concha, 41-42**
 nasal, 41-42, 297-298
 inferior, 41-42
- Conducto(s)**
 auditivo, 474-475, 477-478
 interno, 474, 476
 de Stenon, 200
 de Wharton, 387
 faríngeo, 269
 infraorbitario, 506
 nasolagrimal, 506
 parotídeo, 200
 pterigoideo, 269, 271
 semicirculares, 474, 476, 482-484
 submandibular, 398
- Conos, retina, 82, 83**

Cornete, 41-42
 nasal, 41-42, 297-298
 inferior, 41-42
 Coroides, 505, 509, 510
 Coronas, 360-361
 descripción, 362-370
 Cráneo, 26-58
 articulaciones, 27
 desarrollo embrionario, 10-11
 fisuras, 54-58
 fracturas, 64-67
 huesos, 27-48, 161
 información general, 10, 26
 normas, 49-53
 orificios, 54-58
 y fisuras, base, 54-58
 suturas, 49-53
 Cresta neural, 2, 10, 12
 Cricotirotomía emergencia, 457
 Cromosoma(s), síndrome
 de DiGeorge, 22
 de Treacher Collins, 21
 Cuello, 112-158. Ver también *Vértebra(s)*
cervical(es)
 correlaciones clínicas, 154-158
 desarrollo embrionario, 2-25
 drenaje venoso, 141-143
 fascia. Ver *Fascia(s) cervical(es)*
 fracturas, 67
 glándula tiroides, 128-129
 glándulas paratiroides, 128-129
 inervación, 144-153. Ver también *Sistema nervioso autónomo*
 cutánea, 150
 nervios craneales, 144-147
 plexo cervical, 148, 150-151
 ramos
 anteriores, 148, 150-151
 posteriores, 148
 sensitiva, 148-149
 sistema simpático, 153
 irrigación arterial, 137-140
 carótida, 139-140
 subclavia, 137-138
 laringe, 128-129
 músculos, 132-136
 prevertebrales, 134-135
 suprahioides, 133
 triángulo suboccipital, 136
 raíz, 130-131
 triángulo, 116-127
 anterior, 116-127
 carotídeo, 120-121
 muscular, 122-121
 posterior, 125-126
 submandibular (digástrico), 118-119
 submentoniano, 124
 suboccipital, 127
 vísceras, 128-129
 visión general, 112-115
 Cuerdas vocales. Ver *Pliegues vocales*
 Cuero cabelludo, 160-166
 aponeurosis, 162
 capas tejido, 162
 drenaje venoso, 163, 164
 inervación, 165-166
 irrigación arterial, 163, 164, 176

visión general, 160-162
 Cuerpo ciliar, 508, 509, 510, 511
 Cúspide, diente, 361

D

Deglución, 253-254. Ver también *Masticación*
 bolo alimenticio, 254, 439-440
 disminución salivación, 254
 papel faringe, 439-440
 secuencia, 254, 439-440
 Dendritas, 70-72
 Dentina, 361
 Desviación tabique nasal, 314
 Diencéfalo, 73
 Diente del axis, 59
 fracturas, 67
 Dientes, 359-371
 anatomía básica, 360-361
 caída (caries), 393, 471, 472
 caras, 359-360
 descripción, 362-371
 nombres, 359
 coronas, 360-361
 descripción, 362-370
 correlaciones clínicas, 392-393
 deciduos frente a permanentes, 359, 360
 drenaje venoso, 376
 edad erupción, 359, 560
 inervación, 379-380
 información general, 359
 irrigación arterial, 375
 mandíbula, 371
 caninos, 367, 369
 incisivos, 368
 inervación, 379, 380
 molares, 370, 371
 premolares, 369, 370
 maxilar, 362-367
 caninos, 362, 364
 incisivos, 362, 363
 inervación, 379
 molares, 366, 367
 premolares, 364, 365
 número total, 359
 raíces, 360-361
 descripciones, 362-370
 Disco
 articulación temporomandibular, 256, 257, 259
 óptico, 510
 Dolor. Ver también *Anestesia*
 inyección palatina, 583, 585

E

Ectodermo, 2
 Encéfalo, 72-73
 características anatómicas, 72-73
 giros o circunvoluciones, 73
 lóbulos, 72-73
 surcos, 72-73
 Endodermo, 2
 Endolinfa, 474, 483
 Epistaxis, 312-313
 causas, 312

- Epistaxis (*cont.*)
 localización, 312-313
 tratamiento, 312-313
- Epitálamo, 73
- Epitelio
 cavidad bucal, 545
 olfatorio cavidad nasal, 304, 305
 respiratorio
 nariz, 284
 senos paranasales, 318
- Escápula
 alada, 109
 lesión nervio accesorio, 109
- Esclera, 509, 510
- Esmalte, diente, 361
- Estribo, 474, 475, 478, 481, 485
- Expresión facial, 160, 167-194
- F**
- Facies de Robin, 20
- Faringe, 424-440
 abertura potencial, 432
 capas, 424-425
 correlaciones clínicas, 439-440
 drenaje venoso, 435
 inervación, 436-438
 irrigación arterial, 433, 434
 laringofaringe, 426, 427
 límites y características, 426-427
 membranas, 9
 músculos, 428-431
 nasofaringe, 426, 427
 orofaringe, 426, 427
 papel deglución, 439-440
 visión general, 424-425
- Fascia(s)
 cervical, 460-472
 correlaciones clínicas, 470-472
 espacio(s)
 espacio «peligroso», 468, 469
 extensión a lo largo del cuello, 468, 469
 faríngeo lateral, 466
 glándula
 parótida, 467
 submandibular, 467
 infrahioideo, 466-468
 masticador, 466
 peritonsilar, 467
 pretraqueal, 468
 prevertebral, 468, 469
 retrofaríngeo, 468, 469
 sublingual, 466
 submandibular, 466
 submaxilar, 466
 suprahioideo, 466-467
 vaina carotídea, 468, 469
 visión general, 465
 lámina profunda, 460-465
 alar, 463
 bucofaringea, 463
 combinada, 464
 infrahioidea, 463
 media, 463
 pretraqueal, 463
 prevertebral, 463
 profunda, 463
 superficial (revestimiento), 462, 463
 vaina carotídea, 464
 visión general, 460-462
 globo ocular, 508
 infección espacios, 470-472
- Fibras
 nerviosas. Ver también *Neurona(s)*
 craneosacras, 541
 nervio craneal, 79
 toracolumbares, 541
 posganglionares, 539-542. Ver también *Sistema nervioso autónomo*
 preganglionares, 539-542. Ver también *Sistema nervioso autónomo*
- Filtro, 345
- Fístula, glándula parótida, 217
- Fisura
 fosa pterigopalatina, 269-271
 orbitaria, 506-507
 inferior, 269, 270, 271
 pterigomaxilar, 269, 271
- Formación lágrima, 529, 531
- Fosa
 infratemporal, 228-238
 drenaje venoso, 233
 estructuras y límites, 228-229
 inervación, 234-240
 irrigación arterial, 230-232
 visión general, 228-229
 mandibular, 257
 pterigopalatina, 268-282
 drenaje venoso, 274
 ganglios, 275, 277-282
 inervación, 275-282
 irrigación arterial, 272-273
 límites y orificios, 269-271
 visión general, 268
 temporal, 220-240
 drenaje venoso, 224
 inervación, 226-227
 irrigación arterial, 222-223
 límites, 221
 visión general, 220-221
- Fractura(s)
 ahorcado, 67
 cigomática, 64
 de Jefferson, 67
 de Le Fort, 65
 diente del axis, 67
 mandíbula, 66
 vértebra cervical, 67
- Frenillo, 356
 anquiloglosia, 417
 lingual, 356, 403-404, 417
 anquiloglosia, 417
- Función
 auditiva, oído interno, 474
 vestibular, oído, 474, 482-484
- G**
- Galea aponeurótica, 162
- Ganglio, 70
 cervical superior, 545, 548, 553, 558
 ciliar, 547

Ganglio (*cont.*)
 fosa pterigopalatina, 275, 277-282
 inervación cuello, 153
 intramural, 560
 ótico, 207-208, 556
 fosa infratemporal, 237-240
 pterigopalatino, 551
 submandibular, 551
 Gingivitis, 392
 Giros o circunvoluciones, 73
 Glándula(s)
 parótida, 196-197, 239-240, 386-388, 391
 fístula, 217
 inflamación, 215
 sialocele, 217
 tumores, 213-214
 salivar(es), 386-391
 características, 386-387
 inervación, 207-208, 239-240, 388-391
 parótida, 239-240, 386-388
 sublingual, 386-387, 390
 submandibular, 386-387, 390
 visión general, 386-387
 tiroides
 desarrollo embrionario, 18
 hiperactividad, 157
 hipoactividad, 156
 localización ectópica, 19
 Glaucoma, 532-533
 abierto frente a cerrado, 532-533
 Gow-Gates, técnica de bloqueo nervioso, 572-574

H

Hemorragia nasal, 312-313
 causas, 312
 localización, 312-313
 tratamiento, 312-313
 Hendiduras faríngeas, 9
 Herpes simple, 396
 Hipermetropía, 535
 Hipertiroidismo, 157
 Hipotálamo, 73
 Hipotiroidismo, 155-156
 Huesecillos oído, 474, 480, 481
 Hueso(s)
 cigomático, 64
 concha(s) nasal(es), 41-42, 297-298
 cornete(s) nasal(es), 41-42, 297-298
 cráneo. Ver *Cráneo*
 esfenoides, 34-35
 etmoides, 38-39
 frontal, 28
 lagrimal, 36
 mandíbula, 46-48
 maxilar, 43-45
 nasal, 286-287
 occipital, 30-31
 pared órbita, 506-507
 parietal, 29
 temporal, 32-33
 articulación ATM, 257
 vómer, 40
 Humor
 acuoso, 508
 vítreo, 508, 509

I

Implantes dentales, 341
 Incisivos
 mandíbula, 368
 maxilar 362, 363
 Infección
 espacios fasciales, 470-472
 oído, 500-501
 propagación senos paranasales, 338
 Iris, 505, 509, 510

L

Laberinto, 474, 482-484
 Labio leporino y fisura palatina, 23-24
 desarrollo, 23-24
 Labios y mejillas, 345-346
 drenaje venoso, 347
 hendidura, 23-24
 irrigación arterial, 346-347
 límites cavidad bucal, 355-356
 visión general, 345-346
 Laringe, 442-458
 cartílagos, 444-449
 correlaciones clínicas, 457-458
 drenaje venoso, 454
 inervación, 455-456
 inflamación, 458
 irrigación arterial, 453
 ligamentos, 450
 músculos, 451-452
 visión general, 442-443
 Laringitis, 458
 afectación cuerdas vocales, 458
 Laringofaringe. Ver también *Laringe*; *Faringe*
 límites y características, 426, 427
 Lengua, 400-421
 correlaciones clínicas, 417-421
 desarrollo embrionario, 17
 drenaje venoso, 416
 estructuras
 cara ventral, 403-404
 dorso, 402-403
 fisurada, 400-401
 frenillo, 356, 403-404, 417
 lingual, 417
 geográfica, 400-401
 inervación, 408-413
 motora, 412-413
 sensitiva, 408-412
 irrigación arterial, 414-415
 músculos, 405-407
 extrínsecos, 405-406
 intrínsecos, 406-407
 parálisis, 110, 418
 hipogloso, 110, 418
 pilosa, 400-401
 visión general, 400-401
 Lente, 505, 509, 510
 Leucoplasia, 421
 lengua, 421
 Ligamento, 450
 alar, 62, 63
 cono elástico, 450
 cricotiroideo, 450

Ligamento (*cont.*)
 cruciforme (cervical), 62, 63
 esfenomandibular, 259
 estilomandibular, 259
 laringe, 450
 longitudinal posterior (cervical), 62, 63
 temporomandibular, 258-259
 tirohioideo, 450
 vértebra cervical, 61-63
 vértice diente, 62, 63
 vestibular, 450
 vocal, 450
 Línea cervical, diente, 361
 Líquido, producción oído, 474
 Luxación ATM, 264

M

Mácula lútea, 510
 Mamelones
 borde incisal anterior, 362
 centro desarrollo, 362
 Mancha(s)
 blanca, leucoplasia, 421
 Fordyce, 345
 Mandíbula
 bloqueo anestésico. Ver *Anestesia*
 características anatómicas, 256-259
 cóndilos, 257
 correlaciones clínicas, 263-265
 dientes. Ver *Dientes*
 disminución saliva, 254
 drenaje venoso, 261
 fracturas, 66
 hipoplasia, 20
 inervación, 262
 irrigación arterial, 260
 ligamentos, 258-259
 luxación, 264
 planos movimiento, 253
 visión general, 256
 Martillo, 474, 475, 478, 481
 Masticación, 242, 253-254. Ver también *Deglución*
 bolo alimenticio, 254, 440
 músculos, 242-246
 drenaje venoso, 250
 inervación, 251-252
 irrigación arterial, 247-249
 visión general, 242-246
 Mastocitos, rinitis alérgica, 315
 Mastoiditis, 502
 Maxilar, 43-45, 161
 bloqueo anestésico. Ver *Anestesia*
 dientes. Ver *Dientes*
 Médula
 espinal, 74-75
 características anatómicas, 74-75
 niveles, 74-75
 sustancia
 blanca, 74
 gris, 74
 oblongada, 73
 Mejilla. Ver *Labios y mejillas*
 Membrana
 cuadrangular, 450
 faringe, 9

laringe, 450
 tectoria, 62, 63
 timpánica, 474, 475, 477, 478
 tirohioidea, 450
 Mesencéfalo, 75
 Mesodermo, 2
 paraaxial, 2, 12
 Microglía, 71
 Miopía, 535
 Miringotomía, 502
 Molares
 mandíbula, 370, 371
 maxilar, 366, 367
 Mucocele, 395
 Mucosa nasal, rinitis, 315-316
 Músculo
 aritenoepiglótico, 451
 aritenoideo, 451, 452
 auricular, 174
 buccinador, 168
 cavidad bucal, 352-355, 356-557
 cigomático, 167
 constrictor faringe, 428
 corrugador ceja, 171
 cricoaritenoideo, 451, 452
 cricotiroideo, 451, 452
 depresor
 ángulo boca, 167
 tabique nasal, 171
 digástrico, 132, 133
 elevador
 ángulo boca, 167
 labio superior, 168
 párpado superior, 512-514
 velo paladar, 512-514
 escaleno, 134, 135
 estapedio, 485
 esternocleidomastoideo, 132
 esternohioideo, 133
 esternotiroideo, 133
 estilofaríngeo, 428
 estilogloso, 405
 frontal, 174
 genihioideo, 356-357
 geniogloso, 405
 hiogloso, 405
 largo cuello, 134, 135
 longitudinal, 406
 masetero, 244-246
 masticación, 242-246
 mentoniano, 168
 milohioideo, 356-357
 nasal, 171
 oblicuo, 512-514
 cabeza, 136
 occipital, 174
 oído, 474, 485
 omohioideo, 132, 133
 orbicular
 boca, 167
 ojo, 171
 palatofaríngeo, 353, 428
 palatogloso, 353, 405
 platisma, 174
 prócer, 171
 pterigoideo, 244-246
 recto, 512-514

Músculo (cont.)

- cabeza, 134, 135, 136
- risorio, 168
- salpingofaríngeo, 428
- temporal, 244-245
- tensor
 - tímpano, 485
 - velo paladar, 353
- tiroaritenóideo, 451, 452
- tiroepiglótico, 451
- tirohioideo, 133
- transverso, 406
- trapecio, 132
- úvula, 353
- vertical, 406

N

Nariz, 284-293

- anatomía, 286-287
- cartilago, 286-287
- drenaje venoso, 290
- inervación, 291-293
- irrigación arterial, 287-289
- trastornos, 312-316
- visión general, 284-285

Nasofaringe. Ver también *Faringe*

- límites y características, 426, 427

Nervio(s). Ver también *Neurona(s)*

- abducens (VI), 78, 84
 - efecto aneurisma, 107
 - inervación ojo y órbita, 514, 520, 521
 - oftalmoplejía, 107
- accesorio (XI), 78, 105-106
 - cuello, 145
 - escápula alada, 109
 - faringe inervación, 437, 438
 - inervación lengua, 412
 - tipos fibras y columnas, 105
- alveolar
 - seno maxilar, 91, 93, 331
 - dientes
 - mandíbula, 380
 - maxilar, 379
 - fosa
 - infratemporal, 235-236
 - pterigopalatina, 275, 276
- auricular
 - cara, 189
 - celda parotídea, 205-206
 - cuello, 144, 148, 150
 - oído externo, 486, 488
- auriculotemporal
 - fosa temporal, 226-227, 93
 - articulación temporomandibular, 262
 - cara, 188
 - celda parotídea, 205
 - cuero cabelludo, 165-166
 - fosa infratemporal, 234-236
 - oído externo, 486, 489
 - síndrome de Frey, 212
- bloqueo anestésico. Ver *Anestesia*
- bucal, 93
 - área facial, 348
 - cara, 188, 190
 - fosa infratemporal, 234-236

- cervical, 189
 - cara, 189, 190
- cigomático, 90
 - cara, 190
 - fosa pterigopalatina, 275, 276
 - ojo y órbita, 519
- cigomático-facial, cara, 187
- cigomático-temporal
 - cara, 186
 - cuero cabelludo, 165-166
- ciliar, 517
 - ojo y órbita, 517
- coclear, 491
 - oído interno, 491
- conducto pterigoideo (vidiano), 276-278
 - fosa pterigopalatina, 276-278
- craneal(es), 76-106
 - columnas funcionales, 79
 - nervios espinales, 76-77
 - tipos de fibras, 79
- cuerda tímpano
 - fosa infratemporal, 237-240
 - lengua, 411
 - suelo cavidad bucal, 383
- espinal(es), 76-77
 - nervios craneales, 76-77
- etmoidal, 77
 - cavidad nasal, 303, 305, 306, 307
 - celdilla etmoidal, 328
 - ojo y órbita, 518
 - seno esfenoidal, 334
- facial (VII), 78, 97-98
 - aspectos
 - motores, 184, 190, 348
 - sensitivos, 349
 - cabeza y cuello, 551-555
 - celda parotídea, 200-201
 - fosa temporal, 226-227
 - inervación
 - cara, 184, 190, 348, 349
 - oído medio, 490
 - ojo, 551
 - parálisis de Bell, 210-211
 - tipos fibras y columnas, 97, 98
- faringeo, 144
 - faringe, 437, 438
 - fosa pterigopalatina, 277, 278
 - lengua, 412
- frénico, 152
- frontal, 88
 - ojo y órbita, 517
- glosofaríngeo (IX), 78, 101-102
 - fibras y columnas, 101-102
 - inervación
 - cuello, 144, 146
 - faringe, 436, 438
 - lengua, 410, 411
 - oído externo, 486, 489
 - paladar, 384
 - suelo cavidad bucal, 382
- hipogloso (XII), 78, 106
 - inervación
 - cuello, 145, 146
 - lengua, 110, 412
 - parálisis, 110, 418
 - tipos de fibras, 106
- incisivo, 380

- Nervio(s) (cont.)**
- dientes mandíbula, 380
 - infraorbitario, 90
 - cara, 187
 - cavidad nasal, 305, 306
 - dientes maxilar, 379
 - fosa pterigopalatina, 275-276
 - nariz, 291-293
 - ojo y órbita, 519
 - infratroclear, 186
 - ojo y órbita, 518
 - lagrimal, 87
 - cara, 186
 - ojo y órbita, 517
 - laringeo, 144-145
 - laringe, 455-456
 - lengua, 410, 411
 - ronquera, 108
 - suelo cavidad bucal, 382
 - lingual, 93
 - fosa infratemporal, 234-236
 - lengua, 409
 - suelo cavidad bucal, 382
 - mandibular
 - cara, 190
 - fosa infratemporal, 234-235
 - masetérico, 93
 - articulación temporomandibular, 262
 - maxilar
 - cavidad nasal, 303, 305
 - dientes
 - mandíbula, 380
 - maxilar, 379
 - fosa pterigopalatina, 275, 276
 - nariz, 291, 292
 - paladar, 384
 - meníngeo, 90
 - mentoniano
 - área facial, 348
 - cara, 188
 - dientes mandíbula, 380
 - milohioideo, 93
 - fosa infratemporal, 235-236
 - nasal, 186
 - cavidad nasal, 305-306
 - celdilla etmoidal, 328
 - fosa pterigopalatina, 277
 - nariz, 291-293
 - nasociliar, 88
 - ojo y órbita, 517
 - nasopalatino
 - cavidad nasal, 305, 306
 - fosa pterigopalatina, 277, 278
 - paladar, 384
 - occipital, 165-166
 - oculomotor (III), 78, 84-85
 - aneurisma, 107
 - ojo y órbita, 514, 515, 520, 521
 - sistema nervioso autónomo, 547-550
 - oftálmico, 186
 - cavidad nasal, 303, 305, 307
 - nariz, 291, 292
 - olfatorio (I), 78, 80-81
 - cavidad nasal, 305, 306, 307
 - óptico (II), 78, 82-83
 - ojo y órbita, 514, 516
 - órbita, 334
 - seno esfenoidal, 334
 - palatino
 - cavidad nasal, 305, 306
 - fosa pterigopalatina, 277, 278
 - paladar, 384
 - petroso, 237-240
 - fosa infratemporal, 237 -240
 - plexo
 - faríngeo, 436-437
 - lengua, 412
 - timpánico, 490
 - oído medio, 490
 - pterigoideo, 234, 236
 - fosa infratemporal, 234, 236
 - supraorbitario
 - cara, 186
 - cuero cabelludo, 165-166
 - ojo y órbita, 517
 - seno frontal, 324
 - supratroclear
 - cara, 186
 - cuero cabelludo, 165-166
 - ojo y órbita, 517
 - seno frontal, 324
 - temporal
 - articulación temporomandibular, 262
 - cara, 190
 - fosa
 - infratemporal, 234-235
 - temporal, 226-227
 - trigémino (V), 78, 86-96
 - cavidad nasal, 303, 305
 - celda parotídea, 205
 - columnas funcionales, 86
 - fosa temporal, 226-227
 - inervación cara, 186-188
 - músculos masticadores, 251-252
 - nervio
 - mandibular (V₃), 93, 251
 - posterior, 93
 - maxilar (V₂), 90, 519
 - oftálmico (V₁), 87-88, 517-518
 - neuralgia, 192-193
 - ojo y órbita, 514, 515, 517-519
 - ramo(s)
 - alveolar, 93
 - auriculotemporal, 93
 - bucal, 93
 - conducto infraorbitario, 91
 - fosa pterigopalatina, 90
 - frontal, 88
 - ganglios pterigopalatinos, 90-91
 - lagrimal, 87
 - lingual, 93
 - masetérico, 93, 251
 - meníngeo, 90
 - milohioideo, 93
 - motores, 251-252
 - nasociliar, 88
 - pterigoideos, 93, 251
 - tipos de fibras, 86-87
 - vías sensitivas, 94-96, 186-188
 - troclear (IV), 78, 84
 - aneurisma, 107
 - ojo y órbita, 514, 520, 521
 - vago (X), 78, 103-104
 - cuello, 144

Nervio(s) (*cont.*)
 faringe, 436, 437, 438
 laringe, 455-456
 oído externo, 486, 489
 sistema autónomo, 560-561
 tipos de fibras y columnas, 103
 vestibular, 491
 oído interno, 491
 vestibulococlear (VIII), 78, 99-100
 oído interno, 491
 tipos fibras y columnas, 99, 100
 vidiano. Ver *Nervio conducto pterigoideo*
 Neuralgia, trigémino, 192-193
 Neurocráneo
 cartilaginoso, 12
 membranoso, 12
 Neuroglía, 70, 71
 Neurona(s), 70-71. Ver también *Sistema nervioso autónomo; Nervio(s)*
 axones, 70-72
 craneosacras, 541
 dendritas, 70-72
 organelas, 70-71
 posganglionar, 539-542
 preganglionar, 539-542
 tipos, 70
 toracolumbar, 541
 Núcleo(s)
 accesorio nervio oculomotor, 547
 Edinger-Westphal, 547
 intermediolateral, 558
 posterior (dorsal) nervio vago, 560
 salivatorio, 239, 556
 inferior, 239, 556
 superior, 551

O

Odontoides. Ver *Diente del axis*
 Oftalmoplejía, aneurisma, 107
 Oído, 474-502
 estructuras y límites, 474, 475
 externo
 estructuras y límites, 474, 477, 478
 inervación, 446-489
 irrigación arterial, 492-493
 inflamación, 500-501
 información general, 474-476
 interno
 drenaje venoso, 498-499
 estructuras y límites, 474, 482-484
 inervación, 474, 491
 irrigación arterial, 496-497
 líquidos, 474
 medio
 drenaje venoso, 498
 estructuras y límites, 474, 479-481
 inervación, 474, 490
 irrigación arterial, 494-495
 músculos, 474, 485
 nadador, 500
 trastornos, 500-502
 visión general, 474-476
 Ojo, 504-535. Ver también *Órbita*
 anomalías refracción, 535
 aparato lagrimal, 529-531

cápsula, 508
 componentes, 508-511
 correlaciones clínicas, 532-535
 drenaje venoso, 527-528
 inervación, 514-524
 información general, 504-505
 irrigación arterial, 524-526
 músculos, 512-514
 oftalmoplejía, 107
 presión, 532-533
 segmento
 anterior, 508, 509
 posterior, 508, 509
 Oligodendrocitos, 71
 Órbita, 504-535. Ver también *Ojo*
 aparato lagrimal, 529-531
 correlaciones clínicas, 532-535
 drenaje venoso, 527-528
 huesos de las paredes, 506-507
 inervación, 514-524
 autónoma, 514, 522-524
 craneal, 514-524
 motora, 514, 520-524
 sensitiva, 514, 517-519
 irrigación arterial, 524-526
 músculos, 512-514
 orificios, 506
 visión general, 504-505
 Oreja, 474, 475, 477
 Orofaringe. Ver también *Laringe; Faringe*
 límites y características, 426, 427
 Otitis, 500-501
 externa, 500
 media, 501

P

Paladar, 15-16
 blando, 352-355
 bloqueo nervioso, 583-586
 desarrollo embrionario, 15-16
 drenaje venoso, 376
 duro, 350-351
 fisura, 23-24
 inervación, 384-385
 irrigación arterial, 372
 límite cavidad bucal, 350-351
 músculos, 352-353
 rodete, 394
 Paperas, 215
 Parálisis
 de Bell, 210-211
 causas, 210
 lesión nervio facial (VII), 210-211
 pronóstico, 210
 hipogloso, 110, 418
 lengua, 110, 418
 oftalmoplejía, 107
 Parotiditis, 215
 Pericarion, 70
 Pericráneo, 162
 Perilinfia, 474, 483, 484
 Pierre Robin, anomalías, 20
 Plexo
 braquial, inervación cuello, 152
 cervical, inervación

Plexo (*cont.*)
 cuello, 149-151
 sensitiva cara, 186-188
 de Kiesselbach, 312-313
 pterigoideo, 182, 274
 drenaje
 fosa
 infratemporal, 233
 pterigopalatina, 274
 músculos masticadores, 250
 oído
 externo, 497, 499
 medio, 498, 499
 ojo y órbita, 527-528
 Pliegue(s)
 de Passavant, 352
 fimbriados, 356, 403, 404
 salpingofaríngeo, 426, 427
 vocales
 alteración tensión, 452
 laringitis, 458
 ronquera, 108, 458
 Polen, rinitis alérgica, 315-316
 Pólipos, nasal, 316
 Premolares
 mandíbula, 369, 370
 maxilar, 364, 365
 Presión intraocular, 532-533
 Puente, 73
 Pulpa, diente, 361
 Pulpitis, 471, 472

R

Raíz
 cuello, 130-131
 diente, 360-361
 descripción, 362-370
 Ramos anteriores, inervación cuello, 150-151
 Retina, 82, 83, 505, 509, 510, 515
 Retinopatía diabética, 534
 Rodete, 304
 tubárico, 426, 427
 Ronquera, cuerdas vocales, 108, 458

S

Sáculo, 474, 482-484
 Salivación, 254
 disminución, 254
 Seno(s)
 cavernoso, 182
 drenaje ojo y órbita, 527-528
 síndrome, 193-194
 paranasal(es), 318-342
 correlaciones clínicas, 336-342
 antrostomía maxilar, 340
 cirugía endoscópica, 342
 diseminación infección, 338
 implantes dentales, 341
 obliteración seno frontal, 339
 sinusitis, 336-337
 técnica de Caldwell-Luc, 340
 esfenoïdal

inervación, 334
 información general, 332
 irrigación arterial, 333
 etmoidales. Ver *Celdillas etmoidales*
 frontal
 inervación, 324
 información general, 322
 irrigación arterial, 323
 obliteración quirúrgica, 339
 imágenes, 335
 maxilar
 antrostomía, 340
 inervación, 331
 información general, 329-330
 irrigación arterial, 330
 regiones drenaje, 321
 visión general, 318-321
 Sialoceles, glándula parótida, 217
 Síndrome
 de DiGeorge, 22
 de Frey, 212
 de Horner, 562
 de Treacher Collins, 21
 Sinusitis, 336, 337
 aguda frente a crónica, 336
 localización, 336
 Sistema
 linfático, 596-598
 drenaje, 596-598
 nódulos, 596-598
 nervioso
 autónomo, 76-77, 538-562.
 cavidad nasal, 308-309
 correlaciones clínicas, 562
 fibras
 craneosacras, 541
 toracolumbares, 541
 fosa
 infratemporal, 239-240
 pterigopalatina, 279-282
 funciones, 538, 541-544
 ganglios, 538-540, 542-544
 glándulas salivares, 207-208, 239-240,
 388-391
 inervación cabeza y cuello, 538-562
 nervio
 facial (VII), 551-555
 glosofaríngeo (IX), 556-559
 oculomotor (III), 547-550
 vago (X), 560-561
 neuronas
 posganglionares, 538-540
 preganglionares, 538-540
 neurotransmisores, 538, 541
 ojo y órbita, 522-524
 parótida, 207-208, 239-240
 síndrome de Horner, 562
 visión general, 538-544
 central, 72-75. Ver también *Encéfalo; Médula espinal*
 parálisis, 107-110
 parasimpático, 76-77, 540, 541. Ver también *Sistema nervioso autónomo*
 aparato lagrimal, 530-531
 cavidad nasal, 303, 308-311
 celda parotídea, 207-208

Sistema (cont.)

- fosa
 - infratemporal, 235, 239-240
 - pterigopalatina, 279-280
 - glándulas salivares, 388-391
 - nariz, 292
 - ojo y órbita, 522, 523, 551, 556, 558
 - periférico, 76-77. Ver también *Nervios craneales; Nervios espinales*
 - simpático, 76-77, 539, 545-546. Ver también *Sistema nervioso autónomo*
 - aparato lagrimal, 531
 - cavidad nasal, 303, 308-311, 553
 - celda parotídea, 207-208
 - fosa
 - infratemporal, 235, 239-240
 - pterigopalatina, 280-282
 - glándulas salivares, 388-391
 - inervación
 - cabeza y cuello, 543, 545-546, 553
 - cuello, 153
 - nariz, 292, 308-311
 - ojo y órbita, 524
- Subtálamo, 73
- Sudoración, síndrome de Frey, 212
- Suelo (cavidad bucal)
 - drenaje venoso, 376
 - irrigación arterial, 372
- Surcos, 72-73
- Sustancia
 - blanca, médula espinal, 74
 - gris, médula espinal, 74

T

- Tabique nasal
 - desviación, 314
 - telangiectasia, 312-313
- Tálamo, 73
- Técnica de Caldwell-Luc, 340
- Telangiectasia, tabique nasal, 312-313
- Tonsilitis, 396-397
- Tortícolis, 154-155
- Triángulos. Ver *Cuello, triángulos*
- Tronco del encéfalo, 73
- Túbulos dentina, 361

U

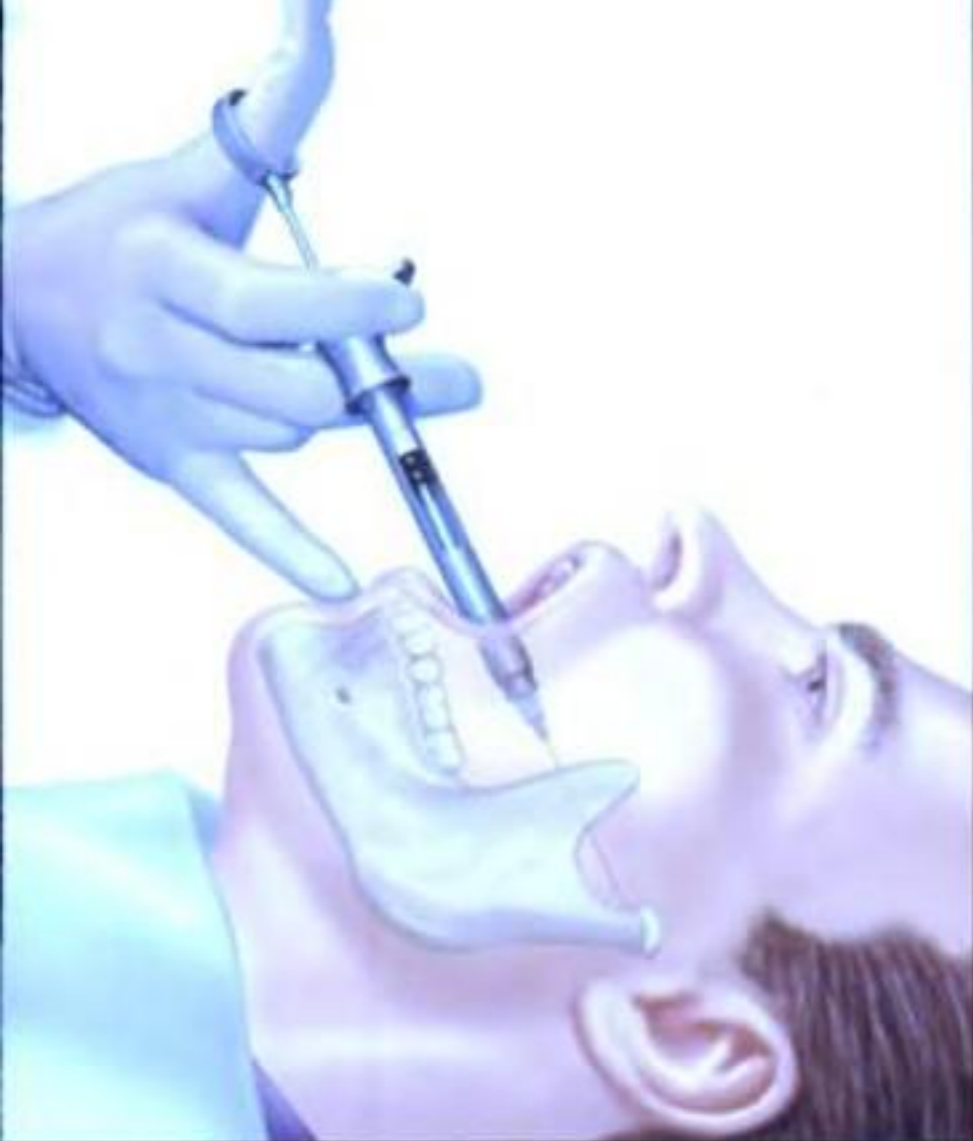- Utriculo, 474, 482-484
- Úvea, 509, 510

V

- Vaina
 - carotídea, 464, 468
 - globo ocular, 508
- Vena(s)
 - alveolar, fosa pterigopalatina, 274
 - angular, 527
 - nariz, 290
 - ojo y órbita, 527-528
- auricular
 - cuero cabelludo, 163-164

- oído externo, 497, 499
- bucal, 181
 - labios y mejillas, 347
- conducto pterigoideo, 274
 - fosa pterigopalatina, 274
- emisaria, nariz, 302
- esfenopalatina
 - fosa pterigopalatina, 274
 - nariz, 302
- etmoidal, nariz, 302
- facial
 - cara, 181
 - celda parotídea, 203-204
 - cuello, 141, 142, 143
 - músculos masticadores, 250
 - nariz, 290
 - ojo y órbita, 527-528
- faríngea
 - cuello, 141, 142, 143
 - fosa pterigopalatina, 274
- infraorbitaria
 - fosa pterigopalatina, 274
 - ojo y órbita, 527-528
- laberíntica, oído interno, 498
- labial, 181
 - labios y mejillas, 347
- laríngea, laringe, 454
- lingual, 141-143
 - cavidad bucal, 376
 - lengua, 416
- masétera, músculos masticadores, 250
- maxilar
 - articulación temporomandibular, 181
 - celda parotídea, 203-204
 - oído externo, 497, 499
- mentoniana, 181
 - labios y mejillas, 347
- nasal, 181
- occipital, 163-164
- oftálmica
 - fosa pterigopalatina, 274
 - nariz, 290
 - ojo y órbita, 527-528
- palatina
 - cavidad bucal, 376
 - fosa pterigopalatina, 274
- plexo
 - faríngeo
 - cavidad bucal, 376
 - farínge, 435
 - pterigoideo, 182, 274
 - fosa
 - infratemporal, 233
 - pterigopalatina, 274
 - músculos masticadores, 250
 - oído
 - externo, 497, 499
 - medio, 498, 499
 - ojo y órbita, 527-528
- retromandibular, celda parotídea, 203-204
- seno
 - cavernoso, 182
 - ojo y órbita, 527-528
 - transverso, oído externo, 497, 498
- submentoniana
 - lengua, 416
 - suelo cavidad bucal, 376

- Vena(s) (*cont.*)
 supraorbitaria, **163-164**
 cara, 181
 ojo y órbita, 527-528
 supratroclear, 163-164
 cara, 181
 ojo y órbita, 527-528
 temporal
 articulación temporomandibular, **181**
 cara, 181
 cuero cabelludo, 163-164
 fosa temporal, 224-225
 músculos masticadores, **250**
 oído externo, 497
 tiroidea, 141, 142, 143
 vertebral, 141, 142, 143
 yugular, 141-143
 Vértebra(s) cervical(es), **59-63**
 atlas, 59
 axis, 59
 fracturas, 67
 información general, 59-60
 ligamentos principales, **62-63**
 externos, 61
 internos, 62-63
 Vesículas, herpes simple, **396**
- Vestíbulo, 345, 474, 482-484
 Vía aérea, cricotirotomía, emergencia, 457
 Viscerocráneo, 10-11
 Visión, 82-83, 505, 509-510, 515-516
 anomalías refracción, 535
 glaucoma, 532-533
 retinopatía diabética, 534
 Vocalización
 lesiones nerviosas, 108
 ligamentos laringe, 450
 músculos laringe, 108, 451-452
- X**
- Xerostomía, 216
- Y**
- Yunque, 474, 475, 478, 481
- Z**
- Zona bermellón, 345



Neil S. Norton

Netter. Anatomía de cabeza y cuello para odontólogos

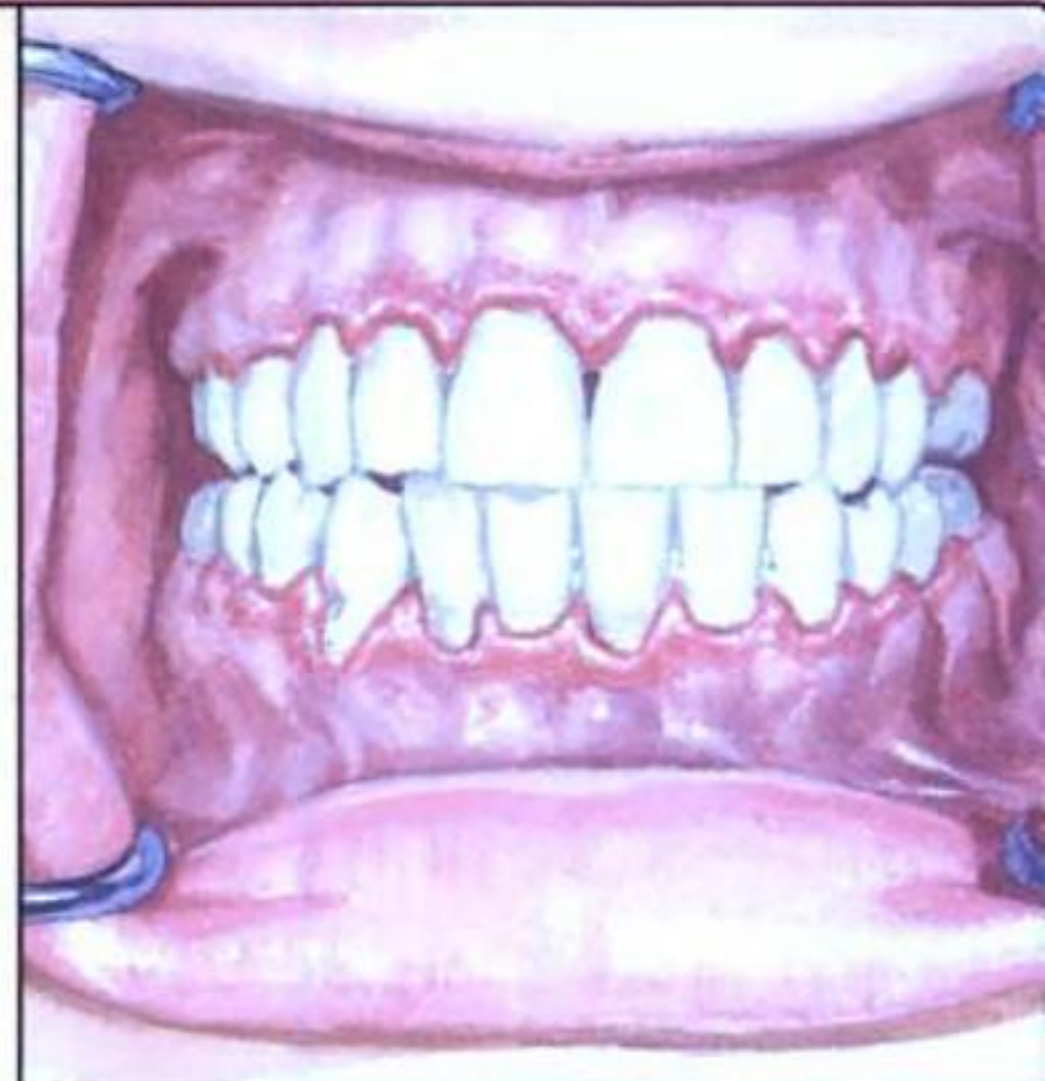Atlas de cabeza y cuello escrito específicamente para los estudiantes y profesionales de la odontología.

500 imágenes en color de la colección **Frank H. Netter** muestran con gran riqueza de detalle la anatomía esencial para la práctica clínica. Las láminas anatómicas de cabeza y cuello de Frank H. Netter se consideran las más destacadas del género. Muchas de las ilustraciones originales se han actualizado, adaptando la terminología anatómica y modificándolas para alcanzar un nivel de precisión incluso más elevado. Además se han creado numerosas láminas nuevas en el estilo clásico Netter.

Dentro de cada capítulo, apartados de correlaciones clínicas muestran la importancia de un sólido conocimiento anatómico en la práctica profesional. Entre otros:

- Apertura del seno maxilar
- Técnica de Cadwell Luc
- Ápices radiculares maxilares penetrando en el interior del seno maxilar
- Pérdida de hueso en pacientes desdentados y su efecto en la planificación del tratamiento

Concisas tablas proporcionan la máxima cantidad de información en el mínimo espacio, facilitando el acceso a los conceptos fundamentales.



F. Netter M.D.



ISBN: 978-84-458-1785-8



9 788445 817858

This page wasn't downloaded by GBD

This page wasn't downloaded by GBD

This page wasn't downloaded by GBD

This page wasn't downloaded by GBD

This page wasn't downloaded by GBD

This page wasn't downloaded by GBD

This page wasn't downloaded by GBD

This page wasn't downloaded by GBD

This page wasn't downloaded by GBD

This page wasn't downloaded by GBD

This page wasn't downloaded by GBD

This page wasn't downloaded by GBD

This page wasn't downloaded by GBD

This page wasn't downloaded by GBD

This page wasn't downloaded by GBD

This page wasn't downloaded by GBD

This page wasn't downloaded by GBD

This page wasn't downloaded by GBD

This page wasn't downloaded by GBD

This page wasn't downloaded by GBD

This page wasn't downloaded by GBD

This page wasn't downloaded by GBD

This page wasn't downloaded by GBD

This page wasn't downloaded by GBD

This page wasn't downloaded by GBD

This page wasn't downloaded by GBD

This page wasn't downloaded by GBD

This page wasn't downloaded by GBD

This page wasn't downloaded by GBD

This page wasn't downloaded by GBD

This page wasn't downloaded by GBD

This page wasn't downloaded by GBD

This page wasn't downloaded by GBD

This page wasn't downloaded by GBD

This page wasn't downloaded by GBD

This page wasn't downloaded by GBD

This page wasn't downloaded by GBD

This page wasn't downloaded by GBD

This page wasn't downloaded by GBD

This page wasn't downloaded by GBD

This page wasn't downloaded by GBD

This page wasn't downloaded by GBD

This page wasn't downloaded by GBD

This page wasn't downloaded by GBD

This page wasn't downloaded by GBD

This page wasn't downloaded by GBD

This page wasn't downloaded by GBD

This page wasn't downloaded by GBD

NETTER.
**Anatomía de cabeza
y cuello para odontólogos**

This page wasn't downloaded by GBD

This page wasn't downloaded by GBD

This page wasn't downloaded by GBD

This page wasn't downloaded by GBD

This page wasn't downloaded by GBD

This page wasn't downloaded by GBD

This page wasn't downloaded by GBD

This page wasn't downloaded by GBD

This page wasn't downloaded by GBD

This page wasn't downloaded by GBD

This page wasn't downloaded by GBD

This page wasn't downloaded by GBD

This page wasn't downloaded by GBD

This page wasn't downloaded by GBD

This page wasn't downloaded by GBD

This page wasn't downloaded by GBD

This page wasn't downloaded by GBD

This page wasn't downloaded by GBD

This page wasn't downloaded by GBD

This page wasn't downloaded by GBD

This page wasn't downloaded by GBD

This page wasn't downloaded by GBD

This page wasn't downloaded by GBD

This page wasn't downloaded by GBD

This page wasn't downloaded by GBD

This page wasn't downloaded by GBD

This page wasn't downloaded by GBD

This page wasn't downloaded by GBD

This page wasn't downloaded by GBD

This page wasn't downloaded by GBD

This page wasn't downloaded by GBD

This page wasn't downloaded by GBD

This page wasn't downloaded by GBD

This page wasn't downloaded by GBD

This page wasn't downloaded by GBD

This page wasn't downloaded by GBD

This page wasn't downloaded by GBD

This page wasn't downloaded by GBD

This page wasn't downloaded by GBD

This page wasn't downloaded by GBD

This page wasn't downloaded by GBD

NETTER.

Anatomía de cabeza y cuello para odontólogos

Neil S. Norton, PhD

Associate Professor of Oral Biology
School of Dentistry
Creighton University
Omaha, Nebraska

Ilustraciones de Frank H. Netter, MD

Ilustradores

Kip Carter, MS, CMI

John A. Craig, MD

Carlos Machado, MD

James A. Perkins, MS, MFA

Andrew E. B. Swift, MS, CMI

William M. Winn, MS, FAMI



Ámsterdam Barcelona Beijing Boston Filadelfia Londres Madrid
México Milán Múnich Orlando París Roma Sídney Tokio Toronto

This page wasn't downloaded by GBD

This page wasn't downloaded by GBD

This page wasn't downloaded by GBD

This page wasn't downloaded by GBD

This page wasn't downloaded by GBD

This page wasn't downloaded by GBD



Edición en español de la primera edición de la obra original en inglés
Netter's Head and Neck Anatomy for Dentistry

Copyright © MMVII by Saunders

An Elsevier Imprint

Traducción y revisión científica

Dr. Víctor Götzens García

Profesor Titular de Anatomía Humana

Facultad de Medicina, Universitat de Barcelona

© 2007 Elsevier Doyma, S.L.
Es una publicación MASSON
Travessera de Gràcia, 17-21 - 08021 Barcelona (España)



Fotocopiar es un delito (Art. 270 C.P.)

Para que existan libros es necesario el trabajo de un importante colectivo (autores, traductores, dibujantes, correctores, impresores, editores...). El principal beneficiario de ese esfuerzo es el lector que aprovecha su contenido.

Quien fotocopia un libro, en las circunstancias previstas por la ley, delinque y contribuye a la «no» existencia de nuevas ediciones. Además, a corto plazo, encarece el precio de las ya existentes.

Este libro está legalmente protegido por los derechos de propiedad intelectual. Cualquier uso fuera de los límites establecidos por la legislación vigente, sin el consentimiento del editor, es ilegal. Esto se aplica en particular a la reproducción, fotocopia, traducción, grabación o cualquier otro sistema de recuperación de almacenaje de información.

ISBN edición original: 978-1-929007-88-2

ISBN edición española: 978-84-458-1785-8

Depósito Legal M.22.187-2007

Composición y compaginación: A. Parras

Impreso en España por Gráficas Muriel, S.A.

Advertencia

La medicina es un área en constante evolución. Aunque deben seguirse unas precauciones de seguridad estándar, a medida que aumenten nuestros conocimientos gracias a la investigación básica y clínica habrá que introducir cambios en los tratamientos y en los fármacos. En consecuencia, se recomienda a los lectores que analicen los últimos datos aportados por los fabricantes sobre cada fármaco para comprobar la dosis recomendada, la vía y duración de la administración y las contraindicaciones. Es responsabilidad ineludible del médico determinar las dosis y el tratamiento más indicado para cada paciente, en función de su experiencia y del conocimiento de cada caso concreto. Ni los editores ni los directores asumen responsabilidad alguna por los daños que pudieran generarse a personas o propiedades como consecuencia del contenido de esta obra.

EL EDITOR

Dedico esta obra a las tres personas que más han influido en mi vida:

A mi madre, Chari, que trabajó incansablemente y lo sacrificó todo a lo largo de su vida
para que a sus hijos no les faltase nada

A Elizabeth, que ha hecho de mí un hombre mejor

Finalmente al Padre John G. Holbrook, SJ, que me ayudó a valorar
la importancia del servicio a los demás y me enseñó los caminos dedicados a la *cura personalis*
o cuidados del individuo

This One



8JUN-5GH-FXTX

Reservados todos los derechos. No se permite la explotación económica ni la transformación de esta obra. Queda permitida la impresión en su totalidad.

Índice de capítulos

Acerca del autor	ix
Prefacio	xi
Agradecimientos	xiii
Frank H. Netter, MD	xv
1 Desarrollo de la cabeza y cuello	1
2 Osteología	25
3 Neuroanatomía básica y nervios craneales	69
4 Cuello	111
5 Cuero cabelludo y músculos de la expresión facial	159
6 Glándula parótida y celda parotídea	195
7 Fosas temporal e infratemporal	219
8 Músculos de la masticación	241
9 Articulación temporomandibular	255
10 Fosa pterigopalatina	267
11 Nariz y cavidad nasal	283
12 Senos paranasales	317

13	Cavidad bucal	343
14	Lengua	399
15	Faringe	423
16	Laringe	441
17	Fascia cervical	459
18	Oído	473
19	Ojo y órbita	503
20	Inervación autónoma de la cabeza y cuello	537
21	Anestésias intraorales	563
	Apéndice: Linfáticos	595
	Índice alfabético	599

Acerca del autor

Neil S. Norton, PhD, se incorporó a Creighton University, Omaha, Nebraska en 1996 y actualmente es Profesor Asociado de Biología Oral en la Facultad de Odontología. Además ocupa una segunda plaza en el Departamento de Farmacología de la Facultad de Medicina. Después de licenciarse en Biología (Phi Beta Kappa) en el Randolph-Macon College de Ashland, Virginia, se dedicó a preparar su doctorado en Anatomía en el University of Nebraska Medical Center. El Dr. Norton ha recibido numerosos premios de docencia, incluyendo ocho Outstanding Instructor of the Year Awards de sus clases de primer año, y cinco Dr. Theodore J. Urban Pre-Clinical Awards de alumnos de licenciatura, por su dedicación y destacada enseñanza de las Ciencias Básicas. El Dr. Norton es el tercer profesor en la historia de la Facultad de Odontología que recibe el prestigioso Robert F. Kennedy Memorial Award for Teaching Achievement, el más alto reconocimiento docente ofrecido por la Universidad. El Dr. Norton es miembro del claustro de la Facultad de Odontología. Es miembro de Omicron Kappa Upsilon, la Honor Dental Society. Sus actividades docentes incluyen Anatomía de Cabeza y Cuello, Anatomía General, Neurociencia y Control del Dolor. El Dr. Norton continúa publicando sobre diversos temas de anatomía, además de dedicarse al desempeño de sus cargos administrativos. Actualmente ocupa el cargo de President of the University Faculty en Creighton University.

This page wasn't downloaded by GBD

Prefacio

Anatomía de cabeza y cuello para odontólogos se propone ayudar a los estudiantes y profesionales de la odontología a aprender o repasar la anatomía de la cabeza y cuello. Diseñado para los estudiantes de odontología de primer año de carrera, también puede ser útil para estudiantes de higiene dental y como repaso para el odontólogo profesional. La cabeza y el cuello constituyen la base para el estudio de la anatomía dental. La existencia de numerosas pequeñas estructuras relacionadas entre sí y no fácilmente observables hace de la anatomía de la cabeza y cuello una de las disciplinas más difíciles de dominar por parte de los estudiantes.

Para comprender la significación clínica de un concepto anatómico hay que entender la anatomía. Con este fin, al final de cada capítulo se proporcionan una serie de datos clínicos relacionados con la odontología. La mayoría de los temas anatómicos que se incluyen en los cursos de cabeza y cuello se han ampliado especialmente para esta obra. Se ha dedicado un capítulo a la articulación temporomandibular. En el capítulo de la cavidad bucal se proporciona más información sobre temas como la dentición. Para ayudar a comprender las relaciones con otras áreas anatómicas se han incluido capítulos sobre el desarrollo de la cabeza y cuello y neurociencia básica. Para facilitar el aprendizaje y reforzar un área a menudo un tanto olvidada, se ha incluido un capítulo sobre anestésicos intraorales. Estos capítulos proporcionan al lector, de forma resumida, conceptos importantes relacionados con la anatomía de la cabeza y el cuello.

Para completar las ilustraciones médicas del Dr. Frank H. Netter, un excelente equipo de ilustradores médicos ha aportado nuevas imágenes: el resultado ha sido la creación de una magnífica herramienta de aprendizaje. La información esencial se presenta en forma de tablas y textos breves integrados con las ilustraciones de Netter, para ayudar al lector a «cubrir huecos» y aumentar sus conocimientos sobre la anatomía de cabeza y cuello.

Por ello, *Anatomía de cabeza y cuello para odontólogos* es útil en todas las etapas de la profesión odontológica. Mi esperanza es que este libro proporcione a los lectores un recurso esencial que les ayude a aprender y apreciar la compleja anatomía de la cabeza y cuello.

NEIL S. NORTON, PHD

Agradecimientos

Este libro es la culminación de muchas horas de duro pero muy satisfactorio trabajo. Al igual que cualquier proyecto de considerable magnitud, no habría sido posible sin la ayuda de muchas personas, con cuyo talento y dedicación he contraído una gran deuda.


Entré en la Creighton University School of Dentistry en 1996 y quedé impresionado por la camaradería reinante en la Universidad y en la Facultad. Agradezco cada día el hecho de pertenecer a una excelente institución comprometida en la educación de los estudiantes. La ayuda que mis colegas me han proporcionado ha sido inconmensurable. Quiero dar las gracias especialmente a las siguientes personas por revisar capítulos, hacer sugerencias y suministrar amablemente diversos materiales: Dres. W. Thomas Cavel, Paul Edwards, Terry Lanphier, Cyndi Russell, Tarjit Saini, John McCabe, Timothy McVaney y Nici Kimmes.

Estoy agradecido a la Dra. Laura Barritt, que contribuyó a la creación del capítulo 1, «Desarrollo de la cabeza y cuello», y también realizó diversas sugerencias en otros muchos. También desearía expresar un especial agradecimiento a mi *chair*, la Dra. Margaret Jergenson. Desde 1996, la Dra. Jergenson y yo hemos enseñado anatomía general y anatomía de cabeza y cuello a los estudiantes de odontología de primer año. Su experiencia clínica como odontólogo ha sido valiosísima para ayudarme a apreciar la anatomía de la cabeza y cuello desde una perspectiva odontológica. No podría pedir una mejor colega para enseñar anatomía.

Gracias a los revisores que han repasado los capítulos y proporcionado valiosos comentarios que han contribuido a la exactitud del texto: Robert Spears, PhD, Assistant Professor, Baylor College of Dentistry, Texas A&M; Kathleen M. Klueber, PhD, Associate Professor, University of Louisville; Brian R. MacPherson, PhD, Vice-Chair and Holsinger Endowed Professor of Anatomy, The University of Kentucky; y Cindy Evans, MEd, RDH, CDA, Assistant Professor, Columbus State Community College. Mi sincero agradecimiento para mi amigo y colega el Dr. Thomas Quinn que aportó útiles comentarios y me dio palabras de ánimo durante la redacción del texto y la elaboración de las imágenes.

Debo también mencionar que mis estudiantes de odontología me han ayudado a hacer de esta obra un texto más fácil de utilizar para el estudiante. En especial deseo dar las gracias a Joseph Opack por realizar excelentes críticas en cada capítulo y al Dr. Ryan Dobbs por su ayuda para mantener muchos de mis capítulos bien organizados y estructurados. Gracias también a los Dres. Steve Midstokke y Paul Mendes por su ayuda en la creación de algunas de las nuevas imágenes.

Este libro no habría sido posible sin las nuevas y bellas imágenes artísticas creadas por cinco increíbles ilustradores médicos. Su duro trabajo no sólo ha complementado las ilustraciones del Dr. Frank H. Netter, John Craig, MD, Carlos Machado, MD y James Perkins, MS, MFA, de una forma ejemplar, sino que constituye una auténtica aportación a la amplia colección de imágenes anatómicas de la colección Netter. Por ello, un agradecimiento muy especial a Kip Carter, William Winn y Andrew Swift por ayudarme a transformar mis conceptos visuales en magníficas representaciones artísticas. Además, debo dar las gracias al Dr. Machado por hacer un hueco en su ocupada agenda para crear imágenes adicionales para este libro.



Al equipo de Elsevier Saunders reservo un agradecimiento especial por haber hecho este proyecto posible. Jennifer Surich y Marybeth Thiel han asumido la poco envidiable tarea de hacerme cumplir con las fechas previstas. Siempre me han concedido un margen de tiempo extra, y por ello les estaré siempre agradecido. El duro trabajo de Carolyn Kruse no fue menos importante, así como el de Jonathan Dimes, que dirigió a los ilustradores médicos y también empleo su excelente talento artístico para ayudar a actualizar las numerosas láminas de esta obra. Las imágenes artísticas no habrían sido posibles sin su duro trabajo.

Mi agradecimiento adicional a Elyse O'Grady, que ayudó a realizar los retoques finales del proyecto. Gracias especialmente al Project Manager Frank Morales, que combinó cuidadosamente todos los textos e imágenes. También debo expresar mi sincero agradecimiento a Megan Poles, Louis Forgione, Linda Van Pelt, Elizabeth Galbraith y al resto del personal de Elsevier Saunders que ha contribuido a la producción de este libro.

Debo expresar un agradecimiento muy especial a Paul Kelly. Tengo el gran honor y privilegio de conocer a Paul desde hace 10 años. Recuerdo muchas conversaciones con Paul en los años en que me animaba a realizar juntos un proyecto anatómico de odontología. Me presenté ante él con tan sólo un borrador de un texto/atlas que ha evolucionado hasta convertirse en el presente libro.

Finalmente, gracias a todos los estudiantes a los que he instruido a lo largo de mi carrera. Siempre me han ofrecido una gran inspiración. Ha sido un honor y un privilegio formar parte de su educación. Esta obra es para vosotros.

NEIL S. NORTON

Frank H. Netter, MD

Frank H. Netter nació en la ciudad de Nueva York en 1906. Estudió arte en la Art Student's League y en la National Academy of Design antes de entrar en la Facultad de Medicina de la Universidad de Nueva York, donde se licenció en medicina en 1931. Durante sus años de estudiante, los esquemas de los apuntes del Dr. Netter atrajeron la atención de los profesores de la facultad y de otros médicos, lo cual le permitió aumentar sus ingresos ilustrando artículos y libros de texto. Después de establecer una clínica quirúrgica en 1933, continuó dibujando como actividad paralela, pero finalmente optó por dejar la práctica de la cirugía y dedicarse al arte a tiempo completo. Tras servir en el ejército estadounidense durante la Segunda Guerra Mundial, el Dr. Netter empezó su larga colaboración con la compañía farmacéutica CIBA (actualmente Novartis Pharmaceuticals). Esta asociación duró 45 años y dio como resultado una extraordinaria colección de ilustraciones bien conocidas por los médicos y otros profesionales de la salud del mundo entero.

Icon Learning Systems adquirió la Colección Netter en julio de 2000 y continuó poniendo al día la obra original del Dr. Netter, así como añadiendo nuevos dibujos encargados a artistas entrenados en el mismo estilo. En 2005, Elsevier Inc. compró la Colección Netter y todas las publicaciones de Icon Learning Systems. Existen actualmente más de 50 publicaciones de Elsevier Inc. en que figuran ilustraciones del Dr. Netter.

Los trabajos del Dr. Netter se encuentran entre los más bellos ejemplos del uso de la ilustración en la enseñanza de los conceptos médicos. Los 13 libros de la Colección Netter de ilustraciones médicas, que incluyen la mayor parte de los más de 20.000 dibujos creados por el Dr. Netter, fueron y siguen siendo uno de los trabajos médicos más famosos hasta ahora publicados. El Atlas de Anatomía Humana de Netter, publicado por primera vez en 1989, muestra los dibujos anatómicos de la Colección Netter. Traducido a 11 idiomas, es el atlas de anatomía de elección entre los estudiantes de medicina y los profesionales sanitarios de todo el mundo.

Estas ilustraciones se aprecian no sólo por sus cualidades estéticas sino, lo que es más importante, por su contenido intelectual. Como escribió el Dr. Netter en 1949, «... la clarificación de un tema constituye el objetivo y finalidad de la ilustración. No importa la belleza de la pintura, ni cuán delicada y sutil sea la representación del tema, ya que tendrá poco valor como ilustración médica si no sirve para esclarecer un determinado concepto». El planteamiento, concepción, punto de vista y enfoque del Dr. Netter son lo que da coherencia a sus dibujos y lo que los hace tan valiosos intelectualmente.

Frank H. Netter, MD, médico y artista, falleció en 1991.

This page wasn't downloaded by GBD

This page wasn't downloaded by GBD

This page wasn't downloaded by GBD

This page wasn't downloaded by GBD

This page wasn't downloaded by GBD

This page wasn't downloaded by GBD

This page wasn't downloaded by GBD

This page wasn't downloaded by GBD

This page wasn't downloaded by GBD

This page wasn't downloaded by GBD

This page wasn't downloaded by GBD

This page wasn't downloaded by GBD

This page wasn't downloaded by GBD

This page wasn't downloaded by GBD

This page wasn't downloaded by GBD

This page wasn't downloaded by GBD

This page wasn't downloaded by GBD

This page wasn't downloaded by GBD

This page wasn't downloaded by GBD

This page wasn't downloaded by GBD

This page wasn't downloaded by GBD

This page wasn't downloaded by GBD

This page wasn't downloaded by GBD

This page wasn't downloaded by GBD

This page wasn't downloaded by GBD

This page wasn't downloaded by GBD

This page wasn't downloaded by GBD